

Beitrag zur Mumifikation und Verkalkung (Versteinerung) des Rindsfötus

Autor(en): **Motiejūnas, Juozas**

Objektyp: **Article**

Zeitschrift: **Schweizer Archiv für Tierheilkunde SAT : die Fachzeitschrift für Tierärztinnen und Tierärzte = Archives Suisses de Médecine Vétérinaire ASMV : la revue professionnelle des vétérinaires**

Band (Jahr): **70 (1928)**

Heft 11

PDF erstellt am: **15.08.2024**

Persistenter Link: <https://doi.org/10.5169/seals-590513>

Nutzungsbedingungen

Die ETH-Bibliothek ist Anbieterin der digitalisierten Zeitschriften. Sie besitzt keine Urheberrechte an den Inhalten der Zeitschriften. Die Rechte liegen in der Regel bei den Herausgebern. Die auf der Plattform e-periodica veröffentlichten Dokumente stehen für nicht-kommerzielle Zwecke in Lehre und Forschung sowie für die private Nutzung frei zur Verfügung. Einzelne Dateien oder Ausdrucke aus diesem Angebot können zusammen mit diesen Nutzungsbedingungen und den korrekten Herkunftsbezeichnungen weitergegeben werden. Das Veröffentlichen von Bildern in Print- und Online-Publikationen ist nur mit vorheriger Genehmigung der Rechteinhaber erlaubt. Die systematische Speicherung von Teilen des elektronischen Angebots auf anderen Servern bedarf ebenfalls des schriftlichen Einverständnisses der Rechteinhaber.

Haftungsausschluss

Alle Angaben erfolgen ohne Gewähr für Vollständigkeit oder Richtigkeit. Es wird keine Haftung übernommen für Schäden durch die Verwendung von Informationen aus diesem Online-Angebot oder durch das Fehlen von Informationen. Dies gilt auch für Inhalte Dritter, die über dieses Angebot zugänglich sind.

SCHWEIZER ARCHIV FÜR TIERHEILKUNDE

Herausgegeben von der Gesellschaft Schweizerischer Tierärzte

LXX. Bd.

November 1928

11. Heft

Aus der ambulatorischen Klinik der vet.-med. Fakultät der Universität Bern.
Direktor: Prof. Dr. E. W y s s m a n n.

Beitrag zur Mumifikation und Verkalkung (Versteinerung) des Rindsfötus.

Von Juozas Motiejūnas.

Einleitung.

Schon im Altertum war es bekannt, dass menschliche Embryonen im Mutterleib absterben und austrocknen können. Der indische Priester Susruta (zit. nach Richter 38) schreibt in seinem Werk „Ayur-Veda“ (2. Periode der alten indischen Geschichte, Einteilung nach Haeser 13) über diesen Zustand folgendes:

„Das von Vagu beunruhigte und zum Leben gekommene Samenblut bläst den Leib auf. Dieses wird dann durch seinen eigenen Hang zur Ruhe gebracht und auf dem Wege der Speisen fortgeschafft; zuweilen aber stirbt es ab und man nennt es „Negodara“ (Brustharnisch). In diesem Falle verfährt man wie beim toten Fötus.“

Das Phänomen der Mumifikation des Fötus war also schon den Alten bekannt, und doch dauerte es bis zum zweiten Dezennium des neunzehnten Jahrhunderts bis der erste Fall von Mumienbildung beim Rind beschrieben wurde. Dies ist wohl auf die Eigenart der Haltung des Rindes als Haustier zurückzuführen.

Bei sämtlichen Haustieren kommt die Mumifikation des Fötus vor. Am häufigsten aber begegnen wir sie beim Rind. Sie erlangt hier infolgedessen die grösste Bedeutung.

Heute stellt die Rindviehzucht bei vielen Völkern einen wesentlichen Teil des Volksvermögens dar. Daher ist es erforderlich, sich mit allen Fragen, die dieses schädigen könnten, zu beschäftigen.

Viele der mit Mumien trächtigen Kühe sind nicht mehr fortpflanzungsfähig oder werden fälschlicherweise für normalträchtig gehalten und daher trocken gestellt. Dies ist vor allem bei hochgezüchteten Rassetieren bedeutsam. Um so mehr als

gerade bei diesen die Mumienbildung viel häufiger auftritt als bei den gewöhnlichen Landrindern. Ich habe in Litauen noch von keinem derartigen Fall Kenntnis bekommen. Ich bin aber überzeugt, dass, wenn wir in unserem Lande auch auf Leistungsfähigkeit der Rinder züchten werden, wir mit den nachteiligen Folgen der Mumifikation zu rechnen haben werden.

Ich hoffe daher auch meinem Vaterland einen kleinen Dienst mit vorliegender Arbeit leisten zu können.

I.

Zusammenstellung der aus der Literatur bekannten Fälle.

Als erster berichtet Jörg (22) über die Mumifikation beim Rinde. Er gebraucht noch nicht die Ausdrücke „Mumifikation“, „Lithopaedion“ oder „Steinfrucht“, sondern schreibt bloss, dass bei Tieren nur dann eine längere Trächtigkeitsdauer vorkomme, wenn das Junge nebst den Eihäuten innerlich abgestorben, abgewelkt und mit einer erdigen Kruste überzogen ist. Solche, gleichsam an der äusseren Fläche versteinerte Jungen würden mehrere Jahre getragen und dieser Umstand schliesse jedes künftige Rindern und jede spätere Trächtigkeit aus.

Dieses letztere bestätigt auch Harms (15) in seiner Mitteilung. Er liess eine Kuh, die zehn Monate nach erfolgter Konzeption weder kalbte noch rindrig wurde, gewaltsam bespringen, worauf die Geburt einer Mumie erfolgte. Nach Ablauf einer neuen Trächtigkeitsperiode kalbte jedoch das Tier normal und blieb auch weiterhin gesund.

Im allgemeinen ist es tatsächlich so, dass das Vorhandensein einer Mumie die Sterilität des betreffenden Muttertieres bedingt. Möbius (32), Rab (37), Meyer (28, 29) und viele andere bestätigen dies. Die Ursache der Schlachtung aller von mir beobachteten Fälle war ja letzten Endes auch die Unfruchtbarkeit der betreffenden Kühe. Doch sind die Angaben über die Möglichkeit des Rindrigwerdens von mit Mumien behafteten Kühen nicht selten. Schmidt (41) berichtet schon im Jahre 1893 über derartige Fälle. Er stützt seine Mitteilung auch auf Berichte anderer Autoren (Bühler, Nervejan etc.), die gleiches beobachtet haben. Vor einigen Jahren wurde durch Schnyder (44) die Tatsache wieder bestätigt.

Die Brunstperiode fällt dann gewöhnlich mit der Geburt der Mumie oder dem Übertreten derselben in die Vagina zusammen. In anderen Fällen tritt aber erst Brunst ein, nachdem durch einen künstlichen Eingriff die Mumie entfernt worden ist.

Wir lesen z. B. bei Albrecht (2) von drei Fällen, in denen es ihm, bzw. Dr. Ott, gelungen ist, wenige Tage nach der Geburt oder in einem Fall vor der Geburt der Mumie durch Abdrücken des gelben Körpers Brünstigkeit bei Rindern hervorzurufen. Die E nukleation des Corpus luteum bedingt einen Ausfall der inneren Sekretion (Zieger 53), und hiedurch wird dann der Abortus des mumifizierten Fötus herbeigeführt.

Es hat sich nun ein Streit darüber entsponnen, ob durch E nukleation des Corpus luteum die Geburt der Mumie ermöglicht werden kann oder nicht. Von Hess (18) und Scheidegger (39) ist diese Möglichkeit bestritten worden. Ersterer ist der Ansicht, dass die Uteruswand durch pathologische Veränderungen verdickt wird und infolge dessen ein Abdrücken des Corpus luteum unwirksam ist. Meines Erachtens ist es klar, dass die pathologisch veränderte Uteruswand, z. B. bindegewebige Entartung (Stoss 45), ein Hindernis für den Erfolg der E nukleation sein kann, doch bin ich der Meinung, dass man deswegen noch nicht berechtigt ist zu behaupten, dass die E nukleation des Corpus luteum überhaupt unwirksam ist.

Bürki (7) ist es z. B. gelungen in einer grösseren Anzahl von Fällen innerhalb zwei bis zweiundzwanzig Tagen nach der E nukleation des persistierenden gelben Körpers die Ausstossung der Mumie herbeizuführen.

Auch Kollege Dr. Baumgartner in Interlaken hat mir mitgeteilt, dass in etwa 30 von ihm behandelten Fällen nach Abdrücken des gelben Körpers die Ausstossung der Mumie erfolgt ist.

Über einen überaus interessanten Fall berichtet Vogel (48). Eine primipare Kuh brachte ein normales Kalb zur Welt. Weil eine Retentio secundinarum vorlag wurde er am nächsten Tag zu dieser Kuh gerufen. Er konnte gleichzeitig mit dem Abgang der Nachgeburt eine katzen-grosse Mumie feststellen. In den von mir später beschriebenen Fällen führte der Tod des einen Embryos durch Loslösung der Plazenten auch zum Tod des anderen. Bei dem von Vogel (48) beobachteten Fall muss es sich um eine in beiden Uterushörnern stattgehabte Trächtigkeit gehandelt haben.

Schmidt (42), Meyer (28) und München (34) berichten über mehr oder minder lang im Uterus zurückgehaltene Mumien, ohne genauere Angaben darüber zu machen. In Franck's Lehrbuch der Geburtshilfe (2) wird als Ursache der Mumifikation die Torsio uteri angegeben. In der Regel soll man eine eigen-

tümliche, spiralig-gewundene Form der Steinfrüchte erkennen können. Dass Uterustorsionen zur Mumifikation führen, wurde übrigens bestritten. Der berühmte amerikanische Forscher Williams (50) schreibt z. B. in seiner Arbeit, dass er bei einer Kuh, die etwa 23 Monate nach Eintritt einer Uterustorsion und nach Absterben des Fötus geschlachtet worden war, weder Mumifikation, noch Verkalkung, noch Vereiterung am Fötus feststellen konnte. Die Haare des vollständig normal scheinenden Kalbes waren leicht ausziehbar. Der Forscher behauptet, dass in der Veterinärliteratur noch kein Fall von Mumifikation infolge Uterustorsion mit Sicherheit nachgewiesen werden konnte.

Hierauf entgegnet Hetzel (19) und beschreibt einen von ihm beobachteten Fall. Er konnte feststellen, wie eine von ihm vorher als normal trächtig befundene Kuh plötzlich, nach einem heftigen Trauma, sich eine Uterustorsion zugezogen hat. Hundert Tage nach dem Zufall konnte er eine bis auf Katzengrösse geschrumpfte Mumie konstatieren.

Auch der Abortusbazillus Bang kommt nach Kitt als Ursache für die Mumifikation in Betracht. Auch Boyd (3) hatte wiederholt Gelegenheit, bei Mumifikation den Abortusbazillus nachzuweisen. (Vergleiche eigene Beobachtungen Fall V.) Er berichtet ferner über einen Fall von Mumifikation nach einer Torsio uteri und setzt sich hiedurch ebenfalls in Widerspruch mit Williams (50). Franck (12) gibt auch noch die Verwachsung des Muttermundes sowie Wehenschwäche als Ursache an. Bedingung für die eintretende Mumifikation ist aber, dass die Eihäute intakt bleiben.

Hoffmann (20) hat als Ursache den ansteckenden Scheidenkatarrh angenommen.

Vicarelli (cit. n. 17) machte Mitteilung davon, dass sich im Harne von Schwangeren mit abgestorbener und mazerierter Frucht stets Azeton findet.

II.

Beobachtungen der Berner ambulatorischen Klinik.

Fall I.

Sch. in der Lorraine 7. XI. 1910. Kuh.

Anamnese: In der ersten Hälfte des Monats Juni a. c. litt die Kuh während 5 bis 6 Tagen an Blutmelken aus allen vier Strichen. Dieses war verbunden mit einer fieberlosen leichten Verdauungsstörung. Nach einer Woche verschwand die Erscheinung, nachdem ein Infus verabreicht worden war. Am 31. X. 1910 wurde die Kuh auf Trächtigkeit untersucht. Tief unten in der Bauchhöhle konnte

man im Uterus einen kleinen, derben, scharf begrenzten Fötus feststellen. Die Fruchtwasser waren nicht nachweisbar und die Gebärmutter dem Fötus überall schön anliegend. Die Kuh sollte achteinhalb Monate trächtig sein.

Diagnose: Trächtigkeit, aber mumifizierter Fötus.

Am 7. XI. a. c. abortierte das Tier eine im dritten oder vierten Monat der Trächtigkeit abgestorbene regelrechte Mumie. Diese war von den Eihüllen umgeben, geruchlos und vollkommen eingetrocknet.

Das Blutmelken im Juni ist ohne Zweifel auf das Absterben des Fötus zurückzuführen. Als Ursache des Absterbens kommt wohl eine Blutung in den Karunkeln in Betracht. Leider konnten in dieser Richtung keine genauen Untersuchungen gemacht werden, da die Kuh Ende November verkauft wurde. Torsio uteri lag nicht vor.

Fall II.

Gutsbesitzer M. in Moosseedorf 17. I. 1913.

Simmentalerkuh, 5jährig, guter Ernährungszustand. M. bringt das Tier zur Untersuchung auf Trächtigkeit:

Anamnese: Das Tier wurde am 14. April 1912 besprungen. Seither keine Anzeichen von Brunst. Sechs Monate nach der Konzeption (erste Woche Oktober) zeigte die Kuh Anzeichen der heranahenden Geburt. Die breiten Beckenbänder senkten sich, der Wurf wurde gross. Die Milch blieb aber sowohl quantitativ als auch qualitativ normal. Nach Verlauf einer Woche verschwanden die Erscheinungen am Becken und am Wurf, an letzterem schon nach drei Tagen.

Untersuchungsergebnis: Vagina ziemlich gross, Orificium uteri mit physiologischem Schleimpfropf verschlossen. Das Collum uteri scheint von rechts nach links ganz wenig gedreht, doch ist es schlaff, leicht verschiebbar und rundlich. Man fühlt deutlich ein totes mumifiziertes Junges von Katzengrösse, aber kein Fruchtwasser.

Diagnose: Steinfrucht.

Die Kuh war an einen Metzger verkauft und wurde auf Grund des Befundes sofort geschlachtet; die Sektion ergab folgendes:

Das Orificium uteri war normal und fest verschlossen durch den physiologischen Schleimpfropf. In beiden Uterushörnern befand sich je eine Mumie in Kopflage. Die Eihäute lagen den Föten dicht an. Der Fötus im rechten Horn zeigte die Eigentümlichkeit, dass der Nabelstrang um die vorderen Extremitäten geschlungen war. Im linken Horn war nichts Abnormes wahrnehmbar. Uterustorsion war keine nachweisbar.

Der Tod der Föten wurde offenbar durch eine Zirkulationsstörung hervorgerufen. Der Fötus im rechten Horn muss durch Eigenbewegungen die Verdrehung des Nabelstranges zustande gebracht haben. Die Föten waren im sechsten Monat der Trächtigkeit abgestorben.

Fall III.

Anstalt Brünnen 25. XI. 1916.

Prämiertes Rind, zweieinhalbjährig. Im siebenten Monat der Trächtigkeit; guter Ernährungszustand, gutes Allgemeinbefinden.

Anamnese: Im September a. c. kam das Tier von der Alp zurück. Es zeigte eine leichte Senkung der breiten Beckenbänder, Hyperämie des Wurfes und des Euters. Wehen und Verdauungsstörungen wurden nicht beobachtet.

Untersuchungsbefund per rectum: Trächtigkeit im rechten Horn. Der Uterus hat die richtige Grösse, Pulsation in den Gebärmutterarterien nicht nachweisbar. Fötus hoch oben, leicht palpierbar, aber unbeweglich. Doch weicht er auf Stoss zurück, um nach einiger Zeit wieder seine alte Lage einzunehmen. Auf Grund dieses Befundes war keine sichere Diagnose zu stellen. Das Rind wird beobachtet.

Am 9. März 1917 bemerkte der Besitzer bei dem Tier dunklen, nicht riechenden Scheidenausfluss und Wehen. Es wurde eine Mumie geboren. Die Mumie wurde zirka zwei Monate länger als normal getragen. Das Junge scheint im sechsten Monat der Trächtigkeit gestorben zu sein. In diesem Fall lässt sich eine Ursache für den Tod des Embryos nicht feststellen. Doch muss bemerkt werden, dass das Rind am 6. X. am linken Schenkelviertel an einer Mastitis phlegmonosa (gräuliches, leicht trübes Sekret und Oedem) gelitten hat, die auf eine hämatogene Infektion oder einen Insektenstich zurückgeführt wurde und vollständig abheilte.

Die Mumienbildung fand hier unter den deutlichsten Erscheinungen der Vorbereitungen zum Abortus statt.

Fall IV.

Hier handelt es sich um ein Rind, das im Juli 1916 auf der Weide gedeckt wurde. Im Februar 1917 zeigte es alle Erscheinungen der herannahenden Geburt. Sogar Milchsekretion stellte sich ein. Nach 10 Tagen konnte man nichts derartiges mehr feststellen. Das Rind blieb normal.

Im März 1917 wurde touschiert und eine Mumie im rechten Uterushorn festgestellt. Ein Torsio uteri war nicht vorhanden. Als 2 Monate später wieder untersucht wurde, konnte eine undeutliche Drehung am Corpus uteri nachgewiesen werden. Die Drehung bestand von links nach rechts. Ein Fötus konnte nicht mehr gefunden werden.

Das Tier wurde geschlachtet und die Sektion ergab folgendes: Fettes Rind; alle Organe gesund. Der Uterus asymmetrisch. Das rechte Horn ist kleiner als man erwarten durfte. Das linke Horn ist gut oberarmdick schwappend. Im linken Ovar befindet sich ein Graaf'scher Follikel; im rechten Ovarium zwei corpora lutea vera. Die Eierstockbänder sind kurz und verdickt. Das Orificium

war durch den physiologischen Schleimpfropf fest verschlossen. Sowohl im linken als auch im rechten Horn befindet sich eine schokoladebraune, dickflüssige, geruchlose, schleimige Masse. In letzterem ist wesentlich mehr. Insgesamt etwa drei Liter.

Im rechten Horn liegen im Abstand von 20—25 cm hintereinander zwei Föten, beide männlichen Geschlechts, sieben Monate alt und in normaler Lage. Sie sind vom Chorion, das überall abgelöst ist, schön eingehüllt. Die Placenta fötalis ist mit einem dicken, bräunlichen, schleimigen und geruchlosen Belag belegt. Beim Öffnen des Chorions fließt eine grosse Menge einer dünnbreiigen Masse ab. Der erste Fötus ist etwas geschrumpft, zeigt aber die Entwicklung einer sieben Monate alten Frucht. Die Augen sind eingefallen, die Lidspalten aber deutlich unterscheidbar. Die Haare an den Ober- und Unterlippen sind ganz deutlich, ebenso an den Kronen. Die Klauen sind losgelöst. Die Gewebe sind etwas trocken. Zwischen dem ersten und zweiten Fötus ist das gemeinsame Chorion zweimal um seine Achse gedreht und man sieht sehr deutlich die Drehungsstelle. Hiedurch werden zwei voneinander getrennte Höhlen geschaffen. Die Fruchtwasser konnten nicht von einer Höhle in die andere abfließen.

Der zweite Fötus ist bedeutend kleiner als der erste und von kugeligem Gestalt. Er ist etwa 14 Tage früher abgestorben. Der Nabelstrang dieses Fötus ist in seiner ganzen Länge zweimal um seine Achse stark gedreht. Am Querschnitt zeigen die Gefässe nur kleine Lumina. In diesem Falle muss die Drehung des Nabelstranges des vorn im Uterus gelegenen Föten für den Tod beider Föten verantwortlich gemacht werden. Durch den Tod des ersten Föten (im Februar 1917) löste sich nach einigen Tagen die Placenta; dies bedingte einen Unterbruch der Ernährung des noch lebenden Jungen, sodass auch dieses zugrunde gehen musste. Vor seinem Tod machte wahrscheinlich das noch lebende Kalb einige heftige Bewegungen und bewirkte so die Verdrehung des abgelösten Chorions.

Fall V.

Eine 10jährige Kuh, die vor acht Tagen ausgetragen hatte, zeigte alle Anzeichen der Geburt, wie Schwellung des Euters und der Vulva, sowie Senkung der breiten Beckenbänder. Nachdem der Trächtigkeitstermin verstrichen war, gingen diese Erscheinungen wieder zurück, die breiten Beckenbänder stiegen wieder an, Scheide und Wurf wurden klein, das Euter klein und schlaff und die Kuh blieb vollständig normal. Die rektale Untersuchung ergab, dass der Gebärmutterhals in der Bauchhöhle und das Junge tief unten lag. Fruchtwasser konnte wenig mehr gefühlt werden, doch lag eine Mumifikation vor. Eine Torsion uteri bestund nicht. Da die Kuh einige Tage später nach auswärts zum Schlachten verkauft wurde, konnte keine Sektion vorgenommen werden.

Fall VI.

Eine vierjährige, prämierte Simmentaler Kuh in gutem Ernährungszustand wurde am 14. August 1911 im Berner Oberland mit der Wäherschaft gekauft, dass sie im Februar des folgenden Jahres zum zweiten Male kalben sollte. Am 26. September wurde sie beim Käufer in Bern eingestellt und zeigte tags darauf einen nicht riechenden, bräunlichen Ausfluss aus der Scheide, der sich auch periodisch später immer wieder einstellte, ohne ganz zu verschwinden. Am 11. November 1911 hing aus der Scheide ein bräunlicher Strang heraus, ohne dass vorher Drängen beobachtet worden war. Am anderen Tag drängte und presste die Kuh und als der Besitzer die Scheide untersuchte, fand er darin eine Mumie vor und zog sie heraus. Diese war im Alter von viereinhalb Monaten und die Organe ganz gleich entwickelt wie bei einem gleichaltrigen normalen Fötus, in der Grösse einer mittelgrossen Katze. Die Nachgeburt ging gleichzeitig mit der Mumie ab. Diese war dunkelbraun, derb, elastisch, nicht übelriechend aber auch nicht so stark ausgetrocknet, wie man sie manchmal findet und ohne Einschnürungen. Eine Torsio uteri bestand nicht. Die Kuh blieb gesund. Der Grund der Mumienbildung ist unbekannt geblieben.

Fall VII.

Eine seit dem 24. März 1915 trächtige Kuh wurde am 7. Februar des folgenden Jahres geschlachtet. Dabei kam eine Mumie zum Vorschein, die im siebenten Monat der Trächtigkeit abgestorben sein muss. Das Kalb war gross, behaart und gut entwickelt. Die Fruchtwasser fehlten, ebenso lag weder eine Drehung des Nabelstranges noch Torsio uteri vor. Die Ursache der Mumifikation war hier unauffindbar.

* * *

Herr Professor Dr. *Wyssmann* beobachtete von 1902—1912 ca. 20 Fälle von Mumifikation. Er konnte weiter feststellen, dass auf etwa 100 erschwerte Zwillingsgeburten einmal Mumifikation beider Föten vorkam, die nach einer Trächtigkeitsdauer von 8 Monaten ausgeschieden wurden. Im weiteren sah er bei einer Drillingsgeburt nach einer Trächtigkeitsdauer von ebenfalls ca. 8 Monaten mumifizierte Föten, die sämtlich die Grösse von kleinen Katzen aufwiesen. Ein derartiger Fall befindet sich in der *Hess'schen* Sammlung der Berner ambulatorischen Klinik (Fig. 1.) Aus der Literatur sind mir keine derartigen Fälle bekannt geworden. Auch über eine Mumifikation beider Zwillingsföten habe ich in der mir zugänglichen Literatur, ausser einer Mitteilung von *Meyer* (28), nichts beschrieben gefunden. *Stoss* (45) erwähnt, dass bei Zwillingsfrüchten die mumifizierte Frucht in der Regel bis zum Ablauf der Trächtigkeitsdauer im Tragsack bleibt und dann mit den übrigen lebenden oder toten Früchten geboren wird. Von 16 Fällen, die zur Beobachtung *Wyss-*

manns gelangten, befanden sich vier Mumien bei geschlossener Cervix in der Vagina. Es sind in der Literatur, namentlich in letzter Zeit, mehrere derartige Mitteilungen bekannt geworden und man hat sie wohl fälschlicherweise als echte Scheidenträchtigkeit angesprochen, während es sich in Wirklichkeit um einen Übertritt aus dem Uterus in die Vagina und ein Steckenbleiben in dieser gehandelt hat.

Levens (25,26) berichtet ebenfalls über solche Fälle. Er schreibt, dass, obwohl mehrere Male der Fötus in der Vagina gefunden wurde, man nicht von einer Vaginalträchtigkeit reden könne, da die Mucosa vaginae keine Veränderungen nachweisen liess, die einen derartigen Schluss rechtfertigen würde.

Zusammenfassung.

Bei beginnender Mumifikation beobachtet man klinisch vorübergehende Erscheinungen eines Abortus, ausnahmsweise auch Hyperaemie des Euters und Blutmelken. In Fall I konnte man den Zeitpunkt des Ablebens der Frucht genau feststellen. Die Blutung zwischen Karunkeln und Kotyledonen äusserte sich klinisch durch Blutmelken und Hyperaemie im Euter.

In den Fällen II und IV handelte es sich um Zwillingsträchtigkeit. Beide Male kam es zu einer Verdrehung des Nabelstranges und hierdurch zum Absterben der Föten.

Eine Mumifikation kommt nicht nur bei einem, sondern bei beiden Zwillingsföten und sogar bei allen Drillingsföten vor.

Bei den in der Vagina vorgefundenen Mumien handelt es sich stets um aus dem Uterus in die Scheide übergetretene und hier liegendegebliebene Föten.

III.

Eigene Beobachtungen.

Fall I.

E., Landwirt in Jetzikofen.

Simmentaler Kuh, fünfjährig; gute Milchkuh.

Anamnese: Am 23. Januar 1926 kalbte die Kuh zum ersten Mal. Geburt und Kalb normal. Im Laufe des Jahres 1926 wurde die Kuh viermal, jedoch ohne Erfolg, zum Stier geführt. Im Dezember wurden ihr Eierstockzysten operiert. Hierauf wurde sie wieder zum Stier geführt. Zuletzt am 23. März 1927. Seither wurde das Tier nicht mehr brünstig. Da die Kuh Ende Januar 1928 noch immer keine Anzeichen der kommenden Geburt zeigte, wurde Herr Kollege Dr. Rauber zur Untersuchung des Tieres gerufen. Befund: Tier befindet sich in gutem Nährzustand. Bewegungen des Fötus sind nicht feststellbar. Bei Palpation von der linken Flanke aus glaubt man gelegentlich Teile eines Kalbes zu fühlen. Per vaginam

kann man ein mit dem physiologischen Schleimpfropf gut verschlossenes Orificium abpalpieren. Per rectum findet man den Uterus tief in die Bauchhöhle herabhängend. Fruchtwasser lassen sich keine nachweisen. Auch kann man den Fötus nicht abtasten. Auf Grund dieses Befundes wird zur Schlachtung des Tieres geraten.

Am 14. Februar 1928 wurde nun die Schlachtung vorgenommen. Bei der Sektion entleerte sich aus dem rechten Uterushorn ca. ein Liter schokoladebraune, schleimige, dickflüssige, geruchlose Masse, die Fruchtwasser sind resorbiert. Das Chorion liegt dem Fötus dicht an, kann aber gleichwohl noch leicht abgehoben werden. Die Placentae fötales (Fig. 2.) und Placentae uterinae (Fig. 3.) sind deutlich verkalkt. Sie haben eine rauhe, grobkörnige Oberfläche. Der männliche Fötus (Fig. 4.) war fast ausgetragen. Er ist vollständig behaart; normaler Descensus testiculorum. Der Tod des Kalbes dürfte im achten Monat seiner embryonalen Entwicklung erfolgt sein. Im übrigen ist noch eine Schädelmissbildung vorhanden. Es besteht eine Brachygnatia inferior. Die Facies ist faltig geschrumpft, die Augen eingesunken. Die Länge des Fötus vom Flotzmaul bis zum Schwanzansatz, der Krümmung nach gemessen, beträgt 87 cm. Der Kopf 19 cm, der Rumpf 62 cm. Die Brusttiefe 22 cm. Das Gewicht des Kalbes beträgt 10500 gr. Die Eihüllen wiegen 1650 gr., der Uterus 2700 gr. Das Gewicht der Ovarien ist rechts 11,0 gr. (mit dem corpus luteum,) links 8,0 gr. Es bestand keine Torsio uteri und keine Nabelstrangverdrehung. Die Untersuchung auf den Abortusbazillus Bang ergab ein negatives Resultat.

Die Ursache des Absterbens der Frucht ist hier wahrscheinlich in einer Blutung zwischen Karunkeln (placentae uterinae) und Kotyledonen (placentae fötales) zu suchen. Diese Blutung führte dann zur Verkalkung der genannten Stellen. Da die Eihäute vollkommen blieben und ausserdem das Orificium fest verschlossen blieb, konnte es zur Mumifikation kommen.

Fall II.

Ein Rind, zweieinviertel Jahre alt, wurde am 22. Mai 1927 gedeckt. Als es im Februar 1928 auf Trächtigkeit untersucht wurde, stellte man einen abgestorbenen Fötus fest. Die Kuh wurde am 25. Februar geschlachtet. Die Sektion ergab folgendes: Das Orificium ist durch den physiologischen Schleimpfropf fest verschlossen. Bei Eröffnung des linken Uterushornes ergiessen sich aus diesem etwa 350 Kubikzentimeter einer schleimigen, dickflüssigen, schokoladebraunen, geruchlosen Masse. In dieser eingebettet liegt der von den Eihüllen umhüllte Fötus. Dieser wurde im vierten Monat in seiner Entwicklung unterbrochen. Karunkeln und Kotyledonen weisen ähnliche, aber nicht so ausgeprägte Veränderungen auf, wie die im Fall I geschilderten. Das Gewicht der Mumie betrug 500 gr.

Leider fehlt hier ein genauer Vorbericht. Es ist mir daher nicht möglich festzustellen, ob mit dem Absterben der Frucht patholo-

gische Veränderungen am Muttertier äusserlich wahrgenommen werden konnten. Die Ursachen sind ähnliche wie im Fall I. Torsio uteri oder eine Nabelstrangverdrehung bestand nicht. Die Untersuchung auf Bazillus Bang ist auch negativ ausgefallen.

Fall III.

Kuh, 4 Jahre alt, wurde am 13. März 1927 gedeckt. Da sie aber seit 5 Monaten keine Milch mehr gab, wurde sie am 9. März 1928 geschlachtet.

Sektionsbefund: Orificium mit dem physiologischen Schleimpfropf fest verschlossen. Es entleert sich eine geringe Menge dickflüssiger, schokoladebrauner, geruchloser Flüssigkeit aus dem rechten Uterushorn. Die Eihüllen sind teilweise mit diesem verklebt. Sie sind eingetrocknet, pergamentartig. Der Fötus ist männlichen Geschlechts; er ist im achten Monat der Trächtigkeit zugrunde gegangen. Der Descensus testiculorum ist vollständig. Das Gewicht des Fötus beträgt 13 500 gr. Die Länge desselben, vom Flotzmaul bis zum Schwanzansatz, den Krümmungen nach gemessen, beträgt 79 cm. (Kopf 19 cm, Rumpf 60 cm.) Die Brusttiefe beträgt 23 cm. Pathologische Veränderungen in der Placenta sind wegen der starken Eintrocknung nicht wahrnehmbar. Torsio uteri oder eine Verdrehung des Nabelstranges liegt nicht vor. Ausstrich und Kultur auf Bazillus Bang negativ. Aetiologie gleich wie im Fall I und II.

Fall IV.

Eine Kuh, vierjährig, wurde am 24. Januar 1927 besprungen und, weil sie weder kalbte noch Milch gab, am 13. März 1928 geschlachtet.

Bei der Eröffnung des Uterus ergab sich folgendes:

Fester Verschluss des Orificium durch den physiologischen Schleimpfropf. Der Fötus liegt im rechten Uterushorn, er ist männlich und etwa im achten Monat seiner Entwicklung verendet. Die Eingeweide sind ausgetrocknet; von den Augen ist keine Spur mehr vorhanden. Die Placenta ist schokoladefarbig. Es besteht Brachygnatia superior. Kotyledonen sind schmierig, sie fühlen sich wie mit Sand bedeckt an. Das Gewicht des Kalbes beträgt 17 000 gr. Die Gesamtlänge des Fötus misst 99 cm. (Kopf 22 cm, Rumpf 77 cm.) Die Brusttiefe 26 cm. Torsio uteri oder eine Verdrehung des Nabelstranges lag nicht vor. Untersuchung auf Bazillus Bang fiel negativ aus. Auch hier muss ursächlich eine interplazentare Blutung für die Mumifikation angenommen werden.

Fall V.

St. in Felsenau.

Kuh der Oberhaslirasse, Primipara, trächtig seit 10. Oktober 1927. Am 10. Juni 1928 wurde festgestellt, dass sich ein toter Fötus

teilweise in der Cervix und Vagina befindet. Der Fötus liegt in Kopflage und unterer Stellung mit beidseitiger Karpalbeugehaltung. Die Vulva ist sehr eng und nur für drei Finger passierbar. Eine Lagebesichtigung und Extraktion des Fötus ist infolgedessen ausgeschlossen.

Es wurde von Professor Wyssmann ein etwa 3 cm langer Schnitt in der oberen Vulvakommissur angelegt und hierauf gelang die Extraktion des Fötus. Dieser war schlaff, mit einer bräunlichen, schmierigen, geruchlosen, klebrigen Masse bedeckt. Die Secundinae, die durch leichten Zug entfernt werden konnten, waren ziemlich trocken. Das Gewicht des katzensgrossen Fötus betrug 4000 gr.; er dürfte im vierten Monat der Trächtigkeit abgestorben sein. Die Mumifikation war in diesem Fall noch nicht weit fortgeschritten, aber immerhin deutlich. Die Secundinae und der Fötus wurden bakteriologisch untersucht und in den Kulturen konnte der Bang'sche Abortus Bazillus nachgewiesen werden.

Der Fall ist deshalb interessant, weil hier zweifellos durch Bakterien der Tod des Fötus herbeigeführt wurde, aber erst vier Monate nach dem Absterben desselben Abortus eintrat, der zu einem chirurgischen Eingriff zwang. Einen ähnlichen Fall von Vulvaenge hat auch schon *Tapken* (47) mitgeteilt.

Zusammenfassung und Schlussbetrachtung.

I. In sämtlichen Fällen konnte eine mehr oder weniger starke Verkalkung der Karunkeln und Kotyledonen nachgewiesen werden. Diese ist wahrscheinlich durch eine vorausgegangene Blutung bedingt, die zur Asphyxie des Fötus führte (*Williams* 51). Die Ursachen zu diesen Blutungen konnten nicht nachgewiesen werden.

II. Die Grösse der Mumien kann, wie Fälle I, III und IV beweisen, die in der Literatur angegebene (grosse Katzen) bei weitem überschreiten.

Die Mitteilungen *Hetzels* (19), dass die Mumien immer stark schrumpfen, kann ich daher nicht bestätigen. Drei von mir beobachtete Fälle zeigen, dass die Schrumpfung des Körpers des Fötus der Zeit, während der er tot im Uterus liegt, nicht proportional ist, wie nachfolgende Tabelle beweist:

Fall	Geschlecht	Alter der Mumie	Länge	Gewicht
I	♂	3 Monate	81 cm	10,500 g
III	♂	4 Monate	79 cm	13,500 g
IV	♂	5½ Monate	99 cm	17,000 g

Auffällig sind die in zwei Fällen festgestellten Hemmungsmissbildungen des Angesichts (*Brachygnatia*), denen wohl eine

mechanische, durch die Resorption des Fruchtwassers bedingte Ursache zugrunde liegt.

III. Aus dem Mitgeteilten ist ersichtlich, dass die Ätiologie der Mumifikation eine sehr verschiedene sein kann. Bedingung ist, dass die Luft keinen Zutritt zum Fötus hat. Dies kann erreicht werden entweder durch festen Verschluss des Muttermundes oder Intaktheit der Eihäute. Ein Verschluss kommt zustande durch den physiologischen Schleimpropf oder durch eine Uterustorsion.

IV. Für den Tod des Fötus kommen neben den bisher bekannten Ursachen in Betracht: Interplazentare Blutungen mit nachfolgenden Verkalkungen, ferner Nabelstrangtorsionen und jedes Trauma, das eine Zirkulationsstörung des fötalen Kreislaufes bedingt

Daher ist es klar, dass die Therapie auf verschiedene Schwierigkeiten stösst. Je nach den Ursachen, den Lagen und der Beschaffenheit des Fötus, sowie dem Allgemeinzustand des Muttertieres wird die Behandlung verschieden sein müssen.

Nach den Erfahrungen und Kenntnissen, die wir heute besitzen, ist anzunehmen, dass Rinder, die Mumien beherbergen, seltener als früher wegen Sterilität und anderer wertvermindernder Faktoren dem Schlächter übergeben werden müssen. Wir kennen heute die Vielseitigkeit des Leidens besser und können uns in der Behandlung desselben darnach richten.

Wenn die Trächtigkeit schon lange über die Norm angedauert hat, der Fötus schon stark mumifiziert ist, kommt neben Massage des Uterus wohl am ehesten die E nukleation des corpus luteum in Betracht. Oft sind aber wegen der Grösse und Lage des Fötus die Ovarien nicht erreichbar. In diesen letzten Fällen kann man auch durch künstliche Eröffnung der Cervix und mit den von Hetzel (19) empfohlenen Infusionen von heisser Lugol'scher Lösung Abortus herbeizuführen suchen, der nach längstens 14 Tagen eintreten soll. Nach Harms (16) kann auch die Verabreichung von Aphrodisiaca, eventuell nach dem Zwangsprung, zum Abortus führen, was allerdings Stoss (45) bezweifelt. Theoretisch ist jedes Mittel, das künstlichen Abortus hervorruft, zur Abtreibung der Mumien verwendbar (Franck-Albrecht 12). Zu erwägen wäre schliesslich in besonderen Fällen und insbesondere bei wertvollen Zuchttieren auch die Vornahme des Flankenschnittes und nachfolgende E nukleation des corpus luteum bei tief in die Bauchhöhle herunterhängendem Uterus.

V. Die Mumien haben auch ein geburtshilfliches Interesse wie Fall V meiner Beobachtungen und frühere Mitteilungen von Tapken (47) und München (34) beweisen, da sie gelegentlich ein ernsthaftes Geburtshindernis abgeben. Durch ihre Starrheit und abnorme Haltungen der Gliedmassen und des Kopfes ist es dem Geburtshelfer nicht immer möglich, sie ohne vorhergehende Zerkleinerung und ohne Gefahr für das Muttertier zu extrahieren. Denn es sind schon Cervixrisse und sogar Uterusrupturen beobachtet worden, die den Tod des Muttertieres veranlasst haben.

Ein extrauterines Lithopaedion (Versteinerung) beim Rind.

Nur wenig Fälle extrauteriner Lithopaedien sind bis jetzt bekannt (Szathmary 46). Es scheint mir daher angezeigt, den Fall, der in freundlicher Weise von Herrn Kollegen Défayes in Martigny dem Direktor der Berner ambulatorischen Klinik (Prof. Dr. Wyssmann) zugesendet wurde, zu publizieren.

„Gegen Ende des Monats Mai 1927“, schreibt er, „wurde ich nach L. zu einer Kuh gerufen. Es handelte sich um eine Kuh der Eringerrasse. Sie war sechs Jahre alt, und hatte in Dezember 1926, wie man erwartet hatte, nicht gekalbt. Sie war ausgesprochen mager, die Haare waren gestäubt und es bestand eine Herzschwäche. Die Kuh war trotz dieses Zustandes noch recht lebhaft. Da sie im Jahre 1926 die Maul- und Klauenseuche gehabt hatte, führte ich den jetzigen Zustand auf diese zurück und diagnostizierte Myokarditis infolge Maul- und Klauenseuche. Weil der Besitzer die Absicht hatte, sein Vieh auf eine Alp zu treiben, riet ich ihm, einstweilen von der Schlachtung der Kuh abzustehen und abzuwarten, wie der Weidegang bei ihr wirke. Als im November das Tier in noch schlechterem Zustand ins Tal zurückkam, gab ich den Rat zur Schlachtung.“

Leider war Kollege Défayes bei der Schlachtung des Tieres nicht anwesend. Er erhielt jedoch später von einem Mitgliede der Viehversicherungskasse, das der Schlachtung beiwohnte, eine versteinerte Mumie (Fig. V), die in der Bauchhöhle zwischen den Eingeweiden gefunden worden war. Das steinharte, amorphe Lithopaedion befand sich in einer bindegewebigen Umhüllung von den Gedärmen umschlossen. Als man es loslösen wollte, rissen die Därme sofort stark ein. Der atrophiierte Uterus war mit dem Rektum durch eine gelbliche, fibrinös-gelatinöse Masse verbunden und es soll sich auch im Uterushals ein grosser Abszess vorgefunden haben. Nach den Schilderungen bestand eine Parametritis.

Das Lithopaedion ist ein 750 g schwerer Klumpen, von grünlichgelber bis dunkelbrauner Farbe. Seine Länge beträgt 15 cm, seine Höhe zirka 10 cm und seine grösste Breite 3,5 cm. An dem Amorphus kann man aber doch verschiedene Einzelheiten unterscheiden. Auf einer Seite fällt einem vor allem die mit Backenzähnen bewaffnete Maulspalte auf (Fig. V, 1), diese ist 5,3 cm lang. Am ovalen Rand liegt ein Radius. Humerus und Femur sind an andern Stellen deutlich erkennbar. Ebenso eine Anzahl Rippen, die durch ihre typischen Köpfchen eindeutig bestimmt werden können.

Es ist nun die Frage offen, wodurch die Perforation des Uterus zustande kam und warum die Frucht nicht ganz verfaulte. Ich neige der Ansicht zu, dass die Frucht entweder samt den Eihüllen in die Bauchhöhle ausgetreten ist und dass dort alles leicht resorbierbare Gewebe aufgesogen wurde, während die knorpeligen Skeletteile zurückblieben und verkalkten. (Die chemische Untersuchung wurde nicht vorgenommen.) Durch die Peristaltik des Darmes wurde dann der Fötus möglicherweise zu diesem formlosen Klumpen umgebildet. Oder der Fötus fiel schon im Uterus der Mumifikation oder Mazeration anheim, veranlasste eine eitrige Entzündung desselben und bahnte sich einen Weg in die Bauchhöhle, wo er eingekapselt wurde und verkalkte. Eine sichere Erklärung ist leider wegen des Fehlens eines eingehenden Sektionsbefundes nicht möglich.

* * *

Zum Schlusse sei es mir noch gestattet, meinem hochgeschätzten Lehrer, Herrn Professor Dr. E. Wyssmann, für die Anregung zu dieser Arbeit und die freundliche Überlassung von Beobachtungsmaterial und Krankengeschichten meinen besten Dank abzustatten. Ferner danke ich Herrn Professor Dr. Huguenin für die Sektionsbefunde; ebenso Herrn Kollegen Dr. Noyer, Schlachthofdirektor in Bern, für die Zusendung des Materials aus dem Schlachthof und auch allen anderen, die mir in irgendeiner Weise für die Arbeit nützlich waren.

Literaturnachweis.

1. *Albrecht*: Abortus eines Lithotherions seitens einer brünstigen Kuh nach dem Sprunge. Wochenschr. für Tierheilkunde 1893, pag. 463. —
2. *Idem*: Ausstossen von Steinfrüchten bei Kühen nach Abdrücken des gelben Körpers. Münch. tierärztl. Wochenschrift 1914, pag. 708. —
3. *Bittner*: ref. Boyd W. L. (1924) Mumification of the bovine Fetus. Journ. of the americ. vet. med. assoc. Bd. LXV. H. 6. pag. 737—744. (Die

Mumifikation des Rindfötus.) Berliner tierärztliche Wochenschrift 1924, pag. 714. — 4. *Bonnet*: Lehrbuch der Entwicklungsgeschichte. Berlin 1918. III. Auflage. — 5. *Bournat-Robin*: Obstétrique vétérinaire. Paris 1923, pag. 241. — 6. *de Bruin* und *Tapken*: Die Geburtshilfe beim Rind. Wien und Leipzig 1910. — 7. *Bürki*: Beitrag zur Pyometra und den Ovariablutungen. Schweizer Archiv für Tierheilkunde. 1924, pag. 401. — 8. *Ellenberger* und *Schumacher*: Vergleichende Histologie der Haussäugetiere. Berlin 1914. — 9. *Ellenberger* und *Baum*: Handbuch der vergleichenden Anatomie der Haustiere. Berlin 1921. V. Auflage. — 10. *Forster*: Zur Kenntnis der sog. Kalbsmumien. Zeitschrift für Biologie 1877. Bd. XIII, pag. 299. — 11. *Forwell*: Ein mumifizierter Fötus. The vet. journ. Bd. 66, pag. 31, 1910. — 12. *Franck-Albrecht*: Handbuch der tierärztlichen Geburtshilfe. Berlin 1922, pag. 259. — 13. *Haeser*: Lehrbuch der Geschichte der Medizin. Jena 1853. 14. *Halter*: Pathologisch-anatomische Veränderungen am weiblichen Geschlechtsapparate des Rindes. Diss. Zürich 1923. — 15. *Harms*: Die Steinfrucht einer Kuh. Deutsche Zeitschrift für Tiermedizin 1888, pag. 105. — 16. *Idem*: Lehrbuch der tierärztlichen Geburtshilfe. Berlin 1924, pag. 261. — 17. *Harnisch*: Beiträge zur geschichtlichen Entwicklung der Trächtigkeitsdiagnose. Diss. Leipzig 1924. — 18. *Hess*: Das Abdrücken des Corpus luteum. Schweizer Archiv für Tierheilkunde 1906, pag. 432. — 19. *Hetzel*: Gebärmutterverdrehung mit Mumifikation der Frucht nebst Beiträgen zur Mumifikation. Berliner tierärztliche Wochenschrift 1928. 44, Jg., Nr. 22. — 20. *Hoffmann*: Abgang der Steinfrucht. Tierärztliche Rundschau 1915, pag. 319. — 21. *Huber*: Eine Steinfrucht. Wochenschrift für Tierheilkunde und Viehzucht. 1907, Bd. 51, pag. 746. — 22. *Jörg*: Anleitung zu einer rationellen Geburtshilfe der landwirtschaftlichen Tiere. Leipzig 1818, pag. 56. — 23. *Joest*: Spezielle pathologische Anatomie der Haustiere. Berlin 1925. Bd. IV, pag. 258. — 24. *Leibold*: Ektopie pregnancy mumification of the foetus in a rabbit. J. Am. Vet. Med. assoc. Bd. 50, pag. 614. (Kurze Beschreibung eines Falles von Extrauterinschwangerschaft mit Mumifikation des Fötus beim Kaninchen.) — 25. *Levens*: Monatshefte für prakt. Tierheilkunde 1913, pag. 311. — 26. *Idem*: Tierärztliche Mitteilungen 1923, Nr. 10. — 27. *Makarenko*: Mumifizierte Frucht. Veterinär-Arzt. Nr. 22, pag. 345. 1910. (Russisch.) — 28. *Meyer*: Mumifikation zweier Föten. Münchner tierärztliche Wochenschrift 1909, pag. 106. — 29. *Idem*: Fälle von Steinfrucht. Münchner tierärztliche Wochenschrift 1910, pag. 593. — 30. *Mezzadrelli*: Sulle alterazioni del feto nei parti pretermessi o mancati degli animali domestici. La clin. vet. 1883. VI. pag. 364. — 31. *Mensa*: Mumificazione e macerazione di un feto canino storzato per isterocele inguinale. Clin. vet. 1921. — 32. *Möbius*: Mumifikation eines Fötus. Bericht über das Veterinärwesen im Königreich Sachsen. 1897, pag. 137. — 33. *Mulak*: Fötus papyraceus. Polnisch 1926, pag. 126. — 34. *Münich*: Mumifizierter Fötus. Münchner tierärztliche Wochenschrift 1914, pag. 669. — 35. *Pendergast*: Two cases of mumified fötus. J. Am. vet. med. assoc. 1922. Bd. 51, pag. 556. — 36. *Oeller*: Über Placentitis und Placentarverkalkung bei Pferd und Rind. Diss. München, 1912. — 37. *Rab*: Lithotherion. Holländische Zeitschrift. Bd. 26, pag. 137, 1899. — 38. *Richter*: Zur Geschichte der Pathologie des tierischen Fötus. Diss. Leipzig 1913, pag. 24. — 39. *Scheidegger*: Die Sterilität des Rindes. Bern 1914. — 40. *Schmaltz*: Das Geschlechtsleben der Haussäugetiere. Berlin 1921. — 41. *Schmidt*:

Abortus eines Lithotherions seitens einer brünstigen Kuh nach dem Sprunge. Wochenschrift für Tierheilkunde und Viehzucht 1893, pag. 463. — 42. *Schmidt*: Bericht über das Veterinärwesen im Königreich Sachsen. 1897, pag. 137. — 43. *Idem*: Lithopädion bei einer als hochtragend verkauften Kuh. Sächs. Vet. Ber. 1899, pag. 119. — 44. *Schnyder*: Über die Unfruchtbarkeit des Hausrindes. Schweizer Archiv für Tierheilkunde. 1923, pag. 329. — 45. *Stoss*: in Tierheilkunde und Tierzucht. Enzyklopädie. Herausgegeben von Stang und Wirth. 1926. Bd. I, pag. 132. — 46. *Szathmary*: Lithopädion als Geburtshindernis. Allat. Lap. 1913, pag. 370. — 47. *Tapken*: Die Praxis des Tierarztes. II. Auflage. Berlin 1919, pag. 302. — 48. *Vogel*: Ein Beitrag zur Kasuistik der fötalen Mumifikation. Münchner tierärztliche Wochenschrift, 1922, pag. 388. — 49. *Walley*: Die Folgen der Retention toter Föten. The Journ. of comp. path. and. ther. V. Bd., pag. 364. 1892. — 50. *Williams*: A case of torsion of bovine uterus with comments upon mumification and calcification of the fötus. The Cornell Veterinarian 1926. — 51. *Idem*: Studien über Geschlechtskrankheiten bei Haustieren, ref. von Stoss in Münchner tierärztliche Wochenschrift 1926, No. 34, pag. 485. — 52. *Wyssmann*: Über erschwerte Zwillingsgeburten beim Rind. Schweizer Archiv für Tierheilkunde. 1926. — 53. *Zieger* und *Zschiesche*: Diagnose der Trächtigkeit des Rindes und dessen Sterilität. Leipzig 1922. II. Auflage, pag. 59.



Fig. 1. Drei Mumien von einer Kuh (Drillinge.)

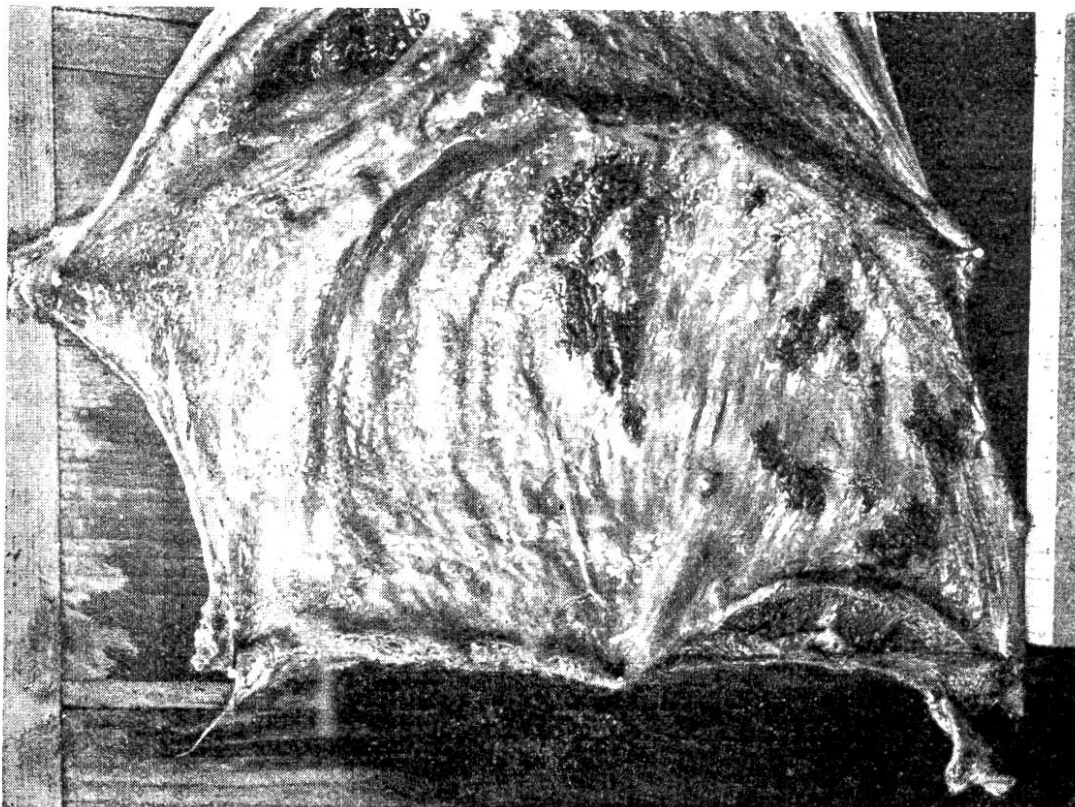


Fig. II. Uterus einer Kuh mit zahlreichen Verkalkungen auf der Mukosa.

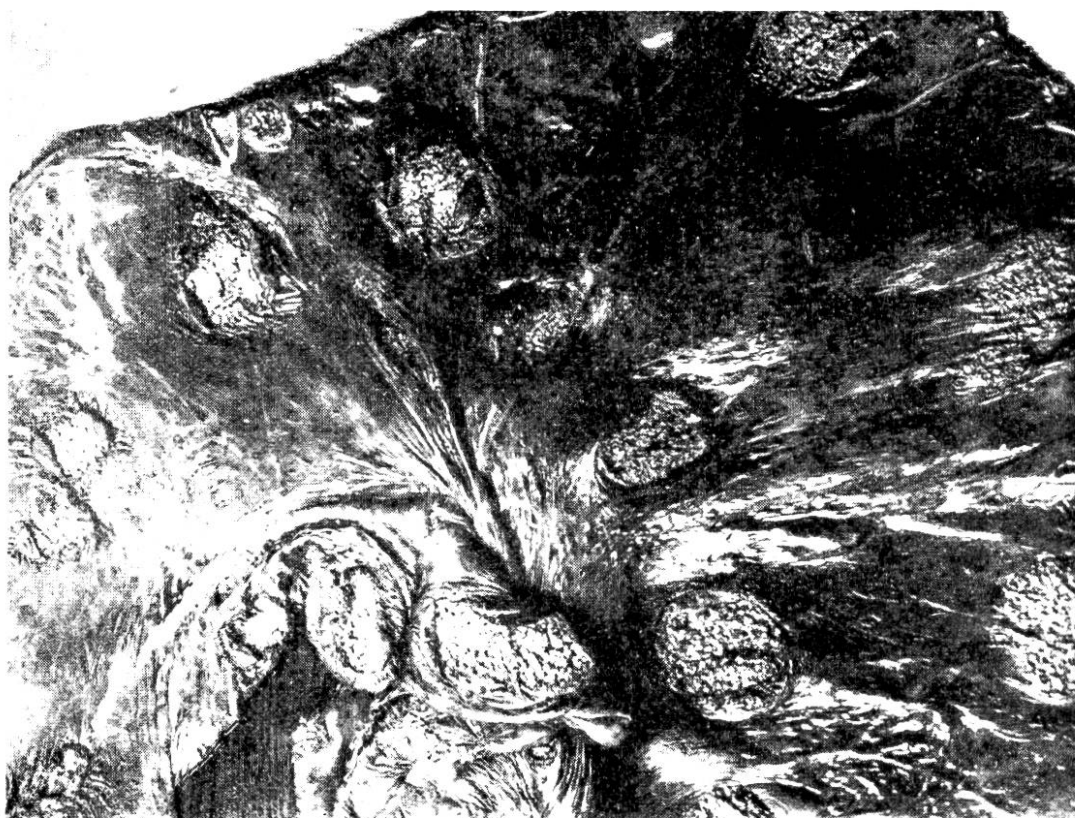


Fig. III. Placenta fötalis mit Nekrose und Verkalkung der Kotyledonen.

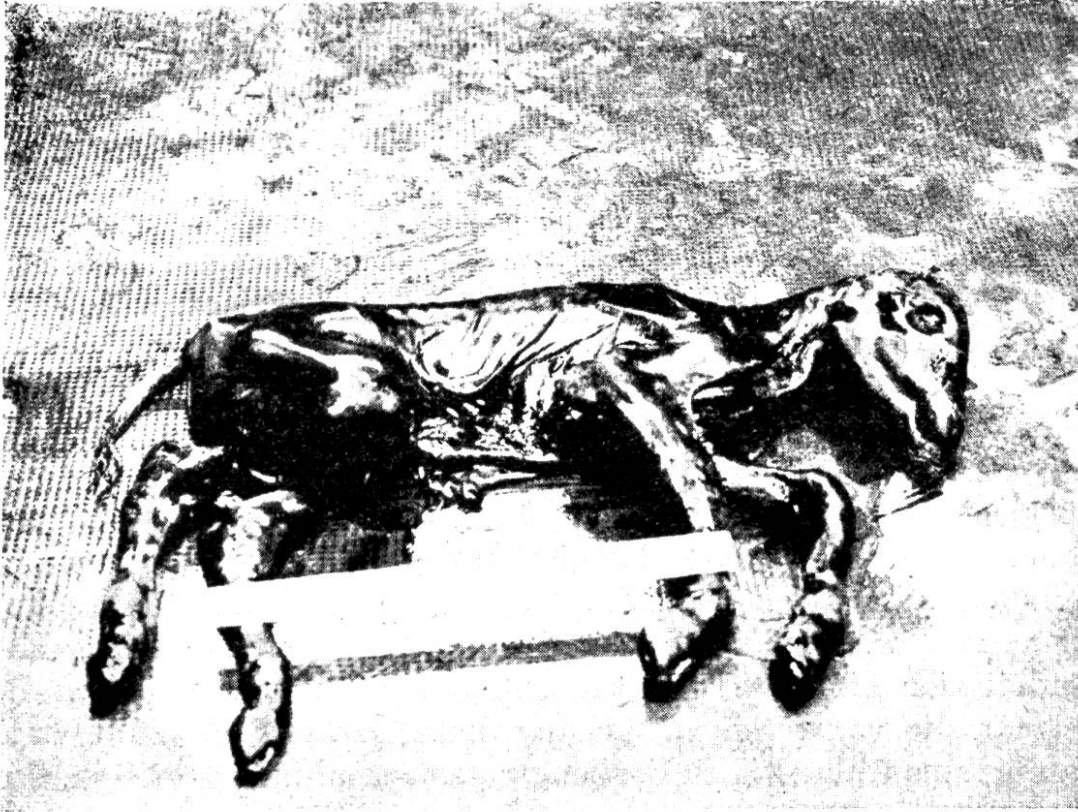


Fig. IV. Beginnende Mumifikation des Rindsfötus.



Fig. V. Extrauterines Lithopädion. 1. Kiefer mit Zähnen. 2. Rippe mit Rippenköpfchen. 3. Caput humeri.