Zeitschrift: Schweizer Archiv für Tierheilkunde SAT : die Fachzeitschrift für Tierärztinnen und Tierärzte = Archives Suisses de Médecine Vétérinaire ASMV : la revue professionnelle des vétérinaires

Herausgeber: Gesellschaft Schweizer Tierärztinnen und Tierärzte

Band: 72 (1930)

Heft: 8

Artikel: Ein Fall von primärem Adenokarzinom der Niere mit Metastasen in der Lunge beim Rind

Autor: Lutz, E.

DOI: https://doi.org/10.5169/seals-590059

Nutzungsbedingungen

Die ETH-Bibliothek ist die Anbieterin der digitalisierten Zeitschriften auf E-Periodica. Sie besitzt keine Urheberrechte an den Zeitschriften und ist nicht verantwortlich für deren Inhalte. Die Rechte liegen in der Regel bei den Herausgebern beziehungsweise den externen Rechteinhabern. Das Veröffentlichen von Bildern in Print- und Online-Publikationen sowie auf Social Media-Kanälen oder Webseiten ist nur mit vorheriger Genehmigung der Rechteinhaber erlaubt. Mehr erfahren

Conditions d'utilisation

L'ETH Library est le fournisseur des revues numérisées. Elle ne détient aucun droit d'auteur sur les revues et n'est pas responsable de leur contenu. En règle générale, les droits sont détenus par les éditeurs ou les détenteurs de droits externes. La reproduction d'images dans des publications imprimées ou en ligne ainsi que sur des canaux de médias sociaux ou des sites web n'est autorisée qu'avec l'accord préalable des détenteurs des droits. En savoir plus

Terms of use

The ETH Library is the provider of the digitised journals. It does not own any copyrights to the journals and is not responsible for their content. The rights usually lie with the publishers or the external rights holders. Publishing images in print and online publications, as well as on social media channels or websites, is only permitted with the prior consent of the rights holders. Find out more

Download PDF: 02.07.2025

ETH-Bibliothek Zürich, E-Periodica, https://www.e-periodica.ch

Aus dem vet.-path. Institut der Universität Zürich. (Dir.: Prof. Dr. W. Frei.)

Ein Fall von primärem Adenokarzinom der Niere mit Metastasen in der Lunge beim Rind.

Von Dr. E. Lutz, Schlachthof Zürich.

Nach Hess ist schwere Karzinomatosis beim Rind ziemlich selten. Kitt und Henschel erwähnen Nierenkarzinome auch beim Rind als ziemlich häufige Vorkommnisse. Beim Durchgehen der Literatur konnte ich hingegen nur wenige eingehend beschriebene Fälle finden, im Gegensatz zu Hund und Pferd, wo Fälle, oft mit riesiger Tumorbildung, häufig erwähnt sind. Einige andere Autoren bestätigen dies auch. Loeb und Jobson fanden bei einem sehr grossen Material (2,514,446 geschlachtete Rinder jeden Alters) auf 50,000 Rinder einen Karzinomfall, Trotter fand bei 39,704 geschlachteten Rindern 0,3% Karzinom. Die häufigsten Sitze waren dabei die Tränenkarunkel, die Leber und die Haut. Rievel stellt für die Häufigkeit von Karzinomen folgende Reihe auf: Hund, Pferd, Rind, Katze, Schwein, Schaf, Ziege. Dabei wurden auf 766 Fälle beim Hund und 332 beim Pferd, 70 beim Rind gefunden. Primäre Adenokarzinome der Niere des Rindes haben (nach Ellenberger und Schütz), Hess und Adelmann beschrieben, Fälle von allgemeiner Karzinomatosis ferner: Henschel, Lungwitz (3 Fälle), Ciurea und Schulz.

Hess fand bei einer mit der klinischen Diagnose „hochgradige Tuberkulose" notgeschlachteten Kuh primären Krebs der Nieren, sekundären der Lunge, Bronchialdrüsen, des Netzes, Wanstes und der Vagina. Adelmann konstatierte bei einer wegen intermittierendem Hinken notgeschlachteten Kuh ein primäres Nierenkarzinom mit sekundärer Thrombose der hintern Aorta.

Die karzinomatösen Veränderungen zeigen (Fall Hess z. B.) oft gewisse Ähnlichkeiten mit Tuberkulose, so dass der praktische Tierarzt bei der Beurteilung des Fleisches hie und da in Zweifel geraten dürfte, ebenso bei den Diagnosen am lebenden Tier. Die relative Seltenheit und die erwähnte Ähnlichkeit mit Tuberkulose haben mich bewogen, diesen Fall zu veröffentlichen. Ich erhielt denselben zum Untersuch als Assistent am vet. pathologischen Institut der Universität Zürich.

Es handelte sich um eine Kuh aus der Davoser Gegend, die wegen hochgradiger Abmagerung und Tuberkuloseverdacht geschlachtet wurde. Bei der Sektion wurden Veränderungen an beiden Nieren und der Lunge festgestellt. Die Präparate wur-

den zu Demonstrationszwecken von Herrn Dr. Gabathuler dem vet. pathologischen Institut eingesandt.

Die mikroskopische Untersuchung ergab folgenden Befund:

Die eine Niere ist von normaler Grösse, Frische und Konsistenz, die Kapsel ist leicht abziehbar, hingegen finden sich in der Rindenschicht diffus verteilt überall stecknadelgrosse Blutungen.

Die andere Niere ist mächtig vergrössert, sie wiegt 16,3 kg, ihre Dimensionen sind 40 : 28 : 26 cm (Fig. 1). Die ursprüngliche Form hat die Niere ungefähr beibehalten, hingegen ist die Kapsel stark bindegewebig verdickt, teilweise leicht abziehbar, zwischen den einzelnen Nierenlappen aber fest mit der Rindenschicht verwachsen. Die Oberfläche ist höckerig, weissgelb, stellenweise rötlich, durchsetzt mit gelbem, etwas derben Knoten von der Grösse einer Haselnuss bis zu einer Kinderfaust, teilweise mit kalkigen Einlagerungen versehen.

Ein Schnitt zeigt, dass die ganze Niere mit gelben, zum Teil derben, zum Teil verkalkten, dann wieder sehr weichen, butterähnlichen Herden durchwachsen ist. Im allgemeinen erkennt man eine radiär-strahlige Form. In der Markschicht findet sich fleischrotes, elastisches, scheinbar wenig verändertes Nierengewebe. Gegen die Nierenkelche hin ist das weiche, markartige Tumorgewebe leicht vermehrt, oft strangartig gewuchert, mit zahlreichen Herden von milchig-rahmiger Beschaffenheit. Diese Stränge ragen teilweise zapfenartig, unscharf begrenzt, in die Nierenkelche hinein. Die Nierenkelche selbst sind stark zystös erweitert und haben derbe, bindegewebige Wandungen. Ihr Inhalt ist graugrün, schmierig und mit Schleimfetzen durchsetzt.

Die Nierengefässe erscheinen stark erweitert, die Venen zeigen in ihren Lumen grosse festhaftende Thromben, teilweise geschichtet, teilweise ungeschichtet. Die Gefässe sind auch nach Austritt aus der Niere vollständig von Geschwulstgewebe umwuchert, vereinzelt kann man auch deutlich Hineinwachsen von Geschwulstmassen in die Venen, von welchen sich Thromben bis in die Hohlvene verfolgen lassen, beobachten.

Die perirenalen Lymphknoten sind zu faustgrossen Tumoren von gelbweisser Farbe und von derber Konsistenz gewuchert, mit zahlreichen kalkigen Einlagerungen durchsetzt.

Die Lunge ist hellrot, puffig, aber durchsetzt von zahllosen weissgelben, ziemlich scharf abgegrenzten Knoten von Erbsen-

bis Haselnussgrösse. Diese sind im Anfang derb, zeigen aber auch kalkige und weichkrümmelige Partien, namentlich im Zentrum. Die Bronchiallymphknoten sind faustgrosse Tumoren, weissgelb, derb, im Schnitt knirschend, die Mediastinallymphknoten lange, derbe, faustdicke Stränge.

Das Ergebnis der makroskopischen Untersuchung war Verdacht auf eine maligne Geschwulst epithelialen Charakters mit Metastasenbildung und zwar aus folgenden Gründen:

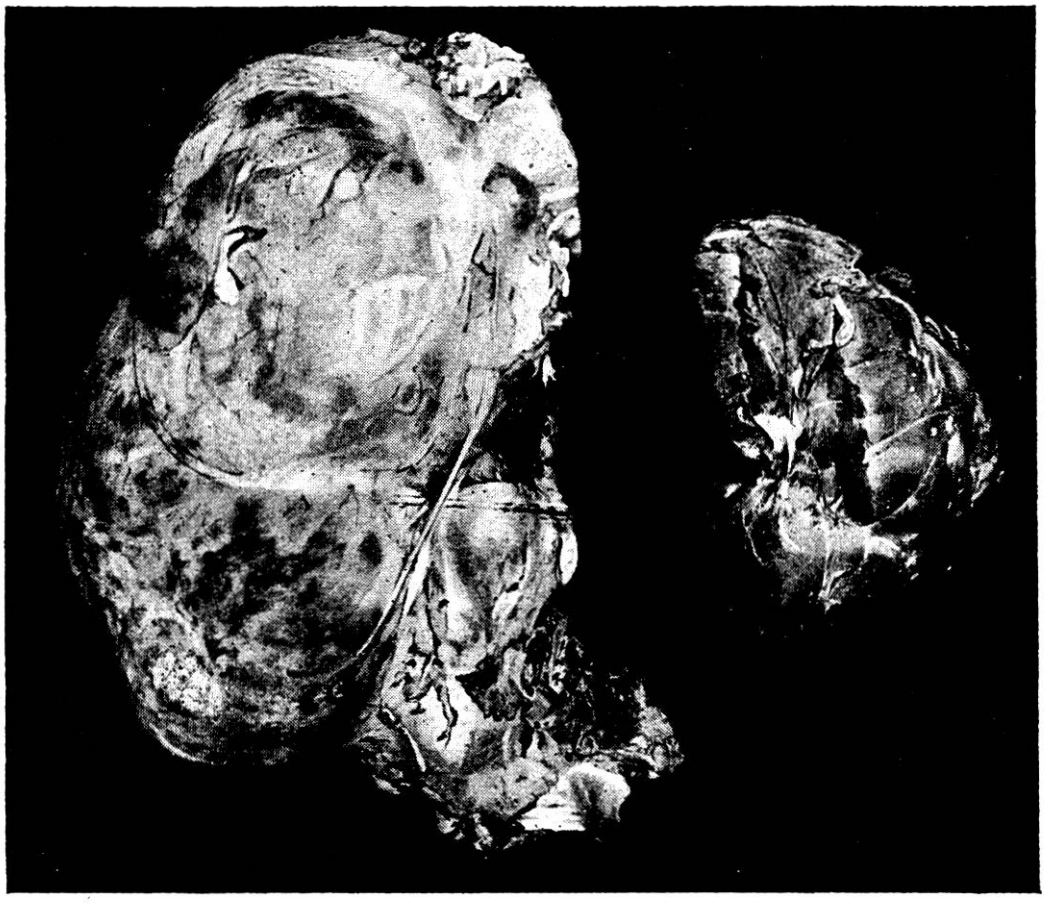

Fig. 1. Übersichtsbild beider Nieren.

Es handelt sich um eine Geschwulst mit unbeschränktem Wachstum, wir finden Einbrüche ins Nierenbecken und die Nierenvenen, Metastasenbildung in der Lunge und ihren Lymphknoten, Neigung zu Erweichung und nekroseähnliche Veränderungen.

Tuberkulose wurde durch die bakteriologische Untersuchung ausgeschlossen.

Die histologische Untersuchung bestätigte denn auch unseren Befund vollends. Wir lassen hier die Beschreibung der untersuchten Partien folgen.

Von den Präparaten wurden Paraffinschnitte hergestellt und diese mit Hämatoxylin-Eosin gefärbt.

1. Normale Niere.

Die scheinbar normale Niere zeigt an histologischen Veränderungen mehr oder weniger zahlreich in der Rindenschicht verteilt Austritt von Blut aus den Kapillaren in die Tubuli. Diese Tubuli zeigen Epithelien mit körniger Beschaffenheit des Protoplasmas und beginnenden Kernzerfall.

2. Rindenschicht der Geschwulstniere.

In der Rindenschicht des Nierentumors herrscht im histologischen Bau ein grosses Durcheinander. Vereinzelt findet man noch gut erhaltene Glomeruli, allerdings mit derber bindegewebiger Kapsel, daneben Tubuli, die hochgradig erweitert und mit einer hyalinen, hellrot sich färbenden Masse gefüllt sind und stark abgeplattetes Epithel zeigen. Neben diesen ursprünglichen Elementen finden sich immer wieder zum Teil Stränge, zum Teil Röhren polygonaler Zellen von ganz verschiedener Grösse und Form, die einen mächtigen runden Kern besitzen. Der Kern dieser Zellen zeigt deutliche Körnelung und ein oder zwei zentrale Kernkörperchen, die sich leicht rötlich färben. — Alle diese Bestandteile sind voneinander getrennt durch ein oft wirr durcheinander gelagertes, lockeres Bindegewebe, durchsetzt mit einzelnen Anhäufungen von undifferenzierbaren kleinen Rundzellen. Um die epitheloiden Zellstränge herum findet man häufig Ansammlungen von eosinophilen Leukozyten.

3. Markschicht der Geschwulstniere.

Diese zeigt im Prinzip ähnlichen Bau, wir finden hier noch ganz gut erhaltene Sammelkanälchen, daneben aber in Masse Stränge und Röhren von den unter 2. erwähnten polymorphen epitheloiden Zellen. Diese Zellgebilde sind ebenfalls durch bald lockeres, bald massiveres Bindegewebe auseinandergedrängt. Daneben sind aber, und das ist der weiche Teil der Geschwulst, mächtige, röhrenförmige Gebilde, gebaut aus grossen polymorphen, epithelähnlichen Zellen, aber angefüllt mit desquamierten, zum Teil zerfallenen Zellen und Leukozyten vorhanden. Hier fehlt in grösseren Partien beinahe jegliches Bindegewebe, dagegen findet man ebenfalls, allerdings nur neben gut erhaltenen Epithelsträngen, wieder Anhäufungen von eosinophilen Leukozyten. In den nekrotischen Partien fehlen diese vollständig.

4. Lunge.

Die Knötchen sind drüsenartig aufgebaut. In ihrer Mitte findet man grosse, unregelmässig geformte, durch dünne Bindegewebssepten getrennte Röhren, die nach aussen hin immer kleiner werden, bis sie das Lumen verlieren (Fig. 2). Die Röhren zeigen eine zwei- bis dreischichtige Auskleidung von grossen epitheloiden Zellen wie sie in der Niere gefunden wurden. Ihr

Fig. 2. Schnitt durch ein Lungenknötchen. Vergrösserung 22,5 ×. Mikrophoto von Herrn Prof. Rüst.

Lumen ist grössten Teils von abgestossenen Zellen dieser Art, von Zell- und Zellkerntrümmern und von Leukozyten ausgefüllt. Nach aussen werden die Tubuli kleiner, die Zwischenräume sind von immer mächtiger werdenden Bindegewebemassen ausgefüllt, diese sind oft durchsetzt von lymphozytären Anhäufungen. Begrenzt ist die ganze Geschwulst von dünnen Bindegewebszügen und lymphozytären Ansammlungen. Die Grenze ist nicht sehr

scharf, aber deutlich erkennbar. In der Grenzzone sind die Alveolen meist atelektatisch, zum Teil zerstört.

5. Mediastinallymphknoten.

Von normalen Lymphdrüsenbau ist nichts mehr vorhanden, man findet analog den anderen untersuchten Geschwulstpartien ebenfalls massenhaft kleine, wirr durcheinander geschlungene Schläuche zum Teil Stränge von epitheloiden Zellen. In den Schläuchen finden sich neben Zelldetritus zahlreiche Leukozyten. Getrennt sind diese Epithelbildungen durch viel Bindegewebe, das mit vereinzelten lymphozytären Anhäufungen durchsetzt ist. Stellenweise zeigen sich Zerfallsherde, in deren Zentren sich kalkige Ablagerungen finden.

Zusammenfassend kann gesagt werden:

Es handelt sich um eine primäre Nierengeschwulst, bestehend aus Strängen und Röhren von unreifen drüsenzellähnlichen Gebilden von grosser Vielgestaltigkeit, durchsetzt mit viel kernreichem Bindegewebe, die in die Lunge, die Bronchial- und Mediastinallymphknoten metastasiert hat. Einbrüche in die Nierenvenen sind festgestellt und es muss angenommen werden, dass Geschwulstpartikelchen von dort in die Lunge und schliesslich in die dortigen Lymphknoten verschleppt wurden. Die Lungenmetastasen zeigen deutlich drüsenähnlichen Bau.

Es ist dies das typische Bild eines metastasierenden Adenokarzinoms. Für die fleischbeschauliche Beurteilung ist der Allgemeinzustand des Tieres massgebend. Die veränderten Organe sind zu beseitigen.

Literatur.

1. Adelmann: Intermittierendes Hinken bei einer Kuh, die Folge primären Nierenkarzinoms mit sekundärer Thrombose der hintern Aorta. Mitteilungen des Vereins badischer Tierärzte, S. 184, zit. n. Ellenberger-Schütz. 2. Ciurea: Adenocarcinomatosis bei einem Ochsen. Arhiva vet. VII, p. 169, cit. n. Ellenberger-Schütz. 3. Fischer: Über die lokale Anhäufung eosinophilgekörnter Leukozyten in den Geweben, besonders bei Krebs. Zieglers Beiträge zur Pathologischen Anatomie LV, S. 1. 4. Henschel: Carcinomatosis bei einem Rind. Hd. Woch. S. 226, zit. n. Ellenberger-Schütz. 5. Hess: Schweiz. Archiv für Tierheilkunde, Bd. 38, S. 216. 6. Jeannée: Zur Frage der Metastasenbildung bei Einbrüchen von Karzinomen in den grossen Kreislauf. Virchows Archiv, Bd. 256, S. 684. 7. Henschen: Joests Handb. der speziellen Pathologischen Anatomie der Haustiere. III. Bd. 8. Kitt: Lehrb. der pathologischen Anatomie der Haustiere. 9. Liénaux: Veterinäre Sanitätsgesetze und Karzinom. Internat. VIII. Tierärztekongress Budapest. 10. Lungwitz: Carcinomatosis bei einer alten notgeschlachteten Kuh. Sächs. Veterinärbericht, S. 118, zit. n. Ellenberger-Schütz. 11. derselbe: Allgemeine Carcinomatosis bei einer Kuh. Sächs. Veterinärbericht, S. 141. 12. derselbe:

Allgemeine und hochgradige Carcinomatosis einer Kuh unter dem Bilde der Perlsucht. Sächs. Veterinärbericht, S. 97. 13. Rievel: Über die Häufigkeit der Krebserkrankungen. D. t. W. 1906. 14. Schultz: Multiple Admokarzinome in den Organen eines Rindes T. R. Bd. 31, S. 879. 15. Weill: Über die Bildung von granulierten Leukozyten im Karzinomgewebe. Virchow's Archiv 1919, S. 212.

Neue Ergebnisse der Maul- und Klauenseucheforschung.

Zusammengestellt von Dr. G. Flückiger, Bern.

Züchtung des Virus.

Nachdem die Schutzimpfung mit Formolvakzine nach dem Verfahren Vallée-Rinjard eine bestimmte Immunität auszulösen scheint, machte sich die bisherige Unmöglichkeit den Maul- und Klauenseucheerreger künstlich zur Vermehrung zu bringen, erneut fühlbar. Es ist deshalb verständlich, dass in den dazu geeigneten Laboratorien die Anstrengungen zur Auffindung einer Züchtungsmethode verdoppelt wurden. Rinjard und Cordier berichten im C. R. de l'Acad. des sciences, 1929, t. CLXXXVIII, p. 945 in einer Arbeit, betitelt „Sur la culture in vivo du virus aphteux" über erfolgreiche Versuche zur Erhältlichmachung von grössern Mengen Aphtenvirus. Das Verfahren besteht darin, dass Schafen durch subkutane Einverleibung von steriler Kochsalzlösung, der einige Tropfen Krotonöl beigemischt sind, künstliche Ödeme erzeugt werden. Bei Zugabe von virulentem Material erweist sich die Ödemflüssigkeit nach kurzer Zeit als mit Aphtenvirus reichlich durchsetzt. Die Erzeugung von virulenter Ödemflüssigkeit geschah wie folgt: Die dazu benützten Schafe erhielten auf einer Seite der Brust ein Gemisch von 100 ccm steriler physiologischer Kochsalzlösung mit 4 Tropfen Krotonöl und 5 ccm virulentem Meerschweinchenserum eingespritzt. Nach 24 Stunden entwickelte sich an der betreffenden Stelle ein den Erreger der Maul- und Klauenseuche reichlich enthaltendes Ödem. Die Ödemflüssigkeit erwies sich noch in Verdünnungen von 1 : 2000 als für Meerschweinchen virulent. Kontrollversuche in dem Sinne, dass den Schafen auf der andern Seite der Brust bloss physiologische Kochsalzlösung und Krotonöl ohne Virus einverleibt wurden, zeigten, dass die daselbst entstandene Ödemflüssigkeit avivirulent war. Rinjard schliesst daraus, dass die in sterilen Ödemen enthaltene Flüssigkeit einen günstigen Nährboden für das Aphtenvirus darstelle. Das Ergebnis der Versuche dürfte dazu angetan sein, eine Züch-