Zeitschrift: Schweizer Archiv für Tierheilkunde SAT : die Fachzeitschrift für Tierärztinnen und Tierärzte = Archives Suisses de Médecine Vétérinaire ASMV : la revue professionnelle des vétérinaires

Herausgeber: Gesellschaft Schweizer Tierärztinnen und Tierärzte

Band: 73 (1931)

Heft: 1

Artikel: Das Foramen interventriculare persistens cordis bei den Haustieren [Schluss]

Autor: Aellig, A.

DOI: https://doi.org/10.5169/seals-588707

Nutzungsbedingungen

Die ETH-Bibliothek ist die Anbieterin der digitalisierten Zeitschriften auf E-Periodica. Sie besitzt keine Urheberrechte an den Zeitschriften und ist nicht verantwortlich für deren Inhalte. Die Rechte liegen in der Regel bei den Herausgebern beziehungsweise den externen Rechteinhabern. Das Veröffentlichen von Bildern in Print- und Online-Publikationen sowie auf Social Media-Kanälen oder Webseiten ist nur mit vorheriger Genehmigung der Rechteinhaber erlaubt. Mehr erfahren

Conditions d'utilisation

L'ETH Library est le fournisseur des revues numérisées. Elle ne détient aucun droit d'auteur sur les revues et n'est pas responsable de leur contenu. En règle générale, les droits sont détenus par les éditeurs ou les détenteurs de droits externes. La reproduction d'images dans des publications imprimées ou en ligne ainsi que sur des canaux de médias sociaux ou des sites web n'est autorisée qu'avec l'accord préalable des détenteurs des droits. En savoir plus

Terms of use

The ETH Library is the provider of the digitised journals. It does not own any copyrights to the journals and is not responsible for their content. The rights usually lie with the publishers or the external rights holders. Publishing images in print and online publications, as well as on social media channels or websites, is only permitted with the prior consent of the rights holders. Find out more

Download PDF: 12.07.2025

ETH-Bibliothek Zürich, E-Periodica, https://www.e-periodica.ch

Die Bekämpfung der Geflügelkrankheiten, 1929. — Andres: Die künstliche Brut beim Huhn, 1930. — Riedmüller: Über die Beziehungen zwischen Klinik, pathologischer Anatomie und Ätiologie der Erkrankungen der oberen Luftwege und der Augen beim Geflügel. Habilitationsschrift Zürich 1930.

Das Foramen interventriculare persistens cordis bei den Haustieren.

Von Dr. A. Aellig, Bern.

(Schluss)

Zum Verständnisse dieser anatomischen Verhältnisse müssen wir auf die Ergebnisse der Entwicklungsgeschichte zurückgreifen. Ich folge hier den Angaben von Tandler, der sich besonders auf die Arbeiten von Born stützt.

In einem frühen Stadium der Herzentwicklung ist der canalis auricularis in die Mitte des Herzens verlegt worden und präsentiert sich als querovale Öffnung. In der Mitte der beiden Längsseiten entwickeln sich ein vorderes und ein hinteres Endokardkissen. Aus dem Vorhofe wächst das Vorhofseptum in sagitaler Richtung nach unten und erreicht die unterdessen verwachsenen Endokardkissen in der Mitte. Nach der Verwachsung der Endokardkissen können wir je ein vorderes und hinteres rechtes und linkes Endokardhöckerchen unterscheiden. Das Ventrikelseptum bildet sich unterdessen aus, indem eine an der Kammerbasis entstandene Falte sich mehr und mehr vergrössert und dorsalwärts emporwächst. Dabei erreicht sie die verwachsenen Endokardkissen nicht gegenüber dem Ansatz des Vorhofseptums, sondern wächst mehr nach rechts, so dass sie neben dem rechten Höckerchen des hinteren Endokardkissens vorbeigelangt und sich dann mit diesem verbindet. Dadurch wird bewirkt, dass der linke Ventrikel in seinem oberen Abschnitte direkt an die rechte Vorkammer angrenzt. Das die rechte Vorkammer und den linken Ventrikel trennende Stück des Endokardkissens richtet sich auf und fügt sich mit der Zeit vollständig der Vorkammer- und Kammerseptum ein, so dass es genau in der gleichen Richtung mit diesen verläuft. Diesen aus dem Endokardkissen hervorgegangenen Septumabschnitt, der später den linken Ventrikel von der rechten Vorkammer trennt, bezeichnen wir aus diesem Grunde als septum atrio-ventriculare. Im rechten Ventrikel entsteht aus dem Endokardkissen gleichzeitig das mediale Segel der Tricuspidalklappe. Komplizierter gestaltet sich der Verschluss des vorderen Kammerabschnittes. Ursprünglich gehört der Bulbusteil ausschliesslich dem rechten Herzen an. Während der Entwicklung dehnt sich der rechte Ventrikel besonders nach rechts aus, während sich der Bulbus mehr nach links vergrössert. So wird bewirkt, dass der Bulbusteil des Herzens mehr und mehr nach der

Herzmitte zu liegen kommt. In der Periode des endgültigen Verschlusses der Kammern findet er sich direkt über dem septum interventriculare. Unteredessen hat sich aber auch der vordere Teil der Ventrikelschleife, der Bulbusschenkel, dicht an den hinteren, den Ventrikelschenkel, angelegt. Mit anderen Worten, die Ventrikelschleife hat sich im ventralsten Teile sehr scharf umgebogen, so dass ihre beiden Abschnitte eng aneinander zu liegen kommen. Die beiden Schenkel werden durch die ursprünglich horizontal verlaufende, infolge der Aufrichtung des Herzens nun frontalgestellte Bulboventrikularspalte, der im Innern des Herzens eine Leiste entspricht, schon von aussen sichtbar getrennt. Während der weiteren Entwicklung geht der Bulbusschenkel mehr und mehr in den beiden Ventrikeln auf. Wesentlich ist es aber zu wissen, dass ein proximal von den Semilunarklappen gelegener Herzabschnitt ursprünglich dem Bulbusteile angehörte. Durch diese Umlagerung ist bewirkt worden, dass die arterielle Öffnung dicht vor die venöse zu liegen kommt. Der Verschluss des Ostium interventrikulare erfolgt zum grössten Teile von diesem proximalen Bulbusabschnitte aus. Im Innern des auch Ventrikelteil des Bulbus genannten Abschnittes entwickeln sich zwei Endokardwülste, die proximalen Bulbuswülste A und B (Born).

Der Bulbuswulst A beginnt am distalen Ende des ventrikulären Bulbusabschnittes auf der linken Seite. Je weiter proximal er gelangt, um so mehr geht er nach vorn. Endlich läuft er an der vorderen Kammerwand entlang ventralwärts und verliert sich im vorderen Ausläufer des Septum interventriculare. Der Bulbuswulst B beginnt distal an der rechten Zirkumferenz und entspringt, je weiter ventrikelwärts er gelangt, mehr und mehr dem hinteren Umfange. Im proximalsten Teile verschmilzt er mit dem rechten Höckerchen des vorderen Endokardkissens. In diesem Entwicklungsstadium des Herzens finden wir eine Öffnung, die die beiden Herzkammern verbindet.

Da während dem Wachstum der proximalen Bulbuswülste im distalen Abschnitte des Bulbus, dem Truncusteile, sich die distalen Bulbuswülste entwickelt haben, müssen wir auch diese Verhältnisse kurz durchgehen. Aus einer ringartigen Endokardanlage entwickeln sich im distalen Bulbusteile vier Erhebungen, die wir als Bulbuswülste 1—4 bezeichnen. Dabei liegt der mit 1 bezeichnete am distalen Abschnitte des Rohres rechts hinten. Die übrigen werden, im Sinne des Uhrzeigers gerechnet, mit 2, 3 und 4 benannt. Von diesen Wülsten erreichen nur der erste und der dritte eine grössere Höhe, während die beiden andern mehr flach bleiben. In Form einer Spirale wachsen diese beiden Wülste herzwärts und treffen endlich mit den proximalen Wülsten zusammen. Die beiden distalen Wülste 1 und 3 verwachsen in der Mitte untereinander, während die proximalen A und B zu flach bleiben und den Bulbus nicht zu unterteilen vermögen. Da von Distal nach Proximal eine spiralige

Drehung des Ansatzes dieser Wülste im Sinne des Uhrzeigers stattfindet, stellt Bulbuswulst A die Fortsetzung von 1 und B von 3 dar. In diese verschmolzenen distalen Bulbuswülste wächst von oben das Septum aortapulmonale ein. Es geht ursprünglich aus der Scheidewand zwischen viertem und sechstem Aortenbogenpaar hervor und scheidet nun durch sein Einwachsen in die verschmolzenen Bulbuswülste den Truncus arteriosus endgültig in Aorta und Pulmonalis. Dadurch, dass es in das aus den Bulbuswülsten 1 und 3 hervorgegangene Septum einwächst, teilt es jedem der nun gebildeten Rohre je einen halben Bulbuswulst 1 und 3 und zudem der Aorta den Bulbuswulst 4 und der Pulmonalis den Bulbuswulst 2 zu.

Die distalen Abschnitte dieser Bulbuswülste flachen in der weiteren Entwicklung ab und bilden sich zurück. Dagegen entwickeln sie sich im proximalen Bezirke zu je drei plumpen, herzwärts konvexen Wülsten, den Anlagen der Semilunarklappen. Das septum aortopulmonale reicht bis in die Ebene der Semilunarklappen. Äusserlich bildet sich am Bulbusrohre eine spiralige Einbuchtung aus, die dem Septum entspricht und die immer tiefer einschneidet, bis auch äusserlich die Aorta von der Pulmonalis getrennt ist. Die Semilunarklappen entsprechen der Stelle, wo der Truncusteil aufhört und in den Ventrikelteil des Bulbus übergeht.

Die Öffnung, von der wir oben gesprochen haben und die die letzte Kommunikation zwischen den beiden Kammern herstellt, wird, wie aus den geschilderten Verhältnissen folgt, begrenzt: Unten, durch das nach oben konkave Septum interventrikulare; vorn, durch die Verbindung des proximalen Bulbuswulstes A mit dem linken vorderen Ende des hier höher hinaufreichenden Septum interventrikulare oder eventuell durch die vordere Herzwand; oben, durch die Anlage der vorderen und der linken Semilunarklappe der Aorta. Diese Aortenklappen liegen immer tiefer als die Klappen der Pulmonalis; hinten, durch die Verschmelzung des Bulbuswulstes B mit dem rechten Höckerchen des vorderen Endokardkissens. Sie führt also sowohl vom Aorteneingang in den Conus pulmonalis als auch in den eigentlichen rechten Ventrikel. Der Verschluss dieses Ostium interventriculare erfolgt durch die Ausbildung des proximalen Bulbusseptums. Die Wülste A und B verschmelzen miteinander. Auf diese Weise entsteht ein Septum, das nicht in der Flucht des Ventrikelseptums liegt, sondern das schief zu ihm steht (von hinten rechts nach vorn links). Auch vom rechten Höckerchen des Endokardkissens her verkleinert sich die Öffnung. Wenn der Verschluss vollständig erfolgt ist, so wächst Muskulatur ein, so dass später nur an einer begrenzten Stelle ein muskelfreier Abschnitt, das Septum membranaceum, auf diese Vorgänge hinweist.

Von Bedeutung für die Erklärung der Septumdefekte scheint mir ein Muskelwulst zu sein, der im rechten Herzen venöses von arteriellem Ostium trennt. Von der rechten Seitenwand erstreckt

er sich auf das Dach des rechten Ventrikels und schlägt sich dann auf das Septum um, um sich hier zu verlieren. Dieser Kammerwulst (Hahn) liegt zwischen Pulmonalarterie und der Stelle, die dem Septum membranaceum entspricht. Er gehört daher zum Teil dem hinteren Abschnitte des Conus pulmonalis an. Wir finden ihn in der Literatur unter verschiedenen Namen wieder. Crista supraventricularis (Baseler Nomenklatur) éperon de Wolff (Tandler) usw.

Der hier geschilderte Verschluss des Foramen interventrikulare wird von neueren Forschern nicht allgemein anerkannt. So stellt Shiro Sato die Vorgänge des Verschlusses, gestützt auf eigene Untersuchungen ähnlich dar, wie sie schon His geschildert hat. Nach Sato liegen die Verhältnisse so, dass vorderes und hinteres Endokardkissen sich nicht in einer Horizontalebene befinden. Das hintere liegt bedeutend tiefer als das vordere. Die beiden Bulbuswülste (lateraler und medialer entsprechend B und A) verwachsen nach rechts mit dem vorderen Endokardkissen. Aus dieser Anlage entsteht die Crista supraventricularis. Der Verschluss des Foramen interventriculare erfolgt durch ein von rechts her eintretendes Überwachsen des Defektes durch den rechten Abschnitt des hinteren Endokardkissens. Dies ist möglich, weil infolge der von vorn oben nach hinten unten erfolgten Schrägstellung der Endokardkissen, das hintere tiefer liegt und direkt an das Foramen interventriculare angrenzt. Die Entscheidung, ob eine persistierende Öffnung im Septum mit einem Ausbleiben dieses Verschlusses zusammenhängt, wäre nach Sato darin zu sehen, dass der Defekt diesfalls über dem atrioventrikulären Verbindungsbündel liegen muss. Er geht dabei von der Ansicht aus, dass dieses Bündel, das der Reizleitung dient, ursprünglich der ventralen Wand des Herzschlauches angehörte. Die Bildung des Septums kommt nur durch Ausbuchtung der beiden Ventrikel zustande, so dass die obere Kante der im Innern entstehenden Leiste dem ursprünglichen Boden entspricht. Wenn dies der Fall ist, so müssen alle darüber liegenden Defekte auf einen mangelhaften Verschluss, darunter befindliche, aber auf einen sekundären Durchbruch zurückgeführt werden.

Die Einteilung der Defekte wird durch diese Annahme sehr einfach. Sato unterscheidet zwei Hauptgruppen:

1. Abnorme Durchbrechung der Scheidewand selbst.
2. Defektbildungen, die mit dem Foramen interventriculare zusammenhängen.
   a) Bei normaler Anlage des Foramen interventrikulare.
   b) Bei zu weiter Anlage des Foramen interventriculare.

2a) Defekte sind hier möglich durch das Ausbleiben der Verwachsung durch das hintere Endokardkissen (falsche Stellung des Ohrkanals, mangelhafte Anlage des Endokardkissens) oder durch Verschiebung des Bulbusseptums nach vorn und dadurch bedingtem Ausbleiben seiner Verschmelzung mit dem vorderen medialen Endokardkissen. In diesen Fällen wird der Defekt in der Gegend des Septum membranaceum liegen.

2b) Zu weite Anlage des Foramen interventriculare. Das Foramen kann soweit angelegt sein, dass das Septum ganz oder teilweise fehlt.

Je nachdem die Erweiterung nach hinten oder nach vorn erfolgt ist, werden wir verschiedene Defekte antreffen. Bei der Erweiterung nach hinten wird der seltene Defekt unterhalb der venösen Ostien die Folge sein. In der veterinär-medizinischen Literatur finden wir einen wenigstens teilweise hieher zu zählenden Fall vor. Steger beschreibt das Herz eines Schweines, bei welchem ein Defekt im Septum Atriorum direkt über den Segelklappen besteht. Im angespannten Zustande der Klappen findet sich dieser Defekt auch unterhalb der Klappen vor, da diese nur durch Sehnenfäden am septum interventriculare angeheftet sind. Die beiden Kammern kommunizieren daher miteinander. Es handelt sich also um eine unvollständige Ausbildung sowohl von Vorkammer wie auch von Kammerseptum. Ob es sich auch hier um ein allzu gross angelegtes Foramen interventriculare handeln könnte, wie dies Sato für diese Fälle annimmt, lässt sich nicht ohne weiteres entscheiden.

Bei der Erweiterung nach vorn finden sich die persistierenden Foramina unter den arteriellen Ausflussöffnungen. In der Regel ist in diesen Fällen das Bulbusseptum weiter nach vorn verlegt und begrenzt das Vorderende des persistierenden Foramens. Die Verlegung des Septums nach vorn ist mit Pulmonalstenose vergesellschaftet. In diesen Fällen kann das Foramen interventriculare hinten durch ein septum membranaceum begrenzt sein. Der Defekt war so gross, dass das Endokardkissen ihn nicht vollständig zum Schlusse zu bringen vermochte. Wo das Septum Bulbi normal angelegt ist, wird es das Foramen interventriculare in einen vorderen und einen hinteren Abschnitt trennen. Die dem späteren septum membranaceum entsprechende pars membranacea wird hier leicht durch das Endokardkissen überwachsen werden können. Dagegen kann der vor dem Bulbusseptum liegende Abschnitt offen bleiben. Sato beschreibt ein Herz mit zwei durch die crista supraventricularis getrennten persistierenden Foramina.

Betrachten wie die Stelle nochmals zusammenfassend vom vergleichend anatomischen Standpunkte aus. [Selbst habe ich die Verhältnisse an 30 Pferde-, 48 Hunde- und 12 Katzenherzen studiert. Die Angaben über das Rinderherz entnehme ich Jarisch und Hahn, diejenigen über das Herz von Schaf, Kalb und Schwein Jarisch. Tandler verdanke ich die Angaben über die Verhältnisse des menschlichen Herzens. Leider ist in den unter der Leitung von Ackerknecht entstandenen Arbeiten von Kern (Kaninchenherz), Waldmeyer (Rehherz), Angst (Herz des Hausschafes), Bischoffberger (Herz des Hasen), Egli (Herz von Cavia Cobaya), Huwyler (Schweineherz) der dem septum membranaceum entsprechenden Stelle der Kammerscheidewand keine spezielle Aufmerksamkeit geschenkt worden.]

Beim Rind fehlt äusserlich eine Andeutung eines Septum membranaceum. Erst auf dem frontalen Schnitte durch die Kammerscheidewand findet sich an der betreffenden Stelle eine gewisse Andeutung. Das septum interventriculare endet oben in Form eines Zuckerhutes mit abgerundeter Kuppe. Beidseitig beginnen ca. 5 cm von der Herzspitze dünne Muskelstreifen, die oben, ohne ihre Dicke merklich zu ändern, seitlich dem Septum anliegen und dorsalwärts höher hinaufreichen, um sich hier am Herzknochen als dünne Muskelplättchen anzuheften. Der dreieckige Raum zwischen Mittelschicht des Septum interventriculare und Herzknochen ist mit Fett und Bindegewebe ausgefüllt und entbehrt vollständig einer Muskelschicht. Dieser Abschnitt würde dem Septum membranaceum entsprechen (Fig. 14).

Beim Pferd reicht die Hauptmuskelschicht bis an die Semilunarklappen und damit an den Herzknorpel heran. Rechts fehlt aber an einer umschriebenen Stelle eine Nebenmuskelschicht, so dass hier ein Septum membranaceum angedeutet ist (Fig. 11, 11a). Genau gleich liegen die Verhältnisse beim Hund, nur dass hier ein Herzknochen oder Knorpel fehlt (Fig. 12).

Bei der Katze finden wir unter der Berührungsstelle der vorderen und der rechten Semilunarklappe der Aorta eine dreieckige muskelfreie Stelle (Trigonum fibrosum), die sich nach rückwärts in eine bindegewebige Platte fortsetzt. Betrachten wir die Stelle vom rechten Herzen her, so erkennen wir, dass der grösste Teil über der Atrioventrikularklappe liegt. Nur ein kleine Partie wird durch den Ansatz der Klappe abgegrenzt und gehört demnach auch der Kammerscheidewand an. Dieser Abschnitt entspricht dem septum membranaceum, während der über der Klappe gelegene Teil als septum Atrio-ventriculare zu bezeichnen

wäre. Das Herz der Katze zeigt die grösste Ähnlichkeit mit den diesbezüglichen Verhältnissen am menschlichen Herzen (Fig. 15).

Diese Untersuchungen zeigen also, dass bei den meisten Herzen die zur Untersuchung gelangten, eine mehr oder weniger ausgeprägte Stelle vorhanden ist, die dem Septum membranaceum des menschlichen Herzens entspricht. Es stellt sich nun die Frage 1., ob diese Stelle eine Praedilektionsstelle für Missbildungen ist; 2., ob solche Missbildungen an dieser Stelle mit dem Ausbleiben des Verschlusses des Foramen interventriculare direkt zusammenhängen, respektive ob sie die Folgen einer Hemmung dieses letzten Verschlussmechanismus sind. Für das menschliche Herz hat schon Rokitansky gezeigt, dass solche Defekte ohne Gefässverlagerung äusserst selten sind. Wenn auch entwicklungsgeschichtlich die Schlüsse Rokitanskys überholt sind, so gilt doch heute allgemein, dass Defekte im Gebiete des Septum membranaceum am menschlichen Herzen selten sind. Aus den Literaturangaben (die leider häufig nur wenig ausführlich sind), muss ich für die Tiere beim Pferd die Fälle von Preisz, Czokor und Lüpke, beim Rind den Fall 2 von Bruninger hieher zählen.

Bei der Besprechung der entwicklungsgeschichtlichen Vorgänge haben wir gesehen, dass das Ostium interventriculare ursprünglich nach vorn bis an die Vorderwand des Herzens reicht. Während der hintere Teil dieser Kommunikation (Gebiet des Septum membranaceum) durch Verwachsen des hinteren rechten proximalen Bulbuswulstes mit dem Ventrikelseptum und dem vorderen rechten Höckerchen des Endokardkissens verschlossen wird, erfolgt der Verschluss des vorderen Abschnittes durch Verwachsen des vorderen proximalen Bulbuswulstes mit dem vordersten Septumabschnitte (Born).

Nach Sato erfolgt allerdings dieser Verschluss vom rechten Höckerchen des hinteren Endokardkissens her. Aus den beiden verwachsenden Bulbuswülsten entsteht nach ihm die crista supraventricularis. Bleibt die Verwachsung des vorderen proximalen Bulbuswulstes mit dem septum interventriculare aus, oder erfolgt, wie Sato annimmt, bei normaler Stellung des Bulbusseptums der Verschluss durch das hintere Endokardkissen nur ungenügend, so muss ein Defekt bestehen bleiben, der direkt vom ostium aortae in den conus pulmonalis führt. Dieser Defekt liegt im rechten Herzen vor der Crista supraventricularis. Leider führt Herxheimer diese Fälle im Handbuche von Schwalbe nicht besonders aus. Da es sich aber um einen Defekt im oberen Teile des Septums handelt, muss er bei normaler Gefäßstellung ebenfalls

als relativ selten betrachtet werden. Abbildung 215 in Schwalbes Handbuch zeigt einen solchen Defekt an einem zweispitzigen menschlichen Herzen von rechts gesehen. Für das Pferd muss der von mir oben beschriebene Fall hieher gerechnet werden. Bei absolut normalen Gefässverhältnissen findet sich eine Öffnung, die die beiden Ausflussabschnitte des Herzens miteinander verbindet (Fig. 4). Für das Rind müssen die Fälle von Johne, Bruninger 1 und Rulot hiehergerechnet werden. Zusammenfassend können wir also sagen, dass im Gebiete des endgültigen Verschlusses zwischen den beiden Herzkammern, wenn auch relativ selten, eine persistierende Öffnung vorkommt, die auf einer Hemmungsmissbildung beruht. Für dieses Foramen interventriculare persistens kennen wir zwei charakteristische Abschnitte im Septum. Von rechts gesehen kann die Öffnung vor oder hinter der Crista supraventricularis münden. Links endet sie immer unter der vorderen Aortenklappe, im erstern Falle mehr auf der Seite der linken, im zweiten Falle mehr auf der Seite der rechten angrenzenden Klappe.

Der schönste Beweis dafür, dass es sich bei diesen Defekten um eine Hemmungsmissbildung handelt, würde in einem Herzen liegen, wo der subaortal gelegene Defekt nach rechts vorn in den Conus pulmonalis und rechts, etwas weiter nach rückwärts, in den rechten Ventrikel führen würde. Eventuell könnte er im rechten Herzen durch die Crista supraventricularis unterbrochen sein. Sato beschreibt ein solches Herz, während ich sonst in der Literatur keinen solchen Fall beschrieben fand. Die charakteristische Lokalisation der beobachteten subaortal gelegenen Öffnungen spricht indessen auch dafür, dass es sich um ein Ausbleiben des letzten Verschlusses handelt. Aus dem differenten Verhalten scheint weiterhin zu folgen, dass das Foramen interventriculare nicht durch einen einzigen, sondern zum wenigsten durch zwei verschiedene Mechanismen zum Verschlusse gebracht wird. Das Foramen im Gebiete des späteren Septum membranaceum wird durch Überwachsen durch das rechte Höckerchen des rechten vorderen Endokardkissens verschlossen. Ist dieses Endokardkissen nicht vollständig ausgebildet, so kann der Verschluss hier ausbleiben. Auch wenn die zu verschliessende Stelle abnorm gross ist, vermag unter Umständen das Endokardkissen nicht sie vollständig zu überdecken. In diesem Falle liegt die Crista supraventricularis weit vorn und bildet auch hier den vorderen Rand der bestehen bleibenden Öffnung. Hinten hat das Endokardkissen die Öffnung teilweise durch Überwachsen ver-

kleinert, was sich in der Ausbildung eines kleinen septum membranaceum erkennen lässt. Diese Entstehung bedingt gleichzeitig eine verengte Pulmonalarterie.

Das subaorta-subpulmonal gelegene Foramen interventriculare persistens liegt immer vor der crista supraventricularis. Diese Stelle wird am normalen Herzen nicht von dem vorderen Endokardkissen her verschlossen, sondern, wie dies Born angibt, durch Verwachsen des vorderen proximalen Bulbuswulstes mit dem Ventrikelseptum, oder wie es Sato annimmt, durch Auswachsen eines Sporns vom hinteren tiefer gelegenen Endokardkissen her. Dieser Sporn würde dem Septum intermedium von His entsprechen. Für die Ansicht von Sato spricht meines Erachtens, neben den von ihm abgebildeten histologischen Schnitten, der Umstand, dass man an Herzen, bei denen ein Foramen interventrikulare zufolge falscher Stellung des Bulbusseptums besteht, proximal der Aortenklappen keine Septumanlage beobachtet (Aellig, Fall 2).

Das hier windschief zum Ventrikelseptum stehende Bulbusseptum wird unten abgeschlossen durch die Halbmondklappen der Aorta. Die Semilunarklappen der Pulmonalis liegen etwas höher. Der Höhenunterschied wird ausgefüllt durch einen Muskelzug, der nichts anderes als die Crista supraventricularis darstellt. Dieses Verhalten spricht mehr für die Erklärung des Ventrikelschlusses von His und Sato als für diejenige von Born.

Mit Rokitansky müssen wir darin übereinstimmen, dass die Defekte im Septum ventriculorum häufiger auf anderen Ursachen als dem Ausbleiben des letzten Verschlusses beruhen. Von den 38 in dieser Arbeit berücksichtigten Fällen kann diese Hemmung des letzten Verschlusses nur für acht Fälle beschuldigt werden. In acht weiteren Fällen fehlen mir die nötigen Angaben, während für die restlichen 22 Fälle andere Ursachen zugegen sind. Dabei gehören sehr wahrscheinlich eine Anzahl der nicht näher beschriebenen Fälle zu der dritten Gruppe, da sich Angaben über abnorme Gefässverhältnisse finden. Die zweite Gruppe lassen wir daher besser weg und stellen fest: acht Fälle sind als eigentliche Hemmungsmissbildungen, die restlichen 22 Fälle als andere Missbildungen zu bezeichnen.

Obschon es eigentlich über den Rahmen dieser Arbeit hinausreicht, will ich doch kurz auf die anderen Ursachen des Ausbleibens eines Verschlusses zwischen rechtem und linkem Ventrikel zu sprechen kommen. Wohl die schwerste Form der Missbildung besteht dann, wenn Kammer und Vorkammerseptum

fehlen. Wir haben ein Herz vor uns, das nur aus einem venösen und einem arteriellen Abschnitte besteht (Cor biloculare). Dieses Herz soll nach Herxheimer beim Menschen nicht selten noch mit weiteren Anomalien, wie Truncus arteriosus communis, behaftet sein. Zu dieser Form der Missbildung muss das Herz, über welches Preisz berichtet, gerechnet werden. Aorta und Pulmonalis waren allerdings getrennt und durch einen offenen Ductus Botalli verbunden. Fehlt nur eines der Septa, so bezeichnen wir das Herz als Cor triloculare. Uns interessiert nur jenes Cor triloculare, bei dem das Ventrikelseptum nicht ausgewachsen ist (Cor triloculare biatriatum). Zu diesen Missbildungen sind die Fälle von Squadranini, Sonnenbrodt, Bourdelles und Dubois zu rechnen. Da der letzte Verschluss zwischen den beiden Kammern vom Bulbusseptum her erfolgt, wird eine Öffnung in den Fällen bestehen bleiben, wo der truncus arteriosus nicht in Aorta und Pulmonalis geteilt wird. Dabei kann diese Trennung vollständig ausbleiben oder nur in der Nähe des septum fehlen. Die Fälle von Zschokke, Schmutzer und Geipel zählen hieher. In den beiden ersten Fällen besass der Truncus drei Semilunarklappen. Im Falle Schmutzers entsprang der Truncus aus dem rechten Ventrikel. Der Fall Geipels zeichnete sich ausserdem durch eine fehlerhafte Anlage der Vorhof- und Kammerscheidewände aus. Das ganze linke Herz war verkümmert und der linke Ventrikel entbehrte vollständig eines Abflusses. Dieses letztere Herz könnte daher auch den fehlerhaften Septumanlagen zugezählt werden.

Als häufigste Ursache des Persistierens einer Kommunikation zwischen den beiden Herzkammern muss die fehlerhafte Anlage des septum aortopulmonale bezeichnet werden. Trennt dieses Septum das Bulbusrohr ungleich, so finden wir als Folge das eine arterielle Gefäss verengt. Gleichzeitig liegt das proximale Bulbusseptum abnormal und vermag nicht mit dem Ventrikelseptum zu verschmelzen. Das asymetrische Einwachsen des septum aorto-pulmonale erfolgt offenbar so, dass es nur auf der einen Seite durch den Bulbuswulst durchwächst, während es an dem gegenüberstehenden Bulbuswulste vorbei geht. Dafür spricht, dass wir in ausgeprägten Fällen im verengten Gefässe oft nur zwei statt drei Semilunarklappen antreffen. Auch die Verlagerung der Aorta nach rechts und der Pulmonalis nach links, so dass letztere aus der rechten Kammer oder reitend über dem Defekte entspringt, lässt sich so erklären. Als Fälle von fehlerhafter Anlage des Bulbusseptums mit konsekutiver Pul-

monalstenose sind die Herzen aufzufassen, über die Stoos, Moebius, Hahn, Huynen 1 und 2 und Magnin (Atresie der pulmonalis) berichten.

Das septum aorto-pulmonale kann den Bulbus symmetrisch trennen und nur zufolge seiner abnormen Lage einen Verschluss der letzten Verbindung zwischen den beiden Herzkammern verunmöglichen. Eine solche abnorme Lage kann es einnehmen, wenn die spiralige Drehung ausbleibt, die es in seinem Verlaufe normalerweise einnimmt. Statt einer windschiefen Lage von hinten rechts nach vorne links, kann dieses Septum dann eine beliebige Stellung zum Kammerseptum einnehmen. Die Folge wird ausser einem Foramen interventrikulare persistens eine anormale Gefässstellung sein. Meist wird es dazu führen, dass beide Gefässe dem rechten Ventrikel entspringen. In wenig ausgeprägten Fällen entspringt die Aorta reitend über dem Defekte. Dieser Form der Missbildung sind die Fälle von Bruninger 1 und 2, sowie Aellig 2 zuzuzählen. Beträgt die Drehung des Septums aorte-pulmonale 180^0 von der normalen Stellung aus gerechnet, so werden die arteriellen Gefässe aus der falschen Kammer entspringen. Diesen Zustand bezeichnen wir als totale Gefässtransposition. Bei totaler Transposition ist ein vollständiger Verschluss zwischen den beiden Kammern möglich. Häufiger bleibt aber auch bei dieser Missbildung im oberen Teile des Septums eine Öffnung bestehen. Als solche Transpositionen sind die Fälle von Stoos und von van den Eckhout zu bezeichnen.

Literatur.

Angst, J.: Diss. med vet., Zürich 1929. — Ackerknecht: Joest, spezielle path. Anatomie, Bd. 4, 348, 1925. — Berg: Maanedskrift for Dyrlaeger XIII 287 cit. nach J. B., 1896. — Biernacki: Arch. f. prakt. und wiss. Thlkde. 1899, 221. — Bischoffberger, W.: Diss. med. vet., Zürich 1929. — Born: cit. nach Tandler. — Bourdelles et Dubois: Rev. vét. 1907, 511. — Brand: Arch. f. vet. med., zit. nach J. B., 1884. — Brieg: Maanedskrift for Dyrlaeger, 1918, 33, zit. n. J. B., 1918. — Bruninger: Arch. f. wiss. und prakt. Tierheilkunde, 1904, 39. — Czokor: Rev. für Tiermedizin, Bd. 2, 1898, 169. — Doll: Mitteilg. d. Vereins bad. Tierärzte, 1906, 64. — Egli: Diss. med. vet., Zürich 1926. — Eisenblätter: Berl. Arch. 1885, zit. n. Bruninger. — Geipel: Zeitschrift f. Tiermed., 1902, 116. — Hahn, A. W.: Diss. med. vet., Bern 1908. — Herxheimer: Schwalbe, Handbuch d. Morphologie der Missbildungen des Menschen u. d. Tiere, Jena 1913. — His: zit. n. Bruninger. — Hutyra: zit. nach Preisz. — Huwyler: Diss. med. vet., Zurich 1926. — Huynen: Ann. de méd. vét., 1908, 391. — Jarisch: Sitz.-Bericht. ,Akad. d. Wissenschaften. Wien 1911, Bd. CXX, Abt. III, 205. — Johne: Bericht Vet.-Wesen Königreich Sachsen, 1881, 77. — Joest: Bericht über d. königl. Tierärztl. Hochschule Dresden, 1913, 103. — Kern, A.: Morphol. Jahrbuch. Bd. LVIII, Hft. 2, 1927. — Lüpke: Spez. Pathol. Anatomie. Von

Joest. Briefl. Mitteilung von Prof. Dr. Ackerknecht. — Magnin: Rec. de méd. vét. 1886, 900. — Moebius: D. T. W. 1898, 25. — Preisz: Ztschft. f. Tiermed., Bd. 2, 1898. — Rokitanski: zit. nach Schwalbe (loc. cit.). — Rulot: Ann. de méd. vét. 1906, 628. — Schmalz: Atlas Anatomie Pferd, Bd. IV. 1927. — Schmutzer: Zschft. f. Tiermed., 1902. N. F., Bd. 6, 454. — Sheather: Journ. of comp. path. et therapeut., zit. n. J. B. 1912. — Shiro Sato: Anatomische Hefte, Bd. 50, H. 2, 1914, 195. — Sonnenbrodt: B. T. W., 1906, 45. — Squadranini: La clinica vet. 1906, 165, zit. nach J. B. — Steger: Diss. med. vet., Zürich 1927. — Steinmüller: Segel und Taschenklappen. Diss. med. vet. Bern 1910. — Stoss: Monatshefte f. prakt. Tierhlkde. 1896, 40. — Tandler, J.: Anatomie des Herzens. Jena 1913. — Vanden Eckhout: Ann. de méd. vét. 1905, 422. — Walley: Journ. of Comp. pathol. et therapeut. 1892, 367. — Waldmeyer, E.: Diss. med. vet., Zürich 1928. — Zschokke: Schw. Arch. f. Tierheilkde. 1900, 226. — Zündel: B. T. W. 1895, 293.

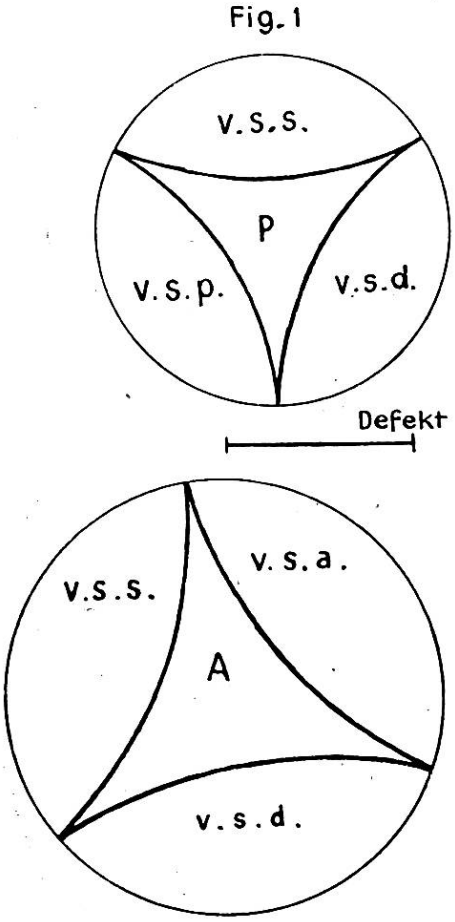

Fig. 1. Lage von Aorta zu Pulmonalis. Bezeichnung der Semilunarklappen.

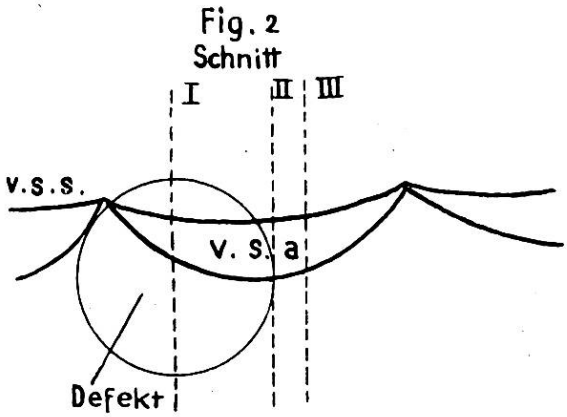

Fig. 2. Schematische Zeichnung des Defektes von links gesehen.

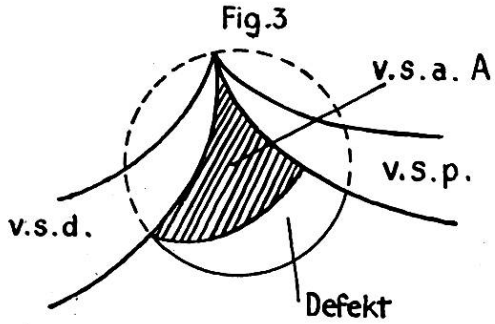

Fig. 3. Schematische Zeichnung des Defektes von rechts gesehen.

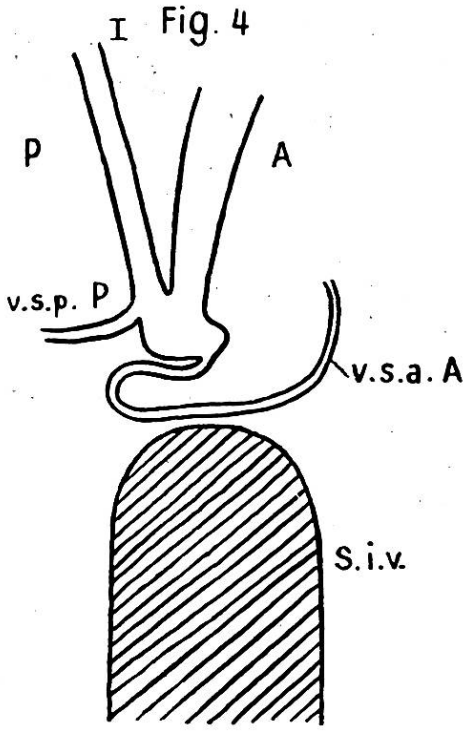

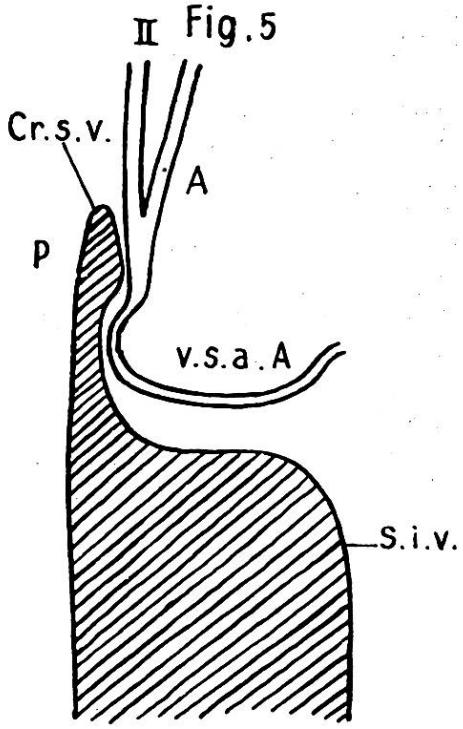

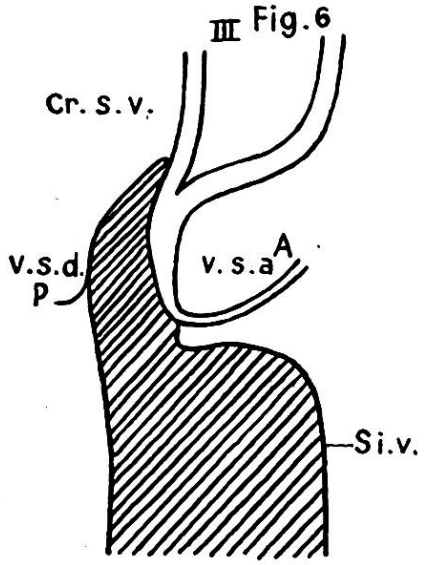

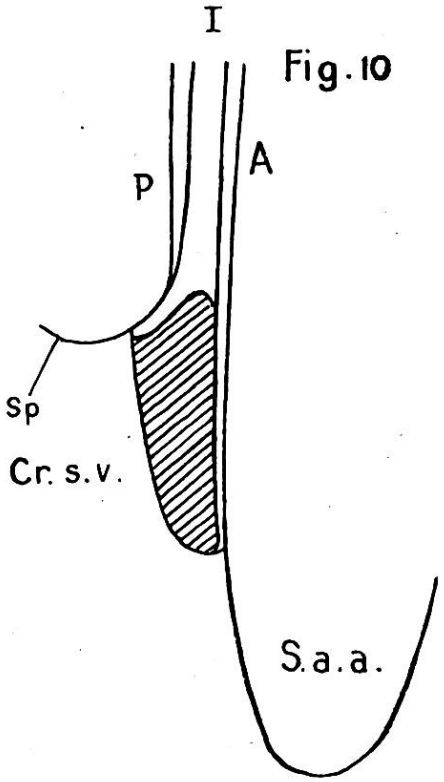

Fig. 4, 5 und 6. Schnitte durch die defekte Stelle entsprechend den in Fig. 2 eingezeichneten Linien.
A = Aorta, P = Pulmonalis, vss, vsp, vsd, vsa = Valvula semilunaris sinistra, posterior, dextra, anterior. Siv = septum interventriculare. Crsv = Crista supraventricularis.

Fig. 10.
Durchschnitt durch Fig. 9.
Bezeichnungen wie dort.

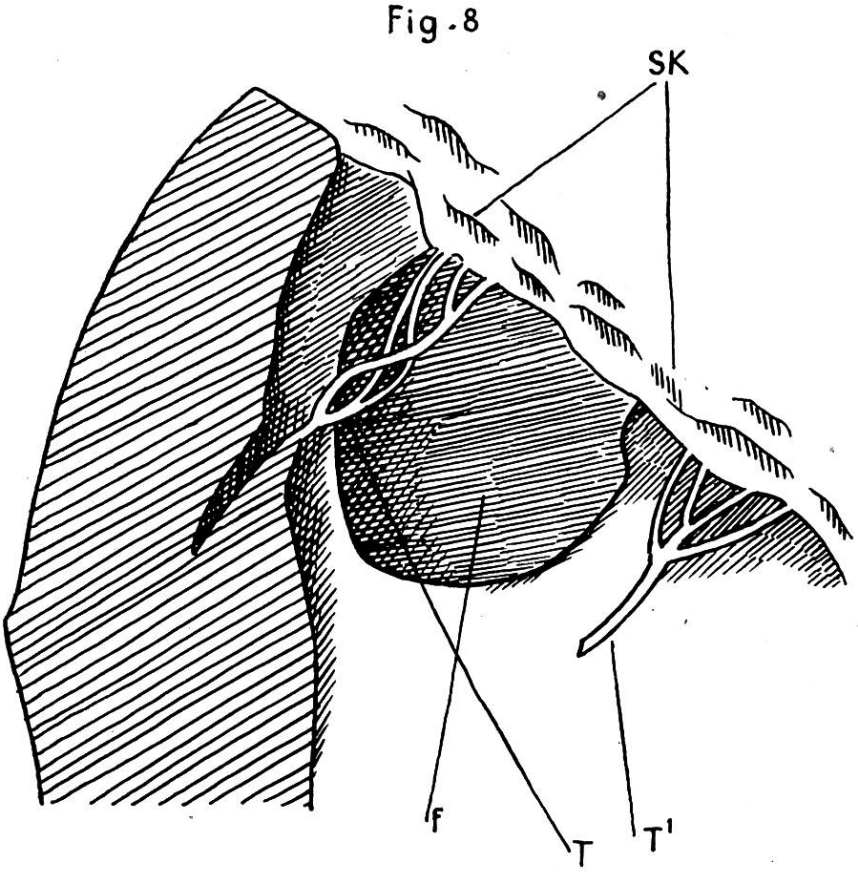

Fig. 8. Rinderherz. Defekt von links betrachtet.
S K = Segel der Picuspidalklappe, f = foramen interventriculare, T = chorda tendinea, T′ = chorda tendinea durchschnitten.

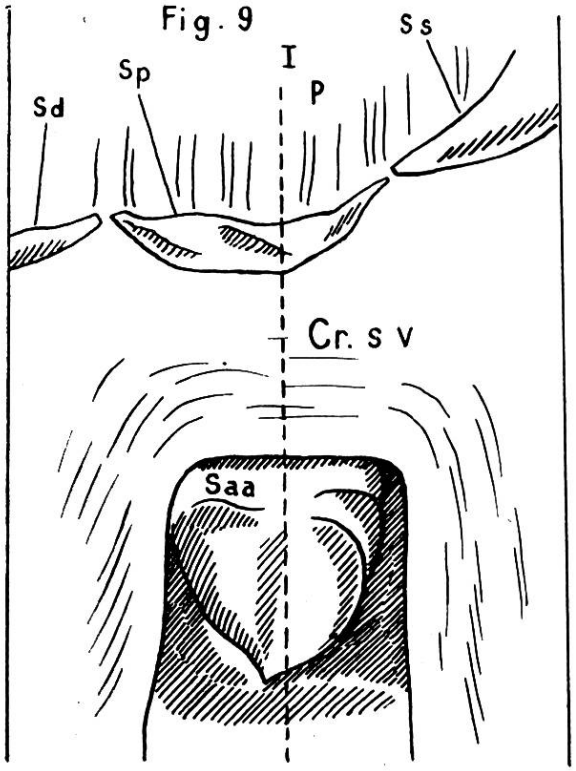

Fig. 9. Rinderherz.
Rechte Kammer von vorn geöffnet.

P = Pulmonalis, S d, S p, S s = Valvula seminularis dextra, posterior, sinistra. Cr s v = Crista supraventricularis. S a a = Valvula semilunaris aortae anterior. A = Aorta. P = Pulmonalis. Die punktierte Linie gibt den in Fig. 10 schematisch gezeichneten Durchschnitt an.

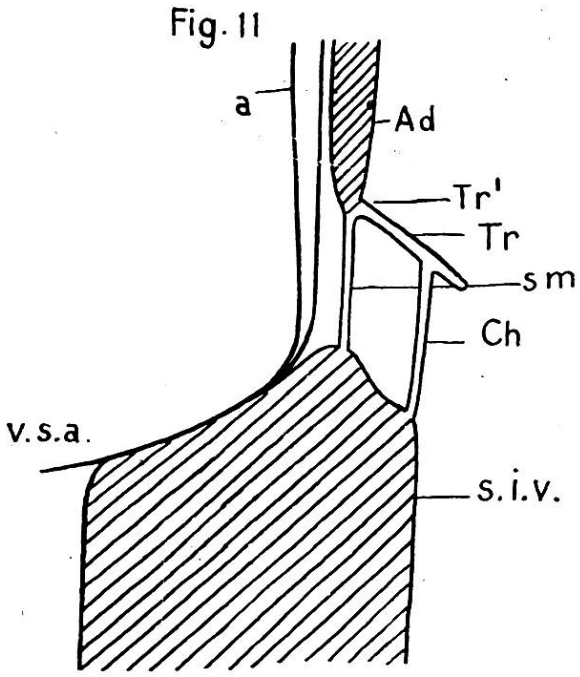

Fig. 11. Durchschnitt durch die dem septum membranaceum entsprechende Stelle des Pferdeherzens.
a = Aortenwand, Ad = Wand des rechten Atriums, Tr = Tricus pidalklappe, Tr′ = Ansatz dieser Klappe, Ch = Sehnenfaden, sm = muskelfreie Stelle (lichtdurchlässig), s i v = septum interventriculare, v s a = valvula semilunaris anterior.

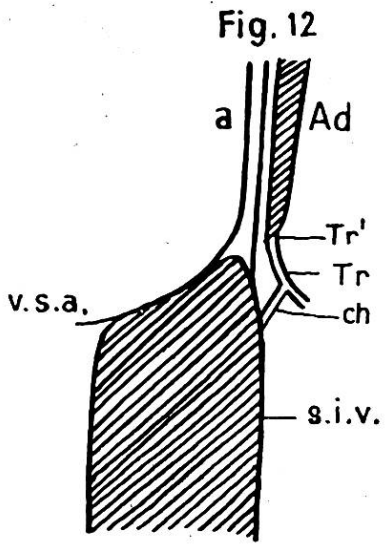

Fig. 12.
Durchschnitt durch die dem septum membranaceum entsprechende Stelle im Hundeherzen. Bezeichnungen wie in Fig. 11.

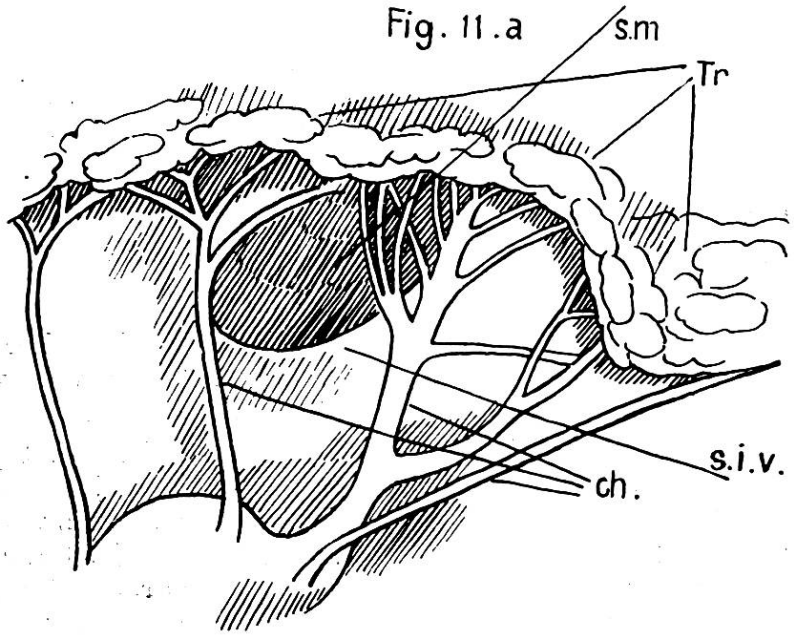

Fig. 11a. Die dem septum membranaceum entsprechende Stelle im Pferdeherzen von rechts gesehen. Bezeichnungen wie in Fig. 11.

Fig. 13

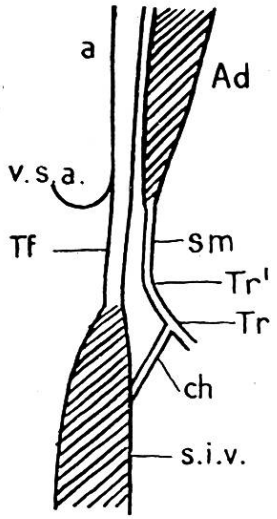

Fig. 13.
Durchschnitt durch die dem septum membranaceum entsprechende Stelle im Katzenherzen. T f = Trigonum fibrosum. Übrige Bezeichnungen wie in Fig. 11.

Fig. 14

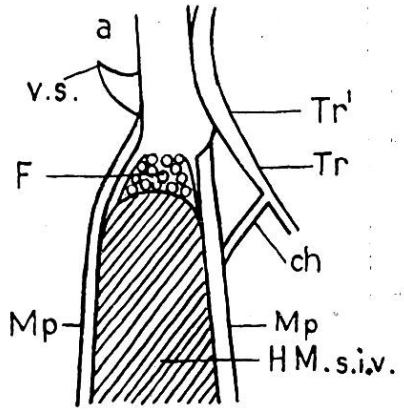

Fig. 14.
Schnitt durch die dem septum membranaceum entsprechende Stelle des Rinderherzens (nach Jarisch). Bezeichnungen wie in Fig. 11. F = Fett und Bindegewebe, Mp = Muskelplättchen, H M s i v = Hauptmuskelschicht des septum interventriculare.

Fig. 15

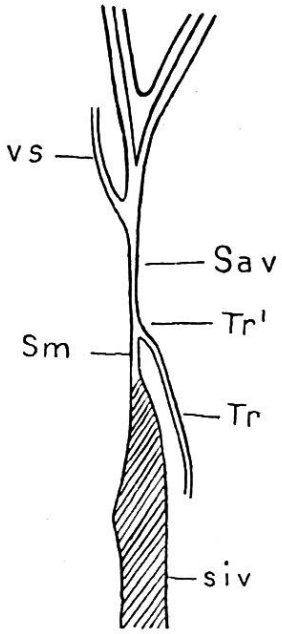

Fig. 15.
Schnitt durch das Septum membranaceum des menschlichen Herzens (nach Tandler). S a v = Septum atrio-ventriculare, S m = septum membranaceum. Übrige Bezeichnungen wie in Fig. 11.

Fig. 16

	1	2	3	4	5	6	7	8	9	10	11	12	13	14	15	16	17	18	19	20
Offenes Foramen ovale																				
Andere Defekte im Vorhofseptum																				
Unvollständige Entwicklung oder Fehlen der Kammerscheidewand																				
Defekte in der Kammerscheidewand																				
a) bei normaler Gefässstellung																				
1. Öffnung subaorta-subpulmonal																				
2. Öffnung im Gebiet des sept. membranac.																				
3. Andere Öffnungen																				
b) Ventrikelseptumdefekt mit Pulmonalstenose																				
c) Ventrikelseptumdefekt mit Aortenstenose																				
Gefässtransposition:																				
a) Aorta reitend über Defekt																				
b) Aorta und Pulmonalis entspringen dem rechten Ventrikel																				
c) Echte Transposition																				
Ductus arteriosus communis																				
Offener Ductus Botalli																				

Legende zu obenstehender Tabelle.

Tierart Alter des Tieres Autor	Weitere Veränderungen
1. Pferd ? Walley	2 Öffnungen im Septum. Genaue Lagebezeichnung fehlt. Pulmonalis abnorm weit.
2. Pferd ♀ 4 Jahre Biernacki	Öffnung unter Aorta. Genaue Lage nicht bestimmt.
3. Pferd erwachsen Preisz	
4. Pferd 7 Jahre Czokor	Aorta hat 5 Seminularklappen.
5. Pferd 34 Std. Brand	Rechte Atrioventikular-Öffnung fehlt. Kammerscheidewand verlagert.
6. Fohlen ? Lüpke	Riss in der den Defekt deckenden scheidewandständigen Aortenklappe.
7. Pferd 8 Jahre Berg	Genaue Angaben fehlen mir.
8. Pferd 7 Jahre Aellig	
9. Esel 1½ Jahre Hutyra	Ein zweiter Defekt findet sich gegen die Herzspitze zu. Pulmonalis besitzt nur 2 Klappen.
10. Kuh 4 Jahre Johne	Pulmonalis an Ursprung abnorm weit. Endokarditische Auflagerungen.
11. Rind 2 Jahre Eisenblatter	Endokarditis; linker Ventrikel dilatiert.
12. Kalb 6 Wochen Stoss	Aorta und Pulmonalis entspringen rechtem Ventrikel. Pulmonalis zum Teil über dem Defekt.
13. Rind ¾ Jahre Zündel	Herzscheidewand fehlt ganz. (Weitere Angaben fehlen.) (Cor biloculare?)
14. Kalb 2 Wochen Preisz	Vorkammer und Kammerscheidewände fehlen (cor biloculare).
15. Kalb 3 Wochen Moebius	
16. Rind ausgewachs. Zschokke	Kammerscheidewand reicht nur in die halbe Höhe. Truncus art. comm. 8 cm Durchmesser.
17. Rind 2 Jahre Zschokke	Defekt zuoberst im Septum. Nähere Angabe fehlt.
18. Kalb 3 Wochen Schmutzer	Ductus art. comm. entspringt rechtem Ventrikel. Im oberen vorderen Septumabschnitt runde Öffnung.
19. Kalb ? Geipel	Vorhof und Kammerscheidewand nicht mit Ventrikularlippen verwachsen.
20. Kalb ? Geipel	Ductus art. comm. entspringt rechtem Ventrikel. Linker Ventrikel besitzt keinen Ausfluss, rudimentär.

	21	22	23	24	25	26	27	28	29	30	31	32	33	34	35	36	37	38	39	40
Offenes foramen ovale																				
Andere Defekte im Vorhofseptum																				
Unvollständige Entwicklung oder Fehlen der Kammerscheidewand																				
Defekte in der Kammerscheidewand:																				
a) bei normaler Gefäßstellung																				
1. Öffnung subaorta-subpulmonal.																				
2. Öffnung im Gebiet des sept. membranac.																				
3. Andere Öffnungen																				
b) Ventrikelseptumdefekt mit Pulmonalstenose																				
c) Ventrikelseptumdefekt mit Aortenstenose																				
Gefässtransposition:																				
a) Aorta reitend über Defekt																				
b) Aorta und Pulmonalis entspringen dem rechten Ventrikel																				
c) Echte Transposition																				
Ductus arteriosus communis																				
Offener Ductus Botalli																				

Legende zu obenstehender Tabelle.

Tierart Alter des Tieres Autor	Weitere Veränderungen
21. Ochs 1½ Jahre Van d. Eckout	Das links gelegene Gefäss stand reitend über dem 2 cm weiten Defekt.
22. Kuh 6 Jahre Bruninger	Rechte vergrösserte Pulmonalklappe vermag den Defekt zum grössten Teil zu verschliessen.
23. Kuh 10 Jahre Bruninger	Vordere und rechte Aortenklappe vergrössert.
24. Rind 2 Jahre Hahn	Pulmonalis stark verkleinert. Besitzt nur 2 Semilunarklappen.
25. Kalb 3 Monate Rulot	Beide Atrioventrikular-Öffnungen münden in linke Kammer. Rechte ohne venösen Zugang. Zweite Öffnung zwischen Muskelbalken.
26. Kalb 14 Tage Doll	Genauere Angaben fehlen.
27. Färse 8 Monate Squadranini	In der ganzen Höhe der Kammerwand sprang hinten eine Leiste vor, die sich mit der Vorkammerscheidewand hinten verband. (Anlage des Septum interventr.) (Cor triloc. biatriat.)
28. Färse 10 Monate Sonnenbrodt	
29. Rind 1 Jahr Huynen	Rechter Ventrikel hypertrophisch. Starker Muskelwulst trennt Aorta von Pulmonalis.
30. Rind 5 Monate Huynen	
31. Rind ? Joest	Beide Atrioventrikular-Öffnungen münden in den linken Ventrikel; hier entspringt die Aorta; die Pulmonalis entspringt kleinem Nebenventrikel. Fehlerhafte Septumanlage.
32. Kalb 3 Wochen Joest	
33. Rind 3 Fälle Brieg	Die Arbeit war mir nicht zugänglich.
34. Kalb ausgetragen Dubois und Bourdelles	Herz einer Missbildung, cor triloculare biatriatum.
35. Kuh ? Aellig	
36. Hund 9 Monate Magnin	Angaben über Lage des Defektes fehlen. Pulmonalis rudimentär.
37. Lamm 18 Monate Sheather	Genauere Angaben fehlen.
38. Lamm ? Sheather	
39. Schwein 9 Monate Steger	Herz eines Schlachtschweines. Vorkammer und Kammerseptum nicht mit den Endokardkissen verwachsen. Daher über und unterhalb der Klappen eine Kommunikation zwischen beiden Herzhälften.