Zeitschrift: Schweizer Archiv für Tierheilkunde SAT : die Fachzeitschrift für Tierärztinnen und Tierärzte = Archives Suisses de Médecine Vétérinaire ASMV : la revue professionnelle des vétérinaires

Herausgeber: Gesellschaft Schweizer Tierärztinnen und Tierärzte

Band: 74 (1932)

Heft: 4

Artikel: Über einen Fall von Schwielenherz beim Hunde und seine klinischen Folgen

Autor: Bachmann, Werner

DOI: https://doi.org/10.5169/seals-589526

Nutzungsbedingungen

Die ETH-Bibliothek ist die Anbieterin der digitalisierten Zeitschriften auf E-Periodica. Sie besitzt keine Urheberrechte an den Zeitschriften und ist nicht verantwortlich für deren Inhalte. Die Rechte liegen in der Regel bei den Herausgebern beziehungsweise den externen Rechteinhabern. Das Veröffentlichen von Bildern in Print- und Online-Publikationen sowie auf Social Media-Kanälen oder Webseiten ist nur mit vorheriger Genehmigung der Rechteinhaber erlaubt. Mehr erfahren

Conditions d'utilisation

L'ETH Library est le fournisseur des revues numérisées. Elle ne détient aucun droit d'auteur sur les revues et n'est pas responsable de leur contenu. En règle générale, les droits sont détenus par les éditeurs ou les détenteurs de droits externes. La reproduction d'images dans des publications imprimées ou en ligne ainsi que sur des canaux de médias sociaux ou des sites web n'est autorisée qu'avec l'accord préalable des détenteurs des droits. En savoir plus

Terms of use

The ETH Library is the provider of the digitised journals. It does not own any copyrights to the journals and is not responsible for their content. The rights usually lie with the publishers or the external rights holders. Publishing images in print and online publications, as well as on social media channels or websites, is only permitted with the prior consent of the rights holders. Find out more

Download PDF: 13.07.2025

ETH-Bibliothek Zürich, E-Periodica, https://www.e-periodica.ch

les os péniens, vu leur grande importance non seulement au point de vue des opérations sur l'urètre chez les animaux qui en sont pourvus, mais aussi au point de vue de la classification zoologique.

Aus dem Veterinär-pathologischen Institut der Universität Leipzig.
Direktor: Prof. Dr. K. Nieberle.

Über einen Fall von Schwielenherz beim Hunde und seine klinischen Folgen.

Von Werner Bachmann, Tierarzt, Bern.

Es soll hier kurz über einen Fall berichtet werden, der sowohl klinisch als auch pathologisch-anatomisch Interessantes bietet.

Von der Leipziger chirurgischen Tierklinik wurde eine neunjährige deutsche Schäferhündin, die fast ohne Vorzeichen plötzlich gestorben war, zur Sektion eingeliefert. Am Vortage wurde die Exstirpation mehrerer, bis apfelgrosser Mammatumoren in Lokalanästhesie mit dem neuen, wenig giftigen Mittel „Panthesin" vorgenommen. Vor dem Eingriff bekam das anscheinend gesunde und kräftige Tier eine Morphinspritze (0,03). Nach der Operation wurde die Hündin wie üblich in eine Boxe gebracht und in Ruhe gelassen. Am andern Morgen lag zuerst das Tier apathisch an seinem Platze. Wie nun die anderen Hunde zur Untersuchung aus dem Stalle geholt wurden, erhob sich auch die Schäferhündin, zeigte plötzlich Zittern, Krampfanfälle, hochgradige Dyspnoe und fiel nach kurzer Zeit tot zu Boden.

Die wenige Stunden nach dem Tode vorgenommene Zerlegung ergibt folgenden Befund:

Der Nährzustand ist nur mässig gut. Die Operationswunde am Bauche sieht gut aus; in der Umgebung ist keine wesentliche Ödembildung zu bemerken. Kranial von der Wunde sitzen in dem Rest der Milchdrüse noch einzelne etwa haselnussgrosse, speckige, mässig derbe Knoten.

Das Herz weist nur mässig gute Totenstarre auf. Die Kammern, namentlich die rechte, sind prall mit geronnenem Blute gefüllt. Beide Ventrikel erscheinen etwas erweitert; die Muskulatur macht einen schlaffen Eindruck. Durch das glatt und glänzend erscheinende Epi- und Endokard hindurch sieht man im Myokard unregelmässig eingelagerte, vielgestaltige, meist längliche, bis etwa linsengrosse Herdchen von graugelblicher Farbe. Über einigen dieser veränderten Stellen ist das Endo-, bzw. das Epikard ganz leicht eingezogen.

Die linken Atrioventrikularklappen zeigen mässige Verkürzung und Verdickung derbfibröser Art. Die Oberfläche ist vollständig glatt und glänzend (Endocarditis valvularis chronica fibrosa).

Auf der Schnittfläche durch die Kammerwände und durch die Herzscheidewand fallen die oben beschriebenen, unregelmässig verteilten und gestalteten, graugelblichen Stellen sofort ins Auge. Ganz besonders die rechte Kammerwand ist dicht von solchen Herdchen durchsetzt. Beim Durchschneiden verraten sie eine ziemlich derbe Beschaffenheit.

Makroskopisch bietet das Herz das Bild eines typischen Schwielenherzens dar.

Die Lungen sind ziemlich gut retrahiert. Sie zeigen Anthrakosis und ziemlich starke Blutfülle. In den grösseren Bronchien findet sich feinblasiger Schaum (agonales Ödem). Auch die Bronchiallymphknoten sind stark anthrakotisch. Erst im fixierten Zustande — es wurden leider nur zwei Stückchen von verschiedenen Stellen in Formalin eingelegt — werden submiliare, ziemlich gleichmässig im Lungengewebe verteilt liegende, zahlreiche, grauweisse Knötchen sichtbar; über deren Wesen lässt sich makroskopisch nichts aussagen.

Die Oberfläche der Leber ist stellenweise höckerig vorgewölbt. Auf der Schnittfläche sieht man, den Höckern entsprechend, rundliche Knoten, die sich in Farbe und Konsistenz kaum vom übrigen Lebergewebe abheben (knotige Hyperplasien).

An der Milz fällt nur eine etwa walnussgrosse knotige Hyperplasie auf.

Beide Nieren erscheinen verhältnismässig klein. Nach Abziehen der Kapsel beobachtet man mehrere unregelmässig gestaltete, seichte Einziehungen von hellerer Farbe. Die Schnittfläche zeigt entsprechend mehr oder weniger keilförmige, zur Hauptsache auf die Rinde sich beschränkende, grauweisse, schwielige Herde. Die Nieren bieten also das Bild von Infarktnarben-Schrumpfnieren dar.

Der Magen-Darmtraktus zeigt nur im Bereich des Zwölffingerdarmes auffällige Veränderungen. Dort ist die Schleimhaut diffus gerötet und geschwollen. Offenbar besteht eine akute katarrhalische Duodenitis.

Die Untersuchung der übrigen Organe (das Zentralnervensystem wurde nicht untersucht) ergibt keine wesentlichen Veränderungen.

Nach erfolgter Formalinfixierung wurden Gefrierschnitte von Herzmuskulatur, Lungengewebe, Leberknoten, Nierenrinde, Darmwand und Milchdrüsengeschwulst angefertigt. In Präparaten aus Niere, Leber und Darmwand bestätigt der mikroskopische Befund die makroskopisch schon gestellte Diagnose.

Die Nierenschnitte zeigen ausser der ausgedehnten Narbenbildung einzelne, mitten in der unveränderten Rinden- und Markschicht verstreut liegende, interstitielle, zellige Infiltrate von monozytären Elementen (Lymphozyten, Plasmazellen und Histiozyten).

Für die Pathogenese der beschriebenen Narben ist von Bedeutung, dass eine durch einen organisierten Thrombus vollständig verstopfte Arterie in der Nierenrinde anzutreffen ist.

Die histologische Untersuchung der knotigen Bildungen in der Leber ergibt ein nur in der Anordnung der Zellen zu Balken und der Zellbalken zu Läppchen mit Zentralvene etwas abweichendes Leberbild.

Im Duodenum finden wir stellenweise Abstossung der Epithelien, ganz besonders an den Zottenkuppen, ferner starke Erweiterung und Füllung der Kapillaren. Die Zotten sind häufig gegen das Darminnere zu kolbig verdickt, anscheinend infolge Infiltration des Zottengewebes durch monozytäre Elemente. Die Darmeigendrüsen zeigen höchstens eine Vermehrung der Becherzellen.

Die Milchdrüsengeschwulst ist als Adenokarzinom zu bezeichnen. Die stark gewucherten Drüsenepithelzellen bilden zum Teil noch Zellschläuche mit spärlichem, meist homogen gefärbtem Sekret, häufig aber solide Zellstränge. Die grossen, wenig chromatinhaltigen Kerne zeigen eiförmige, hier und da spindelförmige Gestalt. Das Protoplasma färbt sich bei Hämatoxylin-Eosinfärbung ziemlich dunkel. Zwischen dem Parenchym ist ein zellreiches aber faserarmes, junges Bindegewebe eingelagert. Kernteilungsfiguren sind ziemlich selten anzutreffen.

An verschiedenen Stellen treten regressive Veränderungen in Form von Nekrosen auf. In der Nähe stösst man auf Makrophagen, die bräunliche Pigmentkörnchen aufgenommen haben. Das strukturlose, mit Kerntrümmern durchsetzte tote Gewebe geht ohne deutliche Abhebung in das übrige Geschwulstgewebe über.

Die Lungen zeigen auch histologisch starke Anthrakosis. Die erst nachträglich bei der Fixierung sichtbar gewordenen kleinen Knötchen weisen einen eigentümlichen Bau auf. Im Zentrum ist ein Hohlraum, der ungefähr die Ausmasse eines Bronchiolus respiratorius besitzt. Die Auskleidung dieses Hohlraumes besteht aus mehr oder weniger niedrigen Epithelzellen mit rundlichem oder spindelförmigem Kerne und dunkel sich färbendem Plasma. Ganz ähnliche Zellen liegen auch im Innern des Hohlraumes in lockerem oder dichterem Verbande. Ausserdem bemerkt man eine Menge polymorphkernige Leukozyten, die sich zwischen den Wandzellen und unter die im Lumen lose sitzenden Zellen eingelagert haben. Um diese Neubildung herum zieht ein starker Wall von jungem, zell- und kapillarreichen, konzentrisch angeordneten Bindegewebe. Auch hier sind eine Menge polymorphkernige Leukozyten eingestreut.

Die Neubildungen müssen als verhältnismässige frische Metastasen der Mammatumoren angesehen werden. Die Form und Struktur der Kerne stimmt gut mit derjenigen der Drüsenepithelien überein. Die absolute Grösse der Zellkerne erreicht aber in der Lunge fast das Doppelte. Kernteilungsfiguren trifft man auch hier nicht gerade häufig. Über den Sitz der Metastasenknötchen im Lungen-

gewebe kann nicht viel gesagt werden. Die Elastikafärbung erlaubt nur wenige elastische Fäserchen im Granulationsgewebe nachzuweisen.

Die Kapillaren der Alveolarwände sind stark mit Blut gefüllt. Ferner fällt stellenweise eine starke Ausbildung der Bronchialmuskulatur auf. Die Lungenlymphknoten zeigen nur anthrakotische Veränderungen.

Das Herz weist histologisch verschiedenartige Veränderungen auf. In allen untersuchten Schnitten aus rechter Vorkammerwand und aus beiden Herzwänden treffen wir meist länglich gestaltete, grössere (bis mehrere mm lange) und kleinere Bezirke, die sich vom übrigen Gewebe deutlich abheben. Zum Teil zeichnen sie sich aus durch eine starke Ausbildung von kollagenen Fasern mit wenig spindeligen Kernen. Der andere Teil dieser Bezirke weist mehr bläschenförmige Kerne und eine Menge Kapillaren auf, während die kollagenen Fasern etwas zurücktreten.

Die Veränderungen der ersten Art haben die Eigentümlichkeit, dass inmitten des Bindegewebes typisches Fettgewebe (Zellwände und Kerne erhalten, Fett herausgelöst) angetroffen werden kann. Fettgewebe ist sonst nur in mässiger Menge subepi- und endokardial und in der Umgebung grösserer Gefässe anzutreffen. Die Fettfärbung mit Scharlachrot lässt das Fett in den Herden leuchtend rot hervortreten. Die Untersuchung im polarisierten Licht ergibt zum grössten Teil einfache Lichtbrechung. Bei gekreuzten Nikols blitzen nur einige Punkte hell auf. Die kollagenen Fasern umschliessen oft quergeschnittene, unverändert erscheinende Herzmuskelfasern und strahlen eine Strecke weit mit den Kapillaren zwischen die Muskelfasern aus.

Bei der mehr zellreichen Art erblickt man oft zahlreiche, mit kleinen bräunlichen oder grünlichen Körnchen beladene, rundliche Zellen, deren Kern den übrigen jungen Bindegewebskernen ähnlich sieht. Die zahlreichen Kapillaren, aber auch grössere Äste der Art. coronaria weisen eine dicke, kernreiche Wand auf.

In allen Schnitten treffen wir an den Polen der Muskelkerne feine bräunliche Körnchen an, ganz wie man sie bei der sog. braunen Atrophie des Herzens zu finden pflegt. Die Färbung auf Eisen verlief negativ. Hingegen nehmen die Körnchen bei Färbung mit Scharlachrot schwach rötlichen Farbton an. Die meisten Kapillaren zwischen den Muskelfasern sind strotzend mit roten Blutkörperchen gefüllt.

In Schnitten aus linker Herzwand finden sich einige Stellen, die wegen leuchtender Eosinfärbung und wegen Kernreichtum schon bei schwacher Vergrösserung auffallen. Die Muskelfasern erscheinen gequollen, ihre Querstreifung ist verloren gegangen und die sonst eiförmigen, locker gebauten Kerne sind zusammengeschrumpft. Dass hier nicht ein Kunstprodukt vorliegen kann, beweisen die vielen Zellen (Histiozyten), die sich zwischen den gequollenen und ho-

mogenisierten Muskelfasern massenhaft abgelagert haben. Veränderungen an den wenig deutlich hervortretenden Purkinjeschen Fasern sind nicht zu sehen.

Besonders hervorgehoben zu werden verdient noch ein Befund an einer grösseren Arterie. Von der einen Wandseite des ursprünglich ovalen Gefässes ragt ein grosser Zapfen in die Lichtung hinein und teilt sie fast vollständig in zwei verschieden grosse Teile. Gegenüber dem vorspringenden, aus zellreichem Bindegewebe und zerstreut durcheinanderliegenden elastischen Fäserchen aufgebauten Zapfen erscheint die alte Wandung stark verdünnt. Die Elastica externa umgibt als ununterbrochener ovaler Ring das ganze Gefäss, ohne auf der Seite des Zapfens eine Einbuchtung zu erleiden. Die jetzige Lichtung ist vollständig von Endothel ausgekleidet. Diese Gefässveränderung stellt einen organisierten, rekanalisierten Thrombus dar.

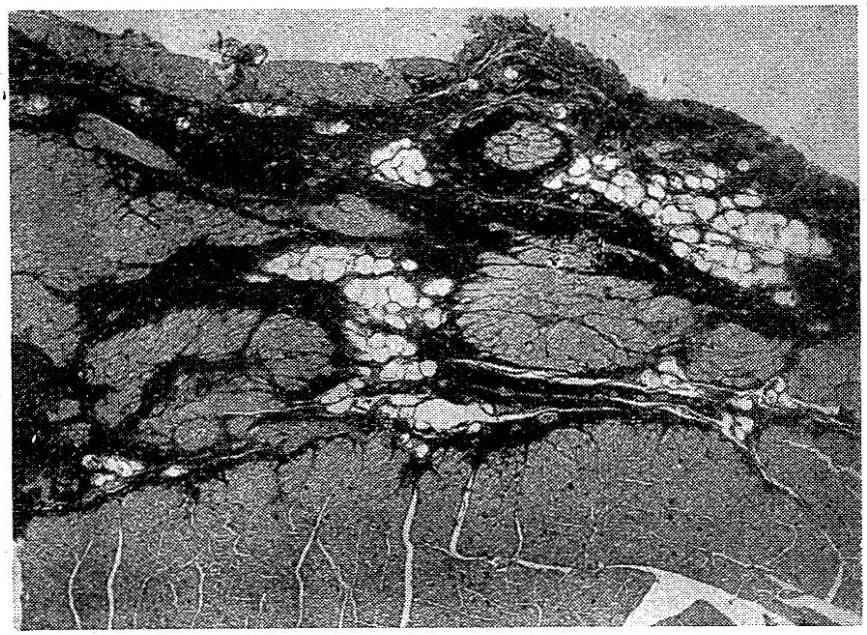

Narben mit starker Ausbildung von Fettgewebe aus der rechten Vorkammerwand.
Van Gieson-Färbung. Vergrösserung 25×.

Die zuletzt beschriebenen Veränderungen namentlich der linken Herzwand sind verhältnismässig frische hyaline Degenerationserscheinungen, die schon eine histiozytäre Reaktion herbeigeführt haben.

Die andern Veränderungen bindegewebiger Art sind dagegen schon älter. Beide Arten stellen Reparationserscheinungen dar, denen eine örtliche Herzmuskeldegeneration vorangegangen sein mag. Die beiden beschriebenen Formen unterscheiden sich nur durch den verschieden fortgeschrittenen Grad der Ausheilung.

Die Veränderungen mit kernreichem, faserarmen Bindegewebe sind als Vorstufen der Schwielenbildung anzusehen. Zellen bindegewebiger Abkunft haben eben noch die letzten Reste von Pigmenten aus zugrunde gegangenen Muskelfasern aufgenommen.

Den Endzustand, das heisst eigentliche Herzschwielen, fanden wir in Form der erstbeschriebenen, bindegewebsfaserreichen und kernarmen Stellen. Diese Narben zeichnen sich ganz besonders durch die Einlagerung von richtigem Fettgewebe aus. Nach Untersuchungen von Pawloff (1931) wird auch bei den fettesten Hunden nur selten Fettgewebe im Innern der Herzwand angetroffen. Wir müssen uns deshalb die Frage vorlegen, auf welche Weise hier in den Narben Fette zur Ablagerung gekommen sind.

Beller (1923) fand bei den histologischen Untersuchungen von Schwielenherzen Maul- und Klauenseuchekranker Rinder überraschenderweise sehr oft in der Mitte der Narben ein wabenförmiges Gerüst, das heisst Fettzellen, aus denen Fett durch Alkohol extrahiert worden war, oder an anderen Stellen eine Menge Fetttropfen in perlschnurähnlich aufgereihten großen Fettzellen. Bei der Frage nach der Herkunft des perivaskulären Fettes zieht er ganz richtig zwei Möglichkeiten in Betracht: „Entweder haben wir es mit einer Fettgewebsentwicklung im Sinne einer Wucherung im leeren Raume zu tun, ... oder aber es handelt sich im vorliegenden Falle um degenerativ entstandenes Fett, das hier — etwa nachdem es phagozytär aufgenommen worden ist — zur Ablagerung kam.“ Da Beller in den veränderten Stellen zur Hauptsache Cholesterinverbindungen gefunden haben will, welche von nekrobiotischen Prozessen herstammen sollen, schlägt er, dem pathogenetischen Prinzip der Einteilung folgend, für diese Veränderungen die Bezeichnung vor: „Myofibrosis xanthomatosa cordis.“

Was die Art des Fettes anbetrifft, stimmen meine Befunde am Hundeherzen gar nicht überein; denn das Fettgewebe zeigt ganz den Charakter von neutralem gewöhnlichem Depotfett (Triglycerid). Da das Fettgewebe sich hier nur in ausgereiften Schwielen in grösserer Menge vorfindet, kann kein Zweifel sein, dass es sich um eine Wucherung ex vacuo handelt. Das narbig retrahierte Bindegewebe füllt den vorher von kapillar- und zellreichem Granulationsgewebe eingenommenen Raum nicht mehr ganz aus. Die so frei werdenden Räume können nicht leer bleiben; es muss irgend etwas die Lücke ausfüllen. Welch besseres Polster-

material stünde dem Organismus dazu zur Verfügung als gerade das Fettgewebe!

Die Herzveränderungen bei Maul- und Klauenseuche gleichen in ihrem Wesen ganz den hier mitgeteilten, das heisst das Primäre ist auch dort, namentlich nach den Untersuchungen von Nieberle (1921) u. a. m., eine Myokarddegeneration, an die sich eine entzündliche Reaktion anschliesst, die schliesslich unter Narbenbildung ausheilen kann. Nach der allgemeinen Kenntnis über Fettentwicklung in Narben liegt ziemlich klar, dass es sich auch in den von Beller beschriebenen Fällen um eine Entwicklung von gewöhnlichem Fettgewebe ex vacuo und nicht um phagozytiertes Fett, also Resorptivfett, handelte. Das geht auch ganz besonders aus den von Beller beigegebenen histologischen Abbildungen hervor. Damit soll nicht etwa bezweifelt werden, dass gelegentlich im Fettgewebe doppelt lichtbrechende Substanzen vorkommen, was ja die eigenen Befunde selbst bestätigen. Da das Auftreten von Fett in solchen alten Herznarben gewiss zum grössten Teil auf Vakatwucherung von Fettgewebe beruht, so dürfte aus pathogenetischen Gründen die von Beller für die schwieligen Herzveränderungen bei Maul- und Klauenseuche vorgeschlagene, leicht zu Irrtümern führende Bezeichnung Myofibrosis xanthomatosa cordis besser zu verlassen sein.

Die Frage, welches die Ursache der ursprünglich vorliegenden herdförmigen Degeneration des Muskelgewebes gewesen sei, ist nicht mehr sicher zu beantworten. Die Niereninfarktnarben, die abgeheilte Endokarditis valvularis und die Thrombenbildungen in Arterien der Nieren und des Herzens deuten auf ein zurückliegendes septisches Geschehen hin, bei dem es auch zu einer primären Schädigung der Herzmuskulatur gekommen ist. Es wäre theoretisch auch denkbar, dass ursprünglich durch Emboli verursachte multiple Infarkte im Herzen vorgelegen haben, doch spricht die Seltenheit eines frischen derartigen Befundes sehr dagegen.

Besser zu beantworten ist die Frage nach der Todesursache. Die multiple Schwielenbildung im Herzen führte infolge Ausfall eines beträchtlichen Teiles der Muskelkraft und Behinderung der noch tätigen Muskulatur zu einem höchst labilen Lebenszustand. Es bedurfte nur irgend eines auslösenden Faktors, wie hier zum Beispiel des an sich geringen operativen Eingriffes, verbunden mit psychischer Beeinflussung durch die fremde Umgebung, um den Tod infolge Versagens des Herzens herbeizuführen. Für den Kliniker sind solch üble Zufälle sehr unangenehm,

zumal da eine Untersuchung des Herzens vor der Operation Veränderungen nicht zu ergeben braucht.

Ganz ähnliche unerwünschte labile Lebenszustände, bei denen sonst harmlose Eingriffe unerwartet zum Tode führen, gibt es auch bei den häufig genug vorkommenden Schrumpfnieren älterer Hunde. In unserem Falle aber sind die Nierenveränderungen (Infarktnarben) doch nicht so umfangreich, dass sie die lebenswichtige Funktion der Nieren wesentlich beeinträchtigt haben mögen.

Für den Praktiker bedeuten Fälle wie der beschriebene einen beachtenswerten Hinweis, dass es stets ratsam ist, vor dem Unternehmen selbst von einfachen Operationen den Tierbesitzer auf die Möglichkeit von Komplikationen aufmerksam zu machen. Er kann dadurch manchen, dem Fachmann wohlbekannten Unannehmlichkeiten mit dem Besitzer entgehen.

Literatur.

1. Beller: Zeitschr. f. Infektkr. u. parasit. d. Haust. Bd. 24, S. 194 (1923). — 2. Nieberle: Deutsche Tierärztl. Wochenschr., Bd. 29, S. 423 (1921). — 3. Pawloff: Inaug.-Diss., Leipzig, 1931.

Referate.

7. und 8. Sammelbericht der Reichszentrale für die Bekämpfung der Aufzuchtkrankheiten für die Zeit vom 1. April 1929 bis 31. März 1931[1]).

Zusammengestellt von Miessner und Köser, Hannover.
Deutsche Tierärztliche Wochenschrift 39, 693, 1931.

Allgemeines.

Die Untersuchung von **Material, das vom Pferd** stammt, ist zufolge der Wirtschaftslage stark zurückgegangen. Die Sterilität der Stuten ist nur zum kleinern Teil auf bakteriologische Ursachen zurückzuführen, mehr handelt es sich um trockene Katarrhe der Gebärmutter. Ausser den bisher angewandten Präparaten werden zur Behandlung mittelst Zervixduschen und Uterusspülungen einprozentige Methylenblaulösung, ferner Kolapolösung empfohlen. Die Fälle von Abortus durch das Bact. abort. equi gehen zurück. Todesfälle von Fohlen sind in den ersten vier Lebenstagen fast ausnahmslos Pyoseptikumseptikämien, später sind es hauptsächlich Infektionen mit meist hämolytischen Streptokokken. Die andern Infektionen treten gegenüber diesen beiden an Bedeutung zurück. Unter den Absatzfohlen ist die Druse unter dem Einfluss der Isolation zurück-

---

[1]) Aus der 6. Tagung der Faehtierärzte zur Bekämpfung der Aufzuchtkrankheiten in Leipzig vom 3. bis 6. Oktober 1931.