Zeitschrift: Schweizer Archiv für Tierheilkunde SAT : die Fachzeitschrift für Tierärztinnen und Tierärzte = Archives Suisses de Médecine Vétérinaire ASMV : la revue professionnelle des vétérinaires

Herausgeber: Gesellschaft Schweizer Tierärztinnen und Tierärzte

Band: 75 (1933)

Heft: 10-11

Artikel: Zur Diagnose der Endometritis catarrhalis des Rindes

Autor: Erismann, H. / Saxer, E.

DOI: https://doi.org/10.5169/seals-591449

Nutzungsbedingungen

Die ETH-Bibliothek ist die Anbieterin der digitalisierten Zeitschriften auf E-Periodica. Sie besitzt keine Urheberrechte an den Zeitschriften und ist nicht verantwortlich für deren Inhalte. Die Rechte liegen in der Regel bei den Herausgebern beziehungsweise den externen Rechteinhabern. Das Veröffentlichen von Bildern in Print- und Online-Publikationen sowie auf Social Media-Kanälen oder Webseiten ist nur mit vorheriger Genehmigung der Rechteinhaber erlaubt. Mehr erfahren

Conditions d'utilisation

L'ETH Library est le fournisseur des revues numérisées. Elle ne détient aucun droit d'auteur sur les revues et n'est pas responsable de leur contenu. En règle générale, les droits sont détenus par les éditeurs ou les détenteurs de droits externes. La reproduction d'images dans des publications imprimées ou en ligne ainsi que sur des canaux de médias sociaux ou des sites web n'est autorisée qu'avec l'accord préalable des détenteurs des droits. En savoir plus

Terms of use

The ETH Library is the provider of the digitised journals. It does not own any copyrights to the journals and is not responsible for their content. The rights usually lie with the publishers or the external rights holders. Publishing images in print and online publications, as well as on social media channels or websites, is only permitted with the prior consent of the rights holders. Find out more

Download PDF: 14.07.2025

ETH-Bibliothek Zürich, E-Periodica, https://www.e-periodica.ch

Zur Diagnose der Endometritis catarrhalis des Rindes.

(Ein Beitrag zum Sterilitätsproblem.)

Von Dr. H. Erismann und Dr. E. Saxer.

In der Sterilitätsbekämpfung, die in den letzten Jahren an Umfang und Bedeutung eine wesentliche Zunahme erfuhr, haben die Beobachtungen der Praxis immer mehr darauf hingewiesen, dass nicht, wie früher angenommen, nur beim Niederungsvieh die Erkrankungen der Gebärmutter als Hauptursache der Akonzeption in Betracht kommen, sondern dass diese Ursachen auch bei unserm schweizerischen Höhenvieh, im Gegensatz zur Ansicht von Hess, eine wichtige Rolle spielen. Auf die häufige Erkrankung des Endometriums haben schon seit langer Zeit ausländische Autoren, als erster Albrechtsen, aufmerksam gemacht und besondere Verfahren zu deren Behebung ausgearbeitet. Neben verschiedenen frühern Angaben über den Prozentsatz der mit Gebärmutterleiden behafteten sterilen Kühe hat in neuester Zeit Miessner diese Zahl mit 80% berechnet. Über diese Verhältnisse liegen in unserem Lande wenige Beobachtungen vor. Halter untersuchte den Geschlechtsapparat von 300 Schlachtkühen und 300 Schlachtrindern und fand dabei in 13% der Fälle Endometritis. Frei stellte bei 158 Kühen bei der pathologisch-anatomischen Untersuchung des Genitaltraktes in 25% der Fälle Endometritis allein, in 22% Endometritis vergesellschaftet mit zystöser Entartung der Ovarien fest. Auch für unsere Verhältnisse gilt der Ausspruch Albrechtsens, dass man bei eingehender Untersuchung mit Sicherheit bei der Mehrzahl der unfruchtbaren Kühe eine Uterusaffektion konstatieren könne, welche in den meisten Fällen als Endometritis catarrhalis sich manifestiere.

Es wäre nun aber durchaus verfehlt, einfach alle unfruchtbaren Kühe als mit Endometritis behaftet zu betrachten und als solche zu behandeln. Nirgends wird ja soviel ohne Diagnose behandelt wie gerade in der Sterilitätsbekämpfung. Die Schwierigkeit einer exakten Diagnose der Endometritis hat im letzten Jahrzehnt verschiedene Forscher beschäftigt, die an Hand praktischer Beobachtungen und Untersuchungen diese Frage zu lösen versuchten. Für die Diagnose bereiten besonders jene in der Mehrzahl stehenden Fälle grosse Schwierigkeiten, die ohne wesentliche Grössenveränderung oder Exsudation verlaufen. So bestand denn schon lange das Bestreben, an Hand klinisch sichtbarer Veränderungen am Genitaltraktus Krank-

heiten des jeglicher Untersuchung schwer zugänglichen Endometriums festzustellen. Beobachtungen an zahlreichen Fällen haben vermuten lassen, dass entzündliche Veränderungen am äussern Muttermund in enger Beziehung zur Erkrankung der Gebärmutterschleimhaut stehen. Dobler fand bei 29 mit Cervicitis behafteten Kühen 16 mal makroskopisch entzündliche Veränderungen des Endometriums, während Halter in zirka 80% der cervicitiskranken Tiere gleichzeitig Endometritis feststellte. Auch Frei erwähnt, dass Zervixerkrankungen in engster Beziehung zu Erkrankungen des Endometriums stehen. Er hatte in 59% der endometritiskranken Kühe gleichzeitig Cervicitis nachgewiesen, weist aber darauf hin, dass umgekehrt nicht hinter jeder Cervicitis eine Endometritis stehen müsse. Nach Berger sind Cervixveränderungen in der Regel mit Uteruskatarrhen verbunden; gleiche Beobachtungen machten Gerosa und Mirri, ebenso Williams, Stuhlenmiller, Bankin. Hopkirk betont besonders, dass die Cervicitis kein Symptom eines Scheidenkatarrhs sei, sondern in der Regel durch eine gleichzeitige Endometritis verursacht werde, während nach Lestoquard die Cervicitis ebensogut eine Komplikation der Vaginitis sein kann. Euler gibt neben andern Endometritissymptomen an, dass bei entzündlichen Veränderungen der Cervix fast immer Endometritis bestehe.

Die grosse Bedeutung der Endometritis als Sterilitätsursache und die bisherigen Schwierigkeiten in der klinischen Diagnostik dieser Erkrankungen haben uns veranlasst, nach einem sicheren und klinisch leicht feststellbaren Symptom zu suchen. Obschon Beobachtungen und Untersuchungen über diesen Punkt vorliegen, so besteht doch eine gewisse Unsicherheit in bezug auf die Auswertung der Cervicitis als Symptom einer Erkrankung des Endometriums, und das nicht zuletzt aus dem Grunde, weil histologische Untersuchungen über diese Korrelation bisher nicht veröffentlicht wurden. Um diese Lücke auszufüllen, haben wir es unternommen, an Hand von Präparaten von 68 geschlachteten Kühen die Beziehungen zwischen makroskopisch sichtbaren entzündlichen Cervixveränderungen und Erkrankungen des Endometriums festzulegen. Die Resultate dieser Untersuchungen finden sich in nachstehender Tabelle zusammengestellt.

Die pathologisch-anatomische Untersuchung des ganzen Genitaltraktus fanden wir für durchaus angezeigt, da bei der Erkrankung, vor allem bei der chronischen Erkrankung eines Teiles dieses so eng zusammenhängenden Organsystems andere

Teile mehr oder weniger miterkrankt sein können. Neben dem speziellen Augenmerk, das wir hier schon auf die erwähnten Beziehungen Uterusschleimhaut-Cervix richteten, interessierte uns auch das Verhalten der Ovarien und damit der Brunst bei Erkrankungen des Endometriums. Aus diesem Grunde suchten wir nach Möglichkeit, eine genaue Anamnese zu erheben.

Unter der Bezeichnung „Cervix" in der Tabelle verstehen wir das, was bei der Betrachtung der Scheide mit dem Spekulum gesehen wird, d. h. Palma plicata und ersten Cervixring, also den äussern Muttermund. Auffallenderweise sind der zweite und dritte Cervixring nie verändert befunden worden.

Zur genaueren Feststellung dieser Verhältnisse bedienten wir uns in allen Fällen der histologischen Untersuchung des Endometriums. Die histologische Diagnose „Endometritis" stützten wir auf die Angaben von Frei in Joests „Handbuch der speziellen pathologischen Anatomie der Haustiere", Bd. IV. 1925. Dabei wurde vor allem das Verhalten der Uterusschleimhaut an bereits makroskopisch verändert befundenen Stellen, sowie der Eileiter und in einigen Fällen der Palma plicata berücksichtigt. Wo dies nicht möglich war, mangels augenfälliger Veränderungen der Uterusschleimhaut, gelangten verschiedene Stellen des Corpus uteri und der beiden Hörner zur Untersuchung. Die histologischen Schnitte zeigten mit geringen Gradverschiedenheiten folgendes Bild: Das Deckepithel war meist ganz, seltener nur teilweise von der Unterlage abgehoben und häufig vollständig abgestossen. In einem Falle erschien es noch grösstenteils intakt, dagegen die Uterindrüsenepithelien durch zellige Infiltration gelockert und teilweise aufgelöst. In einigen Fällen fiel eine starke Erweiterung der Kapillaren in der Propria mucosae auf, in zwei Fällen die hochgradige Infiltration der Propria mucosae mit eosinophilen Leukozyten. Polynukleäre, neutrophile Leukozyten waren in andern Fällen in grosser Zahl in der obersten Schicht der Schleimhaut vorhanden, wo sie gewissermassen einen Schutzwall gegen das Uteruslumen bildeten, nachdem das schützende Oberflächenepithel vollständig desquamiert war. Die Uterindrüsenepithelien waren in den meisten Fällen in den obern Schleimhautschichten durch zellige Infiltration weitgehend gelockert, in den tiefern Schichten dagegen in vielen Fällen intakt. Die Epithelien der Ausführungsgänge fehlten häufig. Nicht selten erschienen die Drüsen an einzelnen Stellen geringgradig zystös erweitert, wohl als Folge der Verlegung der Ausführungsgänge durch zellige Infiltrate und Zell-

detritusmassen. Nach der Beschaffenheit der Schleimhautgefässe des Uterus handelte es sich ohne Ausnahme um Tiere, die schon trächtig gewesen waren.

Die Fälle 188 bis 202 wurden am Schlachthof Bern gesammelt, wobei leider die Beibringung einer Anamnese unmöglich war.

Gesamtzahl der untersuchten Fälle	68	
davon:		
mit Endometritis catarrhalis.	62	Fälle
mit Endometritis tuberculosa	3	„
Endometritis mit mehr oder weniger intensiver Rötung der Cervix	61	„
Endometritis ohne Rötung der Cervix	4	„
Cervixrötung ohne Endometritis	1	Fall
ohne Cervixrötung, ohne Endometritis	2	Fälle.

Unter den in der obenstehenden Tabelle zusammengestellten 68 Fällen befinden sich somit 65 mit Endometritis, wovon 62 mit Endometritis catarrhalis und 3 mit Endometritis tuberculosa. Dabei ist besonders hervorzuheben, dass bei keinem dieser drei Fälle makroskopisch sichtbare oder palpierbare Veränderungen der Gebärmutterwand bestanden (siehe Abb. S. 548.). Auf diese Tatsache weisen auch Berger, Gminder und Sickmüller hin. Es ist auffallend, dass Richter in 13%, Schumann sogar in 25% von klinisch zunächst unverdächtigen Uteruskatarrhen als Ursache Tuberkulose nachweisen konnten. Diese relativ grosse Zahl klinisch nicht erkennbarer Fälle von Uterustuberkulose, die z. T. sogar der makroskopisch pathologisch-anatomischen Untersuchung entgehen, erklärt die häufigen Misserfolge in der Behandlung von Endometriten. Es dürfte das für den Praktiker ein Fingerzeig sein, vor allem in tuberkuloseverseuchten Beständen der Differentialdiagnose „Tuberkulose" besondere Aufmerksamkeit zu schenken.

Wenn in einem Falle von Cervixrötung keine Endometritis gefunden wurde, so ist darauf hinzuweisen, dass sich die histologische Untersuchung aus naheliegenden Gründen nicht über alle Teile des Uterus erstrecken und damit ein streng lokalisierter Entzündungsprozess derselben entgehen konnte.

Auffällig erscheint es, dass in keinem Falle weder makroskopisch noch histologisch entzündliche Prozesse an den Eileitern vorlagen.

Tabelle 1.

Abkürzungen: C. l. = Corpus luteum (unter vorspringend ist das Hervorragen über die Ovaroberfläche zu verstehen). — Foll. = Follikel (Zahlen hinter C. l. und Foll. bedeuten Grössenangaben in cm). — *r.* = rechtes Ovar. — *l.* = linkes Ovar. — Schl. = Schlachtung. — Schl'ht = Schleimhaut. — o. B. = ohne Besonderheit. — Br. = Brunst.

Fall Nr.	Anamnese	Makroskopischer Befund				Histolog. Befund	
		Ovarien	Eileiter	Uterus	Cervix	Scheide	Eileiter	Uterus
1.	Während letzter Zeit brunstlos	*r.* Zyste 2 cm, C. l. 2 cm × 3 cm mit roter Kuppe *l.* C. l. 2 cm × 3 cm mit Kuppe	o. B.	schlaff	gerötet	wenig trüber Schl.	o. B.	Endometritis
2.	Br. regelmässig. Letzte Br. 2 Tage v. Schl.	*r.* C. l. 0,5 cm, tiefsitzend Foll. 1,5 cm *l.* C. l. 1,4 cm, Foll. 1,2 cm	o. B.	Schleimhaut blass, m. einz. Rötungen	leicht gerötet	wenig heller Schl.	o. B.	Endometritis
3.	Br. kurze Zeit vor Schl.	*r.* nicht vorhanden *l.* C. l. 3 cm × 3 cm, vorspringend über Ovar, Foll. 1 cm	o. B.	trüber Schleim	fleckig geröt.	streifige Rötungen	o. B.	Endometritis
4.	—	*r.* C. l. 2 cm × 2,5 cm, vorspring. Foll. 1 cm *l.* Derb, kleine Foll.	o. B.	trüber Schleim, Schleimh. schmutzig-grau	leicht gerötet	o. B.	o. B.	Endometritis
5.	Letzte Br. 14 Tage v. Schl.	*r.* C. l. 1,3 cm, vorspringend *l.* C. l. 1 cm, hellgelb, eingewachsen, Foll. 1 cm	o. B.	trüber Schleim	gerötet	einige Bläschen	o. B.	Endometritis
6.	Ret. placentar. Br. anfängl. regelmässig, dann unregelmässig	*r.* C. l. 1,5 cm × 1,5 cm, vorspringend *l.* Foll. 1,1 cm	o. B.	wenig trüber Schl.	gerötet	kaudalwärts Schl.-Haut uneben mit Bläschen u. Knötchen	o. B.	o. B.
7.	Abortiert auf 34 W. (Bang) Letzte Br. 3 Tage vor Schl.	*r.* verschiedene kl. Foll. bis 0,5 cm *l.* C. l. 1 cm, tiefsitzend 2 C. l. 1 cm × 1,5 cm, vorspring.	o. B.	Schleimh. m. punktförm. Blutungen	leicht gerötet	wenig glasiger Schl.	o. B.	Endometritis
8.	Br. unregelmässig, letzte Br. 10 Tage v. Schl.	*r.* 2 C. l. 0,5 cm, eingewachsen *l.* C. l. 2 cm × 3 cm, vorspringend Foll. 1 cm	o. B.	geringe Rötungen a. d. Schleimhaut	leicht gerötet	diffuse Rötung	o. B.	Endometritis
9.	Kurze Zeit trächtig	*r.* Foll. 0,4 cm *l.* C. l. 2,5 cm × 2,5 cm, mit Hohlraum, vorspringend	o. B.	l. ca. 4wöchiger Fötus; trüber wässeriger Schleim	leicht gerötet	o. B.	o. B.	Endometritis
10.	Brunstabst. 40–50 Tage	*r.* Foll. 1,5 cm *l.* C. l. 2,5 cm × 2,5 cm, vorspr., mit Hohlraum	o. B.	leichte Rötungen d. Schleimhaut	o. B.	wenig zäher, brauner Schleim	o. B.	o. B.
11.	Lange Zeit ohne Br.	*r.* C. l. 1 cm × 0,5 cm, verschied. kleine Foll. *l.* C. l. 1,5 cm, vorspr.; Foll. 1 cm	o. B.	Schleimh. fleckig gerötet, trüber Schleim	gerötet	wenig trüber, zäher Schleim	o. B.	Endometritis
12.	—	*r.* C. l. 2 cm × 1,5 cm, vorspring., Foll. 1 cm *l.* derb, kleinere Foll.	o. B.	trüber Schleim, Schleimh. l. gerötet	gerötet	zäher, glasiger Schl.	o. B.	Endometritis

Fall Nr.	Anamnese	Makroskopischer Befund					Histolog. Befund	
		Ovarien	Eileiter	Uterus	Cervix	Scheide	Eileiter	Uterus
13.	—	*r.* C. l. 0,5 cm; Foll. 0,5 cm *l.* C. l. 2 cm × 2,5 cm, Foll. 1,5 cm	o. B.	trüber Schleim, Schleimh. gerötet	gerötet	wenig zäher, brauner Schleim	o. B.	Endometritis
14.	Letzte Br. 12 Tage v. Schl.	*r.* C. l. 0,5 cm; Foll. 1 u. 0,5 cm *l.* C. l. 2,5 cm, vorspringend	o. B.	trüber Schleim, Schleimh. graurot	gerötet	zäher, hellbrauner Schleim	o. B.	Endometritis
15.	—	*r.* C. l. 1,5 cm; 2. C. l. 1 cm *l.* 2 Foll. 0,5 cm	l. ger.	fleckige Rötungen	gerötet	o. B.	o. B.	Endometritis
16.	Br. regelmässig, letzte Br. 14 Tage v. Schl.	*r.* C. l. 2,5 cm, vorspringend; Foll. 0,7 cm *l.* Foll. 1,8 cm	o. B.	Rötungen d. Schl.-haut, trüber Schl.	gerötet	o. B.	o. B.	Endometritis
17.	Brunst regelmässig, letzte Br. 7 Tage vor Schl.	*r.* 3 kleine eingewachsene C. l. *l.* C. l. 1 cm × 1,5 cm, eingewachs. C. l. 0,7 cm, in Entwicklung	o. B.	wenig trüber Schl.	o. B.	kaudalwärts intens. rot	o. B.	o. B.
18.	Brunst auf 14–17 Tage, letzte Br. 7 Tage v. Schl.	*r.* Foll. 1 cm *l.* C. l. 2,5 cm, vorspringend	o. B.	trüber Schleim, Röt. d. Schleimh.	intens. geröt.	Schleimh. gerötet, uneben	o. B.	Endometritis
19.	Auf 6 Mon. abort., letzte Br. 15 Tage v. Schl.	*r.* C. l. 0,5 cm, eingew.; Foll. 1 cm *l.* C. l. 2, vorspringend; Foll. 0,7 cm	l. gequollen injiz.	trüber Schleim, Rötungen	gerötet	o. B.	o. B.	Endometritis
20.	Brunst regelmässig, letzte Br. 3 Tage vor Schl.	*r.* C. l. 2 cm × 1,5 cm, eingewachs. Foll. 1,2 cm *l.* div. kleine Foll.	gequollen	trüber Schleim, Rötungen	gerötet	o. B.	o. B.	Endometritis
21.	Brunst regelmässig, letzte Br. 20 Tage v. Schl.	*r.* C. l. 2 cm × 1,5 cm, l. vorspr. *l.* Foll. 1,5 cm	gequollen geröt.	trüber Schleim, Schleimh. schmutzig graurot	gerötet	streifige Rötungen	o. B.	Endometritis
22.	Brunst regelmässig, letzte Br. 10 Tage v. Schl.	*r.* C. l. 3 cm × 2 cm, stark vorspr. Foll. 1 cm *l.* kleinere Foll.	o. B.	trüber Schleim, Rötung d. Schl.-ht.	gerötet	streifige Rötung	o. B.	Endometritis
23.	Brunst regelmässig, letzte Br. 20 Tage v. Schl.	*r.* Foll. 0,8 cm *l.* C. l. 2 cm, vorspr.; Foll. 0,5 cm	injiz.	trüber Schleim, Rötungen d. Schl.-haut	gerötet	streifige Rötungen	o. B.	Endometritis
24.	Brunstintervall 6–9 Woch. Letzte Br. 6 Woch. v. Schl.	*r.* C. l. 2 cm × 1,5 cm, eingew. *l.* Foll. 1,5 cm	injiz.	trüber Schleim, Rötungen d. Schl.-haut	intens. geröt.	fleckige Rötungen	o. B.	Endometritis
25.	4 Wochen vor Schlachtung abortiert	*r.* Foll. 1,5 cm; C. l. 1,2 cm, ein- *l.* fehlt [gew.	o. B.	Rötungen d. Schl.-haut, trüber Schl.	gerötet	o. B.	o. B.	Endometritis
26.	Br. 4 W. vor Schlachtung	*r.* C. l. 2,5 cm, stark vorspring. *l.* C. l. 0,5 cm; Foll. 1 cm	o. B.	trüber Schleim	gerötet	fleckige Rötungen	o. B.	Endometritis
27.	—	*r.* C. l.-Zyste 3 cm *l.* div. kleine Foll.	o. B.	schmutziger Schl.	gerötet	o. B.	o. B.	Endometritis

Fall Nr.	Anamnese	Makroskopischer Befund					Histolog. Befund	
		Ovarien	Eileiter	Uterus	Cervix	Scheide	Eileiter	Uterus
28.	Abort, Br. seither unregelmäss., letzte Br. vor 3 W.	*r.* Foll. 0,6 cm, C. l. 1,5 cm, tiefrot *l.* C. l. 1 cm × 1,5 cm, eingew. Foll. 0,5 cm	o. B.	viel trüber Schleim mit Rötungen	gerötet	o. B.	o. B.	Endometritis
29.	Br. unregelm. 5 W. u. mehr, letzte Br. 8 Tage vor Schl.	*r.* C. l. 1,5 cm × 2 cm, m. roter Kuppe *l.* Foll. 1,3 cm	o. B.	trüber Schleim	gerötet	wenig glasiger Schl.	o. B.	Endometritis
30.	Abortiert (Bang). Brunst unregelm. in grossen Intervallen, letzte Brunst 8 Tage vor Schlachtung	*r.* C. l. 3 cm × 2 cm, vorspringend *l.* Foll. 1,2 cm	o. B.	trüber Schleim, Schleimhaut schmutzig-gelb	leicht gerötet	trüber, zäher Schl.	o. B.	Endometritis
31.	Schwache Brunst	*r.* C. l. 1,5 cm × 1 cm, mit roter Kuppe *l.* C. l. 1 cm; Foll. 0,7 cm	o. B.	Schleimhaut schmutzig-braunrot	intens. geröt.	o. B.	o. B.	Endometritis
32.	Brunst regelmässig	*r.* C. l. 2,2 cm × 2,5 cm, vorspring. *l.* 2 Foll. 1,8 cm × 1 cm	o. B.	Schleimhaut blass	gerötet	Schleimhaut uneben eiteriger Schleim	o. B.	Endometritis tuberculosa
33.	Grosse Brunstintervalle; letzte Br. 3 W. vor Schl.	*r.* C. l. 2,6 cm × 3 cm, vorspring.; Foll. 1 cm *l.* Foll. 0,8 cm	o. B.	Schleimhaut diffus schmutzig-rot	gerötet	diff. Rötung	o. B.	Endometritis
34.	—	*r.* C. l. 3 cm × 3 cm; 3 erbsengross C. l.; Foll. 1,5 cm *l.* Foll. 1 cm	o. B.	trüber Schleim, Schleimhaut geröt.	gerötet	wenig klarer Schl.	o. B.	Endometritis
35.	Brunst regelmässig, letzte Br. 14 Tage v. Schl.	*r.* C. l. 2 cm × 3 cm, mit Kuppe Foll. 1 cm *l.* Foll. 0,8 cm	o. B.	trüber Schleim, Schleimhaut schmutzig-rot	gerötet	o. B.	o. B.	Endometritis
36.	Nymphomanie, eingesunkene Beckenbänder	*r.* u. *l.* Zysten von 3–4 cm	o. B.	Schleimhaut schmutzig-rot, Schleim trüb	gerötet	o. B.	o. B.	Endometritis
37.	Einges. Beckenbänder	*r.* u. *l.* multiple Zystenbildung	verdickt	trüber Schleim, Schleimhaut schmutzig-rot	gerötet	wenig zäher, brauner Schleim	o. B.	Endometritis
38.	—	*r.* derb, kleinere Foll. *l.* 2 C. l. 1 cm × 0,6 cm, eingew.	o. B.	Schleimhaut braunrot	intens. rot	klarer Schleim	o. B.	Endometritis
39.	—	*r.* C. l. 1,5 cm × 1,5 cm *l.* Foll. 1,4 cm	o. B.	Schleimhaut schmutzig-grau	gerötet	starke Gefässinjekt.	o. B.	Endometritis
40.	Brunst regelmässig, letzte Brunst vor 4 Tagen	*r.* C. l. 2 cm × 1,3 cm, mit Kuppe *l.* derb	o. B.	Schleimhaut intens. gerötet	gerötet	o. B.	o. B.	Endometritis

Fall Nr.	Anamnese	Makroskopischer Befund				Histolog. Befund	
		Ovarien	Eileiter	Uterus	Cervix	Scheide	Eileiter	Uterus
41.	Brunst regelmässig, letzte Br. 14 Tage vor Schl.	*r.* C. l. 3 cm × 2,5 cm, stark vorspringend *l.* 2 Foll. 0,7 cm u. 0,5 cm	o. B.	trüber Schleim, Schleimhaut braunrot	intens. geröt.	o. B.	o. B.	Endometritis
42.	keine sichtbare Brunst	*r.* Foll. 1 cm; C. l. 2,2 cm × 2,2 cm, vorspringend *l.* 2 kleine Foll.	o. B.	Schleimh. grauweiss m. l. Rötungen	leicht gerötet	o. B.	o. B.	Endometritis
43.	Brunst regelmässig, letzte Br. 9 Tage v. Schl.	*r.* C. l. 2,5 cm, vorspringend; Foll. 1 cm *l.* kleinere Foll.	o. B.	Schleimh. graugelb mit Rötungen	intens. rot	o. B.	o. B.	Endometritis
44.	Brunst regelmässig, letzte Br. 17 Tage v. Schl.	*r.* Foll. 1 cm *l.* C. l. 2,5 cm, vorspr.; Foll. 1,2 cm	o. B.	trübwässeriger Schl., Schleimhaut schmutzig-weiss	intens. rot	o. B.	o. B.	Endometritis
45.	Abortiert; Brunstintervalle 4 u. mehr Wochen; letzte Br. 8 Tage v. Schl.	*r.* C. l. 3 cm × 2,5 cm, vorspr.; Foll. 1,2 cm *l.* fehlt	o. B.	trüber Schleim in grosser Menge, Schleimhaut schmutzig-rot	intens. geröt.	o. B.	o. B.	Endometritis vorgeschritt.
46.	Brunst regelmässig, letzte Br. 8 Tage v. Schl.	*r.* Foll. 1,2 cm *l.* C. l. 1,5 cm, m. roter Kuppe; 2 C. l. 1 cm, hellgelb	o. B.	wenig trüber Schl. Schleimhaut schmutzig-rotbraun	intens. geröt.	streifige Rötungen	o. B.	Endometritis
47.	Letzte Br. 26 W. v. Schl.	*r.* kleine Foll. *l.* C. l. 2,2 cm × 3 cm, tiefsitzend; Foll. 1 cm	o. B.	wenig trüber Schl. Schleimhaut schmutzig-grau-rot	gerötet	o. B.	o. B.	Endometritis
48.	—	*r.* C. l. 3,2 cm × 2,8 cm *l.* Foll. 1,4 cm	o. B.	Schleimhaut schmutzig-gelb, trüber Schleim	intens. geröt.	o. B.	o. B.	Endometritis
49.	Br. regelm. alle 4 W., letzte Br. 19 Tage v. Schl.	*r.* kleine Foll. *l.* C. l. 3 cm × 2,4 cm, stark vorspringend; Foll. 1 cm	o. B.	trüber, weisslicher Schleim	leicht gerötet	o. B.	o. B.	Endometritis
50.	Frühabort, seither Br. regelm., letzte Br. 27 Tage v. Schl.; kl., gedeckt und konzip.	*r.* Foll. 1,4 cm *l.* C. l. 3 cm × 2,5 cm, tief eingewachsen	o. B.	trüber, flockiger Schleim. Fruchthülle m. Embryo l.	o. B.	o. B.	o. B.	Endometritis
51.	Brunst regelmässig, letzte Br. 14 Tage v. Schl.	*r.* klein *l.* C. l. 3 cm × 2,5 cm, vorspr.; Foll. 1 cm	o. B.	trüber Schleim, Schleimhaut streifig gerötet	gerötet	o. B.	o. B.	Endometritis
52.	Brunst regelmässig, letzte Br. 10 W. vor Schl.	*r.* C. l. 2,5 cm × 3 cm, tief eingew. *l.* Foll. 0,5 cm	o. B.	trüber Schleim, Schleimhaut schmutzig-rot	intens. geröt.	zäher, roter Schl.	o. B.	Endometritis geringgrad.

Fall Nr.	Anamnese	Makroskopischer Befund					Histolog. Befund	
		Ovarien	Eileiter	Uterus	Cervix	Scheide	Eileiter	Uterus
53.	Br. unregelm., verschied. Frühaborte, letzte Br. 5 Tage vor Schlachtung	*r.* u. *l.* grosse Zysten, C. l. ganz klein	o. B.	leicht getrübter Schleim	gerötet	o. B.	o. B.	Endometritis
188.	—	—	o. B.	Rötungen der Schleimhaut	gerötet	o. B.	o. B.	Endometritis
189.	—	Zysten	o. B.	o. B.	o. B.	o. B.	o. B.	Endometritis
190.	—	—	o. B.	Uterus zusammengezogen	gerötet	o. B.	o. B.	Endometritis
191.	—	—	o. B.	Uterus zusammengezogen	gerötet	o. B.	o. B.	Endometritis
192.	—	—	o. B.	Uterus zusammengezogen	gerötet	—	—	Endometritis tuberculosa
193.	—	—	o. B.	zusammengezogen	gerötet	o. B.	o. B.	Endometritis
194.	—	—	o. B.	schlaff	gerötet	o. B.	o. B.	Endometritis
195.	—	—	o. B.	klein	gerötet	o. B.	o. B.	Endometritis
196.	—	—	o. B.	zusammengezogen	gerötet	o. B.	o. B.	Endometritis tuberculosa
197.	—	—	o. B.	zusammengezogen	o. B.	o. B.	o. B.	Endometritis
198.	—	—	o. B.	Rötungen der Schleimhaut	gerötet	diff. gerötet	o. B.	Endometritis
199.	—	—	o. B.	zusammengezogen	gerötet	o. B.	o. B.	Endometritis geringgrad.
200.	—	—	o. B.	Schleimhaut geröt.	gerötet	Rötungen	o. B.	Endometritis
201.	—	—	o. B.	Rötungen der Schleimhaut	gerötet	o. B.	—	Endometritis
202.	—	—	o. B.	o. B.	o. B.	o. B.	—	Endometritis geringgrad.

Wie aus Tabelle 1 ersichtlich, war es in 29 Fällen möglich, durch die Anamnese den Zeitpunkt der letzten Brunst zu erfahren, in 26 Fällen hiervon konnten über das Brunstintervall Angaben erhalten werden.

Darnach betragen die Zeiten zwischen 2 Brunsten

in 1 Falle	weniger als	19 Tage
in 14 Fällen		19—23 Tage
in 11 Fällen	mehr als	23 Tage.

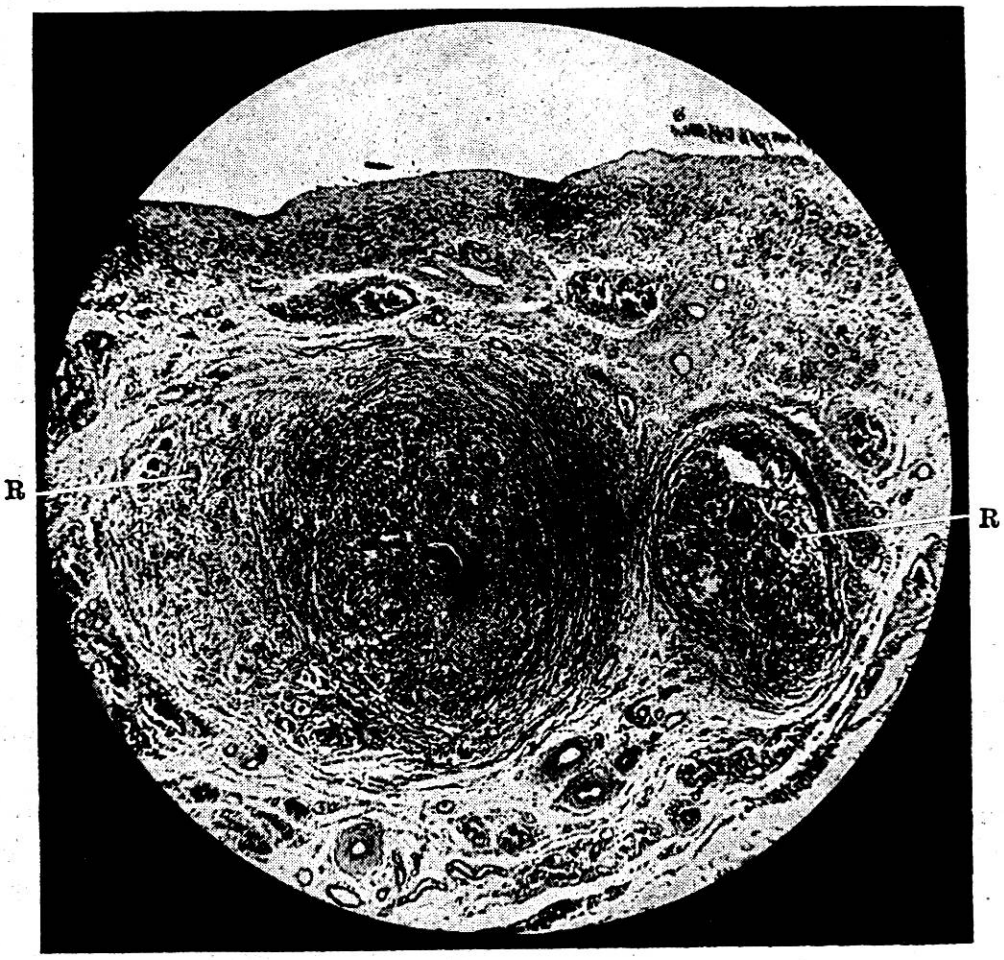

Fall 32. Endometritis tuberculosa. R = Riesenzellen. Vergr. 100fach. (Mikrophot.)

Wir sind uns bewusst, dass alle anamnetischen Angaben mit Vorsicht aufgenommen werden müssen, daher sollen hier, vor allem auch mit Rücksicht auf die verhältnismässig kleine Zahl der Fälle, keine bindenden Schlüsse gezogen werden.

Über die Dauer des Interoestrums gehen nach Frei die Angaben sehr auseinander. 19—23 Tage entsprechen wohl mehrheitlich der Regel. Wir hätten also nach unsern Aufzeichnungen in 14 Fällen regelmässig wiederkehrende Brunst, in 1 Falle zu

Tabelle 2.

Nr. des Falles	Brunstintervall			Schlachtung: Tage nach letzter Brunst	Grösse des Corpus lut. der letzten Brunst cm	Sitz des Corpus lut. r.=Ovar rechts l.=Ovar links	Grösster Follikel auf Ovar Durchmesser in cm	Sitz des Follikels r.=Ovar rechts l.=Ovar links
	weniger als 19 Tage	19 bis 23 Tage	mehr als 23 Tage					
2		/		2	1,4 × 1,4	l.	1,5	l.
7				3	1 × 1,4	l.	0,5	r.
20		/		3	1,5 × 2	r.	1,2	r.
40		/		4	2 × 1,3	r.	—	—
17		/		7	1 × 1,5	l.	—	—
18	/			7	2,5 × 2,5	l.	1	r.
29			/	8	1,5 × 2	r.	1,3	l.
30			/	8	2 × 3	r.	1,2	l.
45			/	8	3 × 2,5	r.	1,2	l.
46		/		8	1,5 × 1,5	l.	1,2	r.
43		/		9	2,5 × 2,5	r.	1	r.
22		/		10	2 × 3	r.	1	r.
8			/	10	2 × 3	l.	1	l.
14			/	12	2,5 × 2,5	r.	1,5	l.
5				14	1,3 × 1,3	r.	1	l.
16		/		14	2,4 × 2,4	r.	1,8	l.
35		/		14	2 × 3	r.	1	l.
41		/		14	3 × 2,5	r.	0,7	l.
51		/		14	3 × 2,5	l.	1	l.
19				15	2 × 2	l.	1	r.
44		/		17	2,5 × 2,5	l.	1,2	r.
49			/	19	3 × 2,4	l.	1	l.
21		/		20	2 × 1,5	r.	1,5	l.
23		/		20	2 × 2	l.	0,8	r.
33			/	21	2,6 × 3	r.	1	r.
26			/	28	2,5 × 2,5	r.	1	l.
10			/	40–50	2,5 × 2,5	r.	1,5	l.
24			/	62	2 × 1,5	r.	1,5	l.
52			/	70	2,5 × 3	r.	0,5	l.

frühe Brunst und in 11 Fällen verspätete Brunst. Verspätete Brunst bei entzündlichen Prozessen des Endometriums beobachtete Wagner in zahlreichen Fällen.

Von einigem Interesse dürfte auch das Verhalten des Corp. lut. sein. Nach Zietzschmann erreicht dasselbe etwa am 10. Tage nach der Brunst seine maximale Grösse mit einem Durchmesser von zirka 2 cm × 3 cm, um sich dann bei Akonzeption nach und nach zurückzubilden und am 21. Tage von rundlicher Form und wenig prominent zu sein. Am 27. Tage soll es noch 1 cm Durchmesser haben.

Was zunächst die Form des gelben Körpers anbelangt, so geht aus unsern Aufzeichnungen in Tab. 1 hervor, dass das junge Corp. lut. mit einer kleinen, intensiv roten Kuppe über das Ovar vorragt, dass es dann mit zunehmendem Wachstum bis zu zwei Drittel seiner Grösse über die Ovaroberfläche vorspringt, also wenig tief sitzt, sich dann wieder zurückzieht, um oft als einige Wochen altes persistierendes Corpus lut. im Innern des Ovars zu sitzen.

Nach Tab. 2 scheint die Rückbildung des Corp. lut. weniger rasch vor sich zu gehen, so dass es nach normalem wie nach verspätetem Wiedereintritt der Brunst noch eine beträchtliche Grösse aufweist. So misst es beispielsweise in Fall 44 nach 17 Tagen noch 2,5 cm × 2,5 cm, in Fall 49 bei verspäteter Brunst am 19. Tage 3 cm × 2,4 cm.

Demgegenüber scheint der für die nächste Brunst bestimmte Follikel der mangelhaften Rückbildung des gelben Körpers entsprechend in seiner Grösse zurückzubleiben. Die Dysfunktion dieser beiden Gebilde wird je nach ihrer Intensität den Brunstzyklus verändern. Wir können hier mit einer gewissen Berechtigung bereits vom persistierenden gelben Körper sprechen. Da der Begriff Corpus lut. persistens nach Frei zunächst ein rein anatomischer ist, so muss streng genommen jeder gelbe Körper, der in seiner Grösse zu einer bestimmten Zeit des Brunstzyklus vom normalen abweicht, d. h. zu gross ist, als persistierend bezeichnet werden. Wenn wir nun noch berücksichtigen, dass in allen unsern Fällen mit Ausnahme von zweien, gleichzeitig ein entzündlich verändertes Endometrium vorliegt, so hätten wir auch in funktioneller Hinsicht ein Corpus lut. persistens (Frei). Das wäre auch übereinstimmend mit neuern Befunden von Tassi, der durch Erzeugung einer künstlichen Hyperämie im Genitaltraktus das Corpus lut. länger bestehen lassen konnte. Weitere Untersuchungen, denen normales und pathologisch verändertes Material mit genauer Anamnese zugrunde gelegt werden, können diese Fragen noch genauer abklären und eine bestimmtere Abgrenzung zwischen Corpus lut. periodic. und persist. schaffen. Wenn Zietzschmann beispielsweise angibt, dass das Corpus lut. der vorhergehenden Brunst am 26.—27. Tage noch haselnussgross sei, so lassen klinische Beobachtungen vermuten, dass das schon pathologische Verhältnisse sind.

Die pathologisch-anatomischen Befunde der Scheide und ihrer Auskleidung klassieren sich wie folgt:

ohne Besonderheiten	in 35 Fällen
schleimiger bis eitriger Inhalt	in 15 Fällen
mehr oder weniger starke Rötungen der Scheidenschleimhaut	in 14 Fällen
unebene Schleimhautoberfläche mit Bläschen oder Knötchen	in 4 Fällen

Es geht aus diesen Befunden hervor, dass die klinischen Befunde in der Scheide ein schlechter Fingerzeig für die Verhältnisse im Uterus sind und dass nur eine systematische Untersuchung des ganzen Genitaltraktus den Herd der Sterilitätsursache zu eruieren vermag. Im weitern zeigt diese Aufstellung auch, dass die Erkrankungen der Scheide am Zustandekommen der Unfruchtbarkeit nicht die Rolle spielen, die man ihnen früher zuschrieb.

Zusammenfassung:

Die Endometritis catarrhalis spielt als Sterilitätsursache auch bei uns eine grosse Rolle. Es konnten von 68 zur Schlachtung gelangten Kühen in 62 Fällen Endometritis catarrhalis und in 3 Fällen Endometritis tuberculosa festgestellt werden. Von diesen 65 mit Endometritis behafteten Kühen zeigten 61 gleichzeitig Rötungen des äussern Muttermundes. Es ergibt sich somit die Möglichkeit, in der überwiegenden Mehrzahl der Fälle mit dem Scheidenspekulum oder durch Hervorziehen des Muttermundes die Diagnose „Endometritis" zu stellen und so eine durch die Diagnostik begründete Behandlung einzuleiten. Die relativ häufig vorkommenden, geringgradigen tuberkulösen Endometritiden können zwar auch bei diesem Verfahren dem Kliniker entgehen. Die Differentialdiagnose „Endometritis tuberculosa" kann aber unter Berücksichtigung anderer Symptome und unter Beiziehung von Hilfsmethoden in vielen Fällen gesichert werden.

Die Untersuchungen über die Grössenverhältnisse von Corpora lutea und heranreifenden Follikeln zu verschiedenen Zeiten des Brunstzyklus scheinen zu beweisen, dass eine bestehende Endometritis in den meisten Fällen einen hemmenden Einfluss auf die Funktion der Ovarien ausübt.

An den Eileitern konnten pathologisch-histologisch in keinem Falle Veränderungen festgestellt werden.

Pathologische Veränderungen der Scheide sind qualitativ und quantitativ gewöhnlich so geringfügig, dass sie als Diagnostikum für bestehende Endometritis nicht in Frage kommen. Sie haben als Ursache für die Sterilität keine allzugrosse Bedeutung.

Literaturverzeichnis.

Abelein: M. t.W. 1930. — Bankin J. F.: J. A. V. M. A. 1931. — Berger: M. t.W. 1929, pg. 565 und 580. — Euler: T. R. 1932. — Frei, W.: Joest's Handbuch der speziellen Pathologie der Haustiere Bd. IV, 1925. — Frei, W.: Zur Pathologie und Therapie der Sterilität der weiblichen Haustiere, Berlin 1927. — Frei, W.: M. t.W. 1929, pg. 249. — Gerosa & Mirri: La sterilità degli animali domestizi, Milano 1929. — Gminder & Sickmüller: D. t. W. 1933, pg. 195. — Götze: D.t.W., 1929. — Halter: Diss. Zürich, 1923. — Hopkirk, C.: Austr. vet. J. IV, 1928. — Küst: T. R., 1933. — Lestoquard: Rev. vét. 1930. — Möller - Sörensen: T. R., 1929. — Stuhlenmiller, M.: M. t. W., 1929. — Wagner H.: D. t. W., 1931, pg. 513. — Wester, J.: Berichte über den 11. internationalen tierärztlichen Kongress, London 1930. — Williams, W.W.: J. A. V. M. A., 1928. — Zietzschmann, O.: Lehrbuch der Entwicklungsgeschichte der Haustiere, Berlin 1923.

Referate.

Les maladies communes à l'homme et aux animaux: l'érysipéloïde ou rouget de l'homme. Par Jean Verge, Prof., Alfort. Revue générale de médecine vétérinaire. No. 494. 1933.

Le B. erysipelatos suis, dont l'ubiquité est singulière, se rencontre chez le bœuf, le cheval, le mouton, le lapin, le cobaye, la souris. Il est assz fréquent chez les oiseaux (dinde, canard, poule, pigeon, perroquet, caille, grive, etc.). Son pouvoir pathogène sur l'homme est incontesté. Etiologie: 1. Manipulation de cultures virulentes, de vaccins. 2. Contact avec la viande, avec excoriations et blessures préalables des mains, etc. 3. La contagion, fait extrêmement intéressant et nouveau, s'effectue par manipulation de poissons, crustacés, coquillages. On compte, à l'heure actuelle, plusieurs milliers de cas de rouget consécutif aux piqûres d'arêtes et aux morsures de poissons (pêcheur, marchands de poissons, personnel des fabriques de conserves). 4. La littérature médicale ne mentionne pas encore l'érysipéloide d'origine ovine, bovine, aviaire, etc. 5. La transmission d'homme à homme est inconnue. L'infection pisciaire est particulièrement virulente. Symptomatologie pour l'espèce humaine: Incubation de 18—48 heures. On distingue une forme cutanée du rouget, aiguë ou chronique, une forme intestinale et une forme généralisée. Le rouget aigu cutané reconnaît une phase d'invasion (plaque rouge, érythème, prurit, oedème des vaisseaux lymphatiques), une phase d'état (extension des lésions cutanées, fièvre, céphalalgies, etc.) et enfin une troisième phase plus grave pouvant entraîner la mort. La forme intestinale consécutive à l'ingestion de produits crus (porcs infectés) est exceptionnelle. La forme généralisée est rare d'emblée. Elle succède le plus souvent à la forme cutanée aiguë. Pathogénie: L'infection des poissons