Zeitschrift: Schweizer Archiv für Tierheilkunde SAT : die Fachzeitschrift für Tierärztinnen und Tierärzte = Archives Suisses de Médecine Vétérinaire ASMV : la revue professionnelle des vétérinaires

Herausgeber: Gesellschaft Schweizer Tierärztinnen und Tierärzte

Band: 76 (1934)

Heft: 4

Artikel: Über Kälteschäden bei der Nutria (Biberratte) und deren Folgen : Vorbeugungsmassnahmen und Therapie

Autor: Grieder, H.

DOI: https://doi.org/10.5169/seals-589725

Nutzungsbedingungen

Die ETH-Bibliothek ist die Anbieterin der digitalisierten Zeitschriften auf E-Periodica. Sie besitzt keine Urheberrechte an den Zeitschriften und ist nicht verantwortlich für deren Inhalte. Die Rechte liegen in der Regel bei den Herausgebern beziehungsweise den externen Rechteinhabern. Das Veröffentlichen von Bildern in Print- und Online-Publikationen sowie auf Social Media-Kanälen oder Webseiten ist nur mit vorheriger Genehmigung der Rechteinhaber erlaubt. Mehr erfahren

Conditions d'utilisation

L'ETH Library est le fournisseur des revues numérisées. Elle ne détient aucun droit d'auteur sur les revues et n'est pas responsable de leur contenu. En règle générale, les droits sont détenus par les éditeurs ou les détenteurs de droits externes. La reproduction d'images dans des publications imprimées ou en ligne ainsi que sur des canaux de médias sociaux ou des sites web n'est autorisée qu'avec l'accord préalable des détenteurs des droits. En savoir plus

Terms of use

The ETH Library is the provider of the digitised journals. It does not own any copyrights to the journals and is not responsible for their content. The rights usually lie with the publishers or the external rights holders. Publishing images in print and online publications, as well as on social media channels or websites, is only permitted with the prior consent of the rights holders. Find out more

Download PDF: 11.07.2025

ETH-Bibliothek Zürich, E-Periodica, https://www.e-periodica.ch

Aus dem Veterinär-pathologischen Institut der Universität Zürich
Direktor: Prof. Dr. W. Frei.

Über Kälteschäden bei der Nutria (Biberratte) und deren Folgen. Vorbeugungsmassnahmen und Therapie.

Von Dr. H. Grieder, Oberassistent.

I. Einleitung und Literatur.

Im Jahre 1928 hat man sich auch in der Schweiz der Nutriazucht zugewandt und importierte zu diesem Zwecke besonders im Jahre 1931 Biberratten aus Argentinien. Diesen Sumpfbibern wurde nachgerühmt, dass Kälte und Schnee ihnen wenig anzuhaben vermögen und dass sie die kalte Jahreszeit ohne jeglichen Schaden zu nehmen überstehen können. Nach Bonn James (1) hat der äusserst strenge Winter des Jahres 1928/29 bewiesen, dass die Nutria, auch ihre Jungen, eine Kälte von 25—30° Celsius ohne Schaden zu ertragen vermögen. Es ist sogar festgestellt, dass Nutriaweibchen bei dieser grossen Kälte Junge zur Welt gebracht und ohne Verluste grossgezogen haben. Laue (2) hatte Ende März 1932 Gelegenheit, Kälteschädigungen bei 5 Sumpfbibern zu beobachten. Die kranken Tiere bewegten sich nicht mit derselben Frische wie die gesunden. Trotzdem bekanntlich Sumpfbiber schwer zu Erfrierungen neigen, musste er gangränöse Veränderungen an den Schwanzenden infolge Erfrieren dritten Grades feststellen. Teilweise waren die letzten Schwanzwirbelknochen schon freigelegt. Beschädigungen am Schwanz, in den meisten Fällen wohl durch Kälteeinwirkung hervorgerufen, hat Walther (3) insbesondere bei importierten Tieren häufig gesehen. Diese Erkrankungen zeigten sich im Absterben der Schwanzspitzen und im Aufbrechen von unter der Haut sitzenden Eiterherdchen. Dies gab Anlass zur Entstehung von schlecht heilenden Schwanzwunden, welche untereinander durch die entlang der Sehnenbündel verlaufenden Eitergänge verbunden waren. Tierverluste infolge Kongelationen waren keine zu beklagen.

II. Eigene Untersuchungen.

Während der Wintermonate 1931/32 hatten wir Gelegenheit, 92 Biberratten mit teils erheblichen Kälteschädigungen zu untersuchen. Sie gehörten 2 verschiedenen Farmen an. Die eine liegt in den Voralpen auf 1000 m und die andere im Mittelland auf 441 m Höhe. 72 Sumpfbiber behandelten wir in den Farmen und 20 Nutriakadaver wurden zur Zerlegung und Eruierung der Todesursache in unser Institut eingesandt.

1. Zerlegung 20 gefallener Nutria aus 2 Farmen.

Der Anamnese entnehmen wir, dass die 20 gefallenen Nutria im Sommer 1931 aus Argentinien in die Schweiz eingeführt worden sind. Sie wurden teils paarweise in Gehegekästen, teils im Freiland gehalten. Die Tiere waren immer gesund und munter und hatten bis anhin unter eigentlicher Kälte nicht zu leiden. Das Winterfutter bestehend aus Heu, Kleie, Bruchmais, Leinsamen und Runkelrüben wurde mit gutem Appetit angenommen. Badewasser stand ebenfalls zur Verfügung. Kurz vor Weihnachten 1931 ist in den schweizerischen Voralpen über Nacht die Temperatur plötzlich auf —16° Celsius gesunken. Dieser unerwartete Kälteeinbruch hat den Argentinienutria arg zugesetzt. Sie zeigten einige Tage nachher serösschleimigen Nasenkatarrh und schlechte Fresslust und magerten zusehends ab. Auch im Winter 1932/33 konnten in anderen Farmen dieselben Beobachtungen gemacht werden.

Pathologisch-anatom. und bakteriologische Untersuchungsbefunde.

1. Nutriametze am 3. 2. 32 gestorben.

Hochgradig abgemagert. Schwanz nur noch als 10 cm langer Stummel vorhanden. Stummelende mit eiternder Wundfläche. Distale Zehenknochen an beiden Vorderfüssen frei vorstehend. Multiple erbsen- bis haselnussgrosse Abszesse entlang der Wirbelsäule kranialwärts bis zum Zwerchfell. 5 haselnussgrosse Eiterherde im intermuskulären Bindegewebe der inneren Schulterblattmuskulatur. Unträchtig.

Ausstriche aus Eiter: Gram+ Diplokokken und gram–, kurze, abgerundete Stäbchen.

Kulturen: Colibakterien.

Diagnose: Frostbrand an Schwanz und Vorderfüssen mit Abszedierung entlang der Wirbelsäule und im intermuskulären Bindegewebe der inneren Schulterblattmuskulatur.

2. 1 Nutriametze und 1 Nutriabock am 4. 2. 32 eingegangen.

Zum Skelett abgemagert. Schwanz im kaudalen Drittel abgestorben, Hautnekrose und Tiefeneiterung, welche entlang der Wirbelsäule vorgedrungen war bis zum Ansatz des letzten Rippenpaares.

Herzbeutel angefüllt mit gelber, gelatineartiger Masse. Fibrinauflagerungen auf dem Epi- und Perikard. Zwei taubeneigrosse Abszesse mit hellgelbem, rahmartigem, übelriechendem Eiter, der eine bei der Metze direkt hinter der rechten Niere unter dem Bauchfell, der andere beim Bock unter der Leberserosa neben der Gallenblase gelegen. Metze unträchtig.

Ausstriche aus Eiter und Abszessen: Gram+ plumpe Kokken, gram–, mittelschlanke Stäbchen.

Kulturen: Feine Kulturen auf Agar, Fuchsin- und Malachitgrünagar aufhellend.

Agglutination auf Vertreter der Paratyphusgruppe negativ.

Diagnose: Schwanznekrose mit Tiefeneiterung entlang der Wirbelsäule und metastatische Abszesse unter dem Peritoneum und unter der Leberserosa. Epi- und Perikarditis serofibrinosa.

3. Nutriabock am 8. 2. 32 gefallen.

Hochgradig abgemagert. Schwanzspitze und Zehen an allen 4 Gliedmassen mit Frostbrand. Die kaudalen Wirbel und distalen Zehenknochen freigelegt. Ohrmuschelränder abgestorben und demarkiert. Nasen- und Stirnhöhlenschleimhäute gerötet, gequollen, und belegt mit gelblichem Eiter. Rechte Stirn- und Augenhöhle angefüllt mit weissgelbem, dickflüssigem, übelriechendem Eiter. Die angrenzenden Knochen sind zerklüftet und teils zerfallen. Das rechte Auge ist ausgeflossen und nur noch erkenntlich als stecknadelkopfgrosser, schwarzer Punkt in der vereiterten Augenhöhle.

Ausstriche aus Eiter: Gram+ Diplokokken und plumpe gram+ Kokken.

Ausstriche aus Knochen: Nekrosebazillen in wellig verlaufenden Fäden.

Diagnose: Schwanz-, Zehen- und Ohrmuschelnekrose, eiterige Nasen-, Stirn- und Augenhöhlenentzündung mit Phthisis bulbi rechts.

4. 2 Nutriametzen am 9. 2. 32 verendet.

Hochgradig abgemagert. Krustöses Rückenekzem mit weissgelbem Eiter unter den Krusten. Die äussere Hälfte des Schwanzes ist tot, die Haut abgestorben, lederartig, nekrotisch. Die kraniale Schwanzhälfte ist verdickt und deren Haut serös infiltriert. Unter der nekrotischen Haut hat durchwegs Eiterung eingesetzt. An der Schwanzspitze stehen die blossgelegten Wirbelknochen vor. Die Lymphoglandulae submaxillares sind auf beiden Seiten walnussgross. Die dicke, derbe Bindegewebskaspel umschliesst weissgelben, rahmartigen Eiter. Die Nasen- und Stirnhöhlenschleimhäute sind gerötet, gequollen und belegt mit zähem, weisslichem Schleim. Unträchtig.

Ausstriche aus Eiter und Abszessen: Gram+, plumpe Kokken, gram–, kurze, abgerundete Stäbchen.

Kulturen: Grosse, runde, schleimige Kolikolonien.

Diagnose: Schwanznekrose mit Eiterung.

Abszedierung der submaxillären Lymphdrüsen.

Nasen- und Stirnhöhlenkatarrh.

5. Nutriametze, gestorben am 10. 2. 32.

Stark abgemagert, Schwanzspitze abgestorben, Schwanzwirbelknochen blossgelegt. Ganzer Schwanz verdickt, Cutis und Sub-

cutis serös infiltriert. Tiefeneiterung entlang der Wirbelsäule bis zum lezten Lendenwirbel und bis auf das Periost der Wirbelkörper. Multiple bis erbsengrosse Abszesse in der Leber. Unträchtig.

Ausstriche aus Eiter: Gram+, plumpe Kokken, Gram+, feine Diplokokken und kurzkettige Streptokokken.

Diagnose: Frostbrand am Schwanz mit Tiefeneiterung entlang der Wirbelsäule und Metastasenbildung in der Leber.

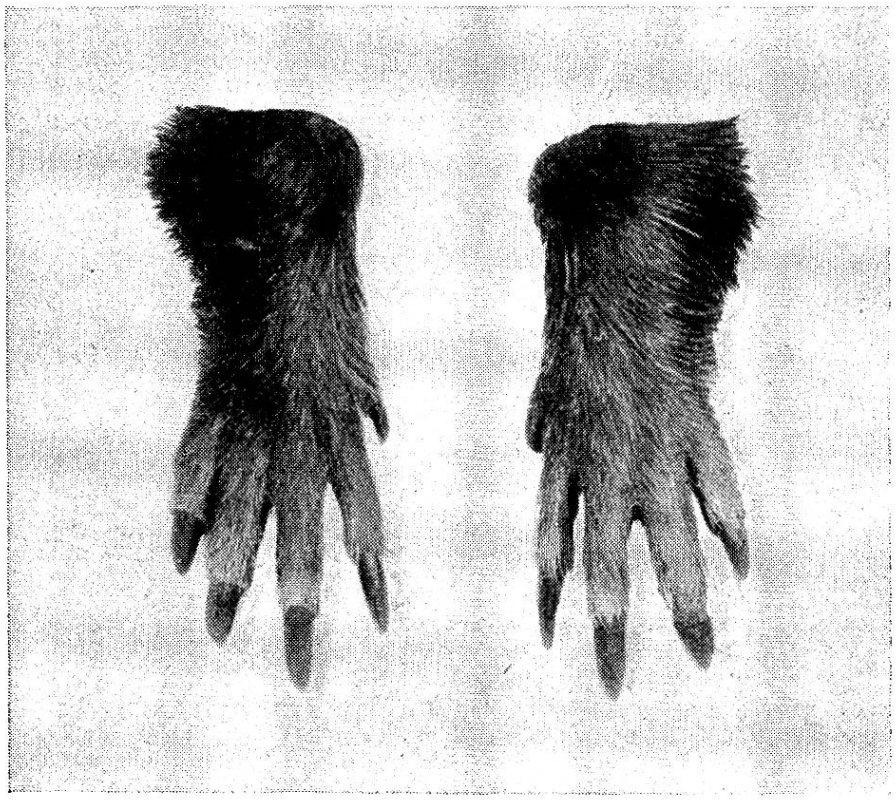

Bild 1. Normale Vorderfüsse der Nutria.

6. Nutriabock, eingegangen am 14. 2. 32.

Hochgradig abgemagert. Die äussere Schwanzhälfte fehlt. Die Wundfläche zeigt weissgelben, eiterigen Belag. Die distalen Zehenknochen aller Gliedmassen sind freigelegt. Beide Vorderbeine sind erheblich angeschwollen bis hinauf zum Schultergelenk. Eiterige Tendovaginitis der Beuge- und Strecksehnen vorn beidseitig mit Nekrose der Zehen- und Mittelfussknochen. Subkutanes Oedem an Unterbrust und Bauch. Mehrere stecknadelkopfgrosse Abszesschen in der Lunge.

Ausstriche aus Eiter und Abszesschen: Gram+ Diplokokken und kurzkettige Streptokokken sowie Staphylokokken.

Kulturen: Staphylococcus pyogenes aureus.

Diagnose: Frostbrand dritten Grades an Schwanz und Zehen. Eiterige Tendovaginitis und Knochennekrose an beiden Vorderfüssen. Metastasen in der Lunge (Bild 1 und 2).

7. 2 Nutriaböcke und 1 Nutriametze.

Am 13. 2. 32 und 14. 2. 32 gefallen.

Schwanz-, Zehen- und Nasenspitzen sowie Ohrmuschelränder nekrotisch. Schwanzwirbel und Zehenknochen freigelegt. Tiefeneiterung kranialwärts entlang der Wirbelsäule bis zum ersten Lendenwirbel. Herzbeutel gefüllt mit trüber, flockiger Flüssigkeit. Pleura pulmonalis et costalis mit Fibrinauflagerungen. Brusthöhlenflüssigkeit trüb, flockig. Lunge mit erbsengrossen, eiterigen Gewebseinschmelzungen. Metze unträchtig.

Ausstriche aus Eiter: Gram+ Staphylokokken.

Diagnose: Frostbrand an Zehen, Schwanz und Nasenspitzen sowie an den Ohrmuscheln mit eiterigen Gewebseinschmelzungen entlang der Wirbelsäule und metastatischer Pleuropneumonie und Epi- und Pericarditis serofibrinosa.

8. Nutriametze am 16. 2. 32 verendet.

Abgemagert, struppig im Pelz. Schwanz und Zehen der Vorderfüsse mit Borken und Krusten. Geschwürsbildungen mit Eiterung. Leichter Milztumor. Dünndarminhalt stark schleimig. Zahlreiche Blutpunkte auf der Mucosa. Unträchtig.

Ausstriche aus Darm: Zahreiche Exemplare von Trichostrongylus und massenhaft Eier in der Kotanreicherung.

Diagnose: Dünndarmenteritis infolge Trichostrongylideninvasion. Kongelationen am Schwanz und an den Zehen.

9. 5 Nutriaböcke und 2 Nutriametzen, getötet und entpelzt am 18. 3. 33.

Anamnese: Die Sumpfbiber haben gut gefressen, magerten jedoch ständig ab.

Befund: Teilweise hochgradig abgemagert. Nekrosen an den Schwänzen und Zehen. Bei 5 Tieren ist die äussere Schwanzhälfte abgestossen. Krusten und Borken sind zu finden auf den Nasenspitzen und Ohrmuschelrändern. Alle diese Schwanz-, Zehen-, Ohren- und Nasenschädigungen zeigen Eiterungserscheinungen. Als Todesursache konnten wir in allen Fällen entzündliche Veränderungen des Magendarmtraktus feststellen. Es traten insbesondere Rötung und Schwellung der Darmmucosa und punktförmige Hämorrhagien auf derselben in Erscheinung. Als Ursache dieser Darmveränderungen eruierten wir bei 2 Sumpfbibern Massenbefall mit Bandwürmern=Hymenolepis octocoronata (Linstow, 1879) und blutroten Trichostrongyliden und bei 5 Biberratten hochgradige Trichostrongylideninvasion.

Die Metzen waren unträchtig.

Diagnose: Dünndarmenteritis infolge Trichostrongylideninvasion und Bandwurmbefall als Todesursache und als Nebenbefund Frostschäden an den Schwänzen, Zehen, Nasenspitzen und Ohrmuscheln.

10. Nutriabock am 24. 2. 33 gestorben.

Abgemagert. Schwanzende und Zehenspitzen an allen 4 Füssen nekrotisch. Dünndarmmucosa mit einzelnen Blutpunkten. Blinddarmschleimhaut diffus gerötet, teils hämorrhagisch. Dickdarminhalt dünnbreiig, stellenweise mit Blutstriemen.

Mikroskopische Kotuntersuchung: Rote Trichostrongyliden und zahlreiche Kokzidien.

Diagnose: Kokzidiose und Trichostrongylideninvasion als Todesursache. Kongelationen dritten Grades am Schwanzende und an den distalen Zehengliedern.

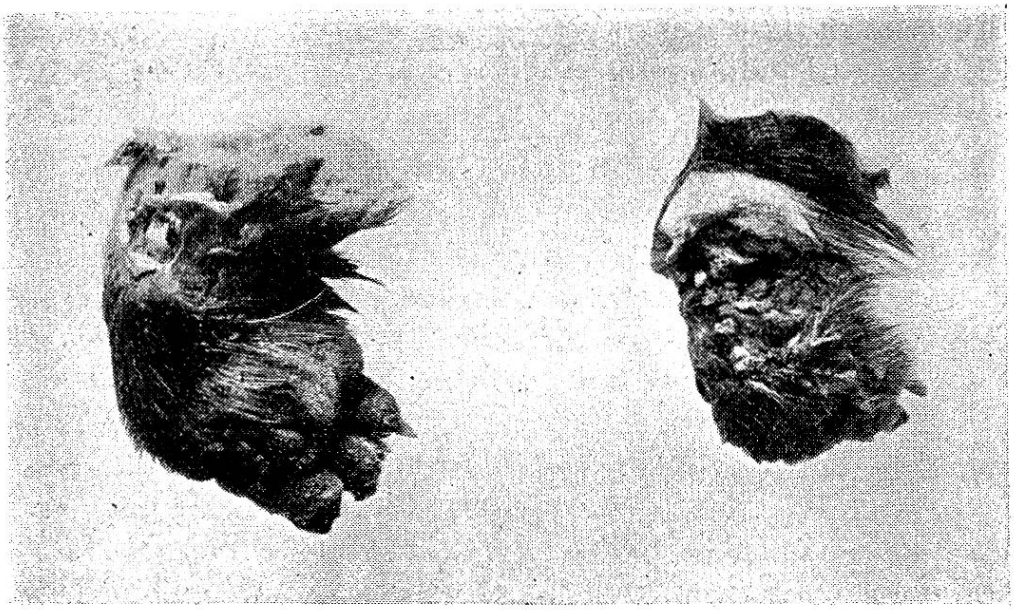

Bild 2. Erfrorene Vorderfüsse der Nutria mit Komplikationen.

Zusammenfassung der Zerlegungsbefunde.

Von den 20 Biberratten, welche uns zur Sektion eingesandt worden sind, waren 13 eingegangen, während 7 wegen Siechtum und stetiger Abmagerung getötet und entpelzt worden waren. 11 Sumpfbiber sind gestorben infolge Frostbrand besonders an den Schwänzen und Füssen mit Sekundärinfektion. Alle Kälteschäden zeigten grosse Tendenz zu weitergreifender Tiefeneiterung und Metastasenbildung in verschiedenen Organen und an verschiedenen Körperstellen. Wir konnten als Folgeerscheinungen der Zehen- und Schwanzkongelationen folgende schwerwiegende Komplikationen feststellen:

1. Tiefeneiterung entlang der Wirbelsäule von der Schwanzspitze aus cranialwärts	in 7 Fällen
2. Epi- und Pericarditis serofibrinosa	„ 5 „
3. Eiterige Pleuropneumonie	„ 3 „

4. Katarrhalische und eiterige Nasen- und Stirnhöhlenentzündung	in 3 Fällen
5. Abszedierung der submaxillären Lymphknoten	„ 2 „
6. Leberabszesse	„ 2 „
7. Knochennekrose	„ 2 „
8. Eiterige Augenhöhlenentzündung mit Phthisis bulbi	in 1 Fall
9. Lungenabszesse	„ 1 „
10. Bauchhöhlenabszess	„ 1 „
11. Intermuskuläre Abszesse	„ 1 „
12. Eiterige Tendovaginitis der Streck- und Beugesehnen	„ 1 „

Diese Komplikationen führten allmählich zu hochgradiger Abmagerung und schliesslich zur Kachexie. Die Sektionsbefunde der übrigen 9 Nutria ergaben ein ziemlich einheitliches Bild. In allen Fällen stellten wir eine hochgradige Endoparasiteninvasion als Todesursache und als Nebenbefunde Kongelationen an den Schwänzen, Zehen, Nasenspitzen und Ohrmuscheln fest. Als Ursache der Abmagerung und der Pelzschäden infolge der Enteritis eruierten wir den blutsaugenden Trichostrongylus, im weitern den Bandwurm Hymenolepis octocoronata (Linstow 1879) und einmal Kokzidien. Sämtliche Nutriametzen waren unträchtig, trotzdem sie seit einem halben Jahre keine Jungen mehr geworfen hatten. Durch die mikroskopische und bakteriologische Untersuchung konnten neben Colibakterien und paratyphusähnlichen, gramnegativen Stäbchen in den eiternden Wunden und in den Abszessen die gewöhnlichen Eitererreger und einmal Nekrosebazillen gefunden werden und zwar:

Diplokokken	4 mal
Kurzkettige Streptokokken	2 mal
Staphylokokken	4 mal
Gram+, plumpe Kokken	6 mal
Gram–, paratyphusähnliche Stäbchen	5 mal
Colibakterien	2 mal
und Nekrosebazillen	1 mal

2. Klinische Untersuchungsergebnisse.

In den Monaten Februar und März hatten wir Gelegenheit, zwei Nutriabestände von insgesamt 80 Tieren zu untersuchen und zu behandeln. Die beiden Farmer beklagten sich über ge-

ringen Nachwuchs in ihren Zuchtbeständen. Trotz reichlicher Fütterung magern die Zuchttiere ab und werden schlecht im Pelz. Hauptsächlich die Importtiere seien behaftet mit zahlreichen äusserlichen Schädigungen und leiden sehr unter hartnäckigem Nasenkatarrh.

Bei der Farminspektion ist besonders aufgefallen der harte, gefrorene Freilandboden, welcher eine spärliche Grasnarbe aufzuweisen hatte. Bei jedem Windstoss wirbelten kleine Staubwolken in die Luft. Die meisten Nutria wurden im Freiland gehalten und als Wohnung und Unterschlupf dienten ihnen Fässer, welche am Hang in die Erde eingegraben waren. In der einen Farm war fliessendes Badewasser vorhanden und in der andern stand den Sumpfbibern ein kreisrundes Zementbassin von 3 m Durchmesser mit stehendem Wasser zum Baden zur Verfügung. Als Futter wurden Heu, Mischfutter und gelbe Rüben vorgelegt.

Die klinische Untersuchung wurde derart durchgeführt, dass jedes einzelne Tier am Schwanze gefasst, vom Boden hochgezogen und ruhig auf einen Tisch niedergelassen wurde. Die Untersuchungsresultate sind auf folgender Tabelle übersichtlich dargestellt:

Bestand: 80 Tiere beiderlei Geschlechts

Erkrankt: 72 Tiere = 90%

Gesund: 8 Tiere = 10%

Wir stellten fest:

Abmagerung bei	59 Nutria = 73,75%
Kongelationen an den Schwanzspitzen mit Freilegung der Wirbelknochen und Sehnenbündel bei	32 Nutria = 40 %
Frostbrand am Schwanz mit Eiterung bei .	24 Nutria = 30 %
Stummelschwänze in der Länge von 10 bis 20 cm bei	8 Nutria = 10 %
Schwanzwirbel- und Zehenknochennekrose bei	10 Nutria = 12,5 %
Schwanz-, Zehen-, Nasenspitzen- und Ohrmuschelerfrierung bei	4 Nutria = 5 %
Gesichtsfisteln bei	3 Nutria = 3,75 %
Krustöses Rückenekzem mit Eiterung bei .	8 Nutria = 10 %

Aus den Eiterproben konnten in unserem Laboratorium Colibakterien, grampositive Diplo- und kurzkettige Streptokokken, sowie Staphylokokken gezüchtet werden.

Zusammenfassung der klinischen Befunde.

Der Nasenkatarrh war sogleich erkenntlich am serösschleimigen, grauweissen Nasenausfluss, welcher bei den meisten Patienten in der Umgebung der Nasenöffnungen zu dunkelgrauen, borkigen Krusten vertrocknet war.

Die Kongelationen zeigten sich im Absterben der Schwanzspitze oder des Schwanzes auf kürzere oder längere Strecke in Form von nekrotischen Veränderungen infolge Erfrieren dritten Grades (Bild 3). In den meisten Fällen traten Komplikationen



Bild 3. Schwanznekrosen.

ein, indem die Schäden durch Bakterieneinwanderung in Tiefeneiterung und Abszedierung übergingen. Die meisten Biberratten schlugen häufig mit dem Schwanz auf den hartgefrorenen, staubigen Freilandboden. Wahrscheinlich waren Kälteschmerz und Wundreiz Ursache dieses Schlagens, welches die Wundheilung verhinderte und in diesem grasnarbenarmen Freiland die Wundinfektion in hohem Masse begünstigte. Gelangten die abgestorbenen Schwanzteile zur Demarkation, so fielen sie ab. Es ist sogar vorgekommen, dass beim Hochheben von Sumpfbibern am Schwanz der demarkierte Teil in der Hand des Wärters blieb und der Patient mit einem Stummelschwanz davonlief und wieder eingefangen werden musste. Häufig waren die äussersten Schwanzwirbel freigelegt und wurden nur noch durch bindfadenartige Sehnenbündel zusammengehalten. Im

Anschluss an die Knocheneiterung und die nekrotischen Veränderungen sind ganze Wirbel zerfallen. Auch an den distalen Zehengliedern konnten dieselben Kälteschädigungen festgestellt werden. Freilegung der Zehenknochen und in einem Falle der Mittelfussknochen, Tiefeneiterung entlang der Streck- und Beugesehnen unter erheblicher Anschwellung der Vordergliedmassen wurden uns vorgezeigt. An der Nasenspitze und am Ohrmuschelrande fanden wir Hautschrunden und Hautnekrose. Die Ohrmuschelränder sahen gezackt aus und die Ohrmuscheln waren gefaltet und zusammengeschrumpft. Bei 8 Sumpfbibern beobachteten wir Rückenekzem mit Krustenbildung und Eiterung an mehreren bis zu 1 Frankenstück grossen Stellen. Alle diese erfrorenen Körperteile waren empfindungslos und neigten zu Eiterung. 3 Nutria fielen auf durch ständig eiternde Öffnungen mit kariösem Geruch in der Nähe der Nasenöffnungen. Bei der Untersuchung mit der Sonde stiessen wir in 2 Fällen direkt auf die Wurzel des gelockerten Nagezahnes. Im dritten Falle spürten wir in der Tiefe des Inzisivums einen leicht beweglichen Knochensplitter. Es handelte sich demnach um 2 Nagezahnfisteln und um eine Knochennekrose mit Sequesterbildung.

3. Aetiologie.

Alle diese Schädigungen sind bei aus Argentinien importierten Nutria aufgetreten. Diese Tiere mussten sich vorerst an unser Klima gewöhnen und waren somit empfänglich für ihnen bis jetzt noch unbekannte Krankheiten. Das Auftreten dieser Schädigungen war bedingt durch den plötzlichen Witterungsumschlag, durch den unerwarteten Kälteeinbruch. Die ersten auffälligen Symptome wurden beachtet im Monat Januar. Die Schäden verschlimmerten sich zusehends, solange die feuchtkalte Jahreszeit angehalten hat. Der rasche Temperatursturz und die andauernde Kälte als schädliche äussere Einwirkungen haben in Verbindung mit der Disposition zu Kongelationen dritten Grades geführt. Eine eigentlich geringfügige, für farmgeborene Tiere meist harmlose Kälteeinwirkung nahm bei den Importtieren die Bedeutung eines erheblichen Frostbrandes an in Form von Blasen- und Schorfbildungen der Epidermis und seröser Durchtränkung der Cutis und Subcutis mit Absterben der Haut. Der hartgefrorene und staubige Freilandboden begünstigste die Wundinfektion und die Tiefeneiterung und verhinderte somit die Wundheilung. Für die Tiefeneiterung und Abszedierung konnten gewöhnliche und häufig auftretende

Eitererreger verantwortlich gemacht werden. Auch sonst harmlose Vertreter der Bakterienflora haben unter diesen für sie günstigen Umständen pathogene Eigenschaften erworben, sich in dem geschwächten Organismus an den verschiedensten Körperstellen und in mehreren Organen festgesetzt und in 11 Fällen zum Tode des Patienten geführt.

4. Therapie.

a) Allgemeine Massnahmen.

In erster Linie sorgten wir für wärmere Unterkunft. Im Freiland liessen die Farmer mehrere Triften[1]) aus Riedheu aufstellen (Bild 4). Die Nutria hausen bekanntlich in ihrer Heimat



Bild 4. Gedeckter Heuschober.

im Schilf. Wo dieses jedoch fehlt, wohnen sie in Höhlen, die sie sich mit grosser Geschicklichkeit selbst graben. Diese Neigung zum Graben war ihnen auch in der zweiten Heimat von grossem Nutzen. Sofort machten sie sich an die Arbeit und bohrten Gänge in die Heuschober. Im Innern wurden diese Röhren zu Höhlen erweitert. Nun waren die Südländer gegen Kälte geschützt und die essentiellen Ursachen abgestellt. Die Nutria hat eine Vorliebe für kieselsäurehaltige Pflanzen und sonstige saure Gräser. Dieses Riedheu diente ihnen nicht nur als Wohnung, sondern zugleich als willkommene Nahrung. Mit Eintritt der wärmeren Jahreszeit war das Riedheu beinahe aufgezehrt. Der eingetretene Schneefall hatte für eine ausreichende Schnee-

[1]) Trifte = Triste = Heuschober.

decke im Freiland gesorgt und damit die Staubplage beseitigt, was für die Wundheilung ausserordentlich vorteilhaft war.

b) Spezielle Therapie.

Die Behandlung kann in den leichteren Fällen dem Farmer überlassen werden. Vorgeschrittene Krankheitsprozesse mit Tiefeneiterung, Abszessbildungen und Knochennekrosen sind vom Tierarzt zu behandeln. In erster Linie ist dafür zu sorgen, dass die Wunden von innen heraus heilen. Zu diesem Zwecke werden Schwanz und Füsse in einer leichten Desinfektionslösung (Therapogen-, Lysoform-, Lysol- oder Chinosollösung) zur Aufweichung der Schorfe und Krusten gewaschen und gebadet. Krusten und Schorfe sind sorgfältig zu entfernen, die Eitergänge müssen ausgepresst und wenn notwendig mit einer Spritze ausgespült werden. Als Wundstreupulver eignet sich Vioform oder eine Mischung von Vioform und Jodoform zu gleichen Teilen sehr gut. Schwänze mit fortschreitender Eiterung und Abszedierung entlang der Wirbelsäule in der Richtung des Schwanzansatzes werden coupiert (Bild 5). Dabei ist



Bild 5. Nutriabock mit Stummelschwanz nach der Genesung.

besonders zu beachten, dass diese Amputation in gesundem Gewebe zwischen zwei Schwanzwirbeln vorgenommen wird, ansonst sich der Eiterungsprozess unter der Coupierwunde weiter entwickelt. Starke Blutungen sind nicht beobachtet worden. Das Vernähen der Operationswunden und das Abbinden der Schwänze ist überflüssig. Die Kauterisation mit einem erwärmten Eisenstab genügt und kann in kurzer Zeit ausgeführt werden. Abszesse am Schwanz, an den Füssen und in den submaxillären Lymphknoten werden mit dem Skalpell gespalten, die Abszesshöhlen gereinigt und als offene Wunden mit Wundstreupulver behandelt. Freigelegte Schwanzwirbel, Zehenknochen und Sehnenbündel sind mit der Schere zu entfernen. Etwas schwieriger gestaltet sich die Behandlung und Heilung der eiterigen Sehnen- und Sehnenscheidenentzündungen und der Fisteln am Kopf. Doch Geschicklichkeit und Übung in solchen Arbeiten helfen auch über diese Schwierigkeiten hinweg, wenn man sich nicht einschüchtern lässt durch die auffallend grossen Nagezähne. Die Nutria wird in einen Sack eingewickelt und der erkrankte Körperteil freigelegt. In den Fällen der Gesichtsfistelbildung haben wir die kariösen, lockern Nagezähne extrahiert, im dritten Falle den Knochensequester mit der Pinzette entfernt, die Alveolarhöhlen sowie die Fistelkanäle ausgespült und mit Watte, welche in 5%iger Tinkt. jodi getränkt wurde, austamponiert. Zur Reinigung und Desinfektion der eiterigen Tendovaginitiden und Eiterkanäle benützten wir eine Spritze zum Ausspülen. Als Spülflüssigkeit diente uns 40%iger Alkohol. In einzelnen Fällen waren wir gezwungen, Wundverbände anzulegen. Die Behandlung der Gliedmassen und Schwänze ist anfänglich jeden zweiten und später jeden vierten Tag durchzuführen. Die Tampons dürfen nicht zu lange liegen bleiben. Wir haben dieselben jeden dritten Tag gewechselt bis zur Ausheilung der Alveolen und der Fistelkanäle. Zur vollständigen Ausheilung der Fisteln genügte am Schlusse die Behandlung mit Wundstreupulver. Alle Kälteschäden zeigten geringe Heiltendenz, so dass sich die Behandlungsdauer auf 1—2 Monate erstreckte. Die Bildung von Stummelschwänzen und Stummelfüssen konnte nicht verhindert werden. So leicht Wunden bei Biberratten zu Eiterung neigen, so dankbar sind dieselben für fleissige und fachgemässe Behandlung, wenn auch die Heildauer verhältnismässig viel Zeit in Anspruch nimmt. Es empfiehlt sich, sämtliche Patienten mit eiternden Wunden und nekrotischen Prozessen sowie Fistelbildungen zu separieren und ein-

zeln in Gehegekästen zu halten, damit sie jederzeit gefasst und der Behandlung zugeführt werden können. Sämtliche operativen Eingriffe können mit Erfolg ohne Anästhesie und Narkose ausgeführt werden, da ja die abgestorbenen und nekrotischen extremen Körperteile empfindungslos sind. Sobald die Behandlung unter fachkundiger Leitung einsetzt, sind Tierverluste nicht mehr zu beklagen.

III. Zusammenfassende Schlussbetrachtung.

Bei 20 Einsendungen von Nutriakadavern mit Kälteschäden verschiedenen Grades konnte bei 11 Tieren als Todesursache Frostbrand an Füssen und Schwänzen mit folgenschweren durch Sekundärinfektion bedingten Komplikationen festgestellt werden. Diese Komplikationen zeigten sich in Form von Tiefeneiterung entlang der Wirbelsäule und der Streck- und Beugesehnen, Nekrose der äusseren Schwanzwirbel und distalen Zehenknochen, Epi- und Pericarditis serofibrinosa, eiteriger Pleuropneumonie, katarrhalischer und purulenter Nasen- und Stirnhöhlenentzündung, abszedierenden Metastasen in den submaxillären Lymphdrüsen, in der Lunge, in der Leber, unter dem Bauchfell und im intermuskulären Bindegewebe und bei einer Nutria in eiteriger Augenhöhlenentzündung mit Phthisis bulbi. Es ist somit der Beweis erbracht, dass frisch importierte noch nicht akklimatisierte Südländersumpfbiber an Kälteschäden und den genannten Komplikationen eingehen können unter den Erscheinungen hochgradiger Abmagerung und Kachexie. Kongelationen werden bei importierten Biberratten auch als Nebenbefunde angetroffen besonders bei Tieren, deren Widerstandskraft durch Endoparasiteninvasionen gebrochen wurde. Die aus den Eitergängen und Abszessen eruierten Bakterien gehören zu den häufig auftretenden und gewöhnlichen Eitererregern.

Die Untersuchung von 80 lebenden Nutria beiderlei Geschlechts ergab in 90% äusserliche Leiden, welche auf Kälteeinwirkung zurückgeführt werden mussten. Besonders schleimiger und später auch eiteriger Nasenkatarrh, ausserdem Frostbrand an den Schwanz- und Zehenspitzen mit Tiefeiterung und Nekrose der äusseren Schwanzwirbel und distalen Zehenknochen, Nagezahn- und Oberkieferknochenfisteln und krustöses Rückenekzem hatten Abmagerung, Verunstaltung der Tiere infolge Fuss- und Schwanzstummelbildung (Bild 2, 3 und 5) und als grössten Schaden finanzieller Art Unfruchtbarkeit

der Metzen zur Folge. Als ätiologisches Moment konnten wir den unerwarteten Kälteeinbruch, andauernde Kälte und ungenügenden Schutz vor Kälte im Freiland verantwortlich machen. Disponiert für diese Schäden waren die Nutria deshalb, weil sie als Importtiere noch nicht akklimatisiert waren. Der hartgefrorene und staubige Freilandboden begünstigte die Wundinfektion mit Eitererregern und verhinderte jegliche Wundheilung.

Als Schlussfolgerung für die Praxis ist folgendes hervorzuheben:

Aus Südamerika importierte Nutria sind gegen Kälte zu schützen, indem ihnen z. B. Gelegenheit gegeben wird, in Heuschobern Höhlen zu graben, insofern die Tiere im Freiland gehalten werden. Sogenanntes Riedheu eignet sich am besten.

Nutria mit Kälteschäden sollten einzeln in Gehegekästen gehalten und sofort behandelt werden, um Wundinfektionen mit nachfolgender Tiefeneiterung und Abszedierung zu verhüten. Kälteschäden mit erheblichen Komplikationen können meist nur operativ geheilt werden. In den meisten Fällen können Schwanz- und Zehenamputationen sowie Nagezahnextraktionen ohne Narkose ausgeführt werden. Bei widerspenstigen Patienten ist die Narkose mit Aether oder Chloroform zu empfehlen. Unbehandelte und vernachlässigte Kongelationen können zum Tode führen. Die Therapie ist in den allermeisten Fällen erfolgreich, wenn auch die Heilung oft mehrere Wochen in Anspruch nimmt. Stummelschwänze, erfrorene Füsse, Paarungsunlust und infolgedessen Unfruchtbarkeit und Ausfall des Nachwuchses sind die Folgen zu später Abstellung der Ursachen und zu später Behandlung der Kälteschäden.

Literatur.

Bonn James: Die Nutria, ihre Lebensgewohnheiten und ihre Aufzucht in der Gefangenschaft. Güsten in Anhalt (Th. Puchel). – Laue, W.: Kälteschädigungen bei 5 Sumpfbibern. Tierärztl. Rundschau No. 30, 518—519, 1932. – Walther, Ad. R.: Der Sumpfbiber – Nutria – seine Zucht und Haltung als Pelztier in Europa. 2. Auflage. München (Mayer). 1930.

Stellenvermittlung für Mitglieder der G.S.T.

Bern: Prof. Dr. Leuthold, Tierspital. – Zürich: Prof. Dr. Heusser, Tierspital.