Zeitschrift: Schweizer Archiv für Tierheilkunde SAT : die Fachzeitschrift für Tierärztinnen und Tierärzte = Archives Suisses de Médecine Vétérinaire ASMV : la revue professionnelle des vétérinaires

Herausgeber: Gesellschaft Schweizer Tierärztinnen und Tierärzte

Band: 76 (1934)

Heft: 6

Artikel: Mareksche Hühnerlähme auch in der Schweiz

Autor: Bachmann, W.

DOI: https://doi.org/10.5169/seals-590672

Nutzungsbedingungen

Die ETH-Bibliothek ist die Anbieterin der digitalisierten Zeitschriften auf E-Periodica. Sie besitzt keine Urheberrechte an den Zeitschriften und ist nicht verantwortlich für deren Inhalte. Die Rechte liegen in der Regel bei den Herausgebern beziehungsweise den externen Rechteinhabern. Das Veröffentlichen von Bildern in Print- und Online-Publikationen sowie auf Social Media-Kanälen oder Webseiten ist nur mit vorheriger Genehmigung der Rechteinhaber erlaubt. Mehr erfahren

Conditions d'utilisation

L'ETH Library est le fournisseur des revues numérisées. Elle ne détient aucun droit d'auteur sur les revues et n'est pas responsable de leur contenu. En règle générale, les droits sont détenus par les éditeurs ou les détenteurs de droits externes. La reproduction d'images dans des publications imprimées ou en ligne ainsi que sur des canaux de médias sociaux ou des sites web n'est autorisée qu'avec l'accord préalable des détenteurs des droits. En savoir plus

Terms of use

The ETH Library is the provider of the digitised journals. It does not own any copyrights to the journals and is not responsible for their content. The rights usually lie with the publishers or the external rights holders. Publishing images in print and online publications, as well as on social media channels or websites, is only permitted with the prior consent of the rights holders. Find out more

Download PDF: 14.07.2025

ETH-Bibliothek Zürich, E-Periodica, https://www.e-periodica.ch

sischen Fällen die übrigen Nachweismethoden mit heranzuziehen sind.

Literaturverzeichnis.

Bang und Bendixen, Internationaler Milchwirtschaftlicher Kongress, Kopenhagen 1931. — Berge und Ekrem, D. t. W. 1932, Nr. 53, S. 844. — Cotton, zit. nach Zeller. — Diernhofer, W. t. M. 1933, Nr. 4, S. 97. — Gilman, Corn. Vet. Vol. XX, Nr. 2, 1930. — Hasley, zit. nach Zeller. —Karsten und Bischoff, D. t. W. 1933, Nr. 38, S. 593. — Klimmer, B. t. W. 1932, Nr. 6 und 10, S. 87 und 151. — Lerche, Arch. f. w. u. pr. THK, 1931. — Mitchel und Humphrey, Corn. Vet,, Bd. 21, 1931. — Norton und Pless, Am J. publ. Health 21, 1931, S. 499, Ref. Ellenberger-Schütz, 1932, S. 1122. — Pröscholdt, D. t. W. 1932, Nr. 43, S. 673. — Riedmüller, Schweiz. Arch. f. THK. 1933, H. 6, S. 301. — Stockmayer, Z. f. Inf. Kr. 1933, Bd. 44, S. 105. — Zeller, M. t. W. 1933, Nr. 29—33.

Aus dem Veterinärmedizinischen Institut der Universität Bern.
Direktor: Prof. Dr. W. Steck.

Mareksche Hühnerlähme auch in der Schweiz.

Von Dr. W. Bachmann, Sekundärarzt.

In letzter Zeit hatte ich Gelegenheit, in kleineren Beständen in der Umgebung von Bern Hühner zu beobachten, die Lähmungen der Gliedmassen oder Störungen in der Kopfhaltung zeigten. In den meisten Fällen waren mehrere Tiere der Leghornrasse oder ihrer Bastardierungen nacheinander unheilbar erkrankt.

Über die Ursache solcher Lähmungen, die auf einer Erkrankung des Nervensystems beruhen, gehen die Meinungen stark auseinander. Es werden beschuldigt: Übermässige Eiweissfütterung, Vitaminmangel, Bandwurmbefall (Davainea proglottina), Kokzidiose, Bleivergiftung, Botulismus und schliesslich auch ein filtrierbares Virus (Van der Walle und Winkler-Junius 1924).

Im Jahre 1907 beschrieb Marek unter dem Titel: „Multiple Nervenentzündung (Polyneuritis) bei Hühnern" die Symptome bei vier gelähmten Hähnen und die pathologische Anatomie und Histologie bei einem an Beinlähmung eingegangenen Hahn. Die Ursache konnte damals von Marek nicht ermittelt werden. Jedenfalls stund es ausser Zweifel, dass die von dem genannten Forscher beobachtete Nervenentzündung von der Beri-Beri-ähnlichen Polyneuritis der Hühner verschieden ist.

Die neuesten Arbeiten über Geflügellähme (Van der Walle und Winkler-Junius 1924, Doyle 1928, Patterson, Wilcke, Murray und Henderson 1932, Seifried 1932, Lerche und

Fritzsche 1933, Hartwigk 1934 u. a. m.) lassen an der Infektiosität des Leidens nicht mehr zweifeln. Die Krankheit lässt sich nur auf junge Tiere bis zu einem Alter von 2 bis 3 Monaten künstlich übertragen. Die Inkubationszeit beträgt einige bis viele Monate. Diese beiden Tatsachen erklären es, warum die Aetiologie lange dunkel blieb. Dazu ist die Krankheit vielfach gepaart mit Parasitenbefall und andern Leiden, die den Untersuchenden leicht irreleiten. Über das Vorkommen und die Eigenschaften des filtrierbaren Erregers herrscht noch Dunkel.

Erscheinungen.

Es liegt klar auf der Hand, dass die Erscheinungen mannigfach wechseln müssen, je nachdem periphere Nerven, Rückenmarksgebiete oder Teile des Gehirns in ihrer Funktion leiden. So unterscheidet Hartwigk (1934) folgende fünf Formen der Hühnerlähme:

1. Lähme der Gliedmassen, Beine oder Flügel, einseitig oder beidseitig.
2. Rückenmarksform: doppelseitige Beinlähmung.
3. Gehirnform: Gleichgewichtsstörung, Verdrehung des Kopfes und des Halses nach unten, oben, oder zur Seite.
4. Vagusform: ausgesprochene Atemnot, Darmkatarrh. Lähmungen können fehlen.
5. Augenform: chronische Entzündung der Iris, ohne dass die Tiere gelähmt sind.

Die einzelnen Formen können auch gepaart vorkommen.

Mit Recht legt Hartwigk grosses Gewicht auf die Untersuchung der Augen. Hier haben wir eine Erscheinungsform, die wahrscheinlich einzig bei der infektiösen Hühnerlähme vorkommt.

Hartwigk beschreibt die Augenveränderungen folgendermassen: „Die Iris hat beim Huhn normalerweise eine gelblich-rotbraune Farbe; sie zeigt hier und da noch Übergänge nach grauweiss. Der Pupillenrand ist glatt, scharf abgesetzt und hat immer eine runde Form. Die Grösse der Pupille wechselt beständig und rasch. Ist die Form nicht rund, sondern oval, eckig, schlitzförmig, ausgezackt, sind ihre Ränder unscharf, so ist das Huhn zum mindesten marekverdächtig. Sind dabei gleichzeitig auch Abweichungen in der Farbe, wie braungrünliche oder blaugraue Flecken an mehreren Stellen, Farbtöne von dunkelgrau, hellgraugrün, graubraun bis dunkelgraublau vorhanden, so kann man mit Bestimmtheit damit rechnen, dass Mareksche Hühnerlähme vorliegt, und das Tier Virusträger ist“ (gekürzt).

Besser noch als Worte schildern die der Arbeit von Hartwigk beigefügten farbigen Abbildungen die Irisveränderungen.

An Stelle der Aufzählung der Erscheinungen folgen nun die eigenen Befunde.

Fall 1. Aus dem Bestande B. in N. von rund 40 Hühnern wird mir Ende Januar 1934 eine ¾ Jahr alte Leghornhenne gebracht mit dem Vorbericht, es seien schon mehrere Tiere nacheinander erkrankt und schliesslich eingegangen. Auch im Bestande des Nachbars herrsche eine ähnliche Krankheit.

Die magere, leichte Henne hält ihren Schnabel meist gegen links gerichtet und etwas gesenkt. Bei Aufregung nimmt die Linksbiegung und die Senkung des Halses zu, so dass der Kopf mit nach unten gerichtetem Kamm beinahe unter dem linken Flügel verschwindet. Dazu bewegt sich das Huhn kriechend nach rückwärts. Nach kurzer Ruhezeit erhebt es sich wieder und nimmt Futter auf. Es legt keine Eier. Die Flügel und Beine sind nicht gelähmt. Gehörgang, Augen, Schnabel, Kamm, weisen keine pathologischen Erscheinungen auf. Diagnose: Encephalitis.

Ein kurz aufgekochter subkutan einverleibter Hefe-Extrakt hat keine Wirkung. Nach vier Tagen liegt am Morgen das Huhn tot in Rückenlage auf dem Wassergeschirr.

Sektionsbefund: Darmschleimhaut zeigt starke Rötung. Milz etwas geschwollen. Im Dünndarminhalt ziemlich viele Exemplare von Davainea proglottina (kleiner, weniggliederiger Bandwurm).

Einige Zeit darauf mustere ich den übriggebliebenen Bestand besonders auf Lähmungen und Augenveränderungen durch, finde aber mit Ausnahme von drei Ikterusfällen keine Erkrankungen.

Fall 2. Mitte Februar 1934 wurde eine Leghornhenne, etwa 9 Monate alt, zur Untersuchung gebracht, weil sie eine abnorme Kopfhaltung zeige. Der Kopf wird in der Tat nicht über die Horizontale gehoben und meist, Kamm nach abwärts, unter dem Hals in der Gegend der Vorderbrust getragen. Die Fresslust ist gut, der Kamm ein wenig blass, straff und meist beschmutzt. Das Huhn ist mager und leicht und legt nicht. Die rechte Iris zeigt eine auffällige Veränderung.

Da wir erst einen Bandwurmbefall vermuteten, gaben wir dem Huhne nach Angaben von Baudet (in van Heelsbergen 1929) zuerst gelöstes Natr. sulfuric., dann einen Tag später 15 ccm (3 Teelöffelchen) Ol. Terebinth. und Ol. Oliv. zu gleichen Teilen. Nach der Kur untersuchte ich den Kot mikroskopisch, fand aber keine Bandwürmer. Eine Woche später erhält die Henne noch 1,5 g Kamala in etwas Öl.

Mitte März erhebe ich folgenden Augenbefund:

Rechtes Auge: Pupille regungslos, klein, vieleckig, unscharf begrenzt. Die Iris zeigt mehr oder weniger radiär gerichtete hell- und dunkelgraue Streifen, dazwischen bräunliche Tupfen. Die

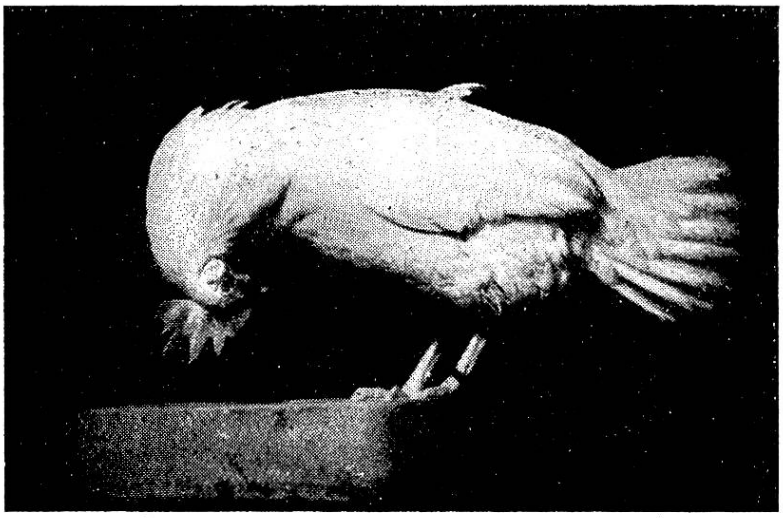

Fig. 1. Ansteckende Hühnerlähme. – Lähmung des Halses.



Fig. 2. Das gleiche Tier in einer charakteristischen spontanen Stellung mit aufgestütztem Kopf.

Iris ist welk, gefältelt. Im dorsalen Teil der vordern Augenkammer sitzt auf oder in der Iris eine graue, vorgewölbte Masse. Es handelt sich vermutlich um eine Ausschwitzung, die sich am tiefst gelegenen Orte, hier also dorsal, angesammelt hat. Die Hornhaut ist glatt und glänzend.

Linkes Auge: Pupille rund. Die Iriszeichnung ist fein ge-

sprenkelt in den Farben grau und hellbraun. Die Regenbogenhaut ist leicht bauchig vorgetrieben. Die Pupille befindet sich etwas ventral von der Bulbusmitte.

Ende März hat sich die Kopfhaltung mehr der normalen genähert. Das Tier erscheint munter, gackert und frisst. Im Freien aber dreht es sich bei der Nahrungssuche und bei Fluchtversuchen oft nach links hastig im Kreise herum.

Das Tier stammt aus einem Bestande G. in B. von 40 Stück. Letztes Jahr wurden 21 Stück 14 Tage alte Kücken aus einer Farm bezogen. Davon leben nur noch 14. Die 7 Eingegangenen sollen fast alle an Bein- oder Flügellähmung erkrankt gewesen sein. Die Tiere hatten den Winter über bei schönem Wetter



Fig. 3. Ansteckende Hühnerlähme. – Lähmung der Gliedmassen.

freien Auslauf. Die Fütterung entsprach der üblichen (Weizen, Hafer, Mais, Kartoffeln, Weichfutter mit Fleischmehl, Küchenabfälle).

Fall 3. (B. in St.) Bestand von nicht ganz 20 Stück. Innert einem halben Jahr sind 10 jüngere Tiere an Lähmung der Beine oder Flügel eingegangen. Bei der Untersuchung des Bestandes finde ich 2 kranke Hühner. Eine Leghornhenne, bald 2 Jahre alt, geht lahm rechts. Sie zeigt Spuren von Fussräude (Kalkbeine). Das gleiche Huhn hat geringe Veränderungen an der Iris des linken Auges. Die Pupille zeigt lateral eine kleine Ausbuchtung; an der gleichen Stelle ist die Iris aufgehellt; sie hat nicht mehr ihre ziegelrote Farbe.

Eine zweite Henne, grau-gesprenkelte, noch nicht ein Jahr alte Bastardin, wird bald müde und kauert am Boden. Augen-

veränderungen finde ich bei ihr keine. Die Henne kommt zur weiteren Beobachtung in die Klinik. Einige Tage später erhebe ich folgenden klinischen Befund:

Gewöhnlich liegt das magere Tier auf der einen Seite und hält die Beine in lockerer Streckstellung seitwärts hoch. Es ist sehr schreckhaft. Wird es aufgescheucht, so flattert es einige Meter weit rasch davon, fällt aber dann meist auf die rechte Seite zu Boden. Der Kopf ist frei beweglich, der Kamm rot. Die Temperatur in der Kloake beträgt 41,2°. Das Herz arbeitet regelmässig; die Atmung ist ruhig. Die Fresslust ist völlig aufgehoben. Der stinkende Kot enthält viele Kokzidien-Oozysten und einige Eier von Trichosoma (Haarwurm).

Da ich bei der Kaninchenkokzidiose mit der Kreolinbehandlung Erfolge sah, gebe ich auch dem Huhne 0,25 Kreolin in 5,0 Ol. Oliv. mittelst einer Spritze und angesetztem kleinen Schlauch ein. Am Tage danach ist der Kot gelbgrau und breiig. 4 Tage später wird das Hühnchen getötet. Die Obduktion ergibt starken Befall mit rasch wandernden Federlingen der Gattung Menopon, ferner eine stark injiziert gerötete Dünndarmschleimhaut. Die Blinddärme enthalten wenig Spulwürmer. Im Kote aus der Kloake sind keine Kokzidien mehr zu finden. Leber und Milz sind nicht verändert. Die freigelegten Hüftnerven sind makroskopisch unverändert. Die Rückenwirbelsäule zeigt im Lendengebiete eine starke Ausbuchtung nach der linken Seite (Skoliose). Doch ist keine ausgeprägte Verengerung des Wirbelkanales zu sehen. Leider musste die histologische Untersuchung des Nervensystems aus äussern Gründen unterbleiben.

Fall 4. Aus dem Leghorn-Bestande S. in O. von 20 alten und 40 jungen Hühnern, den ich Ende März d. J. durchmusterte, wurden zwei erkrankte Hennen in die Klinik gebracht. Ausser diesen beiden an Lähme erkrankten fanden sich noch zwei zweijährige Hennen mit Veränderungen der Regenbogenhaut. Die eine Henne zeigte eine eckige Pupille und eine unregelmässige hellrotgelbe Färbung der Iris des rechten Auges. Überdies war das Tier mager und hatte den Kropf leer. Die andere Henne wies ungleich grosse Pupillen auf. Das linke Sehloch war starr, zur Hälfte geschlossen, das rechte der schwachen Beleuchtung entsprechend, fast ganz offen. Beide Hennen waren nicht gelähmt. Ausgeprägten Ikterus fand ich auch hier bei drei Tieren, Subikterus bei sieben Tieren, die alle sonst keine Krankheitszeichen aufwiesen. 5 oder 6 Hühner litten an Kalkbeinen.

Die Junghühner entstammten teils Eiern aus dem gleichen

Bestande, teils solchen aus einem andern Bauernhofe. Die Eier wurden in einer Farm ausgebrütet und die Eintagskücken wieder dem Bestande einverleibt. Ausser den schon genannten mussten im letzten halben Jahre weitere 6 oder 7 Jungtiere wegen Lähmungen und ähnlichen Erscheinungen beseitigt werden.

Die Untersuchung und Beobachtung der zwei in die Klinik eingelieferten Hennen ergab kurz folgendes:

Die knapp 1 Jahr alte Leghornhenne stolziert im Freien einige Zeit in normaler Haltung mit höchstens etwas nach links gerichtetem Kopfe einher und nimmt wie ein gesundes

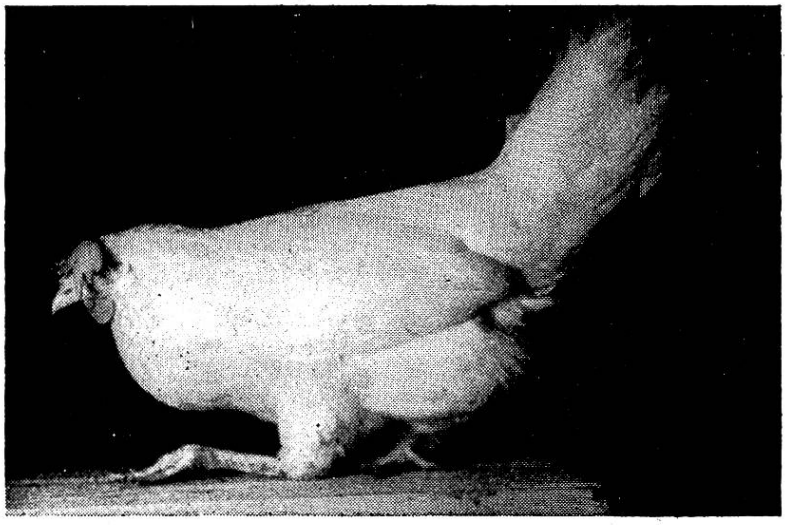

Fig. 4. Ansteckende Hühnerlähme. – Partielle Lähmung der Gliedmassen.

Tier Nahrung auf. Plötzlich aber fängt sie an zu schwanken, fällt zu Boden, weil die Füsse ihren Dienst versagen. Der Hals dreht sich korkzieherartig. Der Kopf macht, Kamm gegen unten, vor an der Vorderbrust heftige Kreisbewegungen; dann tritt Ruhe ein. Das Huhn kauert wie tot mehrere Minuten am Boden. Wird es gewaltsam aufgescheucht, so entflieht es geschickt dem Verfolger. Die Augen sind unverändert, der Kamm ist etwas blass. Temp. 42,1°. Herztätigkeit ist regelmässig, etwa 380 Schläge in der Minute. Die Kotuntersuchung ergibt in der Anreicherung in konzentrierter Rübenzuckerlösung einige Kokzidien-Oozysten.

Das andere, zweijährige Huhn zeigt eine typische Lähmung des linken Beines. Sein Kamm ist bleich und welk. Es ist mager und frisst schlecht. Temp. 42,0°. Die Herztöne sind schwach hörbar. Beide Augen sind verändert. Die Pupillen sind klein

und längsoval. Die Reaktion ist in sehr beschränktem Masse vorhanden. Der grösste Teil der Iris ist beidseitig hell-rotgelb; rechts sind dazu hellgraue Streifen zu sehen. Der Pupillarrand und eine ringförmige, bis 1 mm breite Fläche, sowie ein Ring an der Peripherie der Iris sind graublau gefärbt. Die Hornhaut ist glänzend und durchsichtig.

Auf glattem Boden sitzt das Huhn auf den Unterschenkeln und ballt rechts die Zehen zusammen; linkerseits werden die Zehen kraftlos ausgestreckt. Humpelt das Huhn davon, so berührt die linke Ferse meist den Boden. Aber auch im rechten Sprunggelenk ist die Winkelung abnormal klein. Die Sensibilität ist an beiden Beinen unabgeschwächt vorhanden.

Diese Kasuistik könnte um eine ganze Anzahl Fälle vermehrt werden.

Diagnose.

Zur Tilgung der Seuche ist es notwendig, wie wir noch sehen werden, alle Virusträger ausfindig zu machen, auch wenn die Erscheinungen an ihnen noch nicht ausgeprägt sind.

Die Durchmusterung eines Bestandes unternimmt man am besten zur Abendzeit. Die Hühner haben sich schon auf die Stangen zur Ruhe gesetzt und können leicht eingefangen werden. Die ins Hühnerhaus führenden Öffnungen werden geschlossen oder bewacht. Die einzeln untersuchten Tiere werden draussen frei laufen gelassen. Ist die Untersuchung beendigt, so suchen die Tiere von selbst wieder ihre Plätze im Stall auf, sobald ihnen der Weg frei gegeben wird. Gegen Abend ist der Lichteinfall in die Augen geringer; die Pupillen sind geöffnet. Eine krankhafte verengerte Pupille fällt dann sofort auf.

Wird es nötig, geringgradig paretische Hühner herauszufinden, so empfiehlt es sich, nach den Angaben von Blount (1932) vorzugehen:

Das Huhn soll am Grunde beider Flügel angefasst werden, damit die Beinstellung beobachtet werden kann. Die kranke Gliedmasse wird dann lahm herunterhängen. Lässt man das Huhn eine Strecke weit gegen den Boden fallen, so kann man normalerweise eine reflektorische Streckung der Sprunggelenke und der Zehen beobachten. Das Zehenstrecken bleibt bei den meisten lähmekranken Beinen aus. Bei Beinschwäche, wie sie bei der Kokzidiose gelegentlich auftritt, fehlt dieser Streckreflex nicht. Will man das Huhn veranlassen, auf einem Tische vorwärts zu gehen, so darf man es nur an der Rückenhaut zwischen Flügeln oder an den Federn in der Kropfgegend nicht aber an den Flügeln selbst anfassen, sonst hindern bestimmte Reflexe das Tier an der freien

Beinbewegung. Werden gesunde Hühner auf den Rücken gelegt, so strampeln sie erst lebhaft; kommen sie zur Ruhe, so halten sie die Sprunggelenke stark abgebeugt. Abweichungen von dieser Ruhestellung sind krankhaft.

Die Wichtigkeit der Augenuntersuchung ist schon mehrmals betont worden. Erfahrene Geflügelfachleute haben für die Irisveränderungen bereits die Bezeichnung „Fischaugen" gebraucht.

Es mag sein, dass die Blutuntersuchung einmal wertvoll für die Diagnosestellung wird, haben doch Patterson und seine Mitarbeiter (1932) darauf aufmerksam gemacht, dass bei der „range paralysis of the chicken" Anaemie, myeloide Leukaemie oder eine Erythroleucosis gefunden werden können. Die amerikanischen Forscher weisen immer mehr auf eine Verwandtschaft der Geflügellähme mit der bekannten infektiösen Leukose der Hühner hin. Beim Geflügel ist die

pathologische Anatomie

allgemein von grösster Bedeutung. Viele Krankheiten können erst bei der Sektion festgestellt werden. Der klinischen Untersuchung sind wichtige Organe wie Leber, Nieren, Eierstock, Milz und Lungen schwer zugänglich.

Nach Lerche und Fritzsche (1933) hat man bei der Sektion eines lähmeverdächtigen Tieres sein Hauptaugenmerk auf den Nervenbefund an den Extremitäten zu richten. In positiven Fällen findet sich stellenweise eine sinnfällige Verdickung eines oder mehrerer peripherer Nerven, die mit einer gelblichen und, bei hohen Graden, mit einer blaugrauen Verfärbung einhergeht. Das verdickte Nerventeilstück erscheint saftreich und durchscheinend.

In 8 Prozent des Materials fanden die obgenannten Forscher neben den Nervenveränderungen kleinere oder grössere Geschwülste auch in andern Organen, besonders im Eierstock, in der Leber, in den Nieren und im Darmgekröse.

Histologisch zeigen die erkrankten Nerven gleichzeitig Zellinfiltrationen und Degeneration der Nervenfasern. Das Zellinfiltrat besteht zur Hauptsache aus Lymphozyten und Histiozyten (mittelgrosse Zellen mit deutlichem Protoplasmahof und rundlichem, blassem, feingranulierten Kerne). Plasmazellen (grosse Zellen mit viel Protoplasma und exzentrisch gelegenem Kerne, der wabigfädige Struktur und peripher angeordnete Chromatinkörnchen aufweist), Leukozyten und Bindegewebszellen sind in der Minderheit. Im Rückenmark und im Gehirn sind die gleichen zelligen Infiltrate besonders in der Umgebung der Gefässe zu finden. Unter den entzündlichen Einflüssen erfahren auch die Ganglienzellen schwere

Veränderungen, die mit Kernverlust oder völligem Verschwinden endigen können.

Bekämpfung.

Angesichts der erschwerten oder unmöglichen Regeneration von zerstörten Nervenelementen ist an eine Heilung der Lähme kaum zu denken. Unsere Aufgabe besteht bei der Zwecklosigkeit einer Behandlung bereits erkrankter Hühner darin, gesunde Tiere vor Ansteckung zu bewahren. Hierzu dienen folgende Massnahmen:

1. Kranke Tiere müssen, weil Virusträger, beseitigt werden. Wenn nicht abgemagert, können sie unter Umständen verwertet werden.

2. Die von kranken Tieren stammenden Eier dürfen nicht bebrütet werden; sie enthalten vermutlich die Erreger.

3. Der Bezug von Bruteiern, Eintagskücken und ganz besonders von Junghennen soll aus einem lähmefreien Bestande erfolgen. Am unbedenklichsten dürfen über ein halbes Jahr alte, gesunde Hennen zugekauft werden, weil diese über das ansteckungsfähige Alter hinaus sind.

4. Wichtigstes Gebot ist die völlige Trennung der noch ansteckungsfähigen Jungtiere von den Althühnern. Den Kücken muss ein getrennter, den Winter über nicht von Hühnern begangener Auslauf zur Verfügung stehen. Die alten Ställe dürfen nur nach gründlichster Reinigung und Desinfektion neu mit Kücken besetzt werden.

Wie bei allen chronisch verlaufenden Seuchen muss das Augenmerk in vermehrtem Masse auf die Gesunderhaltung noch nicht infizierter Bestände gerichtet werden. Hierzu ist Aufklärung der Züchter über das Wesen der Erkrankung dringend nötig. Mit vorliegender Arbeit hoffe ich dazu beizutragen, dass die Belehrung der Züchter auch in unserem Lande bald erfolgt.

Schrifttum.

1. Blount: The Veterin. Rec. **12**, 260 (1932). — 2. Doyle: Journ. of Americ. Vet. Med. Assoc. **72**, 585 (1928). — 3. Hartwigk: Tierärztl. Rdsch. **40**, 139 (1933). — 4. van Heelsbergen: Handb. d. Geflügelkrankheiten u. d. Gefl.-Zucht, 1. Aufl. Ferd. Enke in Stuttgart 1929. — 5. Lerche und Fritzsche: Zschr. f. Inf..Krankheiten **43**. 185 (1933). — 6. Lerche und Fritzsche: Zschr. f. Inf.. Krankheiten **44**, 11 (1933). — 7. Lerche und Fritzsche: Zschr. f. Inf. Krankheiten **45**, 89 (1933). — 8. Marek: Dtsche tierärztl. Wschr. **15**, 417 (1907). — 9. Patterson, Wilcke, Murray und Henderson: Journ. of Americ. Vet. Med. Assoc. **81**, 747 (1932). — 10. Seifried: Arch. f. Tierheilkunde **62**, 209 (1930). — 11. Seifried: Arch. f. Tierheilkde. **65**, 140 (1932). — 12. Van der Walle u. Winkler-Junius: Tijdschr. v. vergl. Geneeskde **10**, 34 (1924) zit. nach 7.