

Aus der Kleintierpraxis

Autor(en): **Ammann, K.**

Objektyp: **Article**

Zeitschrift: **Schweizer Archiv für Tierheilkunde SAT : die Fachzeitschrift für Tierärztinnen und Tierärzte = Archives Suisses de Médecine Vétérinaire ASMV : la revue professionnelle des vétérinaires**

Band (Jahr): **79 (1937)**

Heft 5

PDF erstellt am: **18.09.2024**

Persistenter Link: <https://doi.org/10.5169/seals-590211>

Nutzungsbedingungen

Die ETH-Bibliothek ist Anbieterin der digitalisierten Zeitschriften. Sie besitzt keine Urheberrechte an den Inhalten der Zeitschriften. Die Rechte liegen in der Regel bei den Herausgebern.

Die auf der Plattform e-periodica veröffentlichten Dokumente stehen für nicht-kommerzielle Zwecke in Lehre und Forschung sowie für die private Nutzung frei zur Verfügung. Einzelne Dateien oder Ausdrucke aus diesem Angebot können zusammen mit diesen Nutzungsbedingungen und den korrekten Herkunftsbezeichnungen weitergegeben werden.

Das Veröffentlichen von Bildern in Print- und Online-Publikationen ist nur mit vorheriger Genehmigung der Rechteinhaber erlaubt. Die systematische Speicherung von Teilen des elektronischen Angebots auf anderen Servern bedarf ebenfalls des schriftlichen Einverständnisses der Rechteinhaber.

Haftungsausschluss

Alle Angaben erfolgen ohne Gewähr für Vollständigkeit oder Richtigkeit. Es wird keine Haftung übernommen für Schäden durch die Verwendung von Informationen aus diesem Online-Angebot oder durch das Fehlen von Informationen. Dies gilt auch für Inhalte Dritter, die über dieses Angebot zugänglich sind.

SCHWEIZER ARCHIV FÜR TIERHEILKUNDE

Herausgegeben von der Gesellschaft Schweizerischer Tierärzte

LXXIX. Bd.

Mai 1937

5. Heft

Aus der Kleintierklinik der Universität Zürich.

Direktor: Prof. Dr. H. Heusser.

Aus der Kleintierpraxis.

(Alopecie des Hundes; Torsio uteri der Katze;
Bauchhöhlentumoren des Hundes; Röntgendiagnose einer
Schlundstenose; Rektopexie beim Hund.)

Von Dr. K. Ammann, Oberassistent.

Es ist beabsichtigt, aus der Kleintierklinik kurze Mitteilungen über Beobachtungen, sowie über neue Behandlungs- und Operationsmethoden zu machen, um so Beiträge aus diesem interessanten Gebiet auch dem der Kleintierpraxis ferner stehenden Tierarzt zu verschaffen. Die kleinen Haustiere verdienen es, daß man sich auch in dieser Zeitschrift etwas mehr mit ihnen befaßt, als es bis jetzt geschah. Sie gehören zu den Patienten, bei denen sich die Behandlung auch nach ideellen und nicht nur nach wirtschaftlichen Gesichtspunkten richtet. Deshalb bieten sie dem Therapeuten oft recht dankbare Aufgaben, wovon z. B. die Behandlung der immer wieder neue Probleme stellenden Hundestaupe, oder die lebensrettende Enterotomie bei im Darm eingeklemmten Fremdkörpern erwähnt seien. Mit der Kippohrproperation wird sogar das Gebiet der Kosmetik gestreift.

Zur Behandlung der Alopecie des Hundes.

Das von den Behringwerken hergestellte Murnil stellt ein Organpräparat mit einem Gehalt von H-Vitamin dar. Nach Berndt (Münch. tierärztl. W'schrift 1935) hat die Vitaminforschung der letzten Jahre ergeben, daß in gewissen tierischen Organen biologisch hochwirksame Stoffe vorkommen, die in charakteristischer Weise in den Stoffwechsel der Haut eingreifen und deren Fehlen unter bestimmten Bedingungen zu Hauterkrankungen führt. Ratten mit einer synthetischen Diät, die sämtliche bisher bekannten Vitamine mit Ausnahme des H-Vitamins enthält, zeigen allmählich Hautveränderungen, die nach

Zufuhr des genannten Vitamins innert kurzer Zeit wieder verschwinden. Therapeutisch wird das Murnil für alle nichtparasitären und nichtinfektiösen Hautkrankheiten des Hundes und der Katze, die sich durch die üblichen Behandlungsmethoden nicht zur Abheilung bringen lassen, empfohlen.

Wie der folgende Fall zeigt, scheint dem Tierarzt damit speziell zur Behandlung der Alopecie des Hundes ein wertvolles Hilfsmittel in die Hand gegeben zu sein. Ein 9 Jahre alter männlicher Spitz wurde auf der Klinik mit der Anamnese vorgezeigt, er sei vor etwa 8 Monaten geschoren worden und seither wachsen keine Haare mehr nach. Der Patient wies tatsächlich am Hals, Rumpf und Schwanz sehr spärlichen Haarwuchs auf. Die vorhandenen Haare waren kurz und stellenweise ausgefallen (vgl. Abb. 1).




Abb. 1. Neunjähriger Spitz mit 8 Monate alter Alopecie nach der Schur.

Da keine andern Hautveränderungen vorlagen, verordneten wir eine Murnilkur, um in den Hautstoffwechsel umstimmend einzugreifen. Die Kur bestand in Murnilgaben von 4 g im Tag mit dem Futter. Nach 25 Tagen konnte eine leichte Besserung konstatiert werden. Die Behandlung wurde fortgesetzt und das Tier nach abermals 4 Wochen kontrolliert. Unterdessen hatte intensives Haarwachstum eingesetzt. Den Körper bedeckte bereits wieder dichtes Haar und nach abermals 2 Monaten trug der Hund sein vollständiges Haarkleid wieder. Die ganze Kur benötigte 300 g Murnil.

Die drei Abbildungen demonstrieren die Wirkung dieses Vitamin H-Präparates in eindrucksvoller Weise.

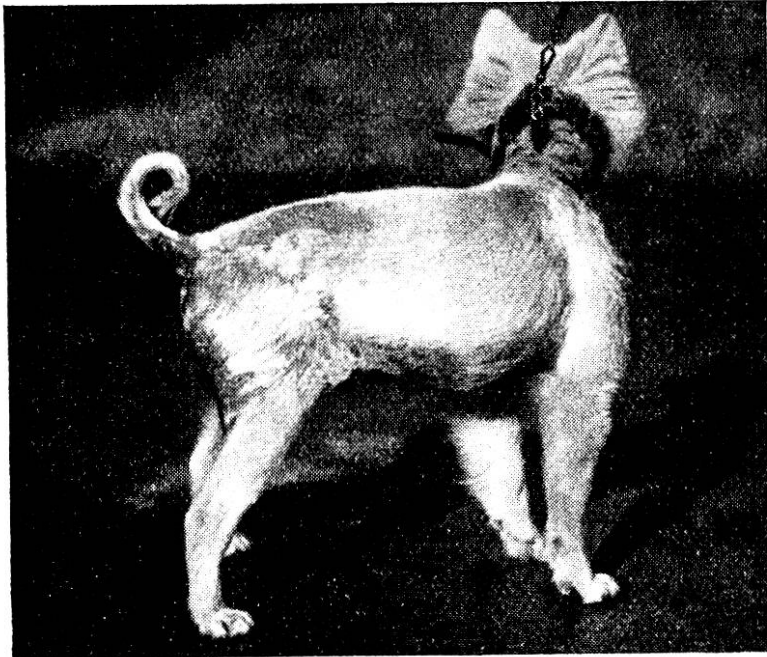


Abb. 2. Der Hund der Abb. 1 nach zweimonatiger Murnilkur.




Abb. 3. Derselbe Hund nach 4 Monaten.

Torsio uteri gravidi bei einer Katze.

Die Torsio des trächtigen Uterus stellt bei unsern fleischfressenden Haustieren ein höchst seltenes Vorkommnis dar. Deshalb bildet der vorliegende Fall, der eine 4 Jahre alte Halbangorkatze betrifft, eine Bereicherung der Kasuistik dieses Geburtshindernisses.

Die Katze wurde mit der Anamnese, sie sei seit 10 Wochen trächtig, treffe keine Vorbereitungen zur Geburt, nehme seit acht Tagen nur noch Milch zu sich und verweigere während den letzten zwei Tagen überhaupt jegliches Futter, in die Klinik eingeliefert.

Das Abdomen des magern und apathischen Tieres war leicht aufgetrieben und die Bauchdecken ziemlich gespannt; immerhin nur so, daß die Föten noch leicht palpirt werden konnten. Bei der Besichtigung der Vagina wurde die Cervix vollständig geschlossen vorgefunden.

Die Anamnese und dieser Befund ließen es als wahrscheinlich erscheinen, daß die Geburt zufolge einer Obliteration der Cervix nicht eintrete. Die nach Ablauf der Trächtigkeitszeit wahrscheinlich vor einer Woche einsetzenden Wehen waren wohl vom Besitzer übersehen worden.

Um das Tier zu retten, entschlossen wir uns zur Laparotomie, um je nach dem weitem Befund die Hysterotomie oder die Hysterectomie vorzunehmen. Nach der Eröffnung der Bauchhöhle in der Linea alba floß rötliche Flüssigkeit ab und das gasig aufgetriebene, rotbraun verfärbte linke Uterushorn drängte sich in die Öffnung. Die ganze Gebärmutter wurde hervorgeholt und jetzt konnte eine Verdrehung des rechten Uterushornes festgestellt werden. Neben den schweren Stauungserscheinungen am Tragsack und dem reichlichen Bauchhöhlenexsudat bestanden bereits fibrinöse Verklebungen mit der Blase. Trotzdem wurde der Versuch unternommen, durch Exstirpation des ganzen Uterus das Leben der Mutter zu erhalten.

Diese Hysterektomie führte zu vollem Erfolg. Nach 3 Tagen zeigte das Tier wieder normale Freßlust und nach 10 Tagen konnten bei sehr gutem Allgemeinbefinden die Klammern der Hautnaht entfernt werden.

Die Abbildung 4 gibt die exstirpierte Gebärmutter in Ventralansicht wieder. Am rechten Uterushorn hat ungefähr 5 cm hinter der Bifurkationsstelle eine Drehung um 360° stattgefunden. Interessanterweise behielt dieses Horn seine normale Beschaffenheit, während hinter der Abschnürungsstelle und am linken Horn

hochgradige Stauungserscheinungen auftraten. Hier waren die Gefäße des Mesometriums gewaltig verdickt und die rotbraune Uteruswand fühlte sich gequollen an.

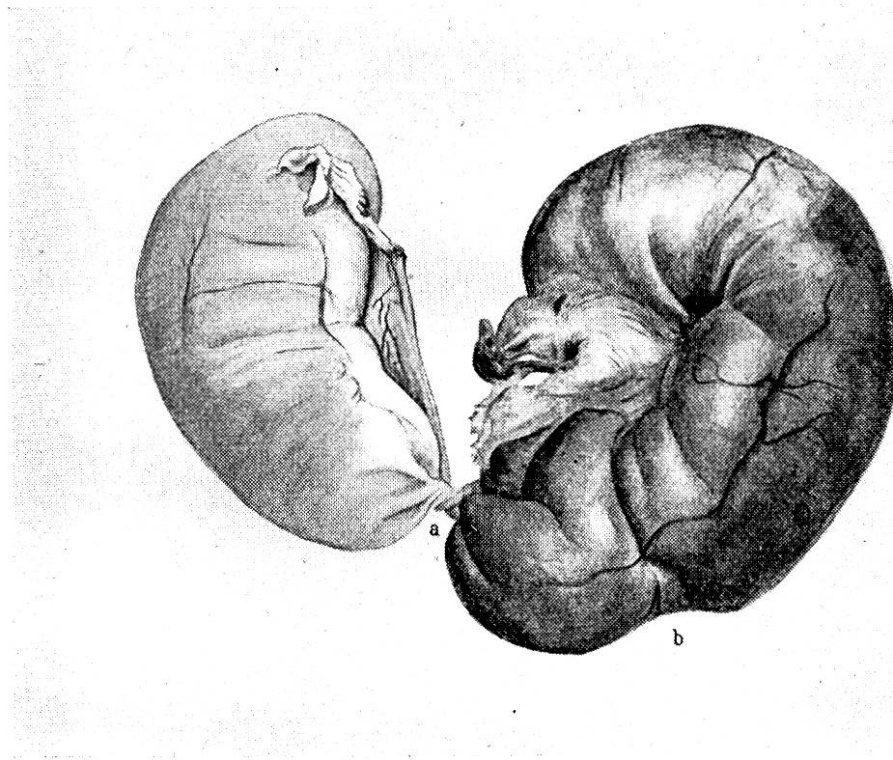


Abb. 4. Ventralansicht des exstirpierten trächtigen Uterus einer Katze mit Verdrehung des rechten Hornes um 360 Grad.
a) Drehstelle, b) Bifurkation.

Leider ließ sich das Zustandekommen der Torsion am Präparat nicht mehr mit Sicherheit rekonstruieren. Im übrigen hat Benesch (Monatsh. f. prakt. Tierhkd., Bd. XXXIII) die Torsio uteri gravidi der Fleischfresser eingehend beschrieben.

Zur Diagnose von Bauchhöhlentumoren des Hundes.

Ein 8 Jahre alter Rottweilerrüde wurde wegen Abmagerung und fortschreitendem Kräftezerfall zur Untersuchung vorgeführt. Das früher kräftige Tier war zum Skelett abgemagert, zeigte große Mattigkeit und etwas angestrengte Atmung. Auch fiel sein großer Bauchumfang auf. Namentlich die Gegend des Rippenbogens schien erweitert. Bei der Palpation des Abdomens ließ sich hinter dem Rippenbogen von beiden Seiten her eine deutliche

Geschwulst abtasten. Die Untersuchung der übrigen Organe blieb ohne Befund. Die subkutane Tuberkulinprobe fiel positiv aus und die Diagnose wurde auf tuberkulösen Lebertumor gestellt.

Die Sektion ergab eine vierfach vergrößerte Leber, die vollständig von grauweißen, erbsen- bis hühnereigroßen und speckig beschaffenen Tumoren durchsetzt war. Auch die Milz wies eine doppelt hühnereigroße Geschwulst von der gleichen Beschaffenheit auf. Die Leber wog 7 kg 350 g und die Milz 860 g. Die Viszeralfäche des Zwerchfells bedeckten erbsengroße, grauweiße, speckige Auflagerungen. In der Lunge fanden sich hirsekorn-große, verkalkte Herdchen.

Interessanterweise zeitigte die bakteriologische Untersuchung auf Tuberkulose ein negatives Resultat und bei der histologischen Prüfung konnten die Tumoren als Spindelzellensarkome erkannt werden.

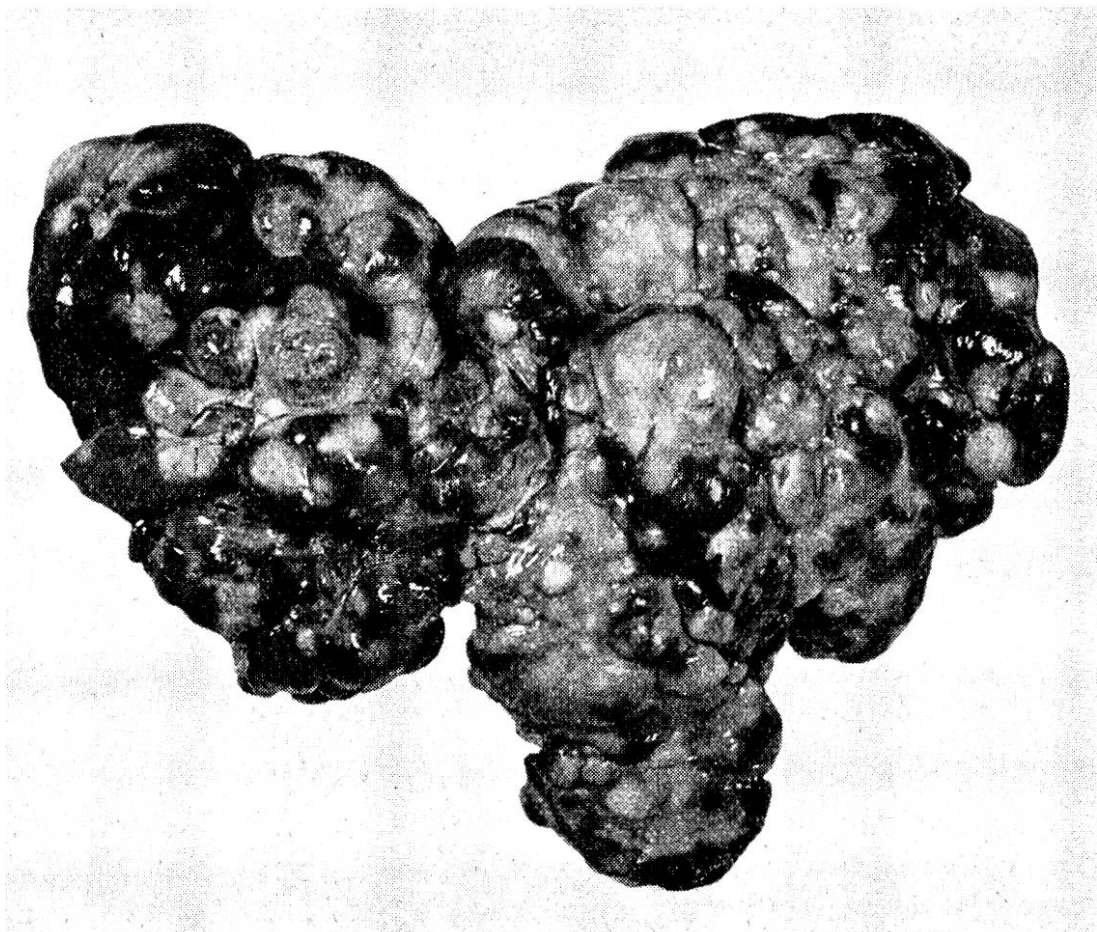


Abb. 5. Sarkom der Leber eines Rottweilers. Gewicht 7,350 kg.

Bei einem zweijährigen Foxterrier wurde ebenfalls ein Tuberkulom in der Bauchhöhle diagnostiziert, da die Palpation Darmgeschwulst ergab und die vorgenommene subkutane Tuberkulinprobe positiv ausfiel. Die Sektion bestätigte den klinischen Befund insofern, als Geschwulstbildungen vorlagen; dagegen ergab die Untersuchung auf Tuberkulose im Ausstrich, Kultur und Tierversuch ein negatives Ergebnis. Die pathologisch-anatomisch interessanten Veränderungen bestanden in knäuelartig verklebten Darmschlingen, die klinisch durch die Bauchdecken als Tumor palpiert wurden. Hirsekorn- bis haselnußgroße, gelbliche, derbweiche Knoten durchsetzten Leber, Gekröse, Netz und vereinzelt auch die Nieren. Die Milz war vergrößert. Während die Lunge eine normale Beschaffenheit aufwies, zeigten die hühnereigrößen Bronchiallymphknoten weißgelben, wässrig bis zieglerigen Inhalt, schwammige Konsistenz und knotige Einlagerungen. Die histologische Untersuchung der Geschwulst ist leider unterblieben.

Als bemerkenswerte Tatsache an diesen beiden Fällen ist hervorzuheben, daß trotz positiver Tuberkulinprobe keine tuberkulösen Veränderungen vorlagen. Die klinische Diagnose war also in bezug auf die Tumorart falsch. Die positive Tuberkulinreaktion kann den Kliniker in unangenehme Verlegenheit bringen. Begreiflicherweise ist der Eigentümer des betreffenden Hundes sehr besorgt, ein tuberkulöses Tier zu besitzen. Er wird der Tötung sofort zustimmen und eventuell unnötigerweise große Desinfektionsmaßnahmen in seiner Wohnung veranlassen.

In solchen Fällen ist also Vorsicht am Platz. Wohl können wir dem Klienten die Unheilbarkeit des Leidens erklären, daß aber Tuberkulose vorliegt, dürfen wir ihn erst nach Bestätigung durch den Sektions- und bakteriologischen Befund wissen lassen.

Zur Beantwortung der Frage der Fehlreaktion der Tuberkulinprobe bei nicht tuberkulösen Blastomen sind wohl die Bakteriologen berufen.

Röntgendiagnose einer Schlundstenose mit Divertikelbildung.

Ein Rehpinscher war schon längere Zeit nicht mehr imstande, feste Nahrung zu sich zu nehmen. Auch ganz fein gehacktes Fleisch wurde nach kurzer Zeit wieder erbrochen. Flüssigkeiten konnte das Tier behalten. Das gierig gefressene und nach etwa einer Minute wieder erbrochene Futter war gut eingespeichelt.

Das Fehlen von säuerlichem Geruch wies daraufhin, daß es nicht bis in den Magen gelangt war. Deshalb wurde das Vorhandensein einer Schlundstenose angenommen, die wohl noch für flüssige, aber nicht mehr für feste Nahrung passierbar war.

Das angefertigte Röntgenbild bestätigte diese Annahme. Der als Kontrastflüssigkeit verwendete Bariumbrei staute sich auf der Höhe der ersten Rippe. Dort wies der Schlund eine deutliche Verengung auf und unmittelbar davor hatte er sich sackartig erweitert. Hier sammelte sich sämtliche feste Nahrung an, um nach kurzer Zeit durch kräftige Kontraktionen des Schlundes wieder nach oben befördert zu werden. Selbstverständlich stellte die Veränderung ein unheilbares Leiden dar und der Hund wurde nach kurzer Zeit getötet. Der Kollege, der die Sektion vornahm, fand die Röntgendiagnose durch die pathologisch-anatomischen Veränderungen bestätigt.

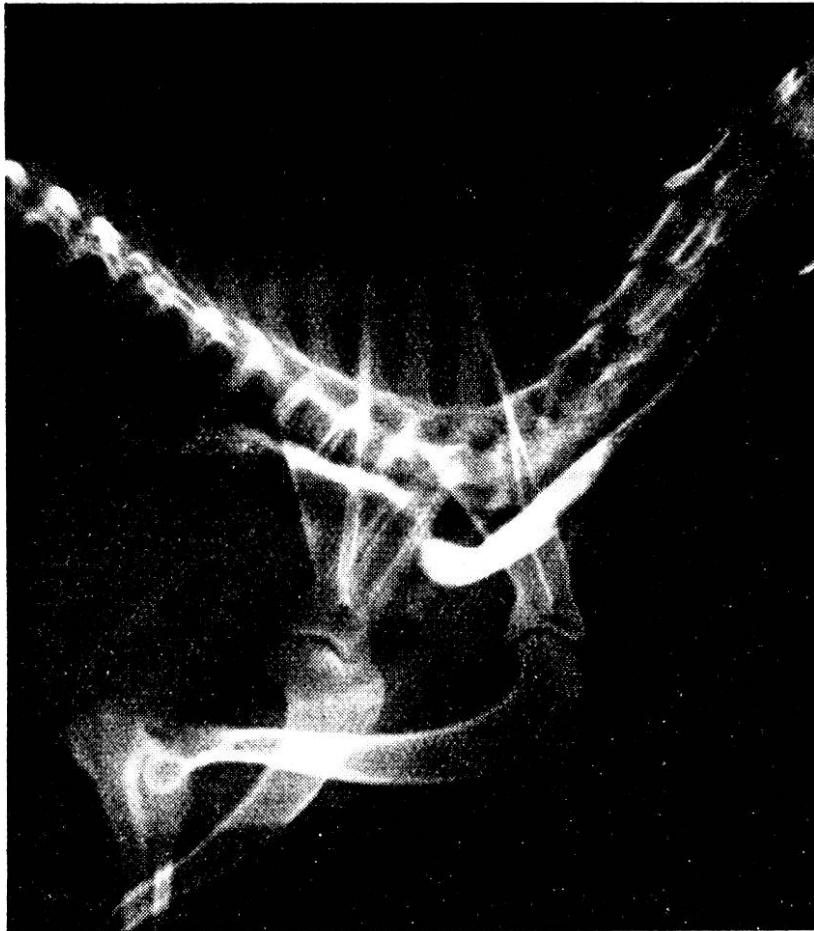

Abb. 6. Röntgenaufnahme einer Schlundstenose mit vorgelagertem Divertikel bei einem Rehpinscher. Der Kontrastbrei staute sich auf der Höhe der ersten Rippe.

Neue Methode zur operativen Beseitigung des Mastdarmvorfalls des Hundes.

Im ersten Heft des Veterinary Journal von 1936 veröffentlichte J. G. Wright eine Operation zur Beseitigung des Mastdarmvorfalls bei Hund und Katze. Da wir Gelegenheit hatten, die Methode mit gutem Erfolg anzuwenden, soll nicht unterlassen werden, hier darauf hinzuweisen.

Der Verfasser geht mit der Absicht vor, das vorgefallene Rektum an der Bauchwand zu fixieren. Zu diesem Zweck eröffnet er die Bauchhöhle in der linken Flanke, zieht das Rektum in die Operationswunde ein und vernäht den Musculus transversus abdominis derart, daß die Serosa des Mastdarms durch jede Knopfnäht mitgefaßt wird.

Die etwas modifizierte Technik besteht aus folgenden Operationsphasen:

1. Etwa 6 cm langer Hautschnitt vom linken äußern Darmwinkel aus schräg nach vorn unten.
2. Nacheinander Durchtrennung der schiefen Bauchmuskeln, des M. transversus und des Bauchfells.
3. Aufsuchen des Mastdarms und Einziehen desselben in die Operationswunde, bis der Vorfall vollständig reponiert ist. Eine von außen eingeführte Sonde erleichtert das Auffinden des Rektums.
4. Drei bis vier Knopfnähte des M. transversus mit darunterliegendem Bauchfell unter Einbezug der Mastdarmserosa. Vom Muskel und der Darmserosa werden je etwa 3 mm gefaßt. Anschließend fortlaufende Naht des M. transversus mit Bauchfell ohne Darmserosa.
5. Fortlaufende Nähte der beiden schiefen Bauchmuskeln.
6. Hautklammernaht, Mastisol, Zinkokollverband.

Als Nähmaterial für die Rektopexie (*πήγνυμι* = ich befestige) und die Muskelnähte wird Catgut Nr. 0 verwendet.

Die Operation ist technisch einfach und bietet gegenüber den andern Methoden zur Beseitigung des Prolapsus recti große Vorteile. Die sonst geübte Tabakbeutelnaht oder die Amputation des vorgefallenen Darmstückes führen oft zu Narbenstrikturen, während bei der angegebenen Methode die normale Funktion des Afters erhalten bleibt.

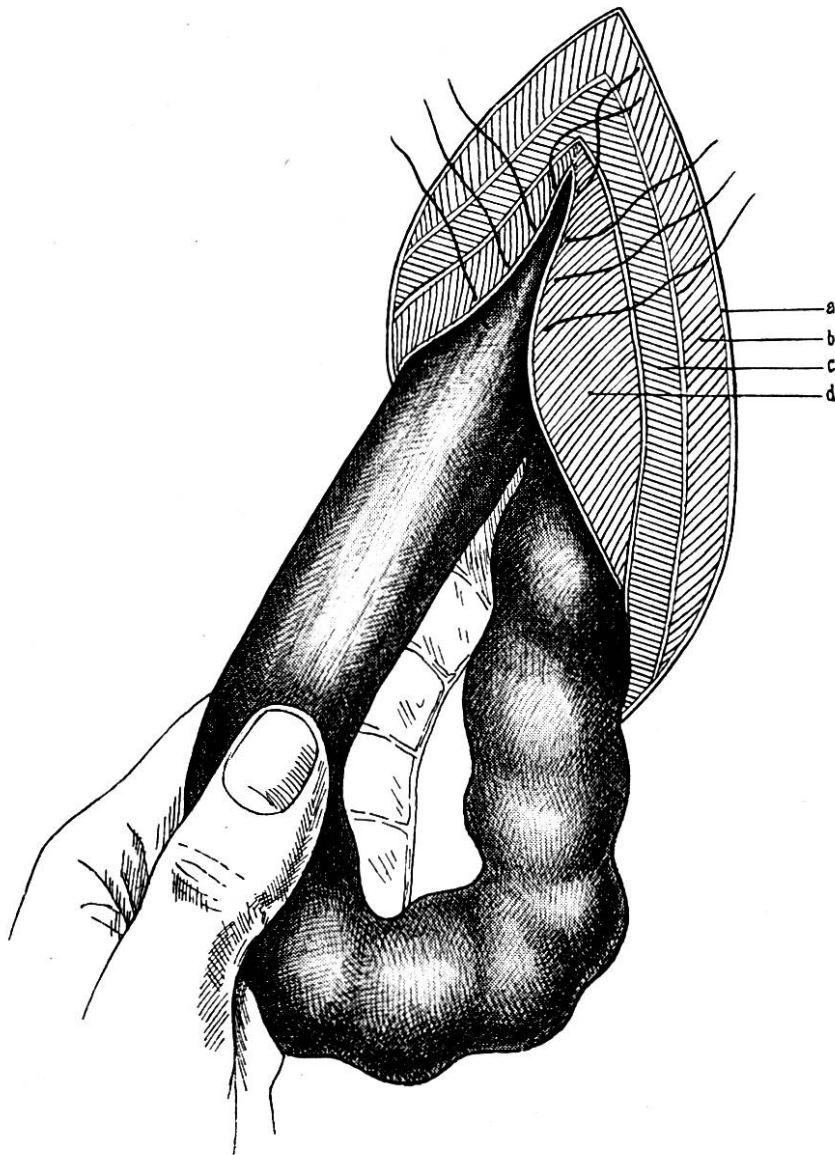


Abb. 7. Rektopexie beim Mastdarmvorfall des Hundes.

a) Haut, b) *M. obliquus abdominis externus*, c) *M. obliquus abdominis internus*, d) *M. transversus abdominis* mit darunterliegendem Bauchfell.

Wright operierte 9 Tiere, wovon bei einem Hund ein Rückfall eintrat, dem aber nach wiederholtem Eingriff Dauerheilung folgte. Wir operierten bis jetzt 2 Hunde und eine Katze. Bei den Hunden handelte es sich um zwei Welpen des gleichen Wurfs. Einer davon wurde drei Wochen später rückfällig. Die Operation wurde jedoch nicht wiederholt, da es sich um ein minderwertiges Tier handelte und der Besitzer keine weiteren Kosten mehr auf sich nehmen wollte.

In Bayer-Schmidt's Operationslehre 1923 ist die Rektopexie erwähnt, technisch jedoch nicht genau beschrieben.