

Die Embryotomie und das Winkel-Embryotom

Autor(en): **Andres, J.**

Objektyp: **Article**

Zeitschrift: **Schweizer Archiv für Tierheilkunde SAT : die Fachzeitschrift für Tierärztinnen und Tierärzte = Archives Suisses de Médecine Vétérinaire ASMV : la revue professionnelle des vétérinaires**

Band (Jahr): **79 (1937)**

Heft 10

PDF erstellt am: **17.07.2024**

Persistenter Link: <https://doi.org/10.5169/seals-591269>

Nutzungsbedingungen

Die ETH-Bibliothek ist Anbieterin der digitalisierten Zeitschriften. Sie besitzt keine Urheberrechte an den Inhalten der Zeitschriften. Die Rechte liegen in der Regel bei den Herausgebern.

Die auf der Plattform e-periodica veröffentlichten Dokumente stehen für nicht-kommerzielle Zwecke in Lehre und Forschung sowie für die private Nutzung frei zur Verfügung. Einzelne Dateien oder Ausdrucke aus diesem Angebot können zusammen mit diesen Nutzungsbedingungen und den korrekten Herkunftsbezeichnungen weitergegeben werden.

Das Veröffentlichen von Bildern in Print- und Online-Publikationen ist nur mit vorheriger Genehmigung der Rechteinhaber erlaubt. Die systematische Speicherung von Teilen des elektronischen Angebots auf anderen Servern bedarf ebenfalls des schriftlichen Einverständnisses der Rechteinhaber.

Haftungsausschluss

Alle Angaben erfolgen ohne Gewähr für Vollständigkeit oder Richtigkeit. Es wird keine Haftung übernommen für Schäden durch die Verwendung von Informationen aus diesem Online-Angebot oder durch das Fehlen von Informationen. Dies gilt auch für Inhalte Dritter, die über dieses Angebot zugänglich sind.

SCHWEIZER ARCHIV FÜR TIERHEILKUNDE

Herausgegeben von der Gesellschaft Schweizerischer Tierärzte

LXXIX. Bd.

Oktober 1937

10. Heft

Aus der veterinär-ambulatorischen Klinik der Universität Zürich.
Direktor: Prof. Dr. J. Andres.

Die Embryotomie und das Winkel-Embryotom.

(7 Text-Abbildungen)

Von J. Andres, Zürich.

Die teilweise Verkleinerung der Frucht oder die totale Zerstückelung ist heutzutage in der Geburtshilfe bei unseren großen Haustieren, vor allem beim Rind, eine Aufgabe, die von jedem Praktiker bewältigt werden muß — wenn er nicht in den Ruf der Rückständigkeit kommen will. Gar nicht selten treffen wir Verhältnisse an, wo nur durch blutige Eingriffe zum Zwecke der Verkleinerung des Fruchtumfanges die Geburt erledigt und das Muttertier an Gesundheit und Leben erhalten werden kann. Diese Tatsache hat mancher Praktiker noch nicht einzusehen gelernt; nur allzu oft kennt er keine andere Möglichkeit, als nach stundenlangen Versuchen der Reposition und Extraktion, wenn das Muttertier erschöpft und oft verletzt ist, die Arbeit abbrechen und dem Besitzer zu erklären, daß alles getan wurde, was möglich sei, daß nur noch die sofortige Schlachtung in Frage komme. Derjenige aber, der das notwendige Instrumentarium besitzt und damit zu arbeiten versteht, wird in sehr vielen, wenn auch nicht in allen Fällen, durch eine Embryotomie zu seiner und des Tierhalters Genugtuung die Geburt zu Ende führen können, wobei wohl die Frucht, nicht aber das Muttertier geopfert werden muß.

Der Tierarzt, der vor 15 und mehr Jahren in die Praxis hinauszog, besaß weder das geistige noch das materielle Rüstzeug für eine Embryotomie, wie sie die Praxis verlangt. Zwar kannte man auch damals schon eine ganze Reihe mehr oder weniger komplizierter Apparate, die zur Zerkleinerung der Frucht die einfachen, große Geduld und Ausdauer erheischenden Instrumente, wie Fingermesser, Hakenmesser, Hautmesser, Spatel, Meißel usw. entbehrlich

machen wollten. Die mühevoll und zeitraubende Arbeit der subkutanen Embryotomie, das „Aus-der-Haut-Ziehen“ von Gliedmaßen wurde immer mehr von der perkutanen Methode verdrängt. Neben der Verkleinerung von der Peripherie aus wurde bereits vor einem Vierteljahrhundert die zentrale Zertrümmerung der Frucht, seiner Wirbelsäule, des Brust- und Beckengürtels eingeführt. Lange Zeit war das bestbekannte Embryotom dasjenige von Pflanz, mit dem es gelingt, ohne große Mühe mit der Gliederkette größere Körperteile wegzuschneiden. Als 1907 v. Staa als erster eine Kupferdrahtsäge einführte, begann ein großer Aufschwung in der Konstruktion von brauchbaren Drahtsägen und Führungsinstrumenten, um diese Sägen ohne mütterliche Weichteile zu verletzen, anwenden zu können. Die in dieser Hinsicht wohl einfachste Konstruktion, die Bedeutung erlangt hat, ist die Führung der Drahtsäge in zwei Glättli-Spiralen. Sehr bald ging man daran, die Drahtsägen mit festen oder beweglichen Führungsröhren in gut fixierten Zusammenhang zu bringen. Dieser Konstruktionsgedanke schaffte als erstes das Embryotom von Thygesen und später seine Modifikationen, wo die Drahtsägen in Doppelröhren (starr: Thygesen; gelenkig-zentrisch: Liess; gelenkig-exzentrisch: Eikelenboom) laufen. Im Fetotom von Neubarth und in dessen Modifikation von Benesch liegen beide Sägelängen in einer Röhre. Meyer und Schlichting haben ein Taschenembryotom konstruiert, das in einer Modifikation an der Frucht selbst fixiert werden kann. Bahlecke hat dieses Instrument abgeändert durch Anbringen einer biegsamen Führungsstange und weiteren Verbesserungen, was den Vorteil der guten Einführbarkeit und der gefahrlosen Fixierung an der Frucht mit sich gebracht hat. Einen neuen Weg zur Fixierung des Instrumentes an der Frucht hat Scheunpflug beschritten. Durch verschiedene auswechselbare Ansatzstücke (Kugel, Spitze, Haken) wird das Embryotom nach dem Prinzip der Krücke an der Frucht fixiert. Zur Führung der Drahtsägen werden Spiralen gewählt, die gegeneinander in der Längsrichtung verschiebbar sind und in Gummimanschetten liegen. In einer besonderen Konstruktion hat Reetz in seinem Rollenembryotom die Reibung der Drahtsäge an Metallteilen ausgeschaltet, eine stark gewinkelte Sägeföhrung ermöglicht — die übrigens auch mehr oder weniger mit den oben erwähnten Instrumenten erreicht wird — und wie in anderen Konstruktionen das Instrument an der Frucht fixiert. Die einfachste Hilfe zur Drahtsägenföhrung ist der Drahtsägehaken von Henning.

In grundsätzlichem Gegensatz zu den Drahtsägenembryotomen stehen die Instrumente von Stüven (Rachiofor und Pelviklast), die vor mehr als 25 Jahren eingeföhrt wurden und von dem Gedanken ausgehen, soweit als möglich im Zentrum der Frucht zu arbeiten und so kurz wie möglich mit Hand und Arm im Uterus zu verbleiben. Das bekannteste Instrument, das heute diese Grund-

sätze vertritt und nicht von außen nach innen die Frucht verkleinert, sondern dessen Achse zerstört, ist der Vacufact von Becker-Schöttler; er wurde vor wenigen Jahren verbessert durch Ersatz des aufklappbaren Messers mit einer Schneekensäge. Der Vacufact ist bestimmt ein vorzügliches Instrument, das wie kein anderes vor allem bei zu großen normal gelagerten Früchten beste Dienste leistet, aber auch bei vielen anderen Abnormitäten angewendet werden kann. In einigen Fällen jedoch macht es die Mitbenützung eines anderen Hilfsmittels (Drahtsägenembryotom) nicht entbehrlich; dies geht aus den Aufzeichnungen verschiedener Autoren, auch der Erfinder selbst, und aus eigener Erfahrung hervor. Wenn das Instrument auch preiswert ist, sind doch seine Anschaffungskosten sehr hoch.

Vor kurzem ist auch ein Ecraseur, ein französisches Instrument von Prevost auf dem Markt erschienen, das nach dem Prinzip des Pflanz'schen Embryotoms arbeitet und mit großer Gewaltentwicklung mittels eines Metallbandes perkutan die Frucht und Einzel-Körperpartien durchquetscht. Ein zur Achse des Apparates gewinkeltes Durchtrennen erlaubt aber dieser Ecraseur in nur ganz bescheidenem Maße.

Alle oben kurz beschriebenen Instrumente: die Drahtsägen mit Glättli-Spiralen, die zusammengesetzten Drahtsägenembryotome mit feststehenden oder gelenkig verbundenen Röhren und Spiralen, das Rollenembryotom, an der Frucht fixierte und mit der Hand geführte Instrumente, der Vacufact, der Ecraseur usw. haben ihre Verbreitung erlangt. Jeder Konstrukteur schildert und beweist meistens auch die Vorteile seiner Konstruktion. Viele Praktiker berichten über ihre mit diesem und jenem Modell gemachten guten Erfahrungen. Daß alle diese Instrumente in den Händen des geübten und auf die spezielle Methode eingestellten Praktikers brauchbar sind, beweist ihre Verbreitung.

Wie aus dem oben Gesagten hervorgeht, existiert eine ganze Anzahl für die Praxis geeignete Embryotome. Je nach Einschätzung der Bedeutung irgend einer Besonderheit in der Konstruktion sind die Instrumente in verschiedener Richtung ausgebaut. Die Fülle der Neukonstruktionen erklären Rehbock, Reetz und andere daraus, daß bis heute noch kein Embryotom auf dem Markt erschienen sei, das allen Anforderungen entspreche. Tatsache ist, daß Abänderungen und Neukonstruktionen in der Regel bedingt werden durch unbefriedigende eigene Erfahrungen mit bestehenden Modellen. Tatsache ist ferner, daß noch kein Embryotom besteht, das den Beinamen „Universal“ zu Recht verdient. Dasjenige Embryotom soll nach Reetz dem Ideal am nächsten kommen, das als Drahtsägenführungsinstrument die zulässige gleichbleibende Biegung

(20 mm-Biegungsgrenze) für die Drahtsäge bei kleinster Dimension des Führungskopfes erreicht. Zur weitgehenden Schonung der Sägen ist die erste Forderung sicher berechtigt; die zweite Forderung leuchtet ohne weiteres ein. Zwei Fragen treten hier jedoch auf: Ist ein solcher „Idealzustand“ technisch überhaupt möglich, und ist er zudem wünschenswert? Betrachten wir die Fülle der Instrumente und Methoden, die beispielsweise für die Kastration männlicher und weiblicher Haustiere der gleichen Art im Gebrauche sind, so wird man wohl nicht behaupten wollen, daß diese Fülle durch Mangel an wirklich Gutem bedingt sei. Der Grund für diese Vielseitigkeit liegt mehr darin, daß die körperliche Eignung, die Handfertigkeit und die geistige Einstellung für die Bedeutung irgend eines Handgriffes im Operationsgang persönlich ganz verschieden sind. Darum wird bei jeder nicht ganz einfachen Operation, also auch bei der Embryotomie, jedes Instrument, das sich einigermaßen eignet, eine Reihe von Anhängern finden, die gute und sehr gute Resultate erzielen. Ein Instrument für eine nicht einfache Operation kann in den Händen des einen hervorragende Dienste leisten; bei einem anderen versagt es!

Wenn ich mich entschlossen habe, eine Embryotomie-Neukonstruktion zu veröffentlichen, geschieht es nicht, um den „Wirrwarr“ zu vergrößern, sondern um ein Instrument bekannt zu geben, das seit drei Jahren im Praxisgebiet der ambulato-rischen Klinik in Zürich und konsultatorisch in alleinigem Gebrauche steht und sich bewährt hat. Ferner wurde es schon von einigen Praktikern verlangt und wurde als Modell bereits bezogen. Es wird gegenwärtig von einer Schweizerfirma hergestellt und kommt innert kurzer Zeit zu einem annehmbaren Preis in den Handel.

Der Grund, weshalb überhaupt eine Neukonstruktion erfolgte, liegt in den Erfahrungen, die mit den oben zitierten Instrumenten gemacht wurden. Fast alle Modelle wurden entweder in eigenen (nicht nur Tisch-) Versuchen ausprobiert oder deren Anwendung bei Kollegen des In- und Auslandes in der Arbeit beobachtet. Bei den Röhrensystemen wurde als wesentlicher Nachteil die Starrheit und die Dicke des Kopfstückes, sowie die starke Reibung der Sägen und dadurch ihr frühzeitiges Reißen empfunden. Die Drahtspiralen-Embryotome haben durchwegs zu enge Spirallumina, was oft zu Verstopfung der Röhren durch eingezogene Haare und Hautteile führt, wodurch die Säge übermäßig gebremst und darauf geknickt wird; auch sind diese Spiralen schlecht zu reinigen. Einige Instrumente sind zu kompliziert gebaut oder zu umständlich

in der Anwendung. Der Grundgedanke war darum ein Instrument zu konstruieren, das in vielseitiger Anwendung unkompliziert gebaut ist, sich ohne große Schwierigkeiten an die gewünschte Stelle heranbringen läßt und einfaches Arbeiten erlaubt. Zudem soll das Instrument in der Schweiz konstruiert werden können, und sein Preis soll ein von jedem Praktiker erschwinglicher sein.

Direkten Anlaß zur Konstruktion des Winkel-Embryotoms gaben wiederholte Arbeiten mit dem Taschen-Embryotom Meyer-Schlichting (in der Modifikation mit pat. Führungsplatte; die Umkonstruktion von Bahlecke war damals — Anfang 1934 — noch nicht erschienen). In dieser Anwendung stellt der Arm des Geburtshelfers eine Führungsstange dar, seine Hand paßt sich durch Winkelung im Handwurzelgelenk der jeweilig gewollten Schnittführung an. Der Gedanke lag somit nahe, die sehr weitgehend mögliche Winkelstellung im Handwurzelgelenk durch das Instrument nachzuahmen und fixiert zu halten. Ferner wurden die beiden Spiralen so weit gemacht, daß ein Verstopfen derselben unmöglich wird und Haare und Hautteile gut entfernt werden können. Auf die Fixierungsmöglichkeit an der Frucht wurde bewußt verzichtet. Ich ziehe es vor, mit der eingeführten Hand wenn nötig die richtige Lage des Instrumentenkopfes und das Fortschreiten der Arbeit zu kontrollieren. Meine Erfahrungen haben mich zudem belehrt, daß das an der Frucht fixierte Instrument zu mindest bei Beginn der perkutanen Durchsägung weitgehende seitliche Exkursionen nicht zu verhindern vermag; ist es doch die Frucht selbst, die beim Anziehen der Säge der Zugrichtung folgt. Wenn jedoch die eine Hand die Führungsstange außerhalb, die andere Hand gegen das vordere Ende hin das Instrument fixiert, kann den Seitenbewegungen der Frucht sehr gut entgegengearbeitet werden. Die Spiralwindungen sind im vorderen Teil so eng, daß weder Verletzungen der mütterlichen Weichteile, noch der Hand des Geburtshelfers eintreten können.

Das Winkel-Embryotom „Zürcher Modell“.

Das total 83 cm messende Instrument besteht aus einem 75 cm langen, festen Führungsstab, an dessen hinterem Ende ein Bügel als Handgriff sitzt. Am vorderen Ende befindet sich durch ein kurzes Zwischenstück verbunden der Kern des Instrumentes, der die beiden Drahtspiralen trägt. Das Zwischenstück ist mit der Führungsstange und mit dem Kern durch je eine Stellschraube verbunden. Diese Schrauben stehen in einem Winkel von 90° gegeneinander (Abb. 1 a). Die beiden Schrauben gestatten, dem Kern in Beziehung zur Führungsstange jede gewünschte Winkelung zu geben, wie die Hand im Handwurzelgelenk zum Vorarm gestellt werden kann. Der ganze vordere

Teil des Instrumentes ist dünner und schmaler als eine Männerhand gehalten, weshalb das Embryotom überall dort noch angesetzt werden kann, wohin bei gestrecktem Arm die Hand des Geburtshelfers reicht. Die beiden Kanten des Kernes sind konkav gehalten, um die Spiralen aufnehmen zu können. Diese werden, um das Instrument zusammenzusetzen, mittels einer einfachen Metallmanschette auf den Kern gestülpt (Abb. 1 b und Abb. 3 zeigen die beiden Spiralen in der Manschette).




Abb. 1

- a: Führungsstange mit Kern, verbunden durch das Zwischenstück mit den beiden Stellschrauben. Das Instrument ist in gerader Stellung.
 b: Die beiden Spiralen liegen lose in der Metallmanschette (Bereitstellung zum Einziehen der Drahtsägen).

Das für den Gebrauch — mit Ausnahme der noch nicht eingezogenen Drahtsäge — zusammengesetzte Instrument ist in seinen drei Hauptstellungen in Abbildung 2 dargestellt.*)

Zum Embryotom gehören weiter: ein Hakenstab (Abb. 3) zum Einführen der Drahtsäge, der zugleich zum Reinigen der

*) Auf Wunsch wird das Winkel-Embryotom zusammenlegbar (gebrochene Führungsstange und Hakenstab) geliefert. Dies ermöglicht das bequeme Mitführen in einer kleinen Handtasche, im Rucksack usw.

Spiralen verwendet werden kann; ferner eine 350 bis 400 cm lange Drahtsäge (Spezialkonstruktion in Anlehnung an die Drahtsäge nach Ließ) und zwei Sägegriffe (z. B. nach Simon).

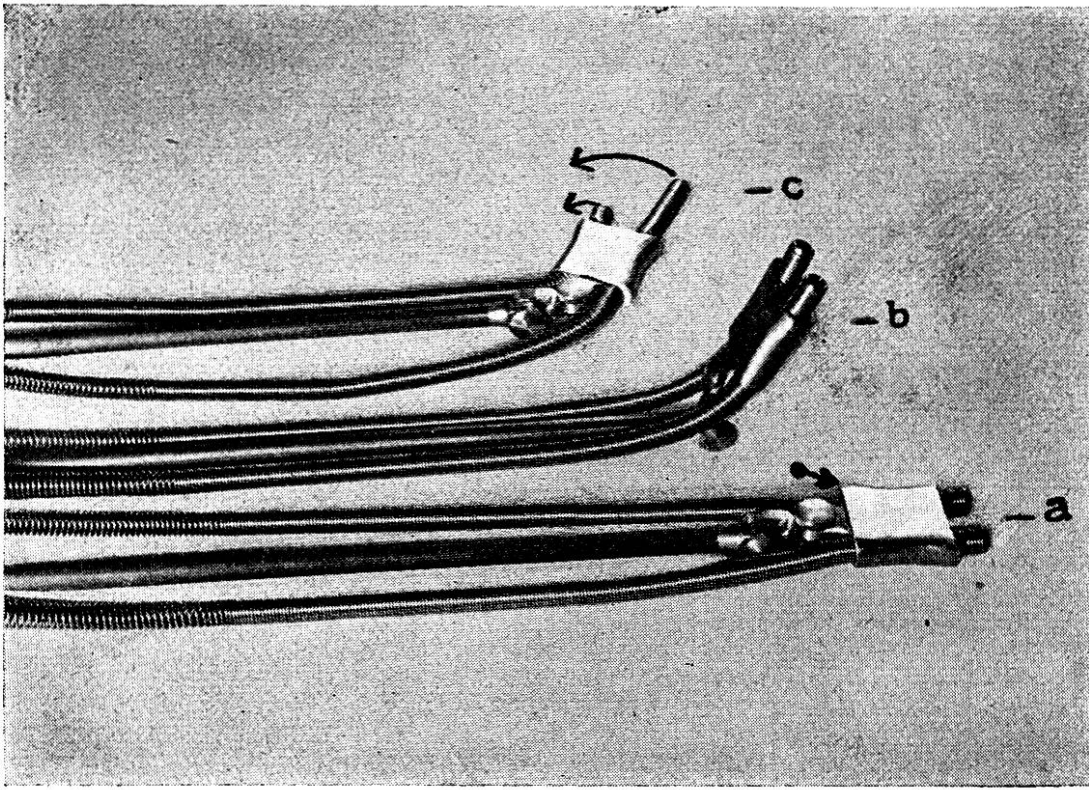


Abb. 2

- a: Das Embryotom zusammengesetzt (ohne Säge), in gerader Stellung. Der Pfeil zeigt die Stelle, wo mit kurzem Schlag die Metallmanschette vom Kern gelöst wird.
- b: Dasselbe durch die hintere Schraube nach oben gewinkelt
- c: Dasselbe durch die vordere Schraube seitlich gewinkelt. Während der Arbeit werden die Spirallenden im Sinne der Pfeile verschoben.

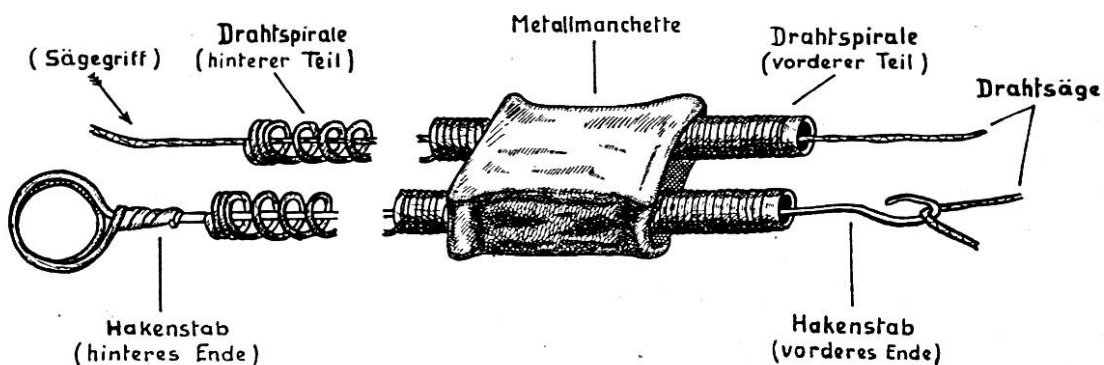


Abb. 3

Das Einziehen der Drahtsäge mit dem Hakenstab.

Die Arbeit mit dem Winkel-Embryotom.

Die genauere innere Untersuchung legt den Embryotomieplan fest. Hierauf wird um den zu amputierenden Körperteil mittels Schlingenführer eine ca. 4 m lange Schnur gezogen, an deren eines Ende die Drahtsäge so befestigt wird, daß das vorstehende Stück nach hinten schaut und beim Nachziehen die mütterlichen Weichteile nicht verletzen kann. Die Säge wird durch einen Gehilfen nachgezogen, nachdem das ein- und das ausfahrende

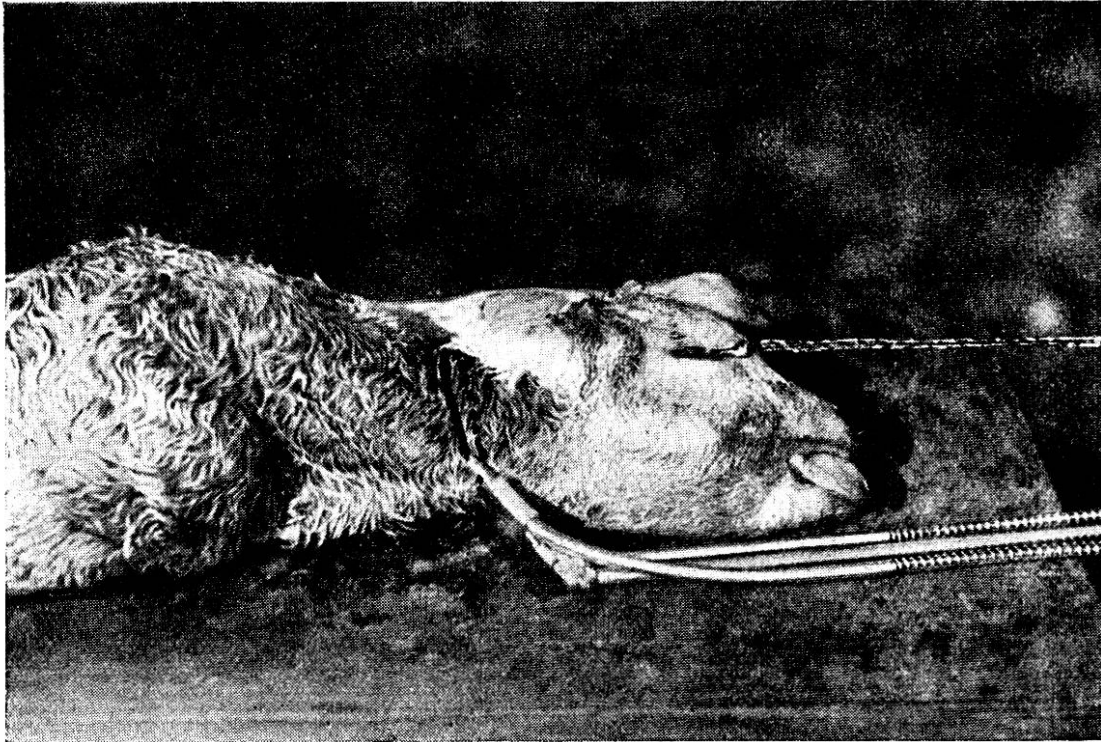


Abb. 4

Dekapitation. Der Kopf ist mit Augenhaken fixiert. Das Embryotom ist mit der hinteren Schraube ca. 45° nach oben gewinkelt. (Vergl. Abb. 2b)

Schnurstück in die Metallmanschette eingeführt wurden. Der Geburtshelfer schiebt die Manschette an die Frucht heran und kontrolliert in dieser Stellung das Nachziehen der Säge. Wenn beide Sägeenden gleichlang aus der Wurfspalte hängen, wird die Manschette zurückgezogen und über die beiden freien Drahtspiralen gestülpt (Abb. 1 b und Abb. 3). Liegt die gewünschte Schnittführung in der Achse des Instrumentes oder nur wenig gewinkelt (z. B. totale Durchtrennung bei Quer- oder Vertikallagen), oder erfolgt die Abtrennung außerhalb der Wurfspalte (z. B. Dekapitation), kann auf die angegebene Kontrolle bezüglich Sitz der eingezogenen Säge verzichtet werden.

Jetzt wird der Kern des Embryotoms — er ist noch nicht mit den Spiralen und der Manschette verbunden — durch Verstellen der einen oder beider Schrauben und festes Anziehen in die gewünschte Stellung gebracht. Darauf werden mit dem Hakenstab (immer noch außerhalb der Wurf) die beiden Säge-teile in die Spiralen gezogen und je an den Sägegriff befestigt (Abb. 3). Ist dies geschehen, dann wird das Embryotom zusammengesetzt, indem die Manschette mit den Spiralen über

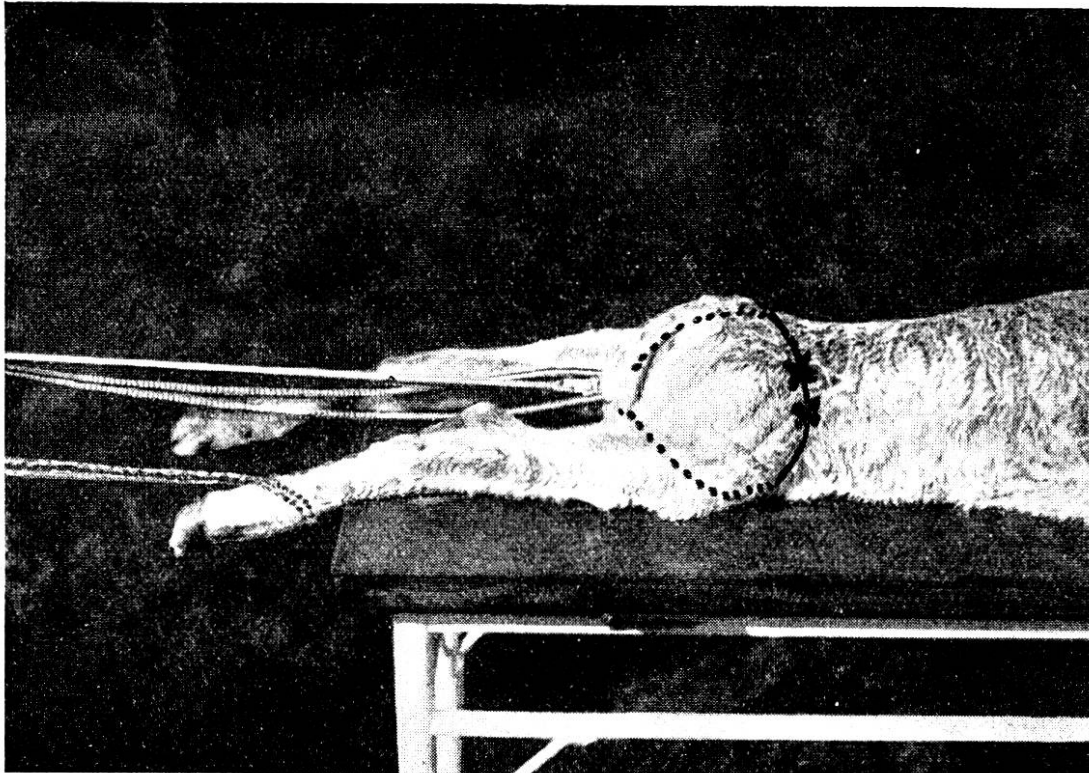


Abb. 5

Amputation des angeschlachten normal liegenden rechten Hinterschenkels. Das Embryotom liegt in gerader Stellung hochkant medial der linken Hintergliedmaße. Die Säge wird in einen Hautschnitt ($\times - \times$) kranial des rechten äußeren Darmbeinwinkels gelegt.

den Kern gestülpt wird. Die Spiralen überragen Kern und Manschette um 1 bis 2 cm (Abb. 2a und b). Wird das Instrument in der Winkelung seitlich gestellt, dann überragt die am konvexen Teil liegende Spirale die andere um einen oder mehrere Zentimeter (vergl. Abb. 2c und Abb. 7).

Zur Einführung des Embryotoms an die Frucht faßt ein Gehilfe die beiden Sägegriffe, während der Geburtshelfer (Operateur) die eine Hand am Handgriff der Führungsstange,

die andere am vorderen Ende des Instrumentes, dieses an die gewünschte Stelle an der Frucht schiebt. Leichter Zug und entsprechendes Nachgeben an den Sägen ist dabei behilflich.

Wenn das Embryotom und die Sägen die richtige Lage eingenommen haben, beginnt die Durchtrennung. Diese wichtigste Arbeit wird in den Fällen, wo keine Hand tief im Uterus liegend kontrollieren muß (Absetzen des Kopfes, Abb. 4; Entfernung einer Hintergliedmaße in normaler Hinterendlage, Abb. 5;

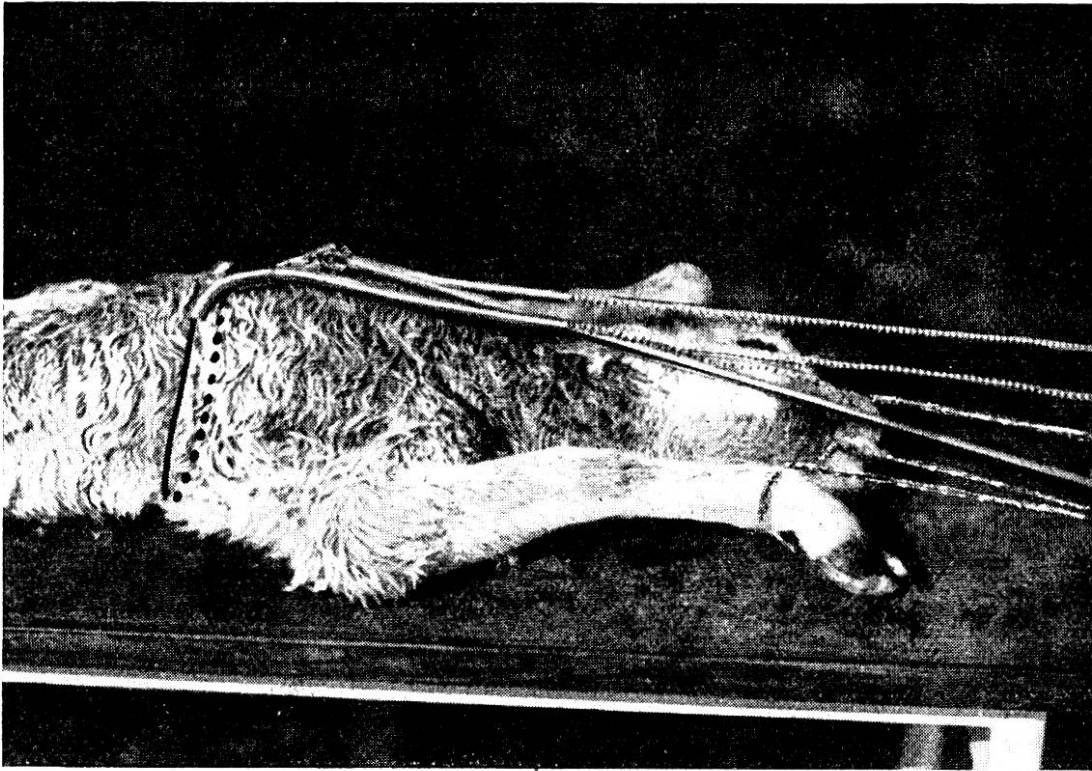


Abb. 6

Halbierung der Frucht in Vorderendlage. Kopf und Gliedmaßen sind angeschlauft. Das Embryotom ist mit der hinteren Schraube ca. 20° nach unten gewinkelt.

Halbierung der Frucht, Abb. 6) durch den Tierarzt selbst ausgeführt. In den anderen Fällen (z. B. Abb. 7) wird das Sägen einem genau instruierten Gehilfen überlassen. Kurzes, ruckweises Zerren an den Sägen ist falsch. Vor allem die ersten Sägezüge müssen sehr langsam (etwa 2 Sekunden), sehr lang und mit großer Kraft erfolgen. Nur so gelingt es, die den meisten Widerstand bietende Haut auf großer Ausdehnung zu durchtrennen. Bald können die Sägezüge kürzer werden (ca. 1 Sekunde), immer aber sind sie kräftig zu führen, und es ist besonders darauf zu achten, daß der nachgebende Sägeteil gespannt

gehalten wird (!). So kann das Kringeln und Knicken der Säge weitgehend vermieden und die Säge vor vorzeitigem Reißen bewahrt werden. Es muß möglichst regelmäßig und ohne Aussetzen gesägt werden. Beim Durchtrennen der letzten Hautbrücke, wenn die Säge spitzwinklig beansprucht wird, ist die Zerreißungsgefahr am größten. Vorteilhaft wird darum diese Hautbrücke mit einem Fingermesser durchgetrennt. Zerrissene Sägen können im Notfall durch Zusammenknoten (Schiffer-

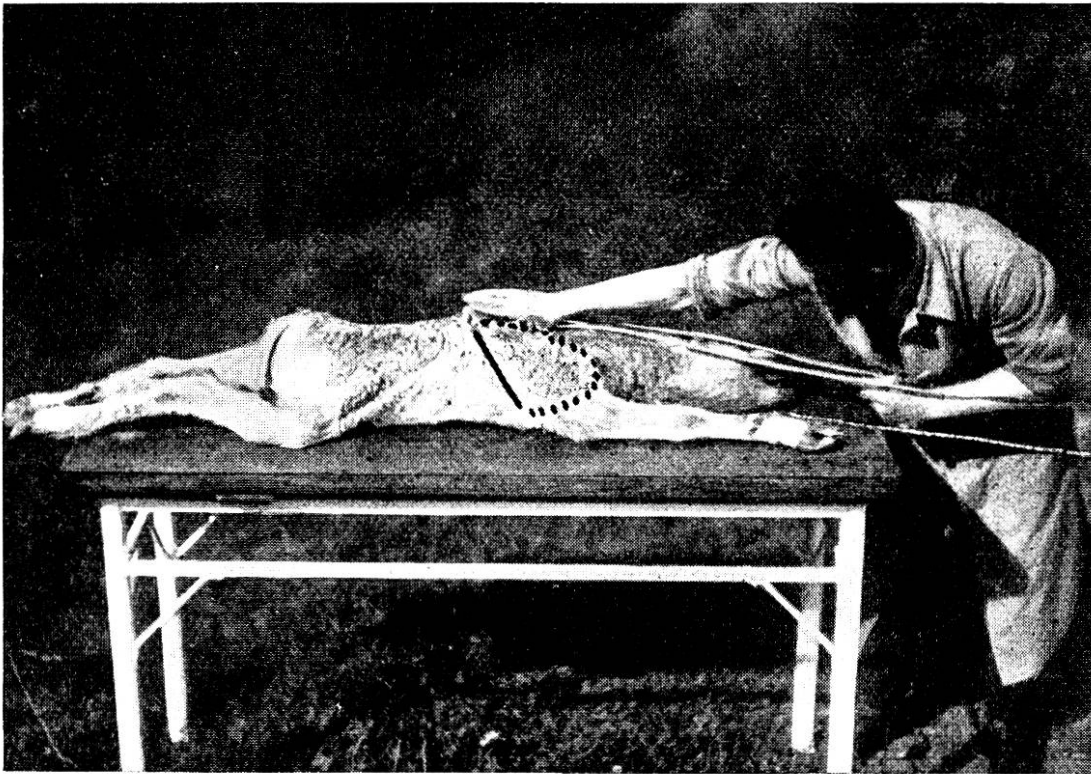


Abb. 7

Amputation der angeschlauften normal liegenden Vordergliedmaße. Das Embryotom ist mit der vorderen Schraube ca. 60° seitlich, mit der hinteren Schraube wenig nach unten gewinkelt. Die kranial liegende Spirale überragt die andere (vergl. Abb. 2c).

knoten) nochmals gebraucht werden. Der Knoten darf aber nicht im sägenden Teil, sondern soll in einer Spirale liegen.

Die Abbildungen 4 bis 7 zeigen das Winkel-Embryotom in der Anwendung bei einigen typischen Arbeitsgängen. Die zu amputierenden Körperteile (Abb. 4, 5 und 7), bzw. die ganze Frucht (Abb. 6) sind angeschlauft und werden kräftig nach hinten gehalten (2. Gehilfe).

Bei der Dekapitation (Abb. 4) wird der Kopf mit Augenhaken oder Unterkieferschlinge nach hinten gestreckt. Eine

vorgängige quere Durchtrennung der Haut im Nacken begünstigt das Angreifen der Säge, ist aber nicht unbedingt notwendig. Das Embryotom ist mit der hinteren Schraube winklig, ca. 45° , gestellt (vergl. Abb. 2 b), Zwischenstück und Kern liegen in gleicher Richtung. Die Fixierung des Instrumentes geschieht durch kräftiges Andrücken des vorderen Teiles an den Hals der Frucht; die eine Hand hält den Bügel der Führungsstange, die andere faßt die Führungsstange ungefähr in deren Mitte. Die Dekapitation erfordert ca. 30 bis 45 Sägezüge (eine halbe bis $\frac{3}{4}$ Minuten).

Die Amputation eines normal liegenden Hinterschenkels ist zwecklos, wenn die Säge in oder sogar lateral über das Kniegelenk gleitet. Es wird darum (Abb. 5) grundsätzlich versucht, die Säge kranial vom gleichseitigen äußeren Darmbeinwinkel anzusetzen. Zu diesem Zwecke wird die eingezogene Säge in einen mit dem Fingermesser gesetzten Hautschnitt (Abb. 5, $\times - \times$) gelegt. Der Kopf des Embryotoms liegt in der gegenüber liegenden Spalte zwischen Oberschenkel und Becken, also bei Amputation der rechten Hintergliedmaße dicht medial am linken Hinterschenkel. Der untere Teil der Säge liegt medial des rechten Oberschenkels, der obere Teil wird linkerseits über Schwanz und Kreuzbein geführt. Das Embryotom wird in gerader Stellung (Abb. 2 a), aber hochkant, angesetzt. Der Führungsstab wird wie bei der Dekapitation fixiert. Die Schnittfläche läuft dann in den weniger günstigen Fällen zumindest durch das Hüftgelenk, in den günstigsten Fällen wird der größte Teil des Beckens mit weggeschnitten. Die Amputation erfordert 60 bis 90 Sägezüge.

Zur Halbierung einer in Vorder- oder Hinterendlage liegenden Frucht wird das Embryotom durch die hintere Schraube zu etwa 20° gewinkelt. Beide Spiralen überragen den Kern gleich weit, etwa 2 bis 3 cm. Der Führungsstab wird am Bügel und im vorderen Drittel fixiert. Die Durchtrennung erfolgt in 60 bis 100 Zügen. Sehr oft dauert es 10 bis 20 Sägezüge, bis die Säge die schlaffe, dem Zug folgende Haut, besonders im Bauchgebiet, fassen kann. In solchen Fällen habe ich mich schon folgendermaßen beholfen: In der Schnittebene, also um die Frucht herum, wird mit Schlingenführer eine starke Schnur gelegt, zugeschlaucht und so stark als möglich zusammengezogen; dadurch werden die Exkursionen der Bauchhaut gebremst, es entstehen Längsfalten, an denen die Säge bald einen guten Angriffspunkt findet. Auf die Halbierung der Frucht folgt in der

Regel die Exenteration und, wenn nötig, die senkrechte Durchtrennung des Becken- oder Schultergürtels.

Zur Entfernung einer normal vorliegenden Vordergliedmaße kann der gleiche Weg beschritten werden wie bei der Amputation einer Hintergliedmaße; hier wie dort kann versucht werden, durch Ansetzen des Embryotomes auf der Gegenseite gleichzeitig den Gürtel zu verkleinern. Bei der Vordergliedmaße würde also samt Kopf und Hals ein Teil des Brustkorbes weggetrennt. Dabei kommt aber der Schnitt stets durch den Schulterblatthals oder sogar durch den Humerus zu liegen. Das mag ja in vielen Fällen genügen. Da wir jedoch meistens bei der Amputation der Vordergliedmaße die Schulterbreite verringern wollen, wird es notwendig, das ganze Schulterblatt oder doch den größten Teil desselben mit wegzunehmen. Zu diesem Zwecke wird das Winkel-Embryotom in der Rücken- gegend in direkter Fortsetzung der Schulterblattgräte angesetzt (Abb. 7). Mit der vorderen Schraube wird der Kern ca. 60° seitlich, mit der hinteren Schraube nur wenig nach unten gewinkelt. Die weiter kranial, im konvexen Bogen liegende Spirale überragt die andere Spirale um ca. 5 cm (vergl. Abb. 2c). Die stark gewinkelte Schnitfführung erfordert eine gute Stabilisierung des Embryotoms; die eine Hand des Geburtshelfers bleibt am Bügel, die andere fixiert so weit als möglich kranial. Nicht immer gelingt es, das Schulterblatt in toto wegzuschneiden; eventuell bleibende Reste werden mit dem Fingermesser entfernt, oder es wird durch Auflegen der Hand bei der Ex- traktion eine Verletzung mütterlicher Weichteile verhindert. Die geschilderte Amputation erfordert 30 bis 40 Sägezüge, die Beanspruchung der Säge ist hier naturgemäß die größte.

Weitere, hier nicht näher beschriebene Arbeitsgänge können aus den oben erwähnten Beispielen leicht abgeleitet werden. Amputationen von Körperteilen in fehlerhafter Haltung (verschlagener Kopf, Beugehaltungen usw.) bieten im allgemeinen keine Schwierigkeiten.

Die Zahl der Embryotomien, die mit dem gleichen Sägeabschnitt durchgeführt werden können, schwankt außerordentlich und ist einerseits abhängig von der Art der Säge, andererseits und viel mehr aber von der Technik des Sägens (s. oben). Gute Sägen sollen unter Ausnützung verschiedener Abschnitte bei gewissenhafter Befolgung der Sägevorschriften 6 bis 12 Schnitte leisten können.

Die Befürchtung, daß die einfach über Spiralen und Kern

gestülpte Manschette während der Embryotomie weggleiten könnte, hat sich nie verwirklicht; im Gegenteil: nach Beendigung des Schnittes sitzt die Manschette so fest, daß sie zum Auseinandernehmen des Instrumentes meist nicht von Hand weggezogen werden kann. Darum wird sie am besten durch einen kurzen Schlag mit einem kleinen Hammer (s. Abb. 2a) gelöst. Nach jeder vollendeten Durchschneidung werden auf die genannte Weise Manschette, Spiralen und Kern getrennt. In die Spiralen hineingezogene Haare und Hautteile werden mit dem Hakenstab, der auch zum Einziehen der Drahtsäge dient, entfernt. Vor der nächsten Schnittführung wird das Instrument in stark warme Desinfektionslösung gelegt und nach Beendigung der Arbeit zu Hause ausgekocht; die Schrauben und Winkelstellen sind leicht zu ölen.

Zum Schlusse will ich dem Praktiker die allgemeinen Richtlinien für Embryotomien ins Gedächtnis rufen. Ich folge dabei in der Hauptsache den bezüglichlichen Ausführungen von Benesch*):

Vor der Inangriffnahme einer Embryotomie, nach genauer innerer Untersuchung, wird auf Grund der vorgefundenen Verhältnisse der Operationsplan entworfen. Ein starres Festhalten am ursprünglich gefaßten Plane ist nicht notwendig, wenn im Verlaufe der Operation andere Wege schneller oder gefahrloser zum Ziele führen.

Die Embryotomie soll nicht zu spät begonnen werden. Je mehr die Weichteile der Mutter verletzt sind, je größer die Ermüdung des Geburtshelfers wird, desto stärker ist auch der Erfolg der Embryotomie gefährdet.

Einfache, kurzdauernde Eingriffe können am stehenden, nicht anästhesierten Tier durchgeführt werden (Benesch verlangt für alle embryotomischen Eingriffe eine ausreichende Anästhesie der Nachhand). Länger dauernde Eingriffe werden am liegenden anästhesierten Tier durchgeführt (1%ige Tutocainlösung, 10—60 ccm epidural; Vorsicht: Stützen des stehenden Tieres bei beginnender Lähmung der Nachhand), der Hinterkörper des liegenden Muttertieres wird hochgelagert.

Die einmal begonnene Embryotomie soll auch zu Ende geführt werden. Sie wird nicht durchgeführt, wenn nicht Erfolg zu erwarten ist (man achte auf eventuell vorliegende Uterusverletzungen).

*) Benesch, F., Geburtshilfe bei Rind und Pferd. 2. Aufl. Verlag Urban und Schwarzenberg, Berlin-Wien. 1936.

Vor Beginn der Embryotomie muß ein lebender Fötus getötet werden (Vortreiben eines Metallstabes durch den Nasenrachenraum ins Gehirn, Eröffnen der Karotiden, Trennung des Nabelstranges, Bruststich).

Das Winkel-Embryotom wurde konstruiert in Zusammenarbeit mit Herrn Assistent Th. Britschgi, dem ich für seine Mithilfe herzlich danke.

(Aus der veterinär-ambulatorischen Klinik der Universität Bern.)

Über Schäden der Epiduralanaesthesie beim Rind.

Von W. Hofmann.

Jeder noch so kleine Eingriff hat neben dem Nutzen, den man damit anstrebt, auch seine Gefahren. So verhält es sich ebenfalls mit der Epiduralanästhesie. Diese ist vor ungefähr zehn Jahren in der Veterinärmedizin eingeführt worden und hat rasch Anklang gefunden. Wir bedienen uns ihrer seither in all den Fällen, wo man in der Nachhand aus irgend einem Grunde Unempfindlichkeit erreichen will, so z. B. bei allen schmerzhaften Eingriffen oder Untersuchungen am Geschlechtsapparat weiblicher und männlicher Tiere, wie auch bei größeren Operationen an den hintern Klauen. Besonders wertvoll ist sie bei der Reposition eines Vorfalles von Scheide oder Gebärmutter und gelegentlich auch bei der Geburtshilfeleistung, um das lästige Pressen und Drängen auszuschalten.

Ein wesentlicher Vorteil liegt in ihrer Dosierbarkeit. Verabfolgt man bloß 10 ccm einer 0,5—1%igen Atoxicocain-, Tuto-cain- oder ähnlichen Lösung, so genügt die Anästhesie für Vulva, Vagina und Uterus. Will man größere Bezirke miteinbeziehen, so wird entsprechend die Dosis gesteigert. Bei 60—120 ccm wird die ganze Nachhand unempfindlich. Dabei kann allerdings das Tier nicht mehr stehen. Auch diese relativ großen Mengen werden aber gut vertragen.

Die Vorteile, die die Epiduralanästhesie für die buiatrische Praxis bietet, sind sehr groß. Wir möchten sie auf keinen Fall mehr missen.

Die Nachteile sind verschwindend klein. Wenn man sie kennt, so kann man ihnen meistens auch vorbeugen. Auffallenderweise sind solche Schäden bisher in der Literatur meines Wissens nicht verzeichnet worden.

In zehn Jahren sah ich bei einigen hundert ausgeführten Epiduralanästhesien bloß bei 9 Tieren Zwischenfälle.