Zeitschrift: Schweizer Archiv für Tierheilkunde SAT : die Fachzeitschrift für Tierärztinnen und Tierärzte = Archives Suisses de Médecine Vétérinaire ASMV : la revue professionnelle des vétérinaires

Herausgeber: Gesellschaft Schweizer Tierärztinnen und Tierärzte

Band: 80 (1938)

Heft: 12

Artikel: Abnorme Gliedmassenstellungen bei einem Ochsen der Braunviehrasse

Autor: Krupski, A. / Uehlinger, E. / Almasy, F.

DOI: https://doi.org/10.5169/seals-591758

Nutzungsbedingungen

Die ETH-Bibliothek ist die Anbieterin der digitalisierten Zeitschriften auf E-Periodica. Sie besitzt keine Urheberrechte an den Zeitschriften und ist nicht verantwortlich für deren Inhalte. Die Rechte liegen in der Regel bei den Herausgebern beziehungsweise den externen Rechteinhabern. Das Veröffentlichen von Bildern in Print- und Online-Publikationen sowie auf Social Media-Kanälen oder Webseiten ist nur mit vorheriger Genehmigung der Rechteinhaber erlaubt. Mehr erfahren

Conditions d'utilisation

L'ETH Library est le fournisseur des revues numérisées. Elle ne détient aucun droit d'auteur sur les revues et n'est pas responsable de leur contenu. En règle générale, les droits sont détenus par les éditeurs ou les détenteurs de droits externes. La reproduction d'images dans des publications imprimées ou en ligne ainsi que sur des canaux de médias sociaux ou des sites web n'est autorisée qu'avec l'accord préalable des détenteurs des droits. En savoir plus

Terms of use

The ETH Library is the provider of the digitised journals. It does not own any copyrights to the journals and is not responsible for their content. The rights usually lie with the publishers or the external rights holders. Publishing images in print and online publications, as well as on social media channels or websites, is only permitted with the prior consent of the rights holders. Find out more

Download PDF: 13.07.2025

ETH-Bibliothek Zürich, E-Periodica, https://www.e-periodica.ch

(Aus der Beobachtungsstation für Rinder
und aus dem Institut für interne Vet.-Medizin der Universität Zürich.)

Abnorme Gliedmaßenstellungen bei einem Ochsen der Braunviehrasse.

Untersuchungen über den Kalzium-Phosphorstoffwechsel und histologische Knochenbefunde.[1])

Von A. Krupski, E. Uehlinger und F. Almasy.

VI. Mitteilung.

Abnorme Gliedmaßenstellungen bei Tieren der Braun- und Fleckviehrasse sind eine ziemlich häufige Erscheinung. Bedeutung erlangen diese fehlerhaften Stellungen besonders dann, wenn sie bei Zucht-Rindern und Zucht-Stieren zur Beobachtung kommen. Dem, der auf Märkten, Ausstellungen und Schauen näher zusieht wird nicht entgehen, daß z. B. das Braunvieh in Farbe, oberer Linie, Kopfbau usf. im großen und ganzen, man darf wohl sagen, sehr gut ausgeglichen ist, während das Fundament, die Gliedmaßen, hinsichtlich Stellung und Knochenbau häufig viel zu wünschen übrig lassen. Es ist notwendig, daß auf diesen Punkt hingewiesen wird, denn nach unserer Meinung wird man bei der Beurteilung der Gliedmaßen und deren Stellungen künftighin einen strengeren Maßstab anlegen müssen als bisher. Über die sog. normale Gliedmaßenstellung des Hausrindes, über Knochenmasse der Beine und deren Bemuskelung wollen wir uns hier nicht näher auslassen, obschon hierüber eigentlich zu allererst diskutiert werden müßte, da die Anomalie immer den Vergleich mit dem Normalen verlangt. Wenn man nun auch die Kenntnis der sog. „Normalstellung" des Rindes bei Landwirten und Tierärzten voraussetzen darf, so ließe sich bei tieferem Eingehen auf die Fragen vielleicht doch über manche Punkte streiten und es ist nicht schwierig Fälle anzuführen, wo die Entscheidung gar nicht so einfach ist. Nehmen wir z. B. die zehenweite Stellung vorn, oder die Frage der Knochendicke des Metacarpus und Metatarsus. Man achte einmal auf Schauen, wie auffallend häufig diese zehenweite Stellung vorn vorkommt. Die Frage drängt sich auf, bis wie weit darf diese Spreizung gehen, ist sie überhaupt nicht schon

[1]) Arbeit mit Unterstützung der Stiftung für wissensch. Forschung an der Universität Zürich.

etwas abweichendes oder sollen wir parallel zur Medianebene gerichtete Klauen verlangen?[1]) Und punkto Knochendicke wäre zu fragen, wo denn eigentlich die Spindelbeinigkeit anfängt? Alle diese Begriffe sind keineswegs so feststehend und wissenschaftlich genügend untermauert. Es weiß dies jeder, der in der Tierbeurteilung tätig ist, denn wo man zu wählen gezwungen ist, besteht auch meistens schon der Zweifel. Die Tierzüchter selbst haben



Abb. 1.

übrigens dieses und jenes über Bord geworfen, was ehedem als normal, erstrebenswert und Axiom galt, indessen soll dies keineswegs etwa ein Vorwurf sein. Im Gegenteil, was der praktische Sinn, die Intuition, das gute Auge des Züchters und die

[1]) Herr Prof. Dr. H. Zwicky hatte die Freundlichkeit, sich dazu wie folgt zu äußern:

„Die häufigste Stellungsabweichung der Vorderextremität ist die zehenweite. Sie ist zumeist kombiniert mit einer Auswärtsdrehung der Zehe, wobei die Belastung in der Hauptsache auf der medialen Klaue liegt. Eine weitere Abweichung ist die knieenge Stellung, zumeist aus statischen Gründen kombiniert mit der zehenweiten. Als vierte Abweichung ist der durchtretende Fessel zu beachten. Alle vier Fehler können kombiniert vor-

große Erfahrung in langen Zeitläufen geschaffen haben, muß voll anerkannt werden, wenn man auch gerade bei der Tier-Beurteilung das meist stark Subjektive möglichst ausgeschaltet wissen möchte und objektiven Verfahren und Methoden der Vorzug zu geben ist. Dies ist nun freilich leichter gesagt als getan, denn wie so vielfach in der Biologie sind wir gerade hier von der Erfassung des Phänotypus etwa nach gesicherten physiologischen, physikalischen, mathematischen usf. Grundsätzen noch weit entfernt. Vielleicht ist dies in vollem Umfang überhaupt nie möglich, so daß das Subjektive in gewissem Grade nicht zu umgehen ist. Sei dem nun wie ihm wolle, wir haben nicht die Absicht uns in diese Schwierigkeiten einzulassen, sondern überlassen die Fragen gerne den Tierzüchtern. Was wir somit im folgenden besprechen wollen sind Gliedmaßenstellungen, die eben ganz besonders auffallen und die nun wirklich jeder als abnorm bezeichnen muß.

Das fragliche Tier, ein Ochs der Braunviehrasse ist am 23. IV. 1937 in die Beobachtungsstation eingeliefert worden[2]). Dessen Alter war ca. 1½ Jahre. Neben dem im Verhältnis zum Rumpf zu großen Kopf und den zu großen Hörnern (Abb. 1) sind es die starke Vorbiegigkeit vorn mit der hierdurch bedingten starken Winkelung in beiden Karpalgelenken (Abb. 2), die bodenenge Stellung vorn mit anscheinend verdicktem Karpus und distalem Metakarpus beidseitig (Abb. 3), sowie schließlich die faßbeinige Stellung hinten mit verdickten Sprunggelenken (Abb. 4), die unsere Aufmerksamkeit beanspruchen. Im übrigen zeigte das Tier ausgezeichnete Freßlust, gedieh ordentlich, wenn auch das Wachstum nicht voll befriedigte und wog ca. 1 Jahr später, am 12. IV. 1938, 390 kg. Als Futter ist immer genügend Heu, dann und wann auch frisches Gras und gelegentlich als Beigabe wenig Kleie verabreicht worden. Der

---

kommen. Die Frequenz der knieengen und zehenweiten Stellung steigt mit enger Vorderbrust und bei hochschmalen Typen. Jugendliche und ganz besonders männliche Rinder zeigen derartige Fehler viel häufiger als weibliche und ältere. Eine familiäre Veranlagung wird vielfach beobachtet, liegt indessen durchaus noch nicht klar zutage. Die Kritik der vorderen Stellungsanomalie läßt sich nur nach mehrfacher Beobachtung eines Tieres durchführen." *Zwicky.*

Siehe auch: Duerst, J. U., Grundlagen der Rinderzucht, Berlin, 1931, und Käppeli, P., Untersuchungen über die Stellung der Vorderbeine des Rindes, Landw. Jahrbuch der Schweiz, 1932.

[2]) Herrn Bez.-Tierarzt B. Hitz in Chur sprechen wir für die Zuweisung des Falles unsern besten Dank aus.

Ochs kam nicht auf die Weide, sondern verblieb fast immer im Stall. Einzig im Frühling hatte er Gelegenheit, auf einem umzäunten Platz hie und da sich zu bewegen. Irgendeine Be-

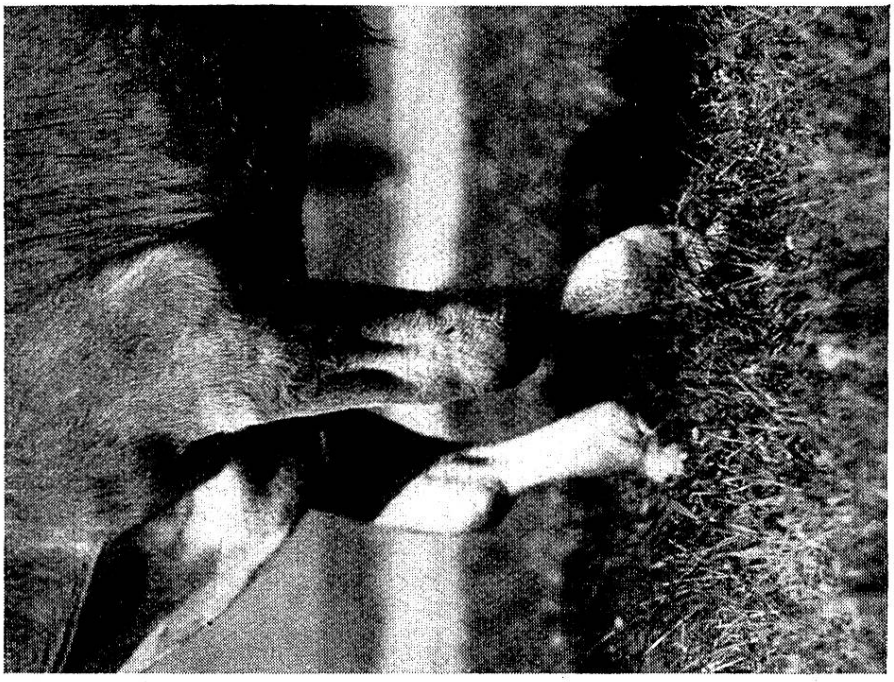

Abb. 2.

Abb. 3.

handlung ist nicht durchgeführt worden. Die Beobachtungszeit betrug ca. 1 Jahr und 2 Monate und am Tage der Schlachtung, den 14. VI. 1938, war folgendes zu sehen: Kopf und namentlich

Hörner sind immer noch zu groß (Abb. 5). Dies dürfte innersekretorische Ursachen haben, während für die Stellungsanomalie bei diesem kastrierten Tier vorwiegend andere Momente verantwortlich zu machen sind. Auffallenderweise ist nun sowohl vorn als auch ganz besonders hinten eine sichtliche Besserung der Stellung eingetreten. Zwar ist die Vorbiegigkeit vorn rechts noch ganz bedeutend, aber die Winkelung im Karpalgelenk links ist merklich zurückgegangen und fast verschwunden (Abb. 5). Auch die bodenenge Stellung vorn hat sich ganz wesentlich verbessert, während die distalen Teile immer noch stark nach außen, d. h. zehenweit gerichtet sind (Abb. 6). Man beachte auch das Zurückgehen der Verdickungen am Karpus und distalen Metakarpus beidseitig. Hinten steht der Ochs nunmehr korrekt, einzig die Sprunggelenke sind immer noch verdickt (Abb. 7). Das Schlachtgewicht betrug 199 kg. Irgendwelche krankhafte Veränderungen an den innern Organen oder Veränderungen an den innersekretorischen Drüsen waren nicht feststellbar. Die Thymus wog 585 Gramm.

Nach dieser klinischen Analyse sollen nunmehr die chemischen und histologischen Befunde besprochen werden. Da über die verschiedenen Stellungsanomalien des Rindes ursächlich noch sehr wenig bekannt ist, kann zur Zeit der klinische Befund allein nicht ohne weiteres die Aufklärung bringen. So haben wir früher schon zeigen können, daß abnorme Stellungen nicht nur bei der Rachitis, sondern auch bei der Chondrodystrophie und andern Knochenwachstumstörungen festzustellen sind, ganz abgesehen von gewissen möglichen Anomalien, die aus einer Erbanlage hervorgehen. Somit bleibt nichts anderes übrig, als viel Material in klinischer, klinisch-chemischer, pathologisch-anatomischer, histologischer und erbbiologischer Hinsicht zu verarbeiten, damit einmal die Klassifizierung durchführbar ist.

Was nun die chemischen Analysen betrifft, so ist aus den Tabellen I und II folgendes zu sehen:

Serum-Daten. Das Serum-Ca war am 9. und 14. XII. 1937 bedeutend erhöht, während der anorg. Serum P in Bestätigung der immer wieder zu beobachtenden Reziprozität der beiden Elemente ziemlich niedrig war. Ins Auge fällt auch die Instabilität, d. h. die erhebliche Variabilität dieser Werte innerhalb weniger Tage, da namentlich Serum-Ca sonst einen sehr stabilen Spiegel aufweist. Der Gehalt an ultrafiltrierbarem Ca, den das Serum an den beiden Tagen aufwies (9,2 bzw. 6,9 mgr%), zeigte, daß auch diese Größe im Vergleich zum Total-Ca von 67 auf 46% abnahm. Das nach Benjamin und Heß an $BaSO_4$ adsorbierbare Serum Ca wies

Abb. 4.



Abb. 5.

Tabelle I.

Datum	Serum							Phosphatase
	Ca			Eiweiß	P anorg.			
	Total mgr %	ads. an $BaSO_4$ mgr %	ads. an $BaSO_4$ % d. tot. Ca	gr	Total mgr %	ads. an $BaSO_4$ mgr %	ads. an $BaSO_4$ % d. tot. P	mgr pro 100 cc pro 1 Stunde
9. XII. 37	13,75	7,60	55,2	6,57	4,91	3,95	80,70	20,97
14. XII. 37	14,90	8,53	57,3	—	6,04	4,18	69,26	15,06
14. VI. 38	10,77	—	—	—	6,34	—	—	24,44

demgegenüber, mit total Ca verglichen, einen ziemlich konstanten Wert auf (55 bzw. 57% des Total Ca). Die Serum-Phosphatase betrug am 9. XII. 1937 21,0 und am 15. XII. 1937 15,1 Einheiten (= mg P pro 100 cc Serum pro 1 Stunde), was weit über der Norm von etwa 3—6 Einheiten liegt. In Anbetracht der vielfach äußerst empfindlichen Indikation von Störungen des Knochenwachstums, welche uns die Serum-Phosphatase liefert, ist dieser Befund von besonderer Bedeutung. 6 Monate später, am 14. VI. 1938, wurde das Serum des Tieres, kurz vor der Schlachtung, erneut untersucht. Serum Ca betrug 10,77 mg% und hatte damit einen durchaus normalen Wert erreicht. Ebenso zeigte der anorg. Serum P mit 6,34 mg% ein normales Verhalten. Nichtsdestoweniger wird der Mineralstoffwechsel des Tieres zu diesem Zeitpunkt wahrscheinlich nicht normal gewesen sein, denn die Phosphoresterase hatte noch zugenommen und den hohen Wert von 24,4 Einheiten erreicht.

Wir haben die Ca-P-Bilanz dieses Tieres im Oktober 1937 bestimmt und die in der Tabelle II angegebenen Werte des Ca- und P-Ansatzes gefunden. Absolut genommen setzte der Ochs pro Tag 3,8 g Ca, also etwa die Hälfte der für sein Alter als normal anzu-

Tabelle II.

Datum	Bilanz bezogen auf 7 Tage		
	Ca gr	P gr	Ca/P
11. X. – 22. X. 37	26,84	27,27	0,98

sehenden Ca-Menge an. Der P-Ansatz von 3,9 g pro Tag entspricht normalen Verhältnissen. Wie man in der Regel bei Störungen des Knochenwachstums findet, nimmt der Ansatz an Phosphor, der nicht in den Knochen, sondern organisch in den Weichteilen und



Abb. 6.

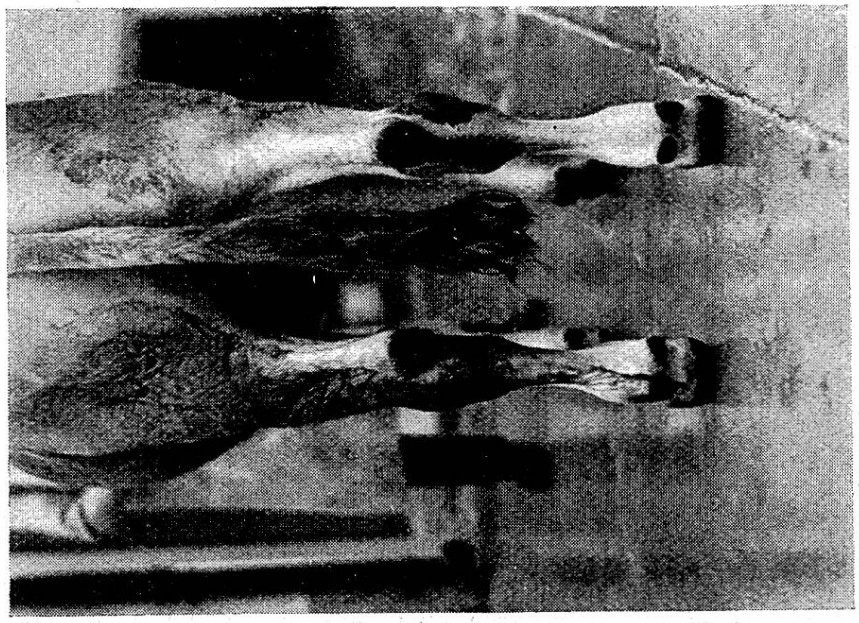

Abb. 7.

Körperflüssigkeiten gebunden wird, erst viel später als ersterer (d. h. der Knochen-Phosphor) ab. Dieses Mißverhältnis zwischen der organischen und der mineralischen P-Bindung kommt in dem um etwa die Hälfte zu kleinen Wert des Ca/P-Verhältnisses (siehe Tabelle II) anschaulich zum Ausdruck. Leider war es nicht mög-

lich, die Ca-P-Bilanz des Tieres vor der Schlachtung erneut zu prüfen, was in Anbetracht der bis dahin beobachteten Veränderungen der Serumwerte, namentlich des Phosphatasegehaltes, sowie des normalen histologischen Knochenbefundes wertvolle Aufschlüsse hätte liefern können.

Die histologische Untersuchung der Organe mit innerer Sekretion [Schilddrüse, Thymus (Gewicht 585 g) und der Nebennieren] ergibt vollkommen normalen Befund. Vom Skelettsystem gelangten folgende Knochen zur mikroskopischen Untersuchung: Femur, Tibia, Radius-Ulna, Fesselbein, Metakarpus, Metatarsus. Eine Störung der enchondralen und periostalen Ossifikation läßt sich nirgends feststellen, ebenso auch keine Verzögerung des Umbaues der primären in die sekundäre Spongiosa. Die knorpeligen Epiphysenfugen erreichen an den langen Röhrenknochen eine Breite von 1½—2 mm und zeigen einen regelmäßigen, flachwelligen Verlauf. Der Säulenknorpel ist überall sehr gut entwickelt, und man kann an der distalen Radiusepiphyse bis 40, an der proximalen bis 25 geldrollenartig hintereinandergeschaltete Knorpelzellen zählen, wovon ungefähr ein Drittel gegen die Ossifikationszone hin stark gebläht erscheint, unter gleichzeitiger Reduktion der Knorpelgrundsubstanz auf ein Gitter. Spaltbildung, Zerklüftung oder wolkige Auflockerung der Knorpelgrundsubstanz fehlt vollständig. Nur vereinzelt beobachtet man schmale Knorpelmarkskanäle, welche in die Spongiosamarkräume perforieren. Die Auflösung der Knorpelsäulen und die Anlagerung von Knochen an die verkalkte Knorpelgrundsubstanz ist überall in geordneter und reichlicher Weise festzustellen. Nur in der distalen Radiusepiphyse werden gelegentlich von den Kuppen der Epiphysenfuge geschlossene Knorpelzellnester in die Spongiosa abgestoßen. Die primären Knochenbälkchen sind größenteils mit flachen Osteoblasten überzogen und zeigen nur ausnahmsweise ganz schmale osteoide Beläge, die aber nirgends eine abnormale Breite erreichen. Auch der Umbau der primären in die sekundäre Spongiosa entspricht durchaus der Norm. Die Knochenbälkchen besitzen lamelläre Struktur. Die Markräume enthalten vorwiegend Fettmark, nirgends fibröses Mark. Zusammenfassend läßt sich also feststellen, daß Ossifikation und histologische Knochenstruktur entsprechend dem normalen Ca- und Phosphorspiegel des Serums vor der Schlachtung des Tieres ebenfalls vollkommen normalisiert worden sind. Vielleicht steht diese rasche Wiederherstellung geordneter Ossifikationsverhältnisse mit der starken Erhöhung der Serumphosphatase in Beziehung.

Zusammenfassung.

1. Bei einem kastrierten männlichen ca. 1½jährigen Tier der Braunviehrasse werden Stellungsanomalien beschrieben, die vorne in starker Vorbiegigkeit, sowie bodenenger und zehen-

weiter Stellung bestanden. Karpus und distaler Metakarpus waren anscheinend verdickt. Hinten lag eine faßbeinige Stellung vor mit verdickten Sprunggelenken.

2. Nach einer Beobachtungszeit von etwas mehr als einem Jahr trat eine sichtliche Besserung der Stellung vorn und hinten ein, einzig die Vorbiegigkeit vorn rechts blieb bestehen.
3. Der Serum-Ca-Spiegel war zu Beginn bedeutend erhöht, während der anorganische Serum-P ziemlich niedrig war. Am Ende der Beobachtungszeit zeigte das Serum punkto Kalzium und Phosphor ein normales Verhalten. Trotzdem muß der Mineralstoffwechsel des Tieres gestört gewesen sein, da die Serum-Phosphatase einen sehr hohen Wert erreichte.
4. Die Ca-P-Bilanz ergab folgendes: Das Tier setzte etwa die Hälfte der für sein Alter als normal anzusehenden Menge Ca an. Der Phosphoransatz war normal.
5. Histologisch waren an den Knochen vollkommen normale Ossifikations-Verhältnisse festzustellen.

*

Den an dieser Untersuchung beteiligten Laborantinnen Frau A. Kruck, Frl. H. Ulrich und N. Müller sprechen wir unseren Dank aus.

Referate.

Eingriffe aus dem Gebiete der praktischen Rinderchirurgie. Von Prof. Dr. J. H. Hartog. Wiener Tierärztliche Monatsschrift, 1938, H. 21.

1. Von 1930 bis Mitte 1938 wurden in der Veterinärchirurgischen Klinik zu Utrecht einige hundert Klauenamputationen unter Anwendung der sakralen Anästhesie durchgeführt. Verwendet wurde die hohe Sakralanästhesie (Injektion zwischen Kreuzbein und 1. Schwanzwirbel), wobei je nach dem Gewicht des Tieres 150—200 ccm einer 1%igen oder, in den letzten Jahren, 100—140 ccm einer 1,5%igen lauwarmen Novokainlösung gespritzt wurden. Schon vor der Injektion wurde das Wurfzeug angelegt, um unmittelbar nach derselben zum Niederschnüren schreiten zu können. Nach 20 Minuten waren Hinterbein und Klauen vollständig gefühllos, doch mußte vereinzelt wegen ungenügender Wirkung eine zusätzliche Leitungsanästhesie an der Extremität vorgenommen werden. Nach ein bis anderthalb Stunden konnten sich die Patienten wieder erheben.

2. Bei der Kniebeule (Bursitis praecarpalis serofibrinosa chronica) bildet die primäre Exstirpation der Kapsel in der Klinik eine dankbare Operation, während für den Praktiker die sekundäre Kapselexstirpation leichter auszuführen ist und inner-