

Observations sur quelques maladies parasitaires et sur quelques intoxications des animaux domestiques et sauvages

Autor(en): **Galli-Valerio, B.**

Objektyp: **Article**

Zeitschrift: **Schweizer Archiv für Tierheilkunde SAT : die Fachzeitschrift für Tierärztinnen und Tierärzte = Archives Suisses de Médecine Vétérinaire ASMV : la revue professionnelle des vétérinaires**

Band (Jahr): **81 (1939)**

Heft 3

PDF erstellt am: **13.09.2024**

Persistenter Link: <https://doi.org/10.5169/seals-590329>

Nutzungsbedingungen

Die ETH-Bibliothek ist Anbieterin der digitalisierten Zeitschriften. Sie besitzt keine Urheberrechte an den Inhalten der Zeitschriften. Die Rechte liegen in der Regel bei den Herausgebern.

Die auf der Plattform e-periodica veröffentlichten Dokumente stehen für nicht-kommerzielle Zwecke in Lehre und Forschung sowie für die private Nutzung frei zur Verfügung. Einzelne Dateien oder Ausdrucke aus diesem Angebot können zusammen mit diesen Nutzungsbedingungen und den korrekten Herkunftsbezeichnungen weitergegeben werden.

Das Veröffentlichen von Bildern in Print- und Online-Publikationen ist nur mit vorheriger Genehmigung der Rechteinhaber erlaubt. Die systematische Speicherung von Teilen des elektronischen Angebots auf anderen Servern bedarf ebenfalls des schriftlichen Einverständnisses der Rechteinhaber.

Haftungsausschluss

Alle Angaben erfolgen ohne Gewähr für Vollständigkeit oder Richtigkeit. Es wird keine Haftung übernommen für Schäden durch die Verwendung von Informationen aus diesem Online-Angebot oder durch das Fehlen von Informationen. Dies gilt auch für Inhalte Dritter, die über dieses Angebot zugänglich sind.

SCHWEIZER ARCHIV FÜR TIERHEILKUNDE

Herausgegeben von der Gesellschaft Schweizerischer Tierärzte

LXXXI. Bd.

März 1939

3. Heft

Institut d'hygiène et parasitologie de l'Université de Lausanne.

Observations sur quelques maladies parasitaires et sur quelques intoxications des animaux domestiques et sauvages.

Par B. Galli-Valerio.

Au courant de ces dernières années, j'ai eu l'occasion d'examiner un certain nombre d'animaux domestiques et sauvages au point de vue de quelques infections parasitaires et de quelques empoisonnements. Comme parmi ces observations il y en a qui, en dehors de l'intérêt purement scientifique, ont un intérêt pour le praticien, j'ai pensé d'en choisir quelques-unes et d'en donner un court résumé dans ces archives.

A. MALADIES PARASITAIRES.

I. Chez les mammifères.

a) Granulations calcaires chez un porc. J'ai reçu de Mr. Pellaton, vétérinaire à Lausanne, des granulations calcaires qu'il avait trouvées dans la graisse entourant les reins, dans le tissu graisseux environnant le pancréas et sur la plèvre viscérale du poumon gauche. L'examen de ces nodules a été complètement négatif, au point de vue des parasites animaux et végétaux, mais il est probable que les nodules du tissu graisseux des reins et du pancréas, doivent être mis en relation avec une ancienne infection à *Stephanurus dentatus*, et ceux de la plèvre, avec une infection à strongles pulmonaires. Dans ces anciens nodules en effet, les larves ont souvent complètement disparu.

b) Pseudotuberculose pulmonaire du mouton. Chez un mouton ayant succombé à Château-d'Oex, j'ai trouvé les poumons parsemés de nodules plutôt durs, de la dimension d'un

grain de millet. Sur les coupes, ils étaient formés par une couche externe fibreuse et une interne de cellules rondes qui englobaient une larve de strongle. Ce même mouton présentait une forte infection intestinale à *Moniezia expansa*. L'animal avait donc succombé à une double infection: Strongyliase pulmonaire et anémie provoquée par les ténias.

c) Broncho-pneumonie vermineuse des bouquetins (*Capra ibex* L). En octobre 1938 j'ai reçu du parc de Bretaye une femelle adulte de bouquetin morte dans un état de profond amaigrissement. A l'autopsie j'ai trouvé trachée et bronches complètement obstruées par un exsudat spumeux et visqueux. Les poumons présentaient forte hyperémie. Foie et rate étaient normaux, les ganglions mésentériques plutôt gros, les reins congestionnés. Appareil digestif normal. Dans la cavité péritonéale, surtout près de la vessie, il y avait cinq *Cysticercus tenuicollis* Rud. Dans l'exsudat de la trachée et des bronches il y avait d'innombrables embryons de *Müllerius capillaris* Müller, et dans l'appareil digestif quelques *Trichostrongylus colubiformis*. Giles et un seul *Bunostomum trigonocephalum*. Rud.

En novembre je recevais du même parc le cadavre d'un jeune mâle de bouquetin aussi très amaigri. A l'autopsie je constatais un exsudat puriforme jaunâtre dans la plèvre. Les deux poumons fortement congestionnés, le droit avec lésions de pneumonie à la partie antérieure. Trachée et bronches obstruées par un exsudat spumeux et visqueux. Foie et rate normaux, ganglions mésentériques tuméfiés. Appareil digestif normal, reins congestionnés. Dans la cavité péritonéale il y avait un *Cysticercus tenuicollis* Rud. Dans la trachée, les bronches et les poumons de nombreux *Müllerius capillaris* Müll. Dans l'appareil digestif quelques *Bunostomum trigonocephalum* Rud. et quelques *Trichocephalus ovis* Ab. Mais chez ce bouquetin il y avait une surinfection des poumons et de la plèvre avec du pneumocoque.

d) Entérite hypertrophiante des bovidés. Mr. le Dr. Benoit, directeur des abattoirs de Lausanne, m'a envoyé un morceau d'intestin d'une vache, intestin dont la muqueuse présentait l'aspect caractéristique fortement bosselé, de l'entérite hypertrophiante des bovidés. Dans les frottis des matières fécales qui se trouvaient encore dans l'intestin, il y avait de nombreux bacilles acidorésistants, très courts et groupés en petits amas. Ces bacilles étaient beaucoup plus abondants dans les frottis du raclage des lésions où il était possible de les voir même

à faible grossissement, sous la forme de masses sphériques rouges qui, à fort grossissement, étaient formées par de très nombreux bacilles très courts, très serrés les uns contre les autres et contenus dans des cellules rondes, tout à fait analogues aux globi de la lèpre. Les lésions de l'entérite hypertrophiante des bovidés, ressemblent bien plus à celles de la lèpre qu'à celles de la tuberculose.

e) Infections parasitaires chez les chiens.

1^o *Petit chien à diarrhée et vomissements*: Excréments avec d'innombrables blastomycètes Grampositifs. Un traitement au iodure de potassium les diminue, mais il n'arrive pas à les faire disparaître complètement.

2^o *Sur 11 chiens examinés à Lausanne*: 5 infectés de *Taenia serrata*, 1 de *T. serrata* et *Dipylidium caninum*, 2 de *Dipylidium caninum*, 1 de *D. caninum* et *Belascaris canis*, 1 de *Taenia serialis* et *Trichocephalus depressiusculus*, 1 de *Belascaris canis*.

f) Infections parasitaires chez les chats.

1^o *Sur 12 chats examinés*: 2 infectés de *Dipylidium caninum* (Lausanne), 1 de *D. caninum* et *Ctenocephalus canis* (Lausanne), 1 de *D. caninum* et *Uncinaria trigonocephala* (Lausanne), 1 de *D. caninum*, *Ctenoc. canis* et *Sarcoptes minor* (Chailly), 2 de *Belascaris canis* (Villeneuve), 1 de *Bel. canis* et rares coccidies (Lausanne).

2^o *Entérite à streptocoques*. Dans les années 36, 37 et 38 a dominé, surtout à Villeneuve, mais aussi à Lausanne, Chailly et Payerne chez les chats jeunes et adultes, une grave entérite accompagnée de vomissements, tuant les animaux en quelques jours. A l'autopsie j'ai constaté forte hyperémie de l'intestin, parfois avec infiltrations hémorragiques dans la muqueuse, souvent forte tuméfaction de la rate et forte hyperémie des reins.

A l'examen microscopique, j'ai constaté la présence d'un grand nombre de streptocoques dans les frottis de l'intestin, de la rate et des reins. Les cultures ont été positives avec la rate et avec le sang. Tandis que dans l'organisme le streptocoque était en courtes chaînettes de 4—5—6 éléments sphériques, dans les cultures, où il donnait un trouble du bouillon sans voile et dépôt blanchâtre au fond suivi d'éclaircissement du bouillon, il se présentait sous forme de longues chaînettes entortillées. Je n'ai malheureusement pas pu disposer de chats pour des inoculations et l'inoculation sous-cutanée à une souris blanche n'a pas donné de résultat.

Nonobstant ça, j'estime que les lésions constatées chez les chats examinés et surtout celles de la rate et des reins, ainsi que la présence de streptocoques dans le sang, parlent bien pour le rôle pathogène du streptocoque. Le fait que cette affection a frappé indifféremment chats jeunes et adultes, exclut complètement qu'on ait eu à faire avec la maladie des jeunes chats sur laquelle aurait pu se greffer un streptocoque. On n'a du reste pas observé dans cette épidémie, les paralysies caractéristiques de la maladie des jeunes chats. Comme traitement j'ai conseillé l'administration d'ichthoform et l'on m'a assuré que dans quelques cas on a pu sauver les animaux.

3^o *Un cas de tuberculose.* On m'a apporté de Chailly un chat mort dans un profond amaigrissement. Les narines laissaient suinter des mucosités visqueuses. Poumons complètement farcis de petits tubercules. Point de lésions dans les autres organes. Les mucosités du nez étaient remplies de bacilles acidorésistants de forme longue ou courte, plutôt minces, souvent très granuleux. Ces mêmes bacilles étaient très nombreux dans les frottis des tubercules pulmonaires, où ils étaient parfois disposés en gros amas simulant les globi de la lèpre. Ils manquaient complètement dans les frottis des différents organes.

Une émulsion des tubercules dans la solution physiologique, a été inoculée à la dose d' $\frac{1}{4}$ de cc., sous la peau de la cuisse d'un cobaye. Il succomba après 17 jours fortement amaigri, avec un gros abcès rempli de bacilles de Koch au point inoculé. Deux ganglions comme grain de chanvre près de l'abcès, et ganglions tuméfiés dans le mésentère. Point de lésions dans les différents organes, sauf la rate qui apparaissait granuleuse mais peu grossie. Les bacilles de Koch étaient rares dans les ganglions et dans les organes.

Le pus de l'abcès de ce cobaye, traité $\frac{3}{4}$ d'h. par l'antiformine, et émulsionné dans la solution physiologique, fut inoculé à la dose de $\frac{3}{4}$ de cc. sous la peau de la cuisse d'un lapin qui succomba après 126 jours. Deux mois après l'inoculation, ce lapin présentait une tuméfaction comme noisette au point inoculé, avec parèse du train postérieur. L'animal était en bon état de nutrition. Au point inoculé: tuméfaction élastique comme grosse noisette non ulcérée, poumons complètement farcis de tubercules de la dimension d'une tête d'épingle à un pois. Foie avec rares tubercules comme tête d'épingle. Rate de dimensions normales, sans tubercules mais très friable. Point de ganglions mésentériques. Reins farcis de tubercules de la dimension d'une tête d'épingle à un grain de chanvre. Deux ganglions sacrolombaires comme noisettes, remplis de pus. Vessie remplis d'urine purulente. L'examen microscopique montrait: Bacilles de Koch rares dans foie, rate et fèces, très abondants dans

le pus du point inoculé, dans les ganglions, dans les poumons et dans les reins. L'urine représentait une véritable culture de bacilles de Koch. Les bacilles étaient plutôt courts et uniformément colorés dans les organes, longs et granuleux dans la vessie.

Le cas que je viens de décrire, est intéressant à différents points de vue: 1^o Il s'agit d'un cas de tuberculose du type bovin chez un animal qui vit dans les maisons en contact intime avec des personnes. 2^o Cet animal élimine en quantité des bacilles de Koch avec les mucosités du nez. Nous avons donc toutes les conditions favorables pour que ce chat puisse transmettre la tuberculose à l'homme. Or cet animal appartenait à une famille dont les deux enfants avaient été envoyés dans une cure d'air comme suspects de tuberculose. Ces enfants ont ils été infectés par le chat, ou bien ce sont eux qui ont infecté le chat? Je n'ai malheureusement pas pu avoir des renseignements, mais quoi qu'il en soit, il est certain que ce chat infecté pouvait facilement transmettre la tuberculose surtout à des enfants qui sont plus sensibles que les adultes à la tuberculose bovine.

g) Infections parasitaires chez les lapins.

1^o Lapins morts par infection mixte à coccidies du foie et de l'intestin et avec *Cysticercus pisiformis* dans le péritoine et dans le foie.

2^o Dans un élevage, forte mortalité de jeunes lapins. Ils tiennent la tête pliée d'un côté. On m'en apporte un pour l'autopsie: Forte gale de l'oreille à *Psoroptes communis* var. *cuniculi*. Hyperémie du cerveau et du cervelet, sans bactéries. Tous les organes normaux. Le traitement de la gale de l'oreille arrête la mortalité.

3^o Lapin mort de pneumonie à staphylocoques avec fort ballonnement du ventre. Dans l'estomac il y a un grand nombre de grains grisâtres à surface luisante de la dimension de petits pois. Ils contiennent un matériel amorphe, avec des résidus végétaux, des bactéries et une énorme quantité de *Saccharomyces guttulatus*. C'est la première fois que je constate cette curieuse disposition en amas du *S. guttulatus*. Plusieurs *Cyst. pisiformis* dans l'épiploon.

4^o Lapin mort très amaigri. On m'envoie poumons, rate et foie. Les poumons sont normaux, la rate très grosse avec de nombreuses taches blanchâtres. Foie parsemé de tubercules blancs comme tête d'épingle. A l'examen des frottis, je constate la présence de bactéries ovoïdes se colorant aux extrémités et Gram négatives. Les cultures démontrent qu'il s'agit du *Bact. pseudotuberculosis rodentium*.

5° Dans un élevage mortalité de plusieurs lapins. A l'autopsie d'un de ces animaux je constate que la trachée et les bronches sont obstruées par des matières visqueuses blanchâtres. Le poumon droit présente une infiltration analogue, le gauche présente un fort emphysème. Tous les autres organes sont normaux. Les frottis des mucosités de la trachée et des poumons, montrent des globules de pus et de nombreux bacilles très petits, colorés seulement aux extrémités et simulant presque des diplocoques. Ils sont Gram-négatifs. Les cultures donnent du *Bact. cuniculi pneumonicus*. Des applications nasales de soufre précipité 3 vaseline 30 arrêtent l'épidémie.

6° Pneumonie caséuse chez un lapin. Un lapin envoyé au laboratoire et malade depuis quelque temps, meurt spontanément. L'animal est en bon état de nutrition. Poumons farcis de nodules de la dimension d'un grain de chanvre à un pois, contenant du matériel puriforme. Les lobes antérieurs des poumons, sont complètement infiltrés d'une masse caséuse. Sur la plèvre costale, il y a aussi des nodules analogues à ceux des poumons. Foie et rate normaux. Reins avec 3 ou 4 tubercules jaunâtres, de la dimension d'une tête d'épingle. Point de ganglions mésentériques. Dans les frottis des lésions pulmonaires et des nodules de la plèvre costale, plusieurs bacilles acidorésistants, isolés ou groupés par 2 ou 3. Ils sont plutôt courts et uniformément colorés. Dans quelques frottis on ne trouve que quelques granulations acidorésistantes. Les cultures directes ou après traitement à l'antiformine, restent stériles. Un lapin et un cobaye inoculés avec une émulsion des tubercules pulmonaires et de la plèvre costale, ne présentent rien. Un lapin et deux cobayes qui avaient vécu avec le lapin infecté sont isolés. Le lapin et un cobaye ne présentent rien, un cobaye, mort d'une infection à *Trichomonas caviae*, présente tuméfaction de deux ganglions mésentériques dont les frottis montrent deux ou trois bacilles acidorésistants trapus et fortement colorés. Quelle est la nature de l'infection constatée chez ce lapin? J'estime qu'il faut exclure la tuberculose, vu le résultat négatif des inoculations et des cultures. Il s'agit fort probablement d'une infection à bacilles acidorésistants du milieu extérieur, dont l'action a été probablement favorisée par des conditions individuelles du lapin.

h) Infection des lièvres. — En février et mars 1938, j'ai reçu de Corcelles (Payerne) et de Corseaux sur Vevey 2 lièvres trouvés morts. A Corseaux on en avait trouvé un autre déjà en partie dévoré par un renard. Chez les deux, la rate était très grosse, molle et d'une coloration brune, les poumons congestionnés et avec des taches hémorragiques. Foie congestionné, chez le lièvre de Corcelles avec des tubercules blancs, non saillants, comme tête d'épingle. Reins fortement congestionnés. Appareil digestif normal chez le lièvre

de Corcelles, avec des nodules blancs comme grain de millet sur la muqueuse de l'intestin grêle chez le lièvre de Corseaux. L'examen direct et les cultures, permettent de mettre en évidence dans sang et organes et surtout dans la rate, un bacille du type *Bacterium multocidum* des septicémies hémorragiques. Cette infection est une des plus fréquente chez les lièvres et surtout chez les lièvres importés.

i) Infection des cobayes. A partir du mois de mars 1937, les cobayes d'élevage de l'institut ont succombé à une infection caractérisée par les lésions suivantes: Foie très gros, jaunâtre, en dégénérescence graisseuse, reins en dégénérescence graisseuse, hyperémie des capsules surrénales. Tous les autres organes normaux. Toutes les recherches directes au point de vue des parasites végétaux ou animaux, ainsi que les cultures du sang, des organes et de la moelle des os en aérobiose et en anaérobiose, ont été négatives. Un cobaye provenant d'un autre élevage, inoculé sous la peau de la cuisse avec $\frac{1}{2}$ cc. d'émulsion du foie d'un des cobayes malades est mort après 2 mois et $\frac{1}{2}$ avec les mêmes lésions et l'émulsion du foie de ce cobaye inoculée à un autre l'a tué après 23 jours et un troisième passage a tué un autre cobaye en 29 jours. Chez tous ces cobayes, examens directs et cultures, ont été négatifs. Des cobayes placés dans les casiers où les premiers cobayes avaient succombé à l'infection naturelle, sont morts avec les mêmes lésions. Un lapin, un rat blanc et noir et une souris blanche inoculés avec une émulsion du foie de ces cobayes, n'ont présenté aucun trouble. L'évolution de la maladie, sa transmission par inoculation en série au cobaye, parle bien pour une forme infectieuse et pas pour une intoxication. S'agit-il d'une infection à virus filtrant? La chose est possible, mais malheureusement je ne disposais plus de cobayes pour pouvoir expérimenter.

k) Lymphosarcome du rat blanc. Chez un rat blanc mort spontanément au laboratoire de physiologie, je trouve à l'autopsie la cavité abdominale presque complètement remplie par une masse jaunâtre, à taches hémorragiques, fortement bosselée, d'une consistance plutôt élastique et englobant une bonne partie de l'intestin. Sur les frottis, on constate des amas de cellules rondes et les examens soit au point de vue de bacilles acidorésistants soit de bactéries Gram-positives ou négatives, sont absolument négatifs. Sur les coupes, colorées au carmin aluné, je constate qu'il s'agit d'une tumeur à type de lymphosarcome, présentant des cellules géantes plutôt rares et disséminées. Aussi dans les coupes, absence complète de parasites animaux ou végétaux. La tumeur a eu probablement comme point de départ, les ganglions mésentériques. Je n'ai pas constaté de métastases dans les différents organes.

II. Chez les oiseaux.

1^o Des cas intéressants de *tuberculose* chez la poule, chez *Pavo cristatus*, *Corvus corone* et *Larus ridibundus*, ont été étudiés en détail dans une thèse de mon élève Roggo¹⁾.

2^o Très forte infection d'un poulailler à *Dermanyssus gallinae* De Geer, ayant déterminé la mort, surtout des jeunes poulets, par anémie. Tous ces acariens étaient gorgés de sang.

3^o Une poule présente sur la peau du cou de nombreux nodules blanchâtres formés par des amas de lentes de *Mallophages*. Dans les plumes il y a de nombreux *Menopon pallidum* M. et *Lipeurus heterographus* N.

4^o Dans un poulailler forte mortalité des poules. A l'autopsie je constate une très forte hyperémie de l'intestin avec des exemplaires très nombreux d'*Ascaridia perspicillum* Rud. Rares *Heterakis gallinae* Gmel. dans les coecums. Pas d'infection bactérienne. Il s'agit sans aucun doute d'une *entérite provoquée par Ascaridia perspicillum*.

5^o Dans un poulailler, une série de jeunes poules meurent fortement amaigries. On m'envoie les intestins, le foie et la rate d'une de ces poules. Sous la séreuse de l'intestin des tubercules de la dimension d'un grain de chanvre à un petit pois font saillie. Ils présentent une coloration brunâtre. Ils sont surtout nombreux sur le gros intestin tandis qu'il n'y en a point sur les coecums. Du côté de la muqueuse intestinale, ces nodules présentent une ouverture entourée d'un bourrelet très épais et un contenu noirâtre. Le morceau d'oviducte qui adhère encore au cloaque est complètement obstrué par une masse jaunâtre caséuse. Cette masse est complètement remplie de bacilles acidorésistants plutôt épais, uniformément colorés, isolés ou en amas, bacilles qui font défaut dans les nodules de l'intestin, dans le foie et dans la rate. Dans les nodules il n'y a point de parasites animaux mais seulement des cellules de pus et quelques blastomycètes. Le pus de l'oviducte ensemencé après traitement par l'antiformine sur œuf glyceriné et sur œuf au vert de malachite n'a donné aucun développement. Le contenu des nodules de l'intestin, ensemencé en liquide de Raulin, a donné un blastomycète à cellules sphériques de 4,5—6 μ , présentant souvent un bourgeon aussi sphérique de 1,5 μ . Par-ci par-là il y a des ascques de 9—12 μ . Ce blastomycète donnait des cultures abondantes blanches luisantes, surélevées à contours ondulés. Il se colorait très bien par le bleu de méthylène, la fuchsine et par le Gram. Dans les cultures il donnait de rares filaments de 12—30 μ . Sur les coupes, les nodules de l'intestin apparaissaient formés par une infiltration de cellules rondes, sans cellules épithélioïdes ni de cellules géantes.

1) Experimentelle Untersuchungen über die Vogeltuberkulose. Thèse de Lausanne 1937.

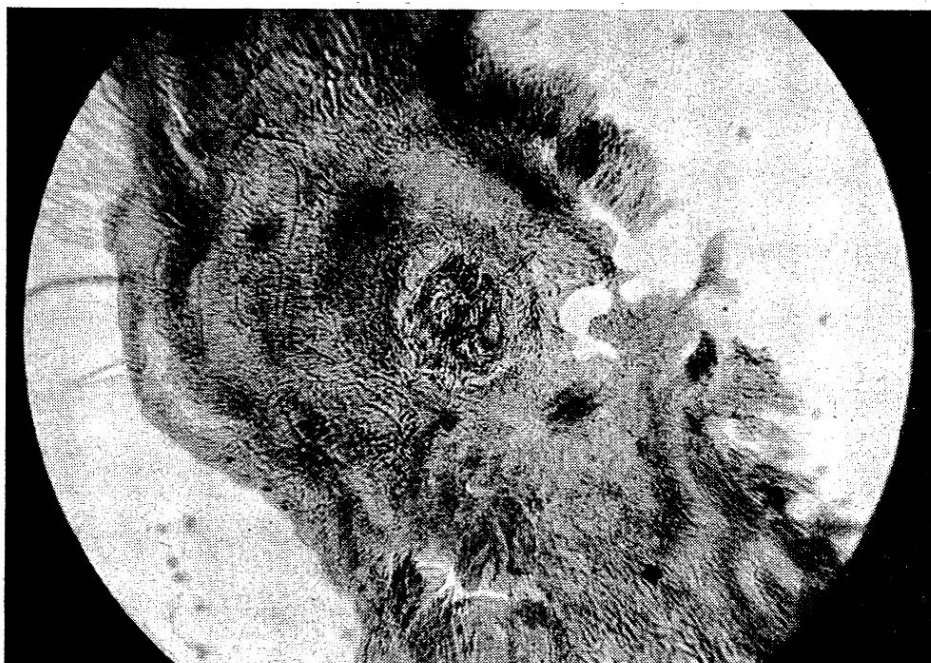


Fig. 1.

Cette poule, qui malheureusement n'a pu être examinée en entier, semble avoir succombé à une *infection double* : A bacilles acidorésistants, probablement *Mycobacterium tuberculosis avium*, localisée à l'oviducte et peut être aux ovaires et à blastomycètes, ayant provoqué la formation de nodules dans les parois de l'intestin.

6° Chez trois cygnes (*Cygnus olor*) d'Ouchy, j'ai constaté à l'autopsie une véritable *pseudotuberculose de l'intestin* caractérisée par des tubercules de la dimension d'une tête moyenne d'épingle situés sous la séreuse. Ils étaient dus à la fixation dans l'intestin de nombreux exemplaires d'un Acanthocéphale: *Filicollis anatis* Schr. Sur les coupes on constatait que les tubercules étaient formés par une accumulation de cellules rondes au centre desquelles se trouvait la tête du parasite fortement fixée avec ses crochets (fig. 1). Chez un de ces cygnes, il y avait aussi quelques exemplaires d'*Hymenolepis anatina* Kr. et d'*Echinostoma revolutum* Fröhl.

7° Forte mortalité des cannetons de Ripaille par diarrhée. A l'autopsie on constate lésions d'une forte *entérite*. Les frottis du contenu de l'intestin montrent quelques streptocoques et chez un, beaucoup de blastomycètes. Les cultures du sang du cœur, donnent du *Bacterium avicidum* et des vaccinations contre ce germe arrêtent complètement la mortalité.

8° Paon (*Pavo cristatus*) ♀ du parc de Mon Repos (Lausanne) ayant présenté parèze des jambes et mort dans un profond amaigrissement. A l'autopsie on constate hyperémie de l'intestin, hy-

perémie avec hémorragies du lobe droit du cerveau, hyperémie du cervelet et de la moelle épinière. Dans les plumes, beaucoup de *Goniodes falcicornis* N. Dans l'intestin beaucoup de *coccidies* ovoïdes, à micropyle peu visible de $15 - 18 \times 12 - 15 \mu$, protoplasma en boule à gros grains, de $9 - 10 \mu$. Elles donnent 4 sporoblastes piriformes de $12 \times 3,5 \mu$, chacun avec 2 sporozoïtes en poire, sans reliquat. Les caractères de cette coccidie, la placent dans le groupe de l'*Eimeria avium* Riv. et Silv. Ce paon présentait aussi une légère infection à *Heterakis gallinae* Gmel. et il y avait aussi quelques œufs de $66 \times 36 \mu$ du type *Spiroptera*, mais il n'a pas été possible de déceler le ver. Il s'agissait peut-être de *Cyrnea bulbosa* v. Linst.

9^o Infections du *Phasianus colchicus*. Une ♀ est morte très amaigrie au Parc de Mon Repos. A l'autopsie: Forte hyperémie de l'appareil digestif, point de lésions dans les organes. Forte infection à *Capillaria annulata* Mol. Cap. longicolle Rud. et *Choanotaenia infundibulum* Bloch.

Forte mortalité de jeunes *Ph. colchicus* élevés à Lausanne. Ils sont couverts de *Menopon biseriatus*. A l'autopsie: Hyperémie de l'intestin avec de très nombreuses *coccidies* ovoïdes à micropyle visible de $24 \times 18 \mu$, protoplasma granuleux en sphère. Elles donnent 4 sporoblastes piriformes de $9 \times 6 \mu$, chacun avec 2 sporozoïtes piriformes, point de reliquat. L'administration d'une solution de chinisol 1 : 10 000, arrête l'épidémie.

Forte mortalité de *Ph. colchicus* élevés au Tessin. Ils avaient présenté comme symptôme l'ouverture et fermeture continuelle du bec, très caractéristique pour l'infection à ver fourchu. En effet on constate dans bouche et intestin des œufs de *Syngamus trachea* Mont. en segmentation, et dans larynx et trachée, il y a de véritables bouchons de *Syngamus* complètement rouges. Dans l'intestin légère infection à *coccidies* ovoïdes de $15 \times 21 \mu$ à protoplasma en sphère finement granuleux de 12μ . Elles donnent 4 sporoblastes ovoïdes de $9 \times 4,5 \mu$ chacun avec 2 sporozoïtes piriformes et avec reliquat.

10^o Infections de *Starna perdix*. Forte mortalité dans un élevage de *St. perdix* du Tessin. Les perdrix présentent les symptômes de la *syngamiase*: Ouverture et fermeture du bec. A l'autopsie d'un exemplaire je constate la présence d'œufs segmentés de *S. trachea* dans la gorge, la trachée, les bronches et tout l'appareil digestif. Trachée et bronches, complètement bourrés de vers rouges. Un traitement avec instillations dans le larynx de salicylate de soude 5%, et la distribution d'une boisson avec $1\frac{1}{2} - 2\%$ de la même substance arrête l'épidémie. Cette perdrix présentait dans l'intestin quelques *Capillaria longicolle* Rud. et *Hymenolepis lineae* Goeze. Dans la bouche il y avait une *Oscillaria* légèrement courbée de $20 \times 3 \mu$.

Dans un envoi de *Starna perdix* de Hongrie, 8 meurent et les autres, aussi malades, arrivent à se remonter. A l'examen de trois exemplaires, je constate très fort amaigrissement, pas de lésions, sauf une rate de la dimension d'un gros haricot et très friable. L'examen microscopique du sang et des organes, démontre une très forte infection à *Proteosoma*. Il est fort probable que le froid du mois de mars a déclenché un accès de malaria chez ces perdrix importées de Hongrie. Les trois perdrix présentaient aussi une légère infection à *Hymenolepis linea* Goeze.

Starna perdix envoyée du Tessin, succombée très amaigrie. A l'autopsie je constate: Trachée obstruée par *Syngamus trachea*, forte hyperémie de l'intestin avec de très nombreuses *Hymenolepis linea* Goeze et de nombreuses coccidies de deux types: La première est cylindroïde, à micropyle très visible de $24 \times 13 \mu$ protoplasma en sphère finement granuleux de $15 \times 10,5 \mu$. Elle donne 4 sporoblastes ovoïdes de $12 \times 6 \mu$, chacun avec 2 sporozoïtes en massue et sans reliquat. La seconde est ovoïde, légèrement asymétrique à micropyle non visible de $11 \times 13,5 \mu$, protoplasma en sphère finement granuleux de 15μ . Elle donne 4 sporoblastes ovoïdes, avec un des pôles très pointu de $10,5 \times 6 \mu$ chacun avec 2 sporozoïtes piriformes et point de reliquat.

11^o *Infections de Perdix saxatilis*. *Perdix saxatilis* morte en 12 h. au Tessin, après avoir présenté le symptôme de l'ouverture et fermeture du bec. Elle a la trachée obstruée par *Syngamus trachea*.

Dans un élevage du Tessin, 420 bartavelles (*P. saxatilis*) meurent l'une après l'autre avec les symptômes suivants: Les ailes tombent, la marche est chancelante, elles ne mangent plus et elles meurent après 2 ou 3 jours. Dans le même élevage il y a 600 jeunes *Ph. colchicus* et 300 *Starna perdix*, qui se portent très bien. Les bartavelles en question, avaient éclos d'œufs importés de Yougoslavie. A l'autopsie de 5 exemplaires envoyés j'ai constaté exclusivement forte hyperémie de l'intestin contenant des matières liquides. Chez trois il y avait quelques *Hymenolepis linea* Goeze, chez aucune il n'y avait des coccidies. Dans les frottis du sang et des organes, nombreuses bactéries plutôt minces, souvent par deux, Gram-négatives. Les cultures faites avec le sang du cœur, présentent les caractères suivants: En agar par piqûre: en surface culture épaisse blanchâtre à bords ondulés à centre légèrement surélevé, peu de développement en profondeur. En agar glycosé, fermentation. En gélatine même caractères que sur agar, mais culture moins abondante sans liquéfaction. En bouillon voile épais en surface, avec dépôt blanchâtre au fond. Sur pomme de terre culture blanchâtre très peu visible. Dans le lait à l'azolitmine, coagulation et coloration rouge du coagulum. Très forte réaction de l'indol.

Dans toutes les cultures, le bacille se présente sous la forme d'un bâtonnet à bouts arrondis très mobile. Coloré par le Casares-

Gil, il présente 5 à 6 cils de 8 à 10 μ à 4—5 ondulations, fixés sur la périphérie du bacille. Il se colore uniformément par la fuchsine et le bleu au thymol, mais il ne se colore pas par le Gram.

Les inoculations de ces cultures dans les muscles pectoraux du *Passer domesticus*, *Fringilla coelebs*, *canaris* et perruche bleu, ont déterminé la mort de ces oiseaux en un à 3—4 jours avec infiltration ou nécrose locale, congestion de tous les organes tuméfaction de la rate, hyperémie de l'intestin avec matières liquides et bacilles nombreux dans sang et organes. Au contraire la même inoculation pratiquée chez la poule, *Phasianus colchicus*, *Starna perdix*, pigeon et tourterelle, a été absolument négative, comme négative a été l'inoculation sous-cutanée chez le lapin, le rat blanc, le rat noir et la souris blanche. Chez les cobayes, un seul a présenté après 15 jours une tuméfaction comme grosse noisette au point inoculé, tuméfaction qui a disparu complètement et l'animal n'a présenté aucun trouble.

Une inoculation sous-cutanée pratiquée chez une *Tetudo graeca* et chez une *Rana temporaria*, n'a eu aucune action sur la première, tandis que la seconde est morte après 6 jours avec forte infiltration au point inoculé, infiltration contenant des bacilles normaux, mais surtout réduits en granulations, sans phagocytose.

Le bacille isolé chez les bartavelles du Tessin, présente les caractères morphologiques et culturels sauf sur pomme de terre, du *Bacterium coli*, mais il diffère du *B. coli* ordinaire au point de vue de son action pathogène.

Non seulement il n'est pas pathogène pour les mammifères, mais même sur des oiseaux très rapprochés des bartavelles, il n'a aucune action. Est-ce que cette bactérie a bien été la cause de la grave mortalité observée chez les bartavelles du Tessin? C'est très probable, mais je ne puis pas l'affirmer. Il aurait en effet été nécessaire d'inoculer des bartavelles, mais malheureusement, toutes les recherches faites pour avoir une bartavelle normale pour l'expérience, n'ont pas abouti.

12^o *Infections des pigeons domestiques.* Sur 8 pigeons examinés: 1 infecté d'*Eimeria pfeifferi* Lab., *Heterakis maculosa* Rud., *Capillaria columbae* Rud. (Le Mont s. Lausanne); 3 jeunes morts par infection à *E. pfeifferi* (Le Mont s. Lausanne), 1 infecté d'*H. maculosa* (idem), 1 jeune mort par forte infection à *Lipeurus baculus* N. (Lausanne), 1 mort par forte infection à *E. pfeifferi* (Vevey). Avec 2 autres, il avait succombé présentant renversement de la tête en arrière et marche à reculons. A l'autopsie j'ai constaté forte hyperémie de l'intestin qui ne contenait que de la bile, légère hyperémie du cerveau, forte hyperémie du cervelet et de la moelle allongée, légère hyperémie de la moelle épinière. Ces lésions ressemblent beaucoup à celles que j'ai décrites surtout chez les jeunes lapins, sous l'influence des infections à coccidies. 1 pigeon voyageur

trouvé dans l'impossibilité de voler à Zermatt est mort le lendemain avec hyperémie de l'intestin et Eim. pfeifferi. La mort a été probablement favorisée par la fatigue.

13^o *Infection des canaris*. Je reçois 2 canaris provenant d'un élevage où il y a eu une forte mortalité. A l'autopsie je ne constate qu'une forte hypertrophie de la rate parsemée de petits tubercules blanchâtres, de la dimension d'une tête d'épingle. La rate présente une forme cylindroïde, allongée en guise de saucisse. Les frottis de cet organe, montrent des bacilles très courts ovoïdes, qui se trouvent aussi, moins nombreux, dans les autres organes, mais pas dans le sang. Ils sont Gramnégatifs et les cultures donnent du *Bacterium pseudotuberculosis rodentium*.

III. Chez les vertébrés à sang froid.

1^o Forte mortalité de truitelles et alevins (*Trutta fario*) dans le V. d'Iliez et à Montreux, déterminée par des *Saprolegniacées* qui en couvrent complètement le corps. Le traitement au permanganate de potasse et la désinfection des bassins à la chaux arrêtent l'épidémie.

2^o Truites et truitelles trouvées mortes dans un ruisseau à Châtel-St-Denis. Toutes présentent sur le corps des lésions plus ou moins fortes de la furonculose, caractérisées par des taches rouges à centre surélevé et très souvent ulcéré. Elles contiennent un matériel puriforme sanguinolent avec de très nombreux bacilles très mobiles et Gramnégatifs. Les cultures donnent du *Bacterium salmonicida* (Emm. et Weibel) L et N. Mais en même temps l'examen des branchies, démontre la présence de cristaux de sulfate de chaux, de sorte qu'on peut penser, à côté de la furonculose, à un empoisonnement par la chaux ou le chlorure de chaux.

3^o Forte mortalité des écrevisses de la Biordaz sur Fribourg, sans aucune mortalité des truites. Chez ces écrevisses, les pattes sont en partie tombées ou elles se détachent facilement. Sur un exemplaire, il y a quelques sangsues: *Branchiobdella parasitica* Braun. A l'autopsie, le foie est rougeâtre ou jaune. Dans les frottis du foie, il y a beaucoup de bacilles plutôt trapus Gramnégatifs. Les cultures du foie, se développent très bien à 20°. Sur ager par piqure, il y a en surface une culture à centre surélevé, bords très déchiquetés et en profondeur culture abondante à saillies latérales. En gélatine, caractères analogues avec liquéfaction en nappe et très légère fluorescence verdâtre. En bouillon voile en surface et trouble avec légère fluorescence. Ces cultures ont une odeur désagréable et sont formée par un bacille très mobile et Gramnégatif. Il se rapproche du *B. astaciperda* Lehm et Neum. décrit par Hofer comme agent de la peste des écrevisses.

IV. Chez les invertébrés.

1° *Zebrina detrita* Müll. var. *radiata* et la dissémination du *Dicrocoelium lanceolatum*.

Dans la zone d'Orsières (Valais), où j'ai trouvé cette *Zebrina* infectée par *Cercaria longocaudata* Piana, larve du *Dic. lanceolatum*, j'ai étudié un peu la biologie du mollusque. Les *Zebrina* se rencontrent dans cette zone exclusivement dans des terrains secs, à végétation surtout d'*Artemisia campestris*. Dans les périodes de sécheresse et même de légère pluie, c'est très rare de rencontrer par-ci par-là une *Zebrina*, tandis qu'au moment des fortes pluies, on en trouve des quantités, soit sur le sol soit sur les herbes et les buissons. A ce point de vue, elle se comporte tout différemment de l'*Helicella obvia* Ziegl. que dans cette zone je n'ai jamais trouvée infectée de *C. longocaudata*, *Helicella* qui, même dans les périodes de grande sécheresse, est fréquente surtout sur les tiges d'*A. campestris*. C'est certainement au moment des grandes pluies que les *Zebrina* s'infectent et que celles déjà infectées, disséminent les métacercaires. En effet les pluies désagrègent les excréments à œufs de *Dic. lanceolatum*, l'humidité favorise la mise en liberté de l'embryon déjà formé dans l'œuf et cet embryon, grâce aux cils dont il est pourvu à sa partie antérieure, peut se déplacer sur sol et herbes mouillés et pénétrer ainsi dans les *Zebrina*. Une fois les *Zebrina* infectées, au moment des pluies se déplaçant sur les herbes, y déposent les métacercaires et les animaux broutant ces herbes, s'infectent de *D. lanceolatum*. Dans cette zone j'ai trouvé des œufs de ce distome dans les excréments de mouton, vache, chèvre, chevreuil et lièvre. Comme moi et Bornand nous avons signalé la présence du *D. lanceolatum* même chez l'homme en Suisse¹⁾, il serait intéressant de rechercher ce parasite chez les personnes demeurant dans des zones à *Zebrina*. Comme dans la zone d'Orsières, les agriculteurs récoltent les *Zebrina* et les donnent à manger aux poules pour favoriser la formation de la coquille des œufs, il serait intéressant de vérifier si les cercaires et métacercaires ingérées par les poules, pourraient traverser leur intestin et servir à la dissémination de l'infection.

B. INTOXICATIONS.

1° *Empoisonnement des oiseaux d'une volière par le plomb.*

Le 8 et 10 août 1936 on m'apportait du Parc de Mon Repos un certain nombre d'oiseaux (perruches, bengalis, etc.) trouvés morts dans les volières où la mortalité était très forte et continue. A l'autopsie je constatais hyperémie de l'intestin, souvent

¹⁾ Schw. med. Wschr. 1931, p. 614. Dernièrement j'ai constaté cette infection chez une malade de Zurich.

coloration jaunâtre du foie, légère hyperémie du système nerveux central. On pouvait soupçonner de la peste aviaire, de la psittacose, ou une septicémie hémorragique, mais inoculations et cultures furent négatives. Je soupçonnais en même temps un empoisonnement et ayant fait une enquête, on me rapportait qu'on vernissait les treillis des volières. Ayant obtenu du vernis, qui présentait une coloration verte, je priais Mr. le Dr. Bornand d'en faire l'analyse et il constatait que c'était un vernis au plomb. L'examen d'autres oiseaux morts dans les volières, me permettait de constater la présence de taches vertes de vernis sur leurs plumes. Le vernis était en effet appliqué par un pistolet à air comprimé. Un examen des frottis du sang de ces oiseaux démontrait la présence de granulations basophiles dans les hématies et Mr. le Dr. Bornand mettait en évidence le plomb chez un des oiseaux. Pour éliminer complètement la possibilité d'une infection, je plaçais quelques-uns des oiseaux malades avec des oiseaux sains de l'institut. Ceux-ci n'ont présenté aucun trouble et même les oiseaux malades, sauf un, soustraits à l'action du plomb, se sont complètement remontés. Je conseillais d'arrêter immédiatement le vernissage des volières et de distribuer du lait aux oiseaux malades: La mortalité cessa immédiatement. Ce cas malheureux démontre l'importance qu'il y a à d'utiliser des treillis galvanisés plutôt que vernis pour les volières ou bien d'employer des vernis sans plomb.

2. *Empoisonnement des cygnes (Cygnus olor) par le mazout.*

Le déversement d'une forte quantité de mazout dans le lac à Ouchy, a eu une action très nuisible sur les cygnes. Ils présentaient toute la surface du corps complètement noircie, avec les plumes collées, ne pouvaient plus se tenir dans l'eau et ils dépérissaient. Transportés à l'institut et placés dans une chambre chauffée, ils ont été soumis à des lavages répétés avec des solutions chaudes de savon. On a ainsi pu arriver à les débarasser complètement du mazout fixé sur les plumes et les remettre en liberté sur le lac. Mais trois, nonobstant le traitement, ont succombé. A l'autopsie ils présentaient forte hyperémie de la trachée, des bronches et des poumons et surtout une formidable hyperémie de l'intestin. Ces organes dégageaient une odeur de mazout. Ces cygnes présentaient aussi une décoloration des pattes.

Il s'agissait certainement d'animaux ayant introduit avec l'eau du lac des quantités assez fortes de mazout.

3. *Empoisonnements des truites.* Je suis souvent interpellé sur des mortalités des truites non déterminées par des parasites. Dans les élevages j'ai constaté plusieurs fois des mortalités d'alevins et de truitelles dues à la décomposition des aliments distribués dans les bassins en trop grande quantité. Les truites sont très sensibles aux produits de décomposition des viandes et il faut absolument éviter de distribuer dans les bassins des quantités trop grandes d'aliments. Dans d'autres cas, j'ai vu de fortes mortalités de truites surtout dans les transports, dues à l'introduction d'un nombre excessif de poissons dans bacs et récipients. Les truites jeunes ou adultes sont très sensibles à l'insuffisance d'oxygène. Il est donc important de ne jamais placer trop de truites dans des bassins et surtout éviter d'en placer un trop grand nombre dans des récipients servant au transport. Il faut en outre renouveler souvent l'eau et, cas échéant, y insuffler de l'air. Dans les rivières, à part un empoisonnement par gaz d'éclairage et quelques empoisonnements par déversement accidentel d'acides, la plus grande partie des mortalités des truites est due au déversement de purin ou bien à la chaux et au chlorure de chaux. La constatation des empoisonnement à la chaux ou au chlorure de chaux, se fait très facilement par le procédé de Rusconi :

On rince les branchies avec de l'eau distillée, on les racle assez profondément avec un bistouri et on dépose le produit du raclage sur un porte-objet. Après y avoir ajouté une goutte d'acide sulfurique pur, on couvre avec une lamelle et on examine avec un objectif à sec 6 ou 7.

En cas de présence de chaux ou de chlorure de chaux, on constate la présence de cristaux en aiguille de sulfate de chaux, souvent disposés en étoiles et en gerbes. J'ai constaté que ces cristaux peuvent être mis en évidence même chez des truites gardées assez longtemps dans une solution de formaline 1%. La présence des cristaux de sulfate de chaux, n'indique pas nécessairement un empoisonnement de rivière par le chlorure de chaux ou la chaux, dans un but criminel. J'ai en effet constaté dans un cas, que l'empoisonnement avait été tout à fait accidentel, par l'arrivée de chaux dans la rivière durant les travaux de réfection d'un pont. Jamais en dehors de ces cas, je n'ai constaté la formation de cristaux même en pratiquant la réaction sur des poissons pris dans des rivières à eaux riches en matières calcaires.

4^o *Toxicité de flèches âgées de 30 ans.* En 1907 Galli-Valerio et Vourloud, publiaient un long travail expérimental sur l'action toxique de flèches du Congo, flèches dont une partie était âgée de 10 ans et l'autre ne portait aucune indication¹). Ces flèches qui, comme ils démontraient, étaient empoisonnées avec de l'*Erythrophlaeum guineense*, avaient gardé encore leur pouvoir toxique pour les animaux d'expériences. Ayant reçu de Mr. le Dr. Chappuis deux flèches du Congo datant de 30 ans et tout à fait analogues à celles employées dans les expériences citées, j'ai voulu constater si, même après de si longues années leur toxicité persistait. Une petite quantité du raclage de l'enduit noirâtre recouvrant l'extrémité pointue de la flèche, diluée dans de la solution physiologique, fut inoculé à la dose d'1 cc. dans les muscles de la cuisse d'un gros cobaye, et à la dose de $\frac{3}{4}$ de cc. dans les muscles de la cuisse d'un rat blanc adulte. Quinze minutes après, le cobaye présentait une respiration rapide et superficielle, puis il se couchait sur le flanc, perdait ses urines, présentait de temps en temps des contractions des membres postérieurs et il succombait une heure après l'inoculation. A l'autopsie on ne constatait pas de lésion au point inoculé, très peu de sang dans le cœur, légère congestion pulmonaire et très forte congestion des reins.

Le rat blanc présentait aussi 20 min. après l'inoculation, respiration difficile, il se couchait sur le flanc puis sur le ventre, mais il résista et les jours suivants il se rétablit complètement. Galli-Valerio et Vourloud avaient déjà constaté que le rat blanc ne succombait pas à l'action des flèches du Congo.

Les expériences que je viens de relater, confirment complètement ce qu'écrivaient en 1907 Galli-Valerio et Vourloud, c'est-à-dire que des flèches même très âgées, et dans le cas particulier âgées de 30 ans, gardent encore leur toxicité, de sorte que leur manipulation présente un réel danger.

C. ETOUFFEMENT PAR CORPS ETRANGER.

En novembre 1938 un cygne (*Cygnus olor*) qui se trouvait sur le lac avec d'autres dans le port d'Ouchy, fit tout à coup de grands efforts se redressant sur l'eau puis il tomba mort. A l'autopsie je constatais la présence d'un gros hameçon traversant la paroi postérieure de la partie supérieure de l'œsophage

¹) Archiv f. Schiffs- und Tropenhygiene, Bd. 11 1907, S. 347.

et pénétrant dans la trachée de sorte à maintenir strictement réunis les deux organes. Dans la cavité thoracique gauche il y avait un fort épanchement de sang, hémorragie probablement provoquée par les violents efforts accomplis par le cygne pour se débarrasser de l'hameçon.

Peu de temps après, un second cygne succombait aussi dans le port d'Ouchy. Je constatais la mort par étouffement, déterminée par une perche de dimensions moyennes restée fortement prise dans le pharynx.

Aus der veterinär-ambulatorischen Klinik der Universität Bern.
Direktor: Prof. Dr. W. Hofmann.

Vakzinationsversuche gegen die Euterpocken des Rindes und ein Beitrag zu deren Diagnostik.

Von Tierarzt Peter Christen, Assistent.

(Schluß.)

Diagnose und Differentialdiagnose.

Jenner hat die Kuhpocken mit der Vaccination praktisch aus der Welt geschafft. Aber sicher haben auch die Kuhpocken, die in engster Verwandtschaft zu den Menschenpocken stehen, ihren ursprünglichen Charakter eingebüßt. Gins schreibt: „Durch Jenner sind die Kuhpocken eine ganz andere Krankheit geworden, die wohl leichter zu ertragen, aber schwerer zu erkennen ist.“

Echte Kuhpocken werden heute wenig mehr angetroffen. So berichtet Schneidebühl: „Im ganzen sind Kuhpocken als primäres Leiden nicht oft beobachtet worden.“

Auch aus einem Ausspruch von Frenkel ist zu ersehen, daß echte Kuhpocken lange nicht mehr beobachtet wurden. „Die Erforschung natürlicher Kuhpocken zur Gewinnung eines neuen Stammes für die Vaccination des Menschen wäre sehr zu empfehlen.“

Nicht ohne weiteres klar ist die Frage, um welche Form der Euterpocken es sich in unserer Gegend handelt. Wir haben die Auffassung, daß echte originäre Kuhpocken nicht vorkommen.