

Röntgenologische Studien über die Motorik des Wiederkäuerdickdarmes [Schluss]

Autor(en): **Spörri, H. / Asher, T.**

Objektyp: **Article**

Zeitschrift: **Schweizer Archiv für Tierheilkunde SAT : die Fachzeitschrift für Tierärztinnen und Tierärzte = Archives Suisses de Médecine Vétérinaire ASMV : la revue professionnelle des vétérinaires**

Band (Jahr): **82 (1940)**

Heft 6

PDF erstellt am: **29.06.2024**

Persistenter Link: <https://doi.org/10.5169/seals-590280>

Nutzungsbedingungen

Die ETH-Bibliothek ist Anbieterin der digitalisierten Zeitschriften. Sie besitzt keine Urheberrechte an den Inhalten der Zeitschriften. Die Rechte liegen in der Regel bei den Herausgebern.

Die auf der Plattform e-periodica veröffentlichten Dokumente stehen für nicht-kommerzielle Zwecke in Lehre und Forschung sowie für die private Nutzung frei zur Verfügung. Einzelne Dateien oder Ausdrucke aus diesem Angebot können zusammen mit diesen Nutzungsbedingungen und den korrekten Herkunftsbezeichnungen weitergegeben werden.

Das Veröffentlichen von Bildern in Print- und Online-Publikationen ist nur mit vorheriger Genehmigung der Rechteinhaber erlaubt. Die systematische Speicherung von Teilen des elektronischen Angebots auf anderen Servern bedarf ebenfalls des schriftlichen Einverständnisses der Rechteinhaber.

Haftungsausschluss

Alle Angaben erfolgen ohne Gewähr für Vollständigkeit oder Richtigkeit. Es wird keine Haftung übernommen für Schäden durch die Verwendung von Informationen aus diesem Online-Angebot oder durch das Fehlen von Informationen. Dies gilt auch für Inhalte Dritter, die über dieses Angebot zugänglich sind.

Geruchs gesondert gehalten werden und eine Garderobe *L* für Straßenkleider mit Waschgelegenheit. Der Trockenraum *K* bietet Platz für Überkleider von 150 Personen und genügt auch den Angestellten der übrigen Abteilungen. Kürzlich wurde noch ein gas-, splitter- und trümmersicherer Luftschutzraum *N* für 40 Personen eingebaut. (Schluß folgt.)

Aus dem Physiologischen Institut der Tierärztlichen Hochschule zu Hannover. (Direktor: Prof. Dr. A. Trautmann).

Röntgenologische Studien über die Motorik des Wiederkäuerdickdarmes.

Von H. Spörri, Oberassistent am Veterinär-Pathologischen
Institut der Universität Zürich und

Th. Asher, Assistent am Physiologischen Institut der
Tierärztlichen Hochschule Hannover.

(Schluß.)

Für die Beurteilung röntgenologischer Untersuchungen ist besonders zu berücksichtigen, daß man annimmt, daß flüssige oder gasförmige Körper andere peristaltische Bewegungen auslösen als festere oder feste Körper. Wie aber auch immer eine Versuchsanordnung gestaltet werden mag, man wird doch immer nur Bewegungsformen erzielen, zu denen ein Organismus auch physiologisch befähigt ist.

Und nun erhebt sich die Frage: Sind die peristaltischen Wellen des Spiraldarmes Fortsetzungen von peristaltischen Kontraktionen der Anfangsschleife oder entspringen sie an anderer Stelle? Wir sahen solche als Fortsetzung von peristaltischen Wellen des distalen Schenkels der Ansa proximalis, aber ebenso sicher beobachteten wir, wie solche spontan, und zwar meist vom stehenden Schnürring am Übergange der Anfangsschleife in das Labyrinth ausgingen. Wie schon oben erwähnt, bleibt das an die Spirale herantransportierte Barium gewöhnlich kurze Zeit vor dem Schnürring am Übergange in die Ansa spiralis liegen. Setzt sich jedoch die von der Anfangsschleife kommende peristaltische Welle auf die Spirale fort, so wird auch die Kontrastmasse sofort weiter in die Spirale hineinbefördert.

In gewissen Versuchen stellten wir das Fehlen sowohl der oben beschriebenen rhythmischen Segmentation als auch der großen peristaltischen Kontraktionen fest. Bei flüchtigem Be-

trachten des Röntgenschirmes schien der Darm überhaupt bewegungslos zu sein. Bei näherem Zusehen fanden wir jedoch neue und interessante Bewegungsphänomene sich abspielen. Durch in annähernd gleichen Abständen sich folgende Schnürringe war die ganze Spirale in eine große Zahl kleiner Segmente geteilt (vgl. Abb. 5) und hatte so ein rosenkranzartiges Aussehen. Sämtliche Schnürringe mit den dazwischen liegenden Segmenten zeigten eine kontinuierliche, wenn auch sehr langsame analwärts gerichtete Wanderung unter dem Bilde des Haustrenfließens¹). (Durch Einführen von in Gaze gewickelten Metallstiften in den Darm konnten wir die Wanderungsgeschwindigkeit des Darminhaltes bestimmen. Diese betrug etwa 4 cm in 15 Minuten.) Diese segmentalen Schnürringe blieben nun nicht über die ganze Spirale bestehen, sondern nach einer gewissen Zeit (nach etwa 15 bis 30 Minuten) lösten sich diese allmählich. Dafür entstand jedoch fast unmerklich in der Nachbarschaft ein neuer. Es können demnach, so lange solche Bewegungen zu beobachten sind, die einzelnen Segmente noch nicht den Kotpillen entsprechen. Wir neigen zu der Ansicht, daß diese Bewegungsform besonders dann eintritt, wenn der Darminhalt bereits festere, aber noch nicht die endgültige Form angenommen hat. Diese Segmentationsarbeit, die sich während des Haustrenfließens abspielt, stellt also sozusagen eine Zeitlupenaufnahme der rhythmischen Segmentation oder der Stülpbewegungen dar. Nach unseren bisherigen Kenntnissen muß diese isomorphe Segmentation mit der Bildung der Schnürringe tonischer Natur sein, im Gegensatz zu der polymorphen (rhythmischen) Segmentation, die als Kontraktionsvorgang aufzufassen sein soll.

Wenn Czepa und Stigler in ihren Arbeiten von einem in Ruhe verharrenden Spiraldarme berichten, so gehen wir wohl nicht fehl, anzunehmen, daß die Forscher darunter die eben beschriebene Phase des „Haustrenfließens“ verstehen. Ohne klare und scharfe Durchleuchtungsbilder, die es gestatten, einzelne Darmpartien über lange Zeit zu beobachten, sind die soeben erwähnten Darmbewegungen nicht festzustellen. Solche günstigen Bedingungen kann man jedoch nach unseren Erfahrungen nur durch direktes Einführen der Kontrastmassen in den Spiraldarm bzw. in den Endschenkel der Anfangsschleife schaffen.

¹) Unter Haustrenfließen verstehen Katsch, Borchers, v. Bergmann (zit. nach Catel (2) das Wandern von gleichgroßen, nebeneinander angeordneten Ausstülpungen des Kolons (isomorphe Haustrierung).

Es ist noch eine weitere Darmbewegung zu erwähnen: Bei genauer Betrachtung des nur träge arbeitenden Darmes kann man feststellen, daß über dessen Segmente fortwährend seichte Wellen verlaufen; diese Erscheinung kann leicht an Abb. 5 erkannt werden. Die Wellen dürften wohl, wenn sie nicht als seichte Peristaltik der Ringmuskulatur anzusehen sind, durch die Tätigkeit der Muscularis mucosae erzeugt werden. Es soll später noch einmal gezeigt werden, wie die Funktionen der Muscularis mucosae und die der Tunica muscularis bei der röntgenologischen Untersuchung nicht ohne weiteres von einander getrennt werden können.

Bezüglich der Flexura centralis konnte nichts besonders Charakteristisches gefunden werden, obwohl wir unser Augenmerk bei den Untersuchungen ebenfalls ganz speziell auf diesen Punkt richteten.

Bei Betrachtung der Darmscheibe über lange Zeit sieht man, daß ihre Form sich ändert; bald erscheint sie längsoval, bald mehr rundlich. Ganz besonders nehmen die Schlingen der letzten zentrifugalen Windung verschiedene Formen an. Diese

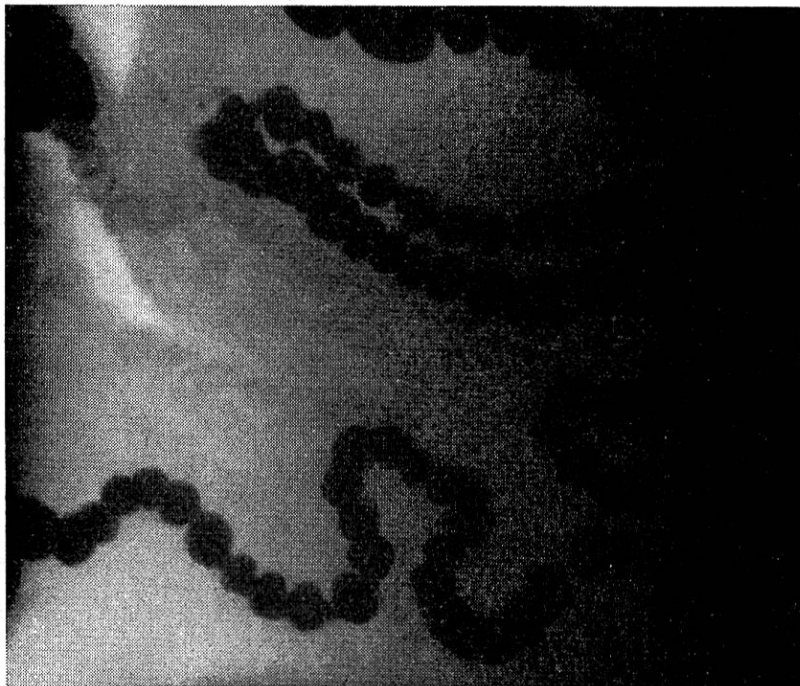

Abb. 8.

Der kaudale Teil der letzten zentrifugalen Windung der Spirale, die Ansa distalis, das Colon transversum und descendens, sowie ein Teil des Sigmoids sind zur Darstellung gekommen. Vgl. Abb. 1. (Aufnahme: 0,3 Sek., 60 kV, 40 mA.)

Erscheinungen dürften auf Tonusschwankungen der Darmmuskulatur, die beobachteten Bewegungen der Darmschlingen in der letzten Zentrifugale eventuell auch auf Pendelbewegungen der Längsmuskulatur zurückzuführen sein. Abb. 8 soll die Lage und die Tonusverhältnisse der letzten zentrifugalen Windung der Spirale wie auch die der Ansa distalis veranschaulichen.

In der Ansa distalis und im Kolon descendens konnte meist nur das sogenannte „Haustrenfließen“, also die langsam wandernden tonischen Kontraktionen gesehen werden. In einem Teil der Versuche konnten allerdings die über die Spirale hinweglaufenden peristaltischen Kontraktionen als seichte Wellen auch noch in der Endschleife verfolgt werden, wo sie jedoch noch vor dem Colon transversum verebten.

Das Colon sigmoideum und oft auch distale Teile des Colon descendens werden nach vorhergegangener Defäkation fast leer angetroffen. Allmählich füllen sie sich dann wieder. Hat diese Füllung einen gewissen Grad erreicht, so wird der Inhalt von einer peristaltischen Welle erfaßt und ins Rektum getrieben. In einem Versuch sahen wir aber deutlich, wie hierdurch, sobald die Faeces die Grenze zwischen Sigmoid und Rektum passierten, starker Stuhldrang eintrat und das Tier Kot absetzte. Zu bemerken ist noch, daß das Rektum vorher fast zur Hälfte gefüllt war. Gleich nach der Defäkation konnten wir im Colon descendens ziemlich ausgeprägte peristaltische Kontraktionen sehen. Nachher trat wieder relative Ruhe ein.

Rücktritt von Darminhalt durch die Valvula Ileocaecocolica.

Von Hagemeyer und anderen Autoren wurde angegeben, daß Rücktritt von Darminhalt oder von in den Blinddarm verbrachten Substanzen verschiedener Art niemals stattfindet. Daß unter gewissen Umständen ein solcher dennoch erfolgen kann, konnten wir bei unseren Untersuchungen zweimal feststellen. In einem Versuch traten kurz nach der zweiten Verabfolgung von 80 g Unibaryt in 100 cm³ Wasser in den proximalen Scheitel (bei der ersten Eingabe, die etwa eine Stunde früher stattfand, wurden 20 g Unibaryt in 10 cm³ Wasser in den proximalen Scheitel der Anfangsschleife verabreicht) erhebliche Mengen von Kontrastmassen durch die Valvula ileocaecocolica durch und drangen im Darm bis etwa auf die Höhe des Jejunumendes vor. Da wir diesen Vorgang zum erstenmal sahen, dachten wir vorerst an eine Darmruptur. In einem anderen Versuche

wurde, um die Wirkung der Galle auf die Peristaltik zu untersuchen — ebenfalls 50 Minuten nach einer ersten Verabfolgung von 100 g Barium in 25 cm³ Wasser —, 100 g Barium in 35 cm³ Wasser und 100 cm³ Galle in den proximalen Scheitel der Anfangsschleife eingegeben. Gleich darauf erfolgte Austritt von Kontrastflüssigkeit in das Ileum und zwar in so großen Mengen, daß sogar Teile des Jejunums sich damit füllten.

In beiden Fällen, wo wir eine „Insuffizienz“ der Valvula ileocaecocolica registrierten, erfolgte also der Rücktritt erst nach der zweiten Eingabe von Kontrastmasse. Die Ileocaecalöffnung scheint also Dickdarminhalt erst bei einem gewissen Druck zurückfließen zu lassen. Auf diese Weise können jedoch, wie das zweite Beispiel zeigt, durch die unterstützende Wirkung der Dickdarmantiperistaltik große Mengen in das Ileum und das Jejunum zurückbefördert werden.

Unter physiologischen Verhältnissen dürfte aber dieser Rücktritt kaum vorkommen. Ebensowenig wie beim Menschen bei Rücktritt von Kontrastflüssigkeit durch die Ileocaecalklappe infolge rektaler Füllung des Darmes nach Schinz, Baensch und Friedl (zit. nach Catel) eine Insuffizienz angenommen werden darf, kann man wohl auch hier von einer solchen sprechen.

Verweildauer des Darminhaltes in den verschiedenen Dickdarmabschnitten.

Wird das Unibaryt in den Blinddarm eingebracht, so verstreicht, wie erwähnt, eine Zeit von 45 bis 60 Minuten, bis die ersten Teile desselben am Übergang in die Spirale erscheinen. Gibt man das Barium mittels Schlauch und Spritze direkt in den distalen Scheitel der Anfangsschleife, so werden die ersten Teile desselben meist sofort, spätestens jedoch innert etwa 5 Minuten gegen die Spirale zu befördert. Hier am Übergang in die Spirale bleibt die Masse gewöhnlich einige Minuten liegen, hin und wieder kann man aber auch beobachten, wie sie mit der gleichen peristaltischen Welle, die sich von der Anfangsschleife auf den Spiraldarm fortpflanzt, in diesen hineingelangt. Nach weiteren 30 Minuten ist das Zentrum der Darmscheibe erreicht. Für die Durchwanderung der drei zentrifugalen Windungen werden meist 40 bis 45 Minuten gebraucht. Die Endschleife bis zum Colon transversum wird in einer Stunde zurückgelegt und in einer weiteren Stunde gelangt der erste bariumhaltige Kot ins Rektum. Nach 4 bis 4½ Stunden kommt es somit zum ersten Absatz von hellem mit Kontrastmasse vermischem Kot.

Diese Beobachtungen bestätigen die Befunde von Trautmann und Asher (14) über die Dauer der Dickdarmpassage bei der Ziege; im allgemeinen werden in der Literatur bedeutend längere Durchgangszeiten angegeben oder angenommen. Mitunter erscheint der erste Bariumkot sogar schon eher als nach vier Stunden; bei einem unserer Versuche wurde er nach caecaler Verabfolgung des Bariums bereits nach 2 Stunden und 50 Minuten entleert. Gewöhnlich ist nach 6 Stunden, spätestens aber nach etwa 8 Stunden das gesamte Barium wieder aus dem Darmtraktus verschwunden.

Obwohl wir die verschiedensten Mengen und Konzentrationen von Bariumaufschwemmungen verwendeten, können wir keine sicheren gesetzmäßigen Beziehungen zwischen diesen Faktoren und den Durchgangsgeschwindigkeiten aufstellen.

Wasserresorption und Kotballenbildung.

Bis jetzt wurde allgemein angenommen, die hauptsächlichste Wasserresorption finde beim kleinen Wiederkäuer im Blinddarm und in der Anfangsschleife des Kolons statt (11). Um in der Frage der Wasserresorption¹⁾ einen Beitrag zu liefern, haben wir in einem ersten Versuch einer Ziege 100 cm³ Wasser von Körpertemperatur mittels Gummischlauch in den distalen Scheitel der Anfangsschleife verabreicht. Das Tier wurde darauf in eine trockene und saubere Boxe verbracht und der abgesetzte Kot während einer Beobachtungszeit von 8 Stunden kontrolliert. Dabei konnten keine Konsistenzveränderungen desselben gefunden werden. In einem zweiten Versuch wurden der gleichen Ziege 250 cm³ Wasser vermischt mit ganz wenig Unibaryt (10 g) unter Röntgenschildkontrolle ebenfalls in den distalen Scheitel langsam eingegeben. Ein ganz kleiner Teil des Wassers floß dabei allerdings in den proximalen Scheitel zurück. Die Kontrolle des Kotes während gleich langer Beobachtungszeit ergab immer gut geballte trockene Kotpillen. Aus diesen Versuchen kann geschlossen werden, daß auch im Spiraldarm und, wie unten gezeigt wird, auch in den distaleren Abschnitten eine reichliche Wasserresorption stattfindet.

Zu gleichen Feststellungen gelangt man durch Trockensubstanzbestimmungen von Darminhalt aus den verschiedenen Dickdarmabschnitten, welche anlässlich der Sektion der obigen

¹⁾ Vgl. Trautmann und Asher, Die Resorption von Wasser aus Salzlösungen im Dickdarm der Wiederkäuer. Deutsche Tierärztliche Wochenschrift 27, 424, 1939.

Versuchsziege IV und bei der Schlachtung eines Kontrolltieres vorgenommen wurden.

In Tabelle 1 sind die Ergebnisse wiedergegeben. Es sind dies Mittelwerte von Doppelbestimmungen.

Ort der Probeentnahme	Trockensubstanz in % Versuchsziege IV	Trockensubstanz in % Kontrollziege
Ileum vor Einmündung ins Caecum	8,8	8,4
Prox. Scheitel der Ansa proximalis	12,6	10,8
Distaler Scheitel der Ansa proximalis	11,6	11,9
Anfang Spirale nach der Verjüngungsstelle	12,1	12,7
Zentrum der Spirale	15,2	17,4
Letzte zentrifugale Win- dung (Ventralste Stelle)	23,8	22,2
Colon sigmoideum	30,1	33,1

Aus dieser Tabelle geht hervor, daß im Anfangsteil und auch im Zentrum der Spirale der Wassergehalt des Darminhaltes im Verhältnis zum Inhalt des Ileums noch relativ hoch ist bzw. der Trockensubstanzgehalt gering ist, während er erst in der letzten zentrifugalen Windung der Spirale und im Endteil des Kolons stärker abnimmt.

In diesem Zusammenhang erhebt sich die Frage, wo die Skybalabildung stattfindet. Auf Grund ihrer Untersuchungen glauben Czepa und Stigler (3) sowie Hagemeyer (6) und andere, daß dieser Vorgang an dem sich verjüngenden Übergang zwischen der Anfangs- und Spiralschleife des Kolons sich abspielt. Bei Betrachtung von Röntgenphotographien, auch der unserigen, könnte man tatsächlich dieser Annahme beipflichten. Dabei würde der Inhalt eines jeden Segmentes oder „funktionellen Haustrensäckchens“ einer Kotpille entsprechen. Verfolgt man jedoch die Bewegungen des Dickdarmes auf dem Röntgensschirm, so erkennt man leicht die Unhaltbarkeit dieser Anschauung, denn die einzelnen Segmente wechseln fortwährend, wenn unter Umständen auch langsam, ihre Gestalt und Größe. Segmente fließen zusammen, Schnürringe lösen sich und an anderen Stellen bilden sich neue. Der Darminhalt wird hier förmlich geknetet. Erst in der letzten zentrifugalen Windung, wo der

Darminhalt genügend eingedickt ist, wird dieser sozusagen durch eine letzte Stülpbewegung bzw. durch segmentierte tonische Abschnürung des Darmes zu den charakteristischen definitiven Skybala geformt.

Im distalen Teil des Colon descendens und im Rektum ballen sich dann normalerweise die Kotpillen zu größeren Klumpen zusammen.

Die normalen Verhältnisse hinsichtlich der Konsistenz und Form des Darminhaltes in den verschiedenen Abschnitten sollen durch die folgenden Abbildungen 9 und 10 in Ergänzung zu den Röntgenbefunden demonstriert werden.

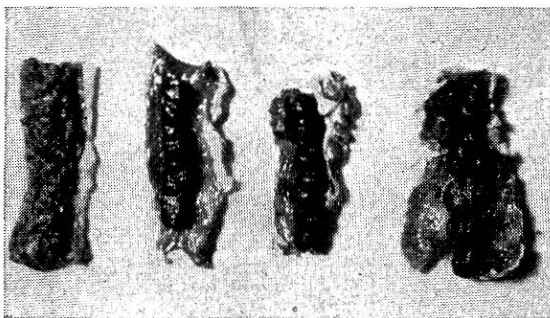


Abb. 9.

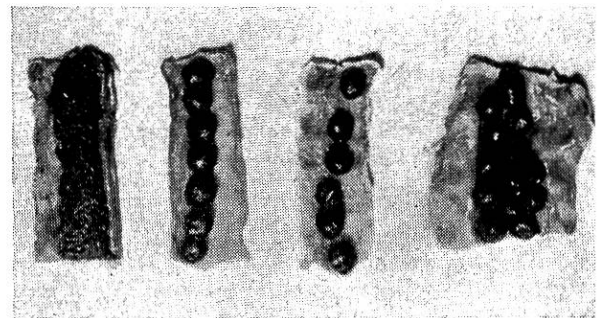


Abb. 10.

Die Abb. 9 und 10 zeigen die Form des Darminhaltes in den verschiedenen Dickdarmabschnitten von 2 Ziegen. Abb. 9 wurde bei der Sektion der Versuchsziege IV (Saanenziege) Abb. 10 bei der Schlachtung einer Kontrollziege aufgenommen. Probe a ist der Flexura centralis, b dem Anfangsteil der letzten zentrifugalen Windung, c dem Endabschnitt der letzten zentrifugalen Windung und d dem Colon sigmoideum entnommen. Bei der Versuchsziege (Abb. 9) ist der Kot im Anfangsteil der letzten zentrifugalen Windung wurstförmig (9b), im Endabschnitt derselben, also zirka 10 cm weiter analwärts zu Skybala geformt (9c). Bei der Kontrollziege (Abb. 10) ist der Kot schon im Anfang der letzten zentrifugalen Windung zu Pillen geformt (10b) die miteinander durch einen Überzug von zähem Schleim zusammenhängen.

Unbeschadet dieser als normal anzusehenden Verhältnisse konnten wir im Röntgenbild aber auch feststellen, daß flüssig gebliebene Kontrastmittel besonders im Colon descendens infolge der segmentierten tonischen Abschnürung festen Inhalt vortäuschen konnten.

Wenn auch unsere Darlegungen bisher im allgemeinen von der Betrachtung der Aktionen der Muskelwand des Darmes beherrscht wurden, so ist hier der Platz, darauf hinzuweisen, daß es verfehlt ist, die Gestaltung des Innenreliefs bei röntgenologischen Untersuchungen allein von der Außenseite des Darmes

zu erfassen. Es ist bekanntlich das Verdienst Forssels (zit nach Beig (1)), die Bedeutung der Autoplastik der Schleimhaut in den Vordergrund gerückt zu haben. Wenn wir die Abb. 11 zur Veranschaulichung solcher Verhältnisse heranziehen, so sehen wir z. B. bei a feine Kanäle (Ductus centrales), die natürlich nicht nur durch Querkontraktionen der Muskelhaut, sondern zunächst unmittelbar durch koordinierte Schleimhautfalten gebildet werden (Septa mucosa). Diese m. o. w. besonders an ihren Enden verdickten Schleimhautsepten können so das Darmlumen abschließen, wo die Schnürringe der Tunica muscu-

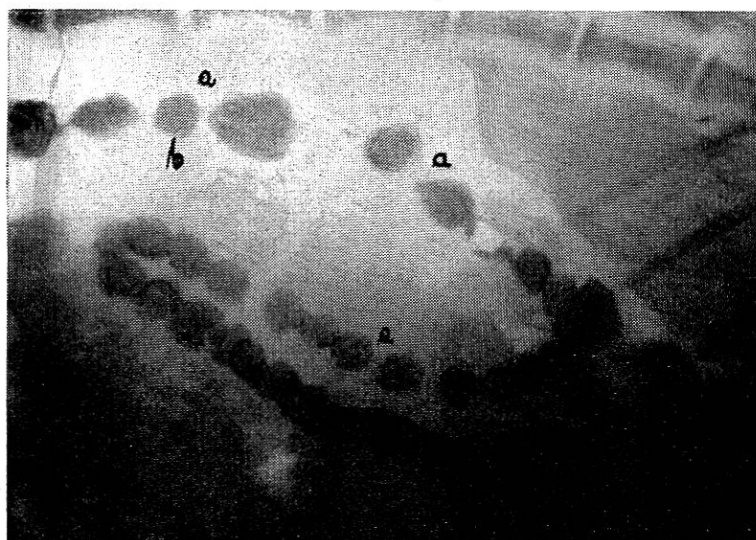


Abb. 11.

Die Ansa distalis des Colon ascendens mit kaudaler und kranialer Umschlagstelle (Colon transversum) und Colon descendens sind mit breiigem Kontrastinhalt angefüllt. a = canalis centralis, b = haustrum mucosum. (Aufnahme: 0,3 Sek., 68 kV, 40 mA.)

laris noch einen offenen Ring lassen würden. Wir haben hier die „Haustra mucosa“ Forssels im Gegensatz zum Haustrum musculare vor uns.

Es ist erklärlich, daß eine dünnbreiige Konsistenz eines solchen „fließenden“ Haustrums sich nicht ohne weiteres feststellen läßt, es sei denn, daß das Wiederausfließen flüssigen Inhaltes im Sigma beobachtet wird.

Was die selbständige Plastik der Mucosa anbelangt, so ist vielleicht die Bauchfenstermethode ein Weg, festzustellen, wie weit wenigstens bei den kleinen Wiederkäuern überhaupt die Außenseite der Darmwand an der Gestaltung des Innenreliefs teil hat.

Zusammenfassung.

Mit der röntgenologischen Methode wird unter Anwendung von Blinddarmkanülen bzw. Fisteln zur Eingabe des Kontrastmittels die Dickdarmmotilität an Ziegen untersucht.

Überblickt man die gesamten physiologischen Bewegungsvorgänge des Dickdarmes, so kann man eine eigentümliche topische Verteilung seiner Funktionen erkennen und zwar einen proximalen, einen mittleren und einen terminalen Abschnitt. Der erste umfaßt das Caecum und die Ansa proximalis, der zweite die Ansa spiralis und der dritte die Ansa distalis, Colon descendens, Sigmoid und Rektum.

Der proximale Teil ist vom mittleren durch einen tonischen Schnürring funktionell und anatomisch deutlich abgegrenzt. Der proximale Abschnitt zeigt in unregelmäßiger Folge vorwiegend peristaltische und antiperistaltische Bewegungen. Während dieser Stagnationszeit wird der Inhalt gut durchmischt und eine starke Eindickung desselben eingeleitet.

Im mittleren Abschnitt fehlen antiperistaltische Bewegungen vollständig. In ihm treten neben peristaltischen Wellen und rhythmischer polymorpher Segmentierung (Stülpbewegung) vor allem lange bestehende tonische Schnürringe unter dem Bilde der isomorphen Segmentationen auf. Das Wandern dieser Segmente wird als Haustrenfließen angesehen. Dieser Abschnitt dient besonders der Wasserresorption. Der terminale Abschnitt wird langsam durchlaufen, hier herrscht das Bild des Haustrenfließens vor. In ihm kommt es ebenfalls noch zur Wasserresorption, im weiteren dient er jedoch hauptsächlich als Rezeptakulum für die Kotmassen und als Exkretionsorgan.

Rücktritt von Darminhalt durch die Valvula ileocaecocolica ist unter experimentellen Bedingungen (erhöhter Druck) möglich.

Die Verweildauer der mit Kontrastmitteln vermischten Nahrung beträgt im gesamten Dickdarm durchschnittlich 4 bis 4½, höchstens 8 Stunden.

Die endgültige Kotformung kommt am Übergang zur letzten zentrifugalen — bzw. in der letzten zentrifugalen Windung der Spirale zustande.

Die Plastik der Schleimhaut spielt im Dickdarm bei der Beurteilung der Motorik eine besondere Rolle.

*

Herrn Prof. Dr. Trautmann möchten wir für die Zuweisung des Themas sowie für die Anregung und Unterstützung während der Arbeit unseren besten Dank aussprechen.

Schrifttum.

1. Berg, Röntgenuntersuchungen am Innenrelief des Verdauungskanal. 2. Aufl. Thieme, Leipzig 1931. — 2. Catel, Normale und pathologische Physiologie der Bewegungsvorgänge im gesamten Verdauungskanal. Thieme, Leipzig 1936. — 3. Czepa und Stigler, Fortschr. naturwiss. Forschg. 6, 1, 1929. — 4. Ellenberger-Baum, Hdb. d. vergl. Anatomie d. Haustiere. 17. Aufl., Springer, Berlin 1932. — Ellenberger-Scheunert: Lehrb. d. vergl. Physiologie d. Haussäugetiere. 3. Aufl. Parey, Berlin 1925. — 6. Hagemeyer, Diss. Hannover 1937. — 7. Krzywanek, Habilitationsschrift, Leipzig 1927. — 8. Martin, Lehrb. der Anatomie der Haustiere. 2. Aufl. Schickhardt & Ebner, Stuttgart 1923. — 9. Neimeier, Diss. Hannover 1939. — 10. Scheunert, Trautmann und Krzywanek, Lehrb. d. Veterinär-Physiologie. Parey, Berlin 1939. — 11. Schrifter, Diss., Wien 1935. — 12. Stigler, Wiss. Arch. Landw. 4, 613, 1931. — 13. Trautmann, Arch. f. Tierernährung u. Tierzucht 9, 19, 1933. — 14. Trautmann u. Asher, Z. f. Tierernährung u. Futtermittelkd. 3, 45, 1939. — 15. Dies., Deutsch. tierärztl. Wschr. 1939, 424. — 16. Wester, Berl. tierärztl. Wschr. 1930, 895.

Zur Frage der Pockenimpfung (Vakzination) gegen Maul- und Klauenseuche.

Von Prof. Ernst Wyssmann.

In der in Heft 5, 1940 dieses Archivs erschienenen Arbeit von Dr. Nyffenegger über „Schutzimpfungsversuche gegen Maul- und Klauenseuche mit Pockenvakzine“ wird über interessante Resultate mit diesem Verfahren in der Praxis berichtet und auf Grund von Literaturangaben und eigenen Versuchen auf enge Beziehungen zwischen Pocken und Maul- und Klauenseuche hingewiesen. Die Ausführungen Nyffeneggers veranlassen mich zu einer chronologischen, geschichtlichen Darstellung dieser Frage sowie zur Bekanntgabe früherer, bisher nicht publizierter eigener Erfahrungen auf diesem Gebiet.

Geschichtliches.

Loeffler und Frosch haben schon im Jahr 1897 in ihrem Bericht der Kommission zur Erforschung der MKS bei dem Institut für Infektionskrankheiten in Berlin darauf hingewiesen, daß einfache Impfungen mit Pockenvakzine keinen Schutz gegen die MKS gewährleisten und daß ebenso wenig ein Überstehen der MKS gegen die Vakzineimpfung schützt.

Zehn Jahre später (1907) hat dann der französische Tierarzt