

Zeitschrift: Schweizer Archiv für Tierheilkunde SAT : die Fachzeitschrift für Tierärztinnen und Tierärzte = Archives Suisses de Médecine Vétérinaire
ASMV : la revue professionnelle des vétérinaires

Band: 82 (1940)

Heft: 7

Artikel: Die Zeiss'sche Taschenleuchtlupe ein wertvolles Hilfsmittel in der modernen tierärztlichen Augen-Untersuchung

Autor: Heusser, H.

DOI: <https://doi.org/10.5169/seals-590579>

Nutzungsbedingungen

Die ETH-Bibliothek ist die Anbieterin der digitalisierten Zeitschriften. Sie besitzt keine Urheberrechte an den Zeitschriften und ist nicht verantwortlich für deren Inhalte. Die Rechte liegen in der Regel bei den Herausgebern beziehungsweise den externen Rechteinhabern. [Siehe Rechtliche Hinweise.](#)

Conditions d'utilisation

L'ETH Library est le fournisseur des revues numérisées. Elle ne détient aucun droit d'auteur sur les revues et n'est pas responsable de leur contenu. En règle générale, les droits sont détenus par les éditeurs ou les détenteurs de droits externes. [Voir Informations légales.](#)

Terms of use

The ETH Library is the provider of the digitised journals. It does not own any copyrights to the journals and is not responsible for their content. The rights usually lie with the publishers or the external rights holders. [See Legal notice.](#)

Download PDF: 13.10.2024

ETH-Bibliothek Zürich, E-Periodica, <https://www.e-periodica.ch>

Die Zeiß'sche Taschenleuchtlupe ein wertvolles Hilfsmittel in der modernen tierärztlichen Augen-Untersuchung.

Von Prof. Dr. H. Heusser, Zürich.

Die Zeiß'sche Taschenleuchtlupe, die Kombination einer elektrischen Taschenlampe mit einer Lupe ist nicht als Augenspiegel geschaffen worden, sondern zur Prüfung technischer Werkstücke aller Art und von Rohmaterialien.

Nach unseren Erfahrungen leistet sie indessen für die tierärztliche Augenuntersuchung so wertvolle Dienste, daß sie ein willkommenes Hilfsmittel in der Augendiagnostik darstellt. Für das Erkennen von Augenveränderungen bieten sich dem Tierarzt weit größere Schwierigkeiten als dem Humanophthalmologen. Die Unruhe und Widersetzlichkeit der Tiere gestatten nicht die Anwendung analoger Instrumente wie sie letzterem zur Verfügung stehen. So müssen eigene Wege beschritten werden und man freut sich über Fortschritte, die der Diagnostik größere Möglichkeiten geben und sie vereinfachen. Es erweist sich die Leuchtlupe als Instrument, das Einzelheiten besser wahrnehmen läßt und zugleich den Augenspiegel entbehrlich macht. Die einfache Handhabung erlaubt deren Verwendung nicht nur dem Spezialisten, sondern jedem Praktiker unabhängig von Ort und Tageszeit.

Der Gang der Augenuntersuchung weicht vom bisher üblichen nicht ab. Zunächst erfolgt die Inspektion ohne Anwendung von Hilfsmitteln und erst anschließend bedient man sich der Leuchtlupe. Sie gestattet die Untersuchung sowohl der vordern Augenabschnitte, als auch des Augenhintergrundes.

Die Untersuchung wird im verdunkelten Raum vorgenommen und zwar so, daß für die vordern Augenabschnitte die Leuchtlupe zwischen das Auge des Beschauers und das zu untersuchende Auge eingeschoben wird. (Bild 1.) Auf diese Weise gelingt es, Cornea, vordere Augenkammer, Pupille und vordere Linsenkapsel einer genauen Inspektion zu unterziehen. Es genügt dabei 3fache Vergrößerung, doch sind auch auswechselbare Lupen mit 6-, 8- und 10facher Vergrößerung erhältlich.

Defekte der Hornhautoberfläche, Hornhauttrübungen und Cornealgefäße lassen sich mit Hilfe dieses Instrumentes weit besser erkennen, als bei einfacher Belichtung mit einer gewöhnlichen elektrischen Taschenlampe. Desgleichen treten Ver-

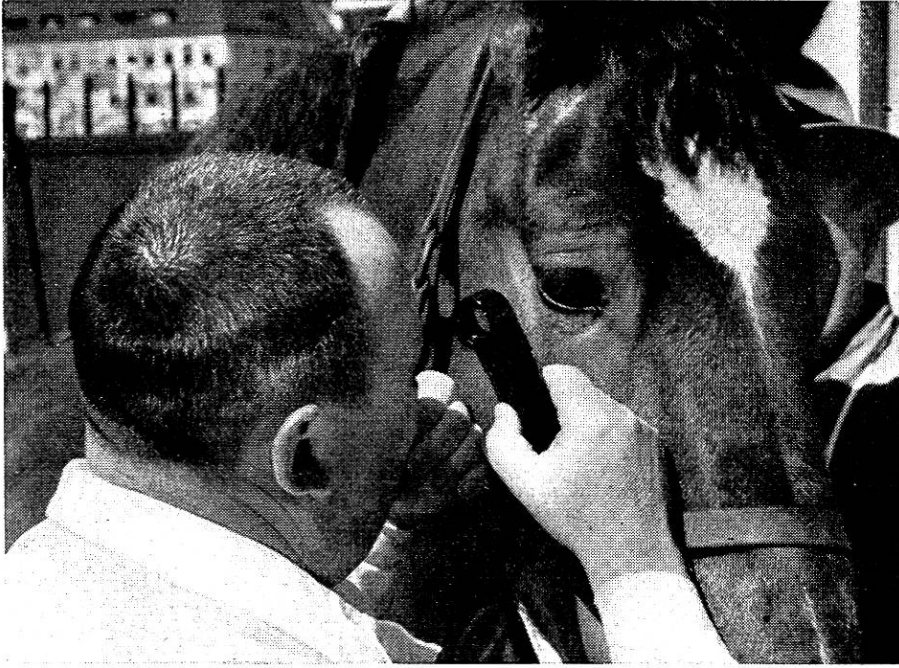

Abb. 1. Die Leuchtlupe zur Besichtigung der vordern Augenabschnitte.

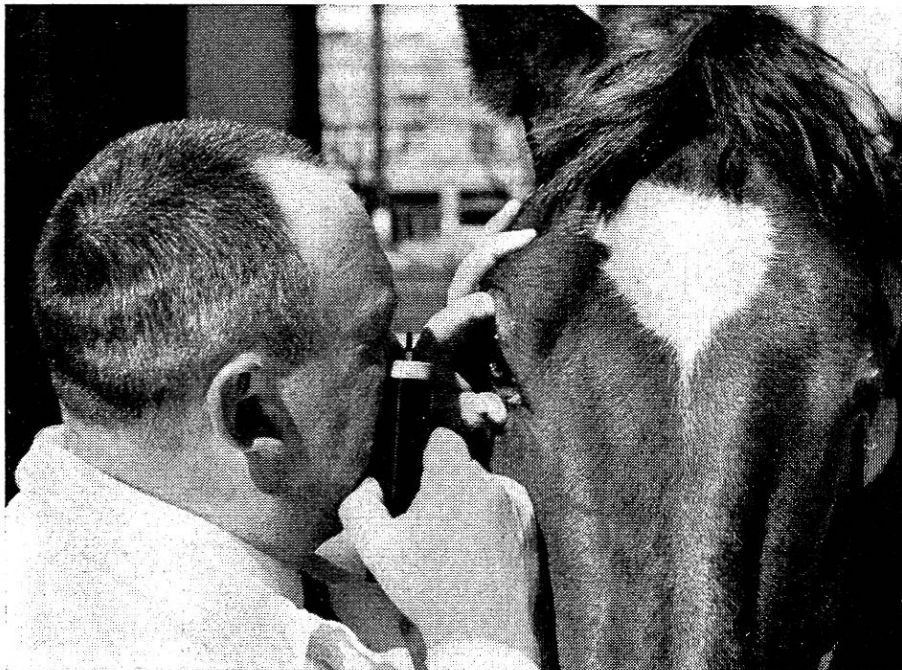


Abb. 2. Deren Handhabung zur Untersuchung des Augenhintergrundes nach Entfernung der Lupe.

änderungen in der vorderen Augenkammer, wie auch die Beschaffenheit der Irisoberfläche, des Pupillarrandes und Trübungen der Linse deutlich hervor.

Die Benützung der Lampe gestattet sodann einen bislang unübertroffenen Einblick in die hinteren Augenabschnitte. Die Untersuchung des Augenhintergrundes geschieht nach Wegnahme der Lupe so, daß die Lampe angelehnt an den Backenknochen des Beschauers ca. 10 cm vor das zu untersuchende Auge gebracht wird. (Bild 2.) Der Augenhintergrund ist dabei am gesunden Auge scharf und in großem Umfang zu überblicken. Eine Besichtigung vom innern Augenwinkel und etwas von oben her, gestattet mühelos den Sehnerveneintritt in toto mit seinen radiär ausstrahlenden Gefäßen wahrzunehmen.

Referate.

Aetiologie, Diagnostik und Therapie (Neurektomie) der chronischen Podotrochlitidis des Pferdes. Von Prof. Dr. E. Wittmann, Zeitschr. f. Vet.kunde 1940, H. 5, S. 97.

Der Verfasser hält dafür, daß diese Krankheit nicht immer auf abnorme Beanspruchung allein zurückzuführen ist, sondern daß auch andere Faktoren, wie allgemeine Körperkonstitution, Entwicklungsstörungen im Skelettsystem, metastatische und erbliche Einflüsse eine Rolle spielen. Was die Aetiologie anbelangt, vertritt er den Standpunkt Eberleins, nämlich, daß die primäre Veränderung eine Ostitis rareficiens des Strahlbeins sei, die subchondral, stets auf der Höhe der medianen Erhabenheit beginnt. Dort findet sich bei vielen Pferden, die nicht offensichtlich Lahmheit zeigten, eine linsengroße Einsenkung, ohne Knorpeldefekt. Wittmann faßt sie als Druckusur und Vorstadium der Strahlbeinkerkrankung auf. Die Exostosen und Osteophyten an den Sehnenrändern, namentlich am oberen, ergeben eine Verbreiterung des Strahlbeins, die z. T. die Lahmheit mechanisch bedingt.

Zur Diagnose wird der Anästhesie der hintern Volarnervenäste unterhalb des Fesselgelenkes große Wichtigkeit beigemessen, neben negativem übrigem Befund an der Gliedmasse. Auch der Röntgenbefund ist wichtig, wobei aber zugegeben wird, daß dieser gerade im Beginnstadium der Erkrankung, da die Diagnose auch sonst schwieriger ist als später; oft unsicher ist. Dagegen sei die Hufgelenksanästhesie unnötig und gefährlich; in einem Fall bildete sich nachher eine Arthritis und Periarthritis des Hufgelenkes.

Jede Behandlung, mit Ruhe, Beschlagskorrektur, Einreiben, oder Brennen ist nutzlos und verzögert nur die Wiederherstellung des Pferdes zur Brauchbarkeit. Aussichtsreich ist allein die Neu-