Zeitschrift: Schweizer Archiv für Tierheilkunde SAT : die Fachzeitschrift für Tierärztinnen und Tierärzte = Archives Suisses de Médecine Vétérinaire ASMV : la revue professionnelle des vétérinaires

Herausgeber: Gesellschaft Schweizer Tierärztinnen und Tierärzte

Band: 82 (1940)

Heft: 8

Artikel: Notes de parasitologie et de technique parasitologique [suite]

Autor: Galli-Valerio, B.

DOI: https://doi.org/10.5169/seals-591532

Nutzungsbedingungen

Die ETH-Bibliothek ist die Anbieterin der digitalisierten Zeitschriften auf E-Periodica. Sie besitzt keine Urheberrechte an den Zeitschriften und ist nicht verantwortlich für deren Inhalte. Die Rechte liegen in der Regel bei den Herausgebern beziehungsweise den externen Rechteinhabern. Das Veröffentlichen von Bildern in Print- und Online-Publikationen sowie auf Social Media-Kanälen oder Webseiten ist nur mit vorheriger Genehmigung der Rechteinhaber erlaubt. Mehr erfahren

Conditions d'utilisation

L'ETH Library est le fournisseur des revues numérisées. Elle ne détient aucun droit d'auteur sur les revues et n'est pas responsable de leur contenu. En règle générale, les droits sont détenus par les éditeurs ou les détenteurs de droits externes. La reproduction d'images dans des publications imprimées ou en ligne ainsi que sur des canaux de médias sociaux ou des sites web n'est autorisée qu'avec l'accord préalable des détenteurs des droits. En savoir plus

Terms of use

The ETH Library is the provider of the digitised journals. It does not own any copyrights to the journals and is not responsible for their content. The rights usually lie with the publishers or the external rights holders. Publishing images in print and online publications, as well as on social media channels or websites, is only permitted with the prior consent of the rights holders. Find out more

Download PDF: 15.07.2025

ETH-Bibliothek Zürich, E-Periodica, https://www.e-periodica.ch

Institut d'hygiène et parasitologie de l'Université de Lausanne.

Notes de parasitologie et de technique parasitologique.

Par B. Galli-Valerio.

(Avec une figure.)

(Suite.)

53. Pernis apivorus. Savoie. Deux exemplaires avec des touffes d'un Leptothrix très fin et ondulé dans la bouche.

54. Falco peregrinus. Sempach. N. 1. Porrocaecum depressum Zed. Habronema leptoptera Rud. N. 2. Colpocephalum flavescens N. Menopon fulvofasciatus Piag. Berne. Serratospiculum tendo Nitzsche.

55. Falco subbuteo. Martigny V. Infection à Hémosporidies de la malaria. Touffes de Leptothrix dans la bouche.

56. Falco tinnunculus. Brigue V. Porrocaecum depressum Zed. Courtes chaînettes de streptocoques dans la bouche.

57. Scops giu. Miège s. Sierre V. Centrorhynchus aluconis. Müll.

58. Nyctale tengmalmi. Cotterg V. Centrorhynchus aluconis Müll. Spores fusiformes. Poumons très congestionnés avec de nombreux filaments de 14—20—24 μ souvent renflés en massue à l'extrémité, légèrement sinueux type, Corynebacterium necrophorum. On en trouve aussi dans les reins, mais pas dans les autres organes. Ces filaments se colorent très bien par le bleu de Piana, mais ils sont Gramnégatifs.

59. Stercorarius parasiticus. Martigny V. Larves de nématodes dans l'estomac (Contracoecum Raill. et Henry?). Dans l'intestin coccidies ovoïdes avec une des extrémités légèrement pointue de $12 \times 9\ \mu$ Elles contiennent un protoplasma finement granuleux, présentant vers l'extrémité pointue 2 corpuscules allongés de 6 μ avec une extrémité plus épaisse. Placées sur papier filtre humide elles donnent en 4 jours 4 sporoblastes légèrement piriformes de 3 μ chacun avec deux sporozoïtes à peine allongés. Même après sporulation, le micropyle n'est presque pas visible. Il y a un reliquat. Il s'agit donc d'une Eimeria assez particulière, pour laquelle je proposerais la dénomination d'E. stercorariae. Dans la bouche il y avait de fins Leptothrix.

60. Vesperugo pipistrellus. Lausanne. Bouche avec beaucoup de gros microcoques par deux ou en amas et des chaînettes de streptocoques, de 8 à 10 éléments.

61. Vespertilio murinus. Lausanne. Beaucoup de Pteropus vespertilionis Gerv. et quelques Liponyssus sp.

Les chauves-souris présentent souvent leurs abris infestés par des punaises. Il peut s'agir, ou bien de l'Acanthia lectularia L. de l'homme, adaptée à vivre sur les chauves-souris, ou bien de l'A. pipistrelli Jen.

espèce propre de ces animaux, mais qui attaque aussi l'homme[1]). Or dans le cas de l'une ou de l'autre espèce, un grand danger pour les habitations humaines existe, si les abris des chauves-souris se trouvent dans leur voisinage immédiat, ou bien si l'on en chasse ces animaux. Les punaises passent alors dans ces habitations et attaquent l'homme. Il est très important de s'en rappeler au point de vue des discussions fréquentes entre propriétaires et locataires, sur les responsabilités de l'infection des appartements par les punaises. Tout dernièrement j'ai eu à résoudre encore une fois une de ces questions. Dans un appartement on trouvait de temps en temps une punaise qui attaquait les habitants. On accusait les locataires d'avoir apporté les punaises, mais dans le voisinage de l'appartement, derrière une fenêtre condamnée, on découvrit un abri de chauves-souris avec de nombreuses punaises. Il s'agissait dans ce cas d'A. lectularia adaptée aux chauves-souris, et qui quittait l'abri, qui avait été abandonné par ces animaux dont on ne trouva plus qu'un cadavre, pour entrer dans l'appartement et y chercher sa nourriture sur les hommes. La désinfection de l'abri en question, fit disparaître complètement les punaises de l'appartement.

62. Talpa europaea. V. d'Illiez V. Ityogonimus filum Looss. Hymenolepis bacillaris Goeze. Dans les glandes préputiales, bacilles acido-résistants très grêles, à extrémités arrondies, légèrement courbés de 2—2,5 μ isolés ou en petits amas. C'est une nouvelle variété (var. talpae) du Mycobacterium smegmatis.

63. Erinaceus europaeus. Lausanne. N. 1. Mâle adulte trouvé mort avec fortes lésions pulmonaires à Crénosoma striatum Zed. Capillaria erinacei Rud. N. 2. Crenosoma striatum Zed. et Archaeopsylla erinacei Bouché. La Conversion Vd. N. 1. Cr. striatum Zed. et Ar. erinacei Bouché. N. 2. Cr. striatum Zed. Yvonand Vd. Cr. striatum Zed. Capill. erinacei Rud. Ar. erinacei Bouché. Ixodes hexagonus Leach. Champ de l'air s. Lausanne. N. 1. Physaloptera clausa Rud. N. 2. Cren. striatum Zed. Capillaria exigua Duj. Couvert d'Ar. erinacei Bouché, qui vivent 5 jours sans nourriture.

64. Sorex vulgaris. Le Flon s. Miex V. Trouvé mort avec forte congestion pulmonaire à diplocoques type Str. pneumoniae. Dans l'intestin plusieurs Blastocystis ronds de 7,5 à 9 μ. Zinal V. Bouche avec touffes de Leptothrix.

65. Sorex alpinus. Sonchaud Vd. Hymenolepis pistillum Duj. Dans la bouche un spirochète plutôt épais, à extrémités effilées, à 4 ondulations très larges, de 8 μ.

66. Crocidura aranea. Chamey s. Monthey V. Viannaia linstowi Trav. Lausanne. Rhabditis sp.

67. Felis catus domestica. Chailly s. Lausanne. Dipylidium

---

[1]) B. Galli-Valerio. Cent. f. Bakt. 1. Abt. Orig. Bd. 103, 1927, S. 181. L. Kassianoff. Thèse de Lausanne, 1936, p. 42.

caninum L. Ctenocephalus felis Bouché. Sarcoptes minor Fürst. var. cati. Jongny s. Vevey. Vd. Ixodes ricinus L.

68. Canis familiaris. Aigle Vd. Kystes type Entamoeba coli Lösch. probablement en transit. Lausanne. N. 1. Entérite hémorragique à Streptococcus pyogenes. N. 2. Forte infection à Trichodectes latus Nitzsch. Vivent 6 jours sans nourriture. Chailly s. Lausanne. Ixodes hexagonus Leach., femelle fixée à l'oreille. Bouveret V. Chien bouvier des Flandres, âgé d'un an, qui mange beaucoup mais maigrit et s'affaiblit continuellement. Les excréments sont littéralement remplis d'œufs du Dibothriocephalus latus Brems. et ils contiennent aussi deux longs fragments du parasite, mais dépourvus de tête. Il s'agit d'exemplaires de la variété tenella, dont les anneaux mûrs les plus larges, ne dépassent pas la largeur d'un cent. au maximum. Ce cas nous démontre que chez le chien, comme chez l'homme, le bothriocéphale peut provoquer des phénomènes graves et en même temps il donne une explication du fait que, non obstant la diminution des cas d'infection chez l'homme, les poissons du Léman et surtout les perchettes, continuent à être infectées par des larves de bothriocéphale. Il suffit en effet de penser au nombre de chiens et d'autres carnassiers vivant sur les bords du lac et présentant des infections analogues à celle du chien en question,pour comprendre comme leurs déjections, qui sont une véritable culture d'oeufs de bothriocéphale, puissent infecter les cyclops, qui a leur tour infecteront les poissons. Au point de vue de la prophylaxie de la bothriocéphaliase chez l'homme, il serait à recommander la mise sous séquestre des chiens infectés, jusqu'à guérison.

69. Canis vulpes. Pentes des Verraux Vd. N. 1. Taenia crassiceps Zed. Trichuris vulpis Froel. Quelques œufs d'Ascaris lumbricoides L. en transit. Spores fusiformes. N. 2. Oeufs d'Ankylostome sp. Chemin Sonchaud-Naye Vd. N. 1. Oeufs d'Ankylostome sp. Beaucoup de kystes sphériques de 60 μ à membrane de 4 μ remplis de spores fusiformes de 12 $\times$ 6 μ à partie centrale occupée par des granulations réfringeantes. Dans un seul kyste il y a 46 de ces spores. Ce curieux champignon, que j'ai signalé dans l'intestin de plusieurs animaux et surtout du renard, je n'ai jamais réussi à le cultiver. Soladié Vd. Spores fusiformes. Arête de Chaude Vd. Eucoleus aërophilus. Crep. Spores fusiformes. Les Neyres s. Monthey V. Ascaris vulpis Froelich. Martigny V. Trois Asc. vulpis Froel. dans la plèvre, probablement ensuite d'une blessure de l'intestin par coup de feu. Prélagine s. Miex V. Asc. vulpis Froel. et œufs d'Ankylostome sp. Ferpècle V. Deux exemplaires à œufs d'Ankylostome sp. Bréyaz de Champex V. Oeufs d'Ankylostome sp. et de Dicrocoelium lanceolatum St. et Hass.

probablement en transit. Arpettaz V. Trichuris vulpis Froel. Portes d'Onnaz V. Eucoleus aërophilus. Crep. Col des Mortennes V. Oeufs d'Ankylostome sp. et spores fusiformes. V. Ferret V. Asc. vulpis Froel. Euc. aërophilus Crep. Etablons V. Asc. vulpis Froel.

70. Mustela foina. Chailly s. Lausanne. Bronchopneumonie à Euc. aërophilus. Crep. Dans les poils, 3 femelles de Ceratophyllus sciurorum Schr. Une contient dans les trachées un acarien en forme de cœur à 4 pattes assez longues. Les épimères de la première paire de pattes sont arqués, courts, ne se rencontrant pas postérieurement. Les deux paires de pattes postérieures sont pliées en crochet. Ventouses copulatrices? Rochers de Naye Vd. Dans le foie quelques spirochètes plutôt épais de 14—30 μ à ondulations larges au nombre de 8 à 13 et une extrémité courbée en crochet.

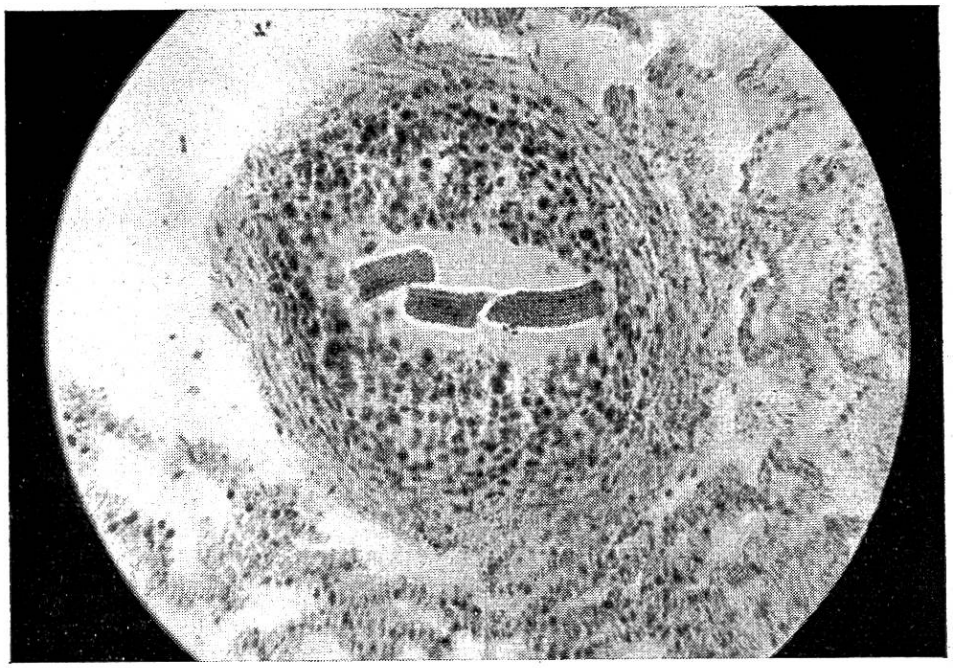

71. Mustela martes. Lignerolles Vd. Capillaria entomelas Duj. Eucol. aërophilus Crep. Naye d'en bas Vd. N. 1. Eucol. aërophilus Crep. N. 2. Eucol. aërophilus Crep. Filaroides mustelarum Rud. Dans l'intestin œufs du type Hepaticola, probablement en transit. N. 3. Taenia intermedia Rud. Fil. mustelarum Rud. Eucol. aërophilus Crepl. Capill. entomelas Duj.

Dans les poumons des martres à Fil. mustelarum, il y a des tubercules de la dimension d'une petite tête d'épingle, blanchâtres, durs. Sur la coupe, ils présentent la partie centrale occupée par le parasite, entouré par une épaisse couche de cellules rondes à leur tour renfermées dans une couche épaisse de tissu conjonctif (fig. 1). Le reste du poumon ne présentait pas de lésions, sauf chez une des martres, où l'on remarquait une infiltration inflammatoire.

72. Mustela putorius. Bréyaz de Champex V. Fèces avec œufs

de Capillaria sp. et larves de Strongylidés. Rafeœx Vd. Fèces avec larves de Strongylidés, œufs de Distomes, spores fusiformes. Pentes du Catogne V. Féces à œufs de Capillaria. V. Ferret. Perforation du sinus frontal probablement due à Troylotrema acutum Leuck.

73. Mustela herminea. Bottens Vd. Strongylus patens Duj. Lausanne. Str. patens Duj. Filaroides mustelarum Rud. Dans l'intestin il y avait aussi des œufs en transit de Trichocéphales, Oxyures et Hymenolepis, provenant d'un Mus rattus qu'elle avait mangé le jour avant de mourir. Grammont V. Fèces avec de nombreux oeufs d'Anoplocéphalinée, triangulaires à angles arrondis, membrane assez épaisse, à bord intérieur légèrement plissé, sac piriforme transparent à deux cornes, avec embryon à crochets courts, à garde longue courbée à l'extrémité. Ces œufs avaient des dimensions de 78 × 54 μ et le sac piriforme de 33 × 18 μ. En transit?

74. Meles taxus. V. Ferret V. Fèces avec beaucoup de spores fusiformes et Rhabditis.

75. Sciurus vulgaris. Bétusy s. Lausanne. Beaucoup de Ceratophyllus sciurorum Schr. et d'Eimeria sciurorum Galli-Valerio. Prilly Vd. Pneumonie double, avec de courts streptocoques Gram-positifs. Rosiaz s. Lausanne. Cer. sciurorum Schr. Eim. sciurorum Galli-Valerio. Catenotaenia dendritica Goeze. Le Repos V. d'Illiez V. Eim. sciurorum Galli-Val. Oxyuris acutissima Zed. Dans les glandes préputiales. Bâtonnets courts, trapus terminés en massue acido-résistants de 2—2,5 μ, uniformément colorés: Mycobacterium smegmatis var. sciurorum.

76. Myoxus glis. Jongny s. Vevey. Heligmosomum gracile Leuck. Veytaux Vd. Ceratophillus fasciatus Bosc. Rictularia cristata Froelich. Pléiades Vd. Ceratoph. sciurorum Schr. Vivent 3 jours sans manger.

77. Myoxus quercinus. Le Repos V. Ookystes ovoïdes avec une des extrémités à peine plus mince que l'autre à micropyle peu visible, de 18 × 15 μ avec protoplasma en sphère de 12 μ. Placés sur papier buvard humide, en 7 jours ils donnent 4 sporoblastes ovoïdes de 7,5 × 6 μ chacun avec 2 sporozoïtes piriformes. Point de reliquat. Je propose la dénomination d'Eimeria myoxi.

78. Arctomys marmota. Botzeresse V. Ascaris laevis Leidy. Cittotaenia pectinata Goeze. Eimeria marmotae Galli-Valerio. N. 2. Intestin complètement obstrué par Cit. pectinata Goeze. La Liaz V. Asc. laevis Leidy. Lac du Blancsin V. Citt. pectinata Goeze. Eim. marmotae Galli-Val. Col Croix du Cœur V. E. marmotae Galli-Val. La Dérotschaz V. Asc. laevis Leidy. Rochers de Naye Vd. N. 1. Eim. marmotae Galli-Val. Eim. arctomysi Galli-Val. N. 2. Pneumonie à Streptocoques. Eim. marmotae Galli-Val.

79. Lepus cuniculus domesticus. Lausanne. N. 1. Cysticercus pisiformis. Zed. dans le foie. Eim. stiedai Lind. N. 2. Ctenocephalus canis Curtis. Eim. stiedai. N. 3. Foie parsemé de tubercules comme petite tête d'épingle à jeunes Cyst. pisiformis.

80. Lepus cuniculus. Angleterre. Beaucoup de Saccharomyces guttulatus Riv. Lyon. Coenurus serialis Gerv.

81. Lepus timidus. Sous la Croix du cœur V. Une coccidie ovoïde, jaunâtre de 45 × 30 μ à micropyle très visible, une autre de 33 × 21 μ à micropyle peu visible. Trichuris leporis Froel. Dicrocoelium lanceolatum Still et Hass. Le Clou V. Trich. leporis Froel. Sous le Col de la Croix du cœur V. Cittotaenia pectinata Goeze. Le Clou. N. 1. Forte pneumonie à Protostrongylus commutatus Dies. Dicr. lanceolatum St. et Hass. Passalurus ambiguus Rud. Trich. leporis Froel. N. 2. Protostr. commutatus Dies. Pass. ambiguus Rud. Trich leporis Froel. Andrya cuniculi Blanch. Champ sec V. Trich. leporis Froel. Gruyère Fr. Infection caséeuse à Corynebacterium necrophorum. Trich. leporis Froel. Citt. pectinata Goeze.

Plusieurs lièvres importés de Tchecoslovaquie, Yougoslavie, Hongrie pour le repeuplement dans les cantons de Vaud, Valais, Fribourg et Tessin, ont succombé présentant des infections à Coccidies, Strongles intestinaux, Trichocéphales, Dicrocoelium lanceolatum. Trois de ces lièvres, présentaient des lésions de la conjonctive et de la cornée à Corynebacterium pyogenes.

82. Lepus variabilis. Dravers V. Fèces à larves de Strongylidés et œufs de Dicrocoelium lanceolatum. Arête de Bellevue V. Idem. Coccidies ovoïdies à micropyle très visible de 45 × 22 μ. Donnent 4 sporoblastes de 15 × 7,5 μ sans reliquat, chacun avec 2 sporozoïtes. Champeronne V. Idem. Larves de Strongylidés. Oeufs de Trichocéphales, et de Dicr. lanceolatum. Conches s. Torgon V. Féces à larves de Strongylidés. Petit clocher d'Arpette V. Oeufs de Trichocéphales. Etablons V. Oeufs de Trichocéphales, d'Anoplocéphalinées et de Dicr. lanceolatum. Larves de Strongylidés. Bisse de Levron V. Larves de Strongylidés.

83. Cavia cobaya. Lausanne. N. 1. Ceratophyllus fasciatus Bosc. N. 2. Jeune cobaye mort avec symptômes de diarrhée. Dans le gros intestin il y avait un Balantidium de forme ovalaire, avec l'extrémité portant le péristome légèrement amincie, noyau assez gros, plutôt sphérique, trois vacuoles. Dimensions de 18 × 12—14 μ. Il y avait des formes accolées (formes de conjugaison?) de 20 × 16—20 μ. Il s'agit probablement du Balantidium caviae Neiva, da Cunha et Travassos, trouvé par ces observateurs chez Cavia aperea du Brésil. N. 3. Oeufs d'Hymenolepis ovoïdes, à membrane externe à double contour, interne fortement plissée. Enveloppe de l'embryon à double contour avec filaments polaires. Crochets très visibles de 15 μ à garde très courte. Ces œufs ont des dimensions de 75 × 63 μ et l'embryon de 36 × 31,5 μ. Ransom a signalé déjà en 1921 l'infection du cobaye probablement par H. murina.

84. Rats blancs et tachetés. Lausanne. N. 1. Abcès comme noix sous l'oreille droite, à pus épais, jaunâtre, avec Cor. necrophorum et beaucoup de bacilles plutôt courts en massue, acidorésistants

uniformément colorés. L'inoculation de ce pus au cobaye, n'a pas déterminé de lésions tuberculeuses. N. 2. Hymenolepis murina. Duj. N. 3. Idem. N. 4. Hym. diminuta Rud. N. 5. Abcès à Cor. necrophorum à la région inguinale. Hym. murina Duj. Haematopinus spinulosus Burm. N. 6. Haem. spinulosus Burm. Vivent sans manger 3 jours.

85. Mus rattus. Abattoirs de Lausanne. Une série d'exemplaires, présentait des infections à Eimeria nieschulzi Dieb. Hepaticola hepatica Bancr. Syphacia obvelata Rud. Capillaria annulosa Duj. Hymenolepis murina Duj. H. diminuta Rud. J'ai essayé d'infecter le rat blanc avec des œufs embryonnés de H. hepatica, mais sans résultat. Chez un exemplaire il y avait un Cysticercus longicollis Rud. Chez un autre il y avait, dans les frottis des poumons, des corpuscules en croissant, avec une extrémité un peu plus épaisse que l'autre, la partie centrale occupée par un amas de chromatine et point de pigment. Ils présentaient des dimensions de 14 × 3 μ (Toxoplasma ratti Sangiorgi?). Le Repos. V. d'Illiez V. Hymenolepis murina Duj. Syph. obvelata Rud. Capill. annulosa Duj. (Schluß folgt.)

Referate.

Klinische und experimentelle Prüfungen der Sulfanilamidpräparate Prontosil, Prontalbin und Astrosol. II. Mitteilung: **Schwangerschaftsstörungen und infizierte Geburten beim Schwein.** Von Götze, Hannover. Deutsche Tierärztliche Wochenschrift 47, 697. 1939.

Die plazentare Infektion zeigt sich beim Schwein durch Appetitlosigkeit, Schlafsucht, Obstipation, Krampfbereitschaft, mittelgradiges Fieber oder Untertemperatur, Zeichen schwerer Kreislaufstörungen, gelegentlich Albuminurie oder die prognostisch ungünstige Nephritis. Je nachdem, ob die Krankheit in den letzten Tagen der Trächtigkeit oder erst während der Geburt offensichtlich wird, sind die meist trockenen Geburtswege geschlossen oder mehr oder weniger eröffnet, die Ferkel teilweise abgestorben.

Gestützt auf Beobachtungen werden Stoffwechselstörungen als wesentliche Voraussetzungen für das Zustandekommen der Infektion angesprochen, vor allem die einseitige Verfütterung von Runkelrüben an trächtige Schweine, ferner andere eiweißarme Futterrationen. Die Infektion selbst geschieht durch Kokken, Mikrokokken, Streptokokken, gelegentlich durch Anaerobier. Die Einwanderung der Keime dürfte vom Darm aus vor sich gehen.

In vorgeschrittenen Stadien ist die Prognose ungünstig, besonders wenn die großen Parenchyme bereits degeneriert sind, bei schweren Zirkulationsstörungen, starker Albuminurie, Gasbildung in der Gebärmutter. In weniger weit vorgeschrittenen Fällen haben sich Prontosil und Astrosol bewährt. Dosis: 6stündlich wiederholt subkutan 25—50 ccm 10%ige Astrosollösung oder 50—100 ccm