

Über grosse Prostatacysten bei einem Hund

Autor(en): **Spörri, H.**

Objektyp: **Article**

Zeitschrift: **Schweizer Archiv für Tierheilkunde SAT : die Fachzeitschrift für Tierärztinnen und Tierärzte = Archives Suisses de Médecine Vétérinaire ASMV : la revue professionnelle des vétérinaires**

Band (Jahr): **83 (1941)**

Heft 5

PDF erstellt am: **06.08.2024**

Persistenter Link: <https://doi.org/10.5169/seals-590688>

Nutzungsbedingungen

Die ETH-Bibliothek ist Anbieterin der digitalisierten Zeitschriften. Sie besitzt keine Urheberrechte an den Inhalten der Zeitschriften. Die Rechte liegen in der Regel bei den Herausgebern. Die auf der Plattform e-periodica veröffentlichten Dokumente stehen für nicht-kommerzielle Zwecke in Lehre und Forschung sowie für die private Nutzung frei zur Verfügung. Einzelne Dateien oder Ausdrucke aus diesem Angebot können zusammen mit diesen Nutzungsbedingungen und den korrekten Herkunftsbezeichnungen weitergegeben werden. Das Veröffentlichen von Bildern in Print- und Online-Publikationen ist nur mit vorheriger Genehmigung der Rechteinhaber erlaubt. Die systematische Speicherung von Teilen des elektronischen Angebots auf anderen Servern bedarf ebenfalls des schriftlichen Einverständnisses der Rechteinhaber.

Haftungsausschluss

Alle Angaben erfolgen ohne Gewähr für Vollständigkeit oder Richtigkeit. Es wird keine Haftung übernommen für Schäden durch die Verwendung von Informationen aus diesem Online-Angebot oder durch das Fehlen von Informationen. Dies gilt auch für Inhalte Dritter, die über dieses Angebot zugänglich sind.

Aus dem Veterinär-Pathologischen Institut der Universität Zürich.
(Direktor: Prof. Dr. W. Frei.)

Über große Prostatacysten bei einem Hund.

Von H. Spörri.

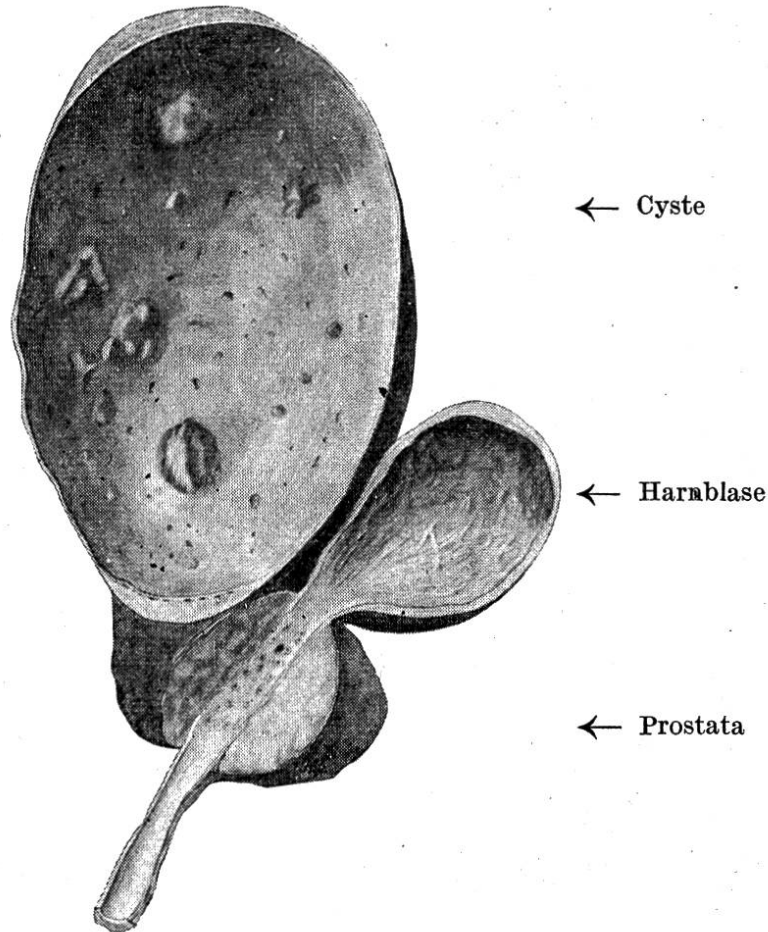
Bei der Sektion einer 9 Jahre alten, männlichen deutschen Dogge wurden 2 große Prostatacysten gefunden. Die eine davon war kopfgroß und zur Hälfte verknöchert. Da solche in der uns zugänglichen Literatur bis anhin nicht beschrieben wurden, sei der Befund kurz mitgeteilt.

Aus der Krankheitsgeschichte ging hervor, daß der Hund während 2 Tagen keinen Appetit zeigte und plötzlich einging, so daß der Besitzer das Vorliegen einer Vergiftung vermutete.

Sektionsbefund: Sehr fettes Tier, Herzmuskeldegeneration, subepi- und subendokardiale Pétechien, multiple hasel- bis walnußgroße Hämatome in der Milz, Blutungen im Lungenparenchym, Lungenkongestion, Gastritis catarrhalis, vereinzelte fleckige Rötungen der Dünndarmschleimhaut, Nierencirrhose, Nephritis, Cystitis catarrhalis, leichte Hypertrophie der Harnblasenmuskulatur. Am rechten Prostatalappen befindet sich eine ovale Blase (vgl. Abb.), deren größerer Durchmesser 21 cm, deren kleinerer 13 cm beträgt, die, alle Eingeweide gegen das Zwerchfell zu verdrängend, den ganzen caudalen Teil der Bauchhöhle ausfüllt. In den oberflächlichsten Schichten der Wandung finden sich viele stark injizierte Blutgefäße. Der Inhalt der prall gefüllten Blase ist dünnflüssig, rostfarben, jauchig und enthält einige rötliche, weiche Gerinsel. Die ventrale Hälfte der Wandung ist 2 mm dick, elastisch und weich wie Kalbsleder, die dorsale Hälfte dagegen starr und 2,5 mm dick. An der inneren Oberfläche der Cyste finden sich gelbliche bis rostfarbene, höckerige Auflagerungen von der Größe und Form eines Weizenkornes bis zu der eines halben Walnußkernes. Zudem finden sich hier viele Poren verschiedenster Größe und Gestalt. Am cranialen Pol der Cyste befindet sich, wie die mikroskopische Untersuchung bestätigt, ein schmaler Saum von Prostatagewebe, was ein Beweis für das Vorliegen einer Cyste ist. Durch Druck auf dieses Prostatagewebe läßt sich ein bräunlicher Saft aus den Öffnungen an der Innenfläche der Blase pressen.

Die eigentliche Vorsteherdrüse hat einen Längsdurchmesser von 7,5 cm und ist somit vergrößert. Die Drüsenlappen sind

prall elastisch, im Schnitt springen die einzelnen Drüsenpakete etwas hervor. Am linken Lappen befindet sich zudem eine eigröße mit rahmartigem Eiter und Schleim gefüllte Cyste.



Histologische Untersuchung:

1. Prostata: Die Drüsenlumina sind erweitert. Das Epithel, welches mindestens zu 40 bis 50% von der Unterlage abgehoben ist, liegt zum Teil in den Drüsenkanälen. Die noch erhaltenen Epithelzellen sind hochzylindrisch mit basalem rundlichem Kern. In gewissen Partien ist eine leichtgradige, zellige Infiltration (lymphozytenähnliche- und polymorphkernige Zellen) im periglandulären Gewebe zu finden. In vereinzelt Zellen finden sich Hämosiderinablagerungen.

2. Cystenwandungen: Der ventrale Teil der Wandung der großen Cyste sowie die der kleinen Cyste besteht aus fibrillärem Bindegewebe und glatten Muskelfasern. Sodann ist überall eine starke, rundzellige Infiltration zu finden. Gegen die innere Oberfläche zu sind die obersten Zellschichten mit feinen blauen Körnchen gefüllt, die wohl als Kalkeinlagerungen zu deuten sind. Die

dorsale Hälfte der Wandung zeigt prinzipiell den gleichen Bau mit der Ausnahme, daß in die Mitte der Wandung eine lamelläre Knochenschicht von einer Dicke von 20 bis 30 Lamellen eingelagert ist.

An der Basis dieser Knochenschicht sind die Osteoblasten leicht sichtbar. Die zellige Infiltration ist etwas geringer als im ventralen Teil, dagegen finden sich hier sehr viel Hämosiderinablagerungen.

Eigentümlich an der Cyste ist: daß genau die dorsale Hemisphäre der Wand diese Verknöcherung aufweist. Diese Erscheinung dürfte als histologische Akkomodation auf eine bestimmte funktionelle Beanspruchung zu erklären sein.

Erwähnt sei noch das Vorhandensein eines leicht vergrößerten Uterus masculinus, dessen Hörner etwa Bleistiftdicke erreichen und kanalisiert sind. Dieser liegt teilweise auf der Harnblase, teilweise auf der großen Cyste. Ein ursächlicher Zusammenhang zwischen diesem und der Cystenbildung ist jedoch kaum anzunehmen.

Nach diesem Zerlegungsbefund ist eine Futtervergiftung unwahrscheinlich. Vielmehr spricht dieser für eine allgemeine Sepsis wohl infolge Einbruch großer Bakterien- und Bakterientoxinmengen aus der erkrankten Prostata in dem ganzen Körper.

Schrifttum.

Joest, E.: Spezielle patholog. Anatomie der Haustiere, Band III, Schoetz, Berlin 1924. — Flückiger, G.: Diss. Bern 1920. — Aschoff, L.: Path. Anatomie. Fischer, Jena 1909. — Hueck, W.: Morphologische Pathologie, Thieme Leipzig 1937.

Über die Mallophagen vom Lämmergeier und vom Himalayageier. *)

Von Dr. Wolfdietrich Eichler aus Ravensburg (Württemberg).

(Mit 1 Abbildung)

A. Vorbemerkungen.

Vor einigen Jahren hat in dieser Zeitschrift der verdiente Schweizer Parasitologe Prof. Dr. Bruno Galli-Valerio über einige Mallophagen vom Lämmergeier berichtet. Ich benütze daher die Gelegenheit der Erlangung von Federlingen desselben Wirtsvogels, um die Beobachtungen von Prof. Galli-Valerio in einigen Punkten zu ergänzen. Gleichzeitig bespreche ich eine neue Art vom

*) Gleichzeitig 3. Folge von „Gruppenstudien an Mallophagen“.