Zeitschrift: Schweizer Archiv für Tierheilkunde SAT : die Fachzeitschrift für Tierärztinnen und Tierärzte = Archives Suisses de Médecine Vétérinaire ASMV : la revue professionnelle des vétérinaires

Herausgeber: Gesellschaft Schweizer Tierärztinnen und Tierärzte

Band: 85 (1943)

Heft: 7

Artikel: Ein seltener Fall von beidseitiger Unterkieferaktinomykose beim Reh

Autor: Burki, J.

DOI: https://doi.org/10.5169/seals-592043

Nutzungsbedingungen

Die ETH-Bibliothek ist die Anbieterin der digitalisierten Zeitschriften auf E-Periodica. Sie besitzt keine Urheberrechte an den Zeitschriften und ist nicht verantwortlich für deren Inhalte. Die Rechte liegen in der Regel bei den Herausgebern beziehungsweise den externen Rechteinhabern. Das Veröffentlichen von Bildern in Print- und Online-Publikationen sowie auf Social Media-Kanälen oder Webseiten ist nur mit vorheriger Genehmigung der Rechteinhaber erlaubt. Mehr erfahren

Conditions d'utilisation

L'ETH Library est le fournisseur des revues numérisées. Elle ne détient aucun droit d'auteur sur les revues et n'est pas responsable de leur contenu. En règle générale, les droits sont détenus par les éditeurs ou les détenteurs de droits externes. La reproduction d'images dans des publications imprimées ou en ligne ainsi que sur des canaux de médias sociaux ou des sites web n'est autorisée qu'avec l'accord préalable des détenteurs des droits. En savoir plus

Terms of use

The ETH Library is the provider of the digitised journals. It does not own any copyrights to the journals and is not responsible for their content. The rights usually lie with the publishers or the external rights holders. Publishing images in print and online publications, as well as on social media channels or websites, is only permitted with the prior consent of the rights holders. Find out more

Download PDF: 13.07.2025

ETH-Bibliothek Zürich, E-Periodica, https://www.e-periodica.ch

(Aus der veterinär-ambulatorischen Klinik der Universität Bern)
Direktor: Prof. Dr. W. Hofmann.

Ein seltener Fall von beidseitiger Unterkieferaktinomykose beim Reh.

Von Dr. J. Burki, Sekundärarzt.

Die Kieferaktinomykose ist bei unseren Haustieren namentlich beim Rind eine verhältnismäßig häufig anzutreffende Knochenerkrankung. Seltener aber scheint dieses Leiden bei wildlebenden Tieren vorzukommen. In der Literatur sind hierüber nur wenige Angaben vorhanden.

Einen besonders typischen Fall von Kieferaktinomykose konnte ich kürzlich bei einer Rehkuh beobachten. Das ca. 3-jährige Tier wurde auf der Jagd erlegt.

Klinisch konnten am rechten und linken Unterkiefer bedeutende Auftreibungen von zwei- bis dreifacher kleinerer Faustgröße festgestellt werden. Diese erwiesen sich beim Betasten als knochenharte Veränderungen. Die Unterkieferäste schienen miteinander verwachsen zu sein. Ein eigentlicher Kehlgang war nicht mehr vorhanden (Abb. 1 und 2).

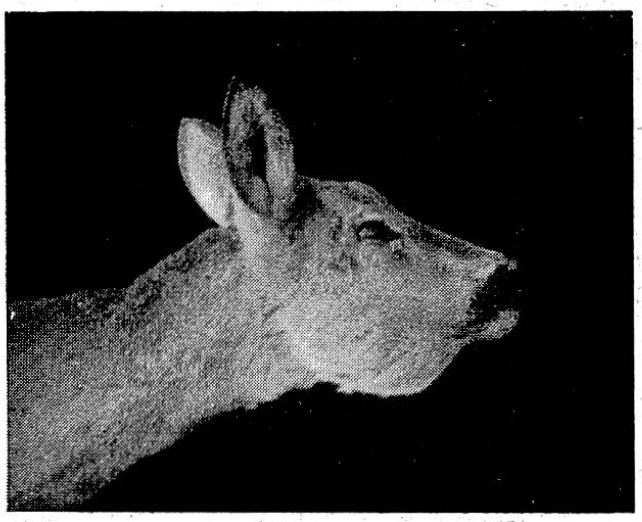

Abb. 1.

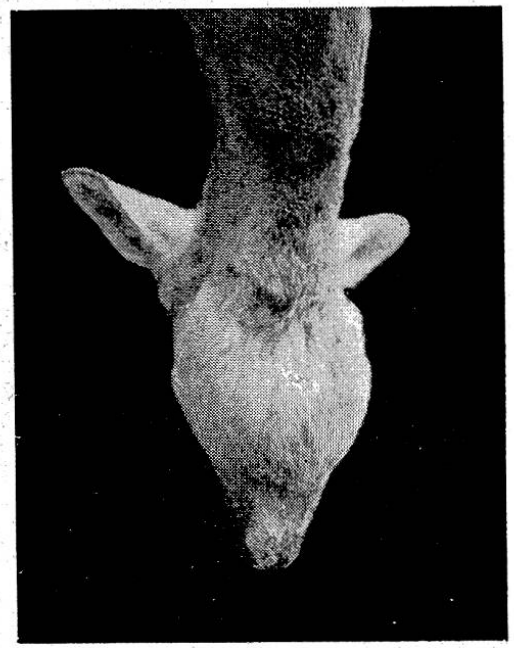

Abb. 2.

Zunge, Maulschleimhaut, Kopfdrüsen und äußere Haut wiesen keine pathologischen Veränderungen auf. Trotz der fortgeschrittenen Knochenwucherungen saßen die Zähne noch fest in den Alveolen. Die Kaubetätigung schien durch das Leiden nicht wesentlich beeinträchtigt worden zu sein. Dies ging daraus her-

vor, daß sich das Tier im Vergleich zu seinen Gespanen in ungefähr demselben guten Nährzustand befand.

Die Sektion ergab eine beidseitige, wurstförmige resp. etwa zervelatwurstgroße, in der Konsistenz teils weiche, teils knöcherne Verdickung der beiden Unterkieferäste (Abb. 3). Diese zeigten

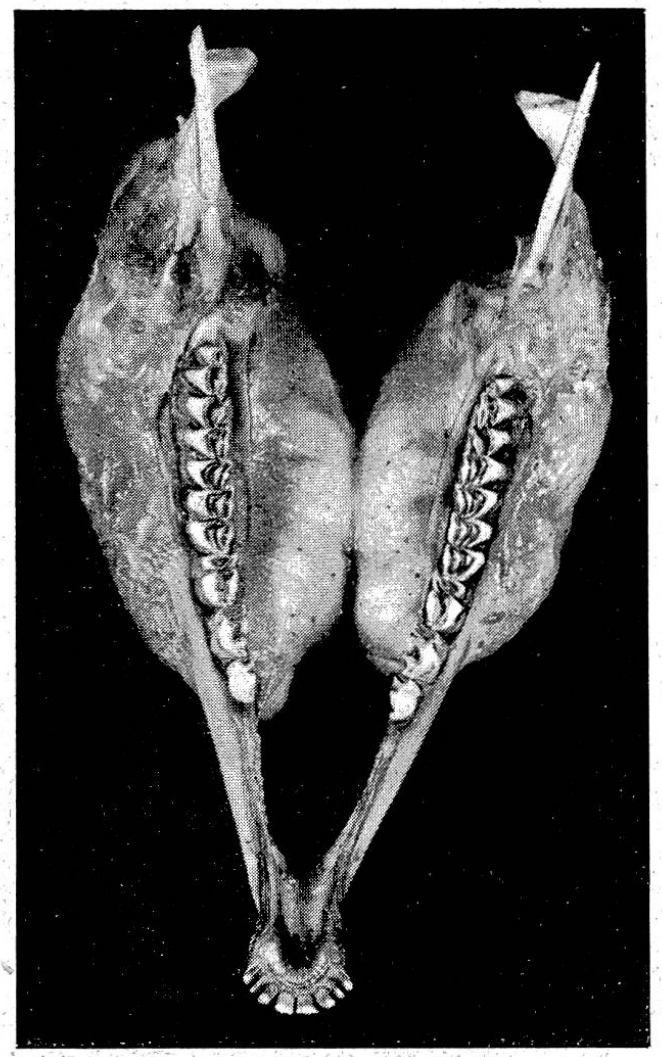

Abb. 3.

keine Verwachsung, standen aber im Bereich der Molaren miteinander in inniger Berührung, weshalb sie hier einen leicht konkaven Verlauf aufweisen. Am rechten Unterkiefer ist die Umfangsvermehrung etwas ausgesprochener.

Nach Entfernung des Periostes kamen einige kleine Fistelgänge zum Vorschein, aus denen auf Druck hin ein gelblicher, geruchloser Eiter herausfloß. Im Querschnitt ließen sich zwischen den Knochenleisten größere sowie zahlreiche kleine Eiterherde feststellen.

Die mikroskopische Untersuchung im vet.-bakteriologischen Institut ergab typische Aktinomyzesdrusen.

Literatur.

Baumgärtner, H., Beitrag zur Aktinomykose der Kleintiere. Tierärztl. Rdsch. 1930 II S. 585. — Bosse, Aktinomykose bei einem Rehbock (Bildbericht). Tierärztl. Rdsch. 1938 S. 641. — Grieder, H., Beobachtungen über Rehkrankheiten in nordostschweizerischen Jagdrevieren. Schweiz. Arch. Tierheilk. 1934, S. 609. — Hutyra-Marek-Manninger, Spezielle Pathologie und Therapie der Haustiere, 1938. — Witte, A., Aktinomykose des l. Unterkiefers eines Rehes (Bildbericht). Tierärztl. Rdsch. 1941, S. 29.

Referate.

Gelbkreuz-(Lost-)Vergiftungen bei Pferden. Von Dr. Koschnick, Zeitschr. f. Vet.kunde 1943, H. 3, S. 57.

Im April 1942 erkrankten in einem Transport von 80 Pferden, die für die Front ausgehoben waren, in Litauen ca. 33 Pferde schwer. Die Pferde begannen stark zu speicheln, verweigerten Futter und Wasser, zeigten Schwellungen von Maul und Nase bis zu „Nilpferdkopfbildung", ferner geschwollene Kehlgangsdrüsen, Bläschen und Verätzungen an den Lippen, schmutzigdunkelrote Konjunktiven, mäßig erhöhte Körpertemperatur, stark gesteigerten Puls, bis 80 und 100 pro Minute von schlechter Qualität, doppelschlägige, angestrengte Atmung. Die Tiere ließen sich das Maul nur mit Gewalt öffnen, auch die Maulschleimhaut und Zunge wiesen Verätzungen auf. Trotz intensiver Behandlung: Ernährung mit der Nasenschlundsonde, Cardiaca, Maulspülungen, starben die meisten der erkrankten Pferde innert wenigen Tagen unter Schwächezuständen und Stickanfällen. Die Sektion zeigte, außer den bereits erwähnten Schäden, weizenkorn- bis handtellergroße Nekroseherde in der Lunge, den Herzmuskel dunkelrot, brüchig, geldstückgroße Verätzungen ferner in Magen und Ösophagus, Schwellung und Rötung der Dünndarmschleimhaut.

Später ergab sich, daß die Pferdebegleiter einen angebohrten Kanister mit Kampfstoff aus Irrtum auf einen Fourragewagen genommen hatten, wodurch Heu und Hafer Lost-infiziert wurde. *L.*

Fliegenlarvenbefall beim Pferd. Von Stabsvet. Kukla, ferner Untervet. Paul Troll, Zeitschr. f. Vet.kunde 1943, H. 4, S. 106 und 109.

Im Ostfeldzug des Sommers 1942 herrschte beim deutschen Heer teilweise eine fürchterliche Fliegenplage. Viele Wunden beim Pferd zeigten sich dicht mit Fliegenlarven besiedelt, besonders solche mit absterbendem Gewebe. An After und Vulva nisteten sich solche Larven aber auch ohne primäre Verletzung ein und erzeugten kirschen- bis stark walnußgroße Wundhöhlen mit vorspringendem Rand. Am meisten waren die Larven der grauen Fleischfliege (Sarcophaga magnifica) vertreten, besonders als Ursache der Analgeschwüre. Als Sekundärbesiedler waren alle andern Fliegenlarven zu finden, selbst unter Verbänden.