Zeitschrift: Schweizer Archiv für Tierheilkunde SAT : die Fachzeitschrift für Tierärztinnen und Tierärzte = Archives Suisses de Médecine Vétérinaire ASMV : la revue professionnelle des vétérinaires

Herausgeber: Gesellschaft Schweizer Tierärztinnen und Tierärzte

Band: 86 (1944)

Heft: 10

Artikel: Über kongenitale, zerebellare Ataxie mit gleichzeitiger Affektion der Grosshirnrinde bei Felis domestica [Fortsetzung]

Autor: Spuhler, V.

DOI: https://doi.org/10.5169/seals-592908

Nutzungsbedingungen

Die ETH-Bibliothek ist die Anbieterin der digitalisierten Zeitschriften auf E-Periodica. Sie besitzt keine Urheberrechte an den Zeitschriften und ist nicht verantwortlich für deren Inhalte. Die Rechte liegen in der Regel bei den Herausgebern beziehungsweise den externen Rechteinhabern. Das Veröffentlichen von Bildern in Print- und Online-Publikationen sowie auf Social Media-Kanälen oder Webseiten ist nur mit vorheriger Genehmigung der Rechteinhaber erlaubt. Mehr erfahren

Conditions d'utilisation

L'ETH Library est le fournisseur des revues numérisées. Elle ne détient aucun droit d'auteur sur les revues et n'est pas responsable de leur contenu. En règle générale, les droits sont détenus par les éditeurs ou les détenteurs de droits externes. La reproduction d'images dans des publications imprimées ou en ligne ainsi que sur des canaux de médias sociaux ou des sites web n'est autorisée qu'avec l'accord préalable des détenteurs des droits. En savoir plus

Terms of use

The ETH Library is the provider of the digitised journals. It does not own any copyrights to the journals and is not responsible for their content. The rights usually lie with the publishers or the external rights holders. Publishing images in print and online publications, as well as on social media channels or websites, is only permitted with the prior consent of the rights holders. Find out more

Download PDF: 12.07.2025

ETH-Bibliothek Zürich, E-Periodica, https://www.e-periodica.ch

Aus dem Veterinär-Anatomischen Institut der Universität Zürich
(Prof. Dr. E. Seiferle).

Über kongenitale, zerebellare Ataxie mit gleichzeitiger Affektion der Großhirnrinde bei Felis domestica.

Von Dr. V. Spuhler.

(Fortsetzung.)

2. Kleinhirn:

Die pathologischen Kleinhirnveränderungen der beiden Geschwistertiere (Fall 1 und 2) sind im Prinzip dieselben. Es fallen höchstens gewisse graduelle Unterschiede auf.

Gegenüber dem gleichaltrigen, normalen Vergleichsgehirn ist die Gesamtreduktion des Kleinhirns im Transversalschnitt noch viel



Abb. 8: Kleinhirnwindungen aus Lobulus ansoparamedianus von Fall Nr. 2: Man erkennt drei stark verschmälerte Windungskuppen, die mit der verdickten, von erweiterten Gefäßen dicht durchsetzten Pia verwachsen sind. Die typische Schichtung fehlt und die unregelmäßig verteilten Purkinje-Zellen (größte, schwarze Punkte) liegen z. T. direkt unter der Pia. Von einer Molekular- oder Körnerschicht kann nicht die Rede sein. Vergr. 54mal.

augenfälliger als bei der makroskopischen Betrachtung. Die Hauptgliederung ist undeutlich, die Furchen sind auffällig seicht und die einzelnen Windungen sehr schmal und bedeutend weniger zahlreich und kompliziert. Die Anzahl der übereinander liegenden Querlamellen im Lobulus medianus posterior (Bolk) wie auch die Lamellen der Lobuli ansiformes sind stark reduziert, wodurch das ganze Organ verschmälert und, was am meisten auffällt, dorsoventral stark abgeplattet erscheint. Relativ am stärksten verkleinert sind in beiden Fällen die neozerebellaren Seitenlappen (Lobulus ansoparamedianus und paramedianus) und die dorsalen und vorderen Wurmgebiete (Lobulus medius medianus und anterior). Verhältnismäßig am wenigsten atrophiert, aber bei weitem nicht von normaler Größe sind Lobus posterior und Flocculus. Zufolge der weitgehenden Reduktion des Lobus anterior haben sich die hinteren Vierhügel gegenseitig soweit genähert, daß der Aquaeductus Sylvii zu einer schmalen Vertikalspalte geworden ist, und das ganze hintere Mittelhirndach ungewöhnlich schmal und hoch aufgetürmt erscheint (Abb. 14). Der kümmerliche Rest des Lobus anterior ist zwischen die Kaudalenden der beiden hinteren Vierhügel abgesunken und wird von ihnen beidseitig überragt.

Die Leptomeningen sind stellenweise, bei Fall 2 namentlich in den hinteren Kleinhirnabschnitten, stark verdickt und von zahlreichen, im Fall 1 dickwandigen, meist blutgefüllten Gefäßen und rundzelligen Infiltraten dicht durchsetzt und mit der Kleinhirnoberfläche verwachsen (Abb. 8). An den Plexus chorioidei und am Ependym des IV. Ventrikels sind jedoch keine abnormen Verhältnisse bemerkbar. Die sogenannten Rundzellen liegen dicht beisammen und haben anscheinend vorherrschend den Charakter von Makrophagen. Typische Lymphozyten, sogenannte „Vogelaugen", sind weniger zahlreich. Dafür fallen um so häufiger mastzellenartige, freie Zellen mit grober, dunkler Granulierung und hellem Kern auf, die im Fall 2 nur in den Gehirnhäuten, im Fall 1 aber auch in den oberflächlichen Schichten der Kleinhirnwindungen vorkommen. Plasmazellen sind keine nachweisbar.

Die Zytoarchitektonik der ganzen Kleinhirnrinde ist schwer verändert. Völlig normale Rindenpartien kommen überhaupt nicht vor (Abb. 9). Die Intensität dieser Veränderungen ist jedoch nicht überall dieselbe. Am stärksten betroffen sind die dorsolateralen Partien des Lobulus medius medianus, paramedianus und ansoparamedianus. Etwas weniger stark geschädigt, jedoch keineswegs normal, sind die basalen Kleinhirnanteile, d. h. die basalen Lamellen des Lobus anterior (Bolk), Lingula, Nodulus, Uvula, Flocculus und Formatio vermicularis (Bolk), die stellenweise die normale Schichtung wenigstens andeutungsweise noch erkennen lassen (Abb. 9). In einzelnen stark veränderten Windungen fehlt die Rinde vollständig und die Marksubstanz stößt bis zur Oberfläche vor.

Die sonst so charakteristische Gliederung der Kleinhirnrinde in Molekular-, Purkinjezell-, Körner- und Markschicht ist bei beiden

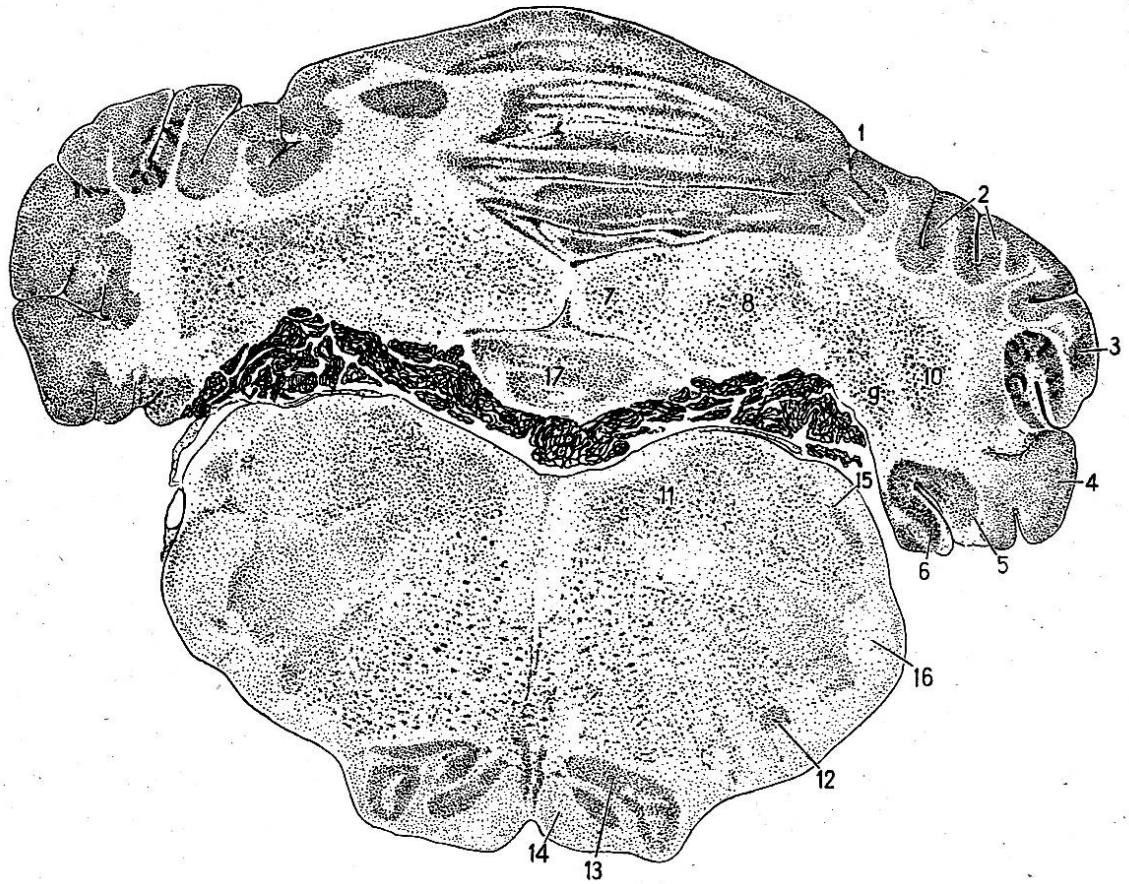

Abb. 9: Frontalschnitt durch Kleinhirn und Medulla oblongata von Fall Nr. 1, Vergr. ca. 10 mal: 1. Fissura paramediana, 2. Lobul. paramedianus, 3. Crus I., 4. Crus II. des Lobul. ansatus, 5. Formatio vermicularis, 6. Flocculus, 7. Nuc. fastigius, 8. Nuc. globosus, 9. Nuc. emboliformis, 10. Nuc. dentatus, 11. Nuc. dors. VIII., 12. Nuc. VII., 13. Oliva inferior, 14. Pyramis, 15. Area ovalis Corp. restiform., 16. Radix spinalis V., 17. Uvula.

Tieren überhaupt nirgends festzustellen. Vor allem fehlt das für das normale Kleinhirn so typische, dunkle Band der Körnerschicht sozusagen vollständig (Abb. 10). Wo es, wie beispielsweise im Lobus anterior von Fall 1 oder im Nodulus und der Uvula von Fall 2, wenigstens angedeutet ist, erscheint es aber viel schmäler und lockerer als im Normalpräparat und nach oben und unten unscharf begrenzt. Auch die Molekularschicht läßt sich, mit Ausnahme der basalen Wurmabschnitte, nirgends nachweisen. Die von Gliazellen kaum unterscheidbaren Körnerzellen sind in der Regel über das ganze Rindengebiet diffus verstreut. Die Dichte ihrer Lagerung wechselt anscheinend regellos. Stellenweise können sie, wie bei Fall 1, zu dichtgefügten Feldern angereichert sein, die im Nisslpräparat schon bei schwacher Vergrößerung als unregelmäßig berandete, blaue Inseln auffallen. Bei genauerem Zusehen enthalten solche Stellen von der Oberfläche eingesproßte, größtenteils obliterierte Gefäßschlingen, die von vorwiegend rund- oder ovalkernigen, wahrscheinlich gliösen Zellen mit deut-

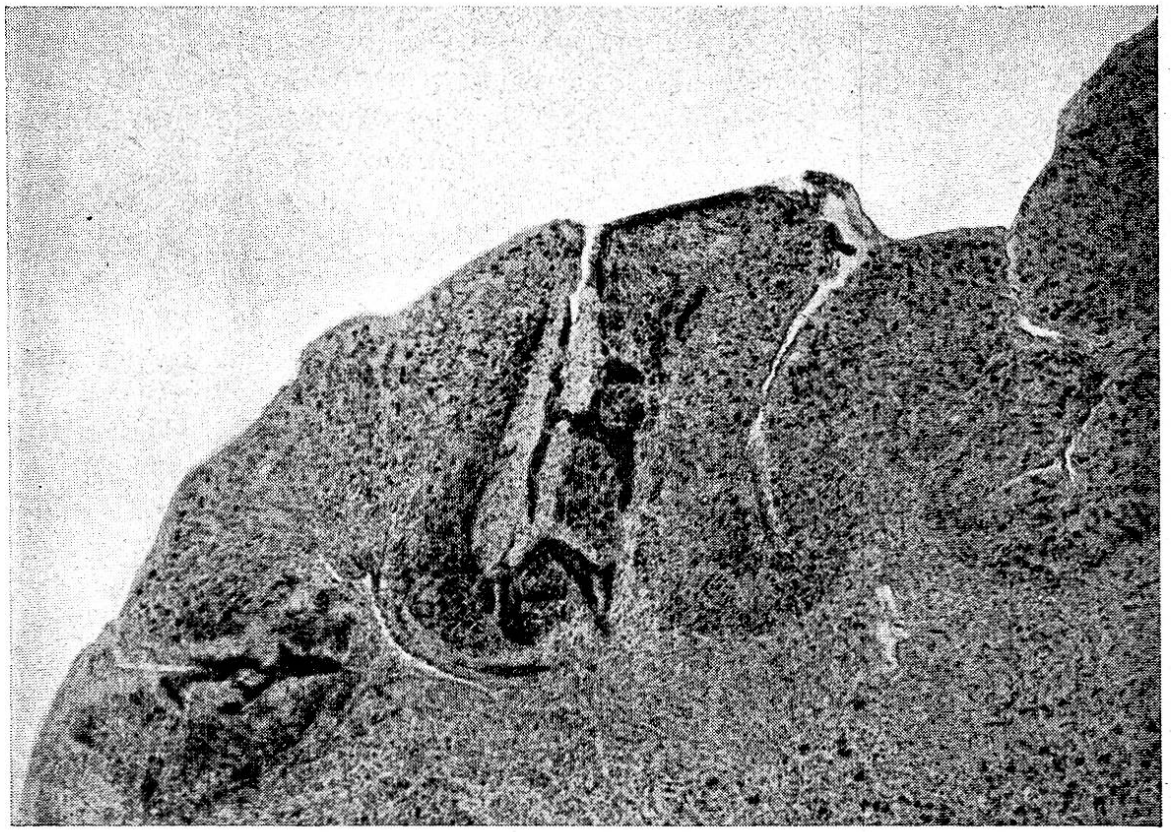

Abb. 10: Kleinhirnwindungen aus Lobul. ansoparamedianus von Fall Nr. 1, Vergr. 66,2mal: Normale Tektonik und Zytoarchitektur fehlen vollständig. Purkinje-Zellen (größte, schwarze Punkte) unregelmäßig und bis direkt unter die Oberfläche verteilt. An einzelnen Stellen mächtige Gefäßwucherungen aus Pia in Rinde. Rechts unten: Ganglien-Zellen der Kleinhirnkerne.

lichem Zytoplasmahof mantelartig dicht umlagert sind (Abb. 10). Vereinzelt finden sich in diesen Zellanhäufungen auch Mastzellen. Die Gefäßwandungen zeigen meist degenerative Veränderungen und die Lumina führen nur noch stellenweise Erythrozyten. Diese gefäßhaltigen Zellanhäufungen finden sich vor allem dort, wo die Rindenoberfläche mit den verdickten und gefäßreichen Leptomeningen verwachsen ist. Auch bei Fall 2 fallen solch herdweise Anreicherungen von Körner- und Gliazellen auf. Es fehlen ihnen jedoch die für Fall 1 mehr oder weniger typischen obliterierten Gefäßschlingen. Wo die Molekularschicht, wie beispielsweise in Nodulus und Uvula von Fall 2, als solche einigermaßen markiert ist, erscheint sie viel schmäler als normal und ist in ihrer ganzen Ausdehnung von Purkinjezellen durchsetzt.

Die Purkinjezellen sind als solche gut zu erkennen, aber ebenfalls nicht in einer besonderen Schicht angeordnet, sondern größtenteils diffus und regellos über das ganze Rindengebiet, ja sogar die ganze Dicke der verkleinerten Windungen bis direkt unter die Oberfläche

verstreut (Abb. 10). Stellenweise scheinen sie zu Haufen angereichert oder in mehreren, unregelmäßigen Schichten übereinander gelagert. Im Verhältnis zur normalen Kleinhirnrinde erscheint ihre Zahl beträchtlich größer, wie wenn sie zufolge der allgemeinen Kleinhirnatrophie auf einem engeren Raum regellos zusammengedrängt worden wären. Die Mehrzahl von ihnen ist mehr oder weniger schwer degenerativ verändert. Die meisten sind kleiner als normal, zeigen Schrumpfungserscheinungen und ihr dunkelgefärbtes Zytoplasma ist von zusammengepackten Nisslschollen vollgestopft. Andere wieder erscheinen blaß, aufgehellt und gequollen und zeigen die Symptome der Tigrolyse. Die Kerne sind meist aufgehellt, können aber auch pyknotisch verändert sein. Häufig liegen sie exzentrisch, oder sogar ganz am Rand der Zellen und besitzen zufolge der dunklen Nukleolen und des hellen Karyoplasma den sogenannten „Fischaugencharakter". Die Tigroidschollen sind in solchen Fällen dann jeweilen an die Zellperipherie verdrängt. Nach Spielmeyer (1922) würde es sich hier also um die sogenannte retrograde Zellveränderung handeln. Am schwersten geschädigt erscheinen im allgemeinen die oberflächlichst gelegenen, unter Umständen bis unter die Pia vorgeschobenen Purkinjezellen. Tatsächlich kommen also verschiedene Formen der Zelldegeneration nebeneinander vor, nämlich: Zellschrumpfung, retrograde Zelldegeneration mit exzentrischer Verlagerung des aufgehellten Kerns und zentraler Tigrolyse und die sogenannte schwere Ganglienzellerkrankung (Spielmeyer, 1922) mit Verflüssigung des Zytoplasmas und Vakuolenbildung. Die letztgenannte Degenerationsform findet sich bei Fall 2 häufiger als bei Fall 1. Bei beiden Tieren herrschen aber die Merkmale der retrograden Zelldegeneration und Zellschrumpfung bei weitem vor. Nicht selten scheinen die Purkinjezellen auch bis zum kaum mehr sichtbaren Zellschatten zu verblassen.

Versucht man die pathologischen Rindenveränderungen gesamthaft zu erfassen, dann müssen sie wohl in erster Linie als das Resultat einer schweren tektogenetischen Störung gewertet werden. Andeutungen einer normalen Schichtung (dünne Molekularschicht, unregelmäßige, mehrreihige Purkinjeschicht und schmale Körnerschicht) finden sich nur im Palaeocerebellum, und zwar vorab in seinen basalen Anteilen, wie Lingula, Uvula und Nodulus, während Flocculus und Paraflocculus die typische Schichtenfolge, bei Fall 1 nur noch verschwommen, bei Fall 2 überhaupt nicht mehr erkennen lassen. Die hypoplastischen und zytoarchitektonischen Veränderungen der einzelnen Lamellen sind bei beiden Tieren im neozerebellaren Lobulus ansoparamedianus viel ausgesprochener als im palaeocerebellaren Wurmgebiet. Ihrem Wesen nach bietet also auch die Kleinhirnrinde das pathologisch-anatomische Bild einer Heterotopie der einzelnen Rindenelemente, die hier aber regellos und in wirrstem Durcheinander und im allgemeinen ohne jede Spur einer topographischen Ordnung das ganze Grau durchsetzen. Im großen ganzen ist die Rindenschädigung im Fall 2 noch tiefgreifender als im Fall 1, indem hier auch im

Palaeocerebellum die Andeutungen einer normalen Tektonik fast vollständig fehlen.

Im Markscheidenbild wird die Unterscheidung der typischen Kleinhirnschichten noch schwieriger. Die markhaltigen Nervenfasern bilden im allgemeinen lockere und wirre Geflechte und sind im ganzen beträchtlich reduziert. Dagegen lassen sie sich entsprechend der Verteilung der Purkinjezellen über das ganze Rindengebiet bis in die Molekularschicht, bzw. direkt unter die Oberfläche verfolgen. Ein typisch dichtgefügtes Marklager findet sich nur in den basalen Windungsanteilen. Im allgemeinen kann gesagt werden: Je schwerer die zytoarchitektonischen Störungen, um so spärlicher die markhaltigen Fasern im betreffenden Bezirk.

3. Kleinhirnkerne (Abb. 9 und 11):

Die Kleinhirnmarkkerne sind alle vorhanden und im allgemeinen gut isolierbar. In beiden Gehirnen, namentlich bei Fall 2, scheinen der

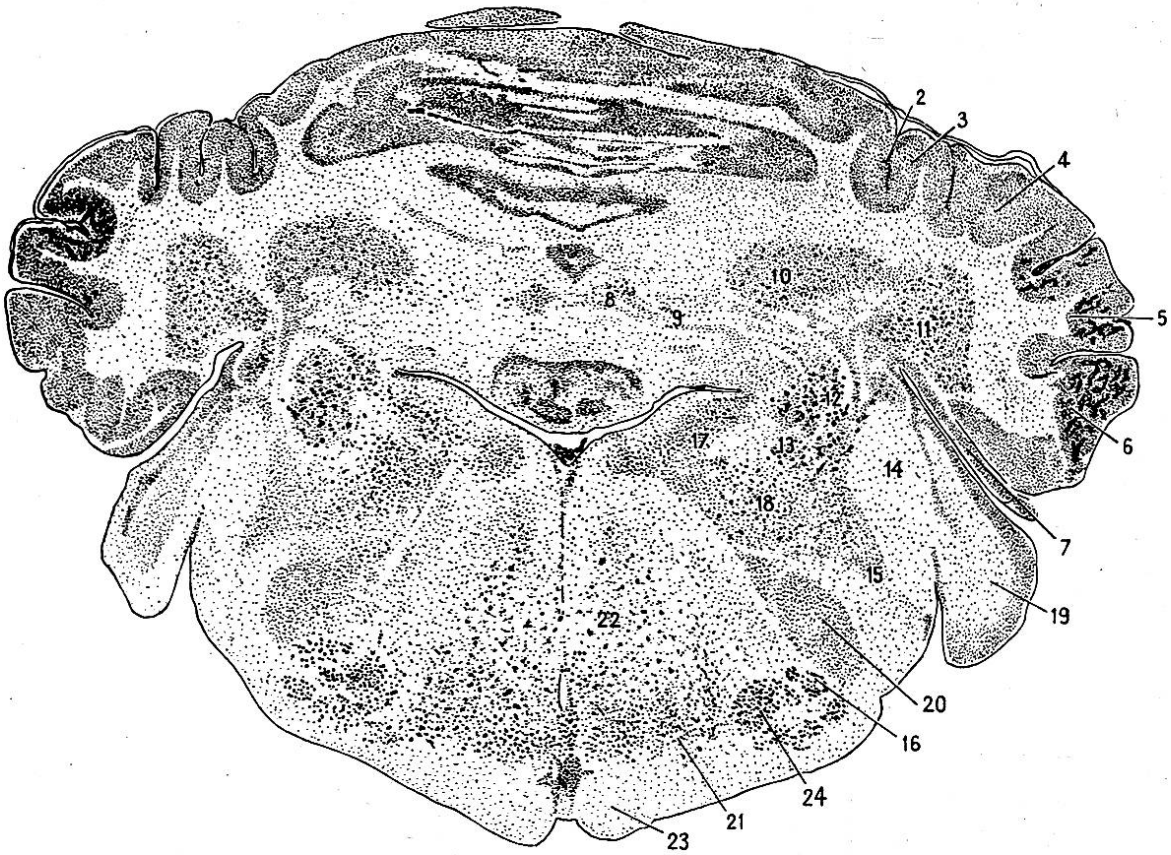

Abb. 11: Frontalschnitt durch Kleinhirn und Medulla oblongata von Fall Nr. 1, Vergr. ca. 10mal: 1. Uvula, 2. Fissura paramediana, 3. Lobul. paramed., 4. Crus I., 5. Crus II. des Lobul. ansatus, 6. Lobul. petrosus, 7. Flocculus, 8. Nuc. fastigius, 9. Nuc. globosus, 10. Nuc. emboliformis, 11. Nuc. dentatus, 12. Nuc. Bechterew, 13. Nuc. Deiters, 14. Area ovalis corporis restiform., 15. Radix spinalis V., 16. Nuc. VII., 17. Nuc. dors. VIII., 18. Nuc. Roller VIII., 19. Nuc. ventr. VIII., 20. Nuc. lat. form. retic., 21. Nuc. ventr. form. retic., 22. Formatio reticularis med., 23. Pyramis, 24. Nuc. parolivaris. sup. med.

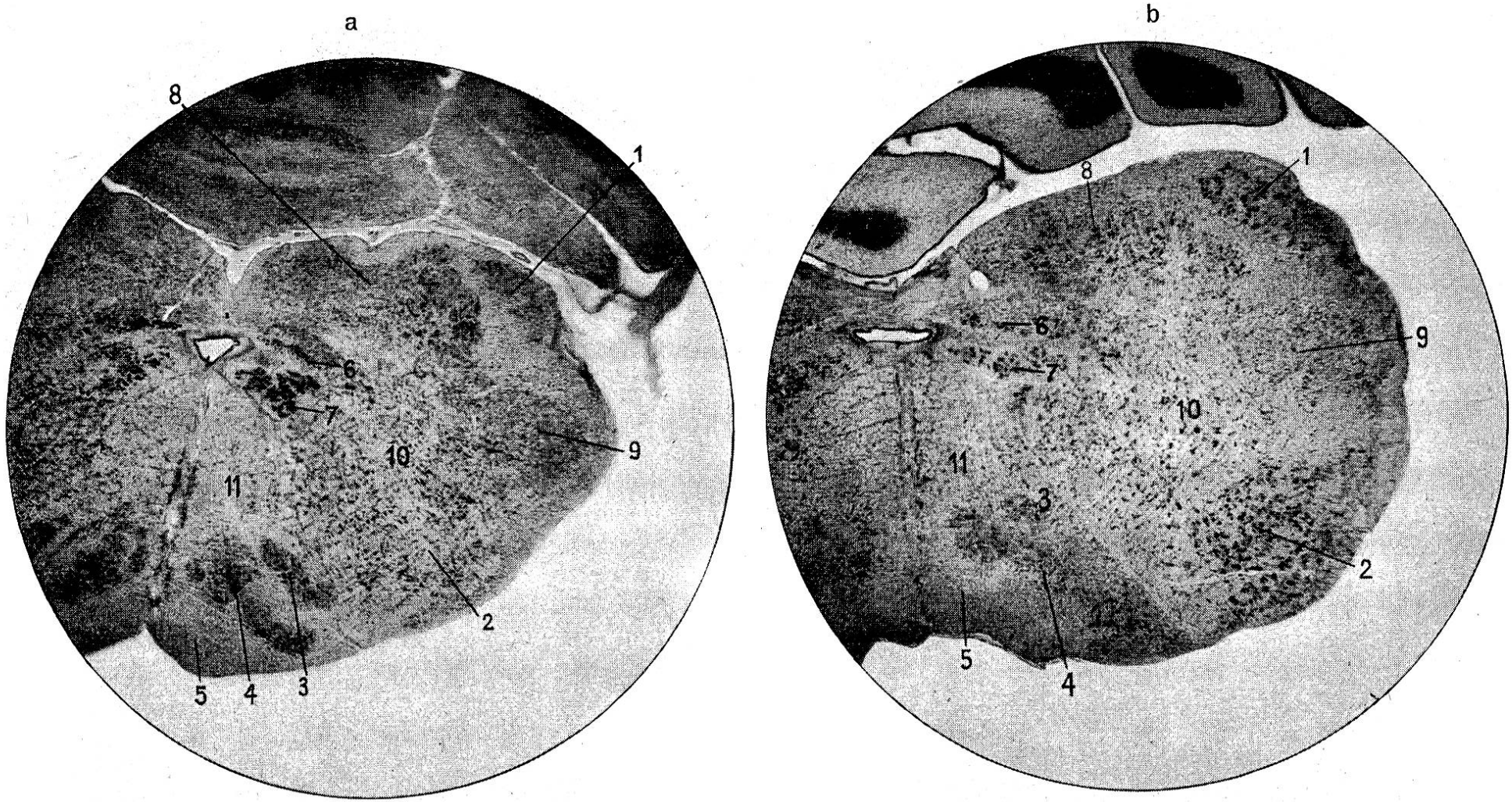

Abb. 12: Frontalschnitt durch Medulla oblongata von Fall Nr. 1 (a) und Normaltier (b), Vergr. 14mal: 1. Nuc. corpor. restiform., 2. Nuc. funiculi lat., 3. Oliva inferior, 4. Nuc. parolivaris inf. med., 5. Pyramis, 6. Nuc. XI., 7. Nuc. XII., 8. Dorsalstrangkerne, 9. Subst. gelatinosa Radicis spin. V., 10. Formatio reticularis lat., 11. Formatio reticularis med.

Nucleus fastigius und globosus, speziell der letztere, etwas verkleinert und zellärmer. Diese beiden Dachkerne besitzen im Verhältnis zum Normalgehirn auch eine geringere Längenausdehnung. Der Nucleus emboliformis und dentatus dagegen zeigen normale Größe, sind aber etwas aufgelockert und anscheinend auch weniger zellreich. Einzelne Ganglienzellen sind sehr blaß gefärbt und zeigen Schrumpfungs- und Vakuolisierungserscheinungen.

4. Direkte und indirekte Kleinhirnanteile und Kleinhirnverbindungen (v. Monakow):

Die Brachia conjunctiva und der Tractus spinocerebellaris ventralis sind anscheinend völlig normal. Dagegen sind die Strickkörper bei Fall 1 leicht, bei Fall 2 namentlich in den hinteren Abschnitten stark atrophiert. Die Atrophie fällt besonders auf, wenn man die Dimensionen des Corpus restiforme mit denjenigen der

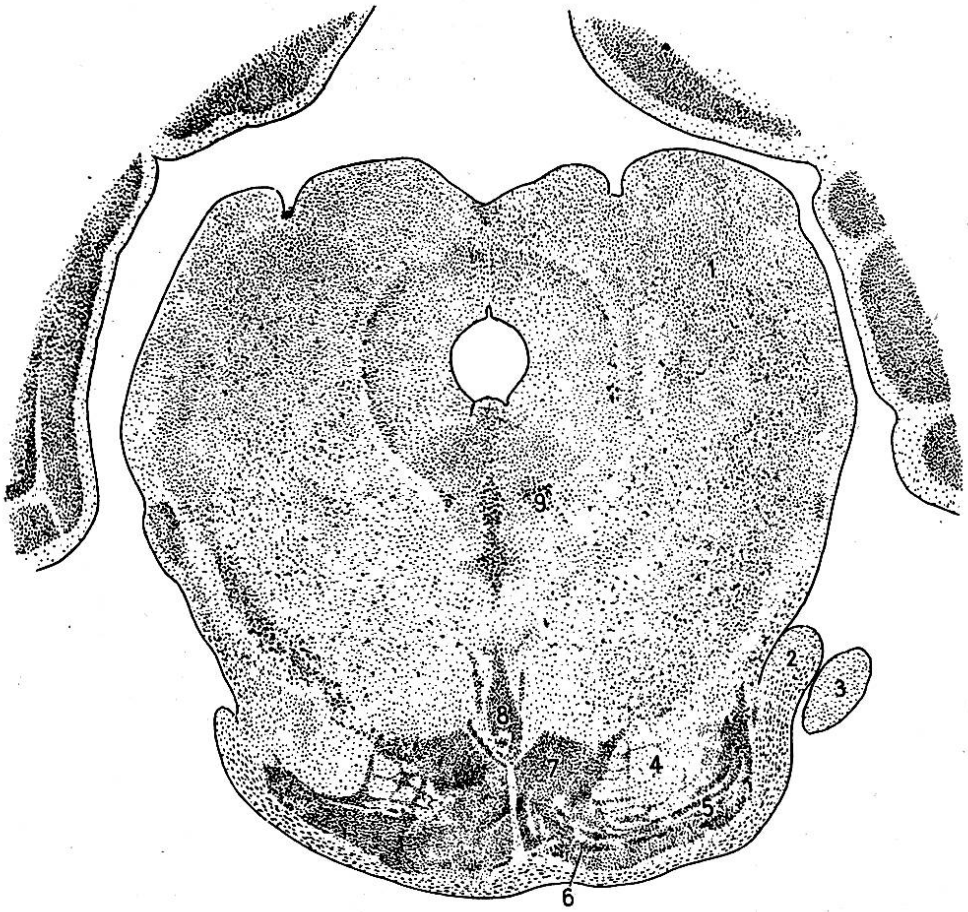

Abb. 13: Frontalschnitt durch das Brückengebiet des gleichaltrigen Normaltieres, Vergr. ca. 6 mal: 1. hintere Vierhügel, 2. Brückenarm, 3. Trigeminuswurzel, 4. Pes pedunculi cerebri, 5. Nuc. pontis lat., 6. Nuc. pontis ventr., 7. Nuc. pontis med., 8. Ganglion interpedunculare, 9. Nuc. IV.

spinalen Trigeminuswurzel vergleicht (Abb. 12). Der Nucleus corporis restiformis ist speziell im Fall 2 ganz erheblich verkleinert. Es finden sich nur wenige und im Verhältnis zum normalen Strickkörperkern verkleinerte Ganglienzellen.

Der Nucleus ruber zeigt bei beiden Tieren keine auffallenden Abweichungen von der Norm. Vielleicht, daß er im Fall 2 relativ etwas verkleinert erscheint und vor allem eine geringere Längenausdehnung besitzt als beim Normaltier.

Stark reduziert sind dagegen in beiden Fällen die Brückenarme und das ganze Brückengebiet (Abb. 13 und 14). Ein Vergleich mit der benachbarten Trigeminuswurzel, deren Durchmesser im Normalpräparat hinter demjenigen der Brachia pontis zurückbleibt, zeigt eindeutig, daß die Brückenarme der pathologischen Gehirne weit schwächer entwickelt sind als der daneben austretende N. trigeminus (ihr Durchmesser erreicht höchstens $^1/_3$ bis $^1/_2$ desjenigen der Trigeminuswurzel). Auch im Markscheidenpräparat sind nur wenige, dünne Faserbündel erkennbar.

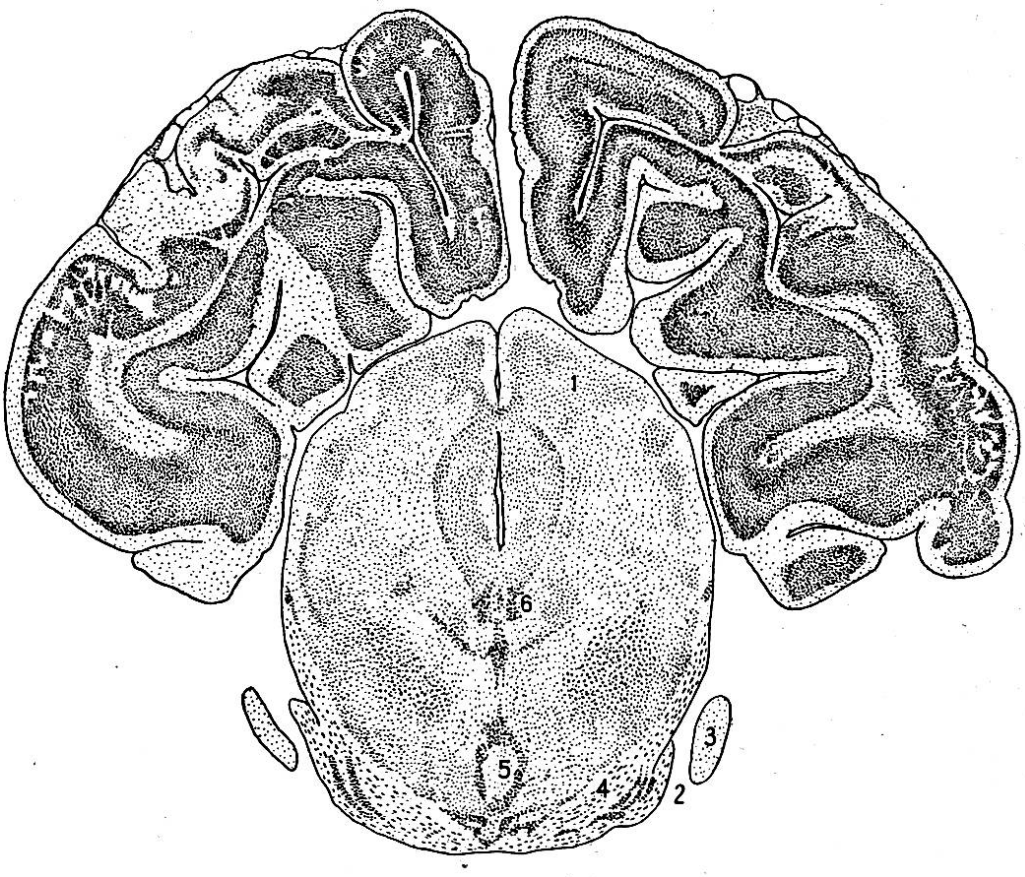

Abb. 14: Frontalschnitt durch das Brückengebiet von Fall Nr. 1, Vergr. 6mal: 1. hintere Vierhügel, 2. Brückenarm, 3. Trigeminuswurzel, 4. Pes pedunculi cerebri, 5. Ganglion interpedunculare, 6. Nuc. IV. Die Brückenkerne sind nur angedeutet, Mittelhirndach und Aquaeductus Sylvii erscheinen bilateral komprimiert. Die Hirnmantelrinde zeigt an verschiedenen Stellen die weiter oben beschriebenen Rindenheterotopien.

Im Bereich des Pons Varoli sind die Pedunculi cerebri nur von einem sehr schmalen Mantel grauer Substanz umhüllt, der zwar oralwärts etwas an Dicke zunimmt, keineswegs aber normale Dimensionen erreicht. Das ventrale und laterale Brückengrau ist besonders im kaudalen Drittel stark reduziert, und die medialen, ventralen und lateralen Brückenkerne fehlen bis auf wenige Einzelzellen und Zellgruppen vollständig (Abb. 14). In Fall 2 sind die Nuclei pontis relativ noch stärker atrophiert und vom Nucleus pontis lateralis ist sozusagen nichts mehr zu erkennen. Am besten ist das Brückengrau noch in der Gegend der Raphe erhalten. Die peri- und intrapedunkulären Geflechte sind erhalten, jedoch äußerst kümmerlich entwickelt und die vorhandenen Zellen bedeutend kleiner als normale. Im Markscheidenbild kommen die abnormen Ponsverhältnisse besonders schön zum Ausdruck. Im hinteren Ponsdrittel ist das Stratum fibrosum superficiale und intermedium überhaupt nicht nachweisbar, während mehr frontalwärts wenigstens schwach entwickelte Bündel zartester Fasern eines Stratum fibrosum profundum erkennbar sind. Die bereits erwähnte starke Atrophie der Brückenarme kommt bei Markscheidenfärbung besonders eindrücklich zur Geltung. Am ausgesprochensten ist ihre Atrophie direkt vor ihrem Eintritt ins Kleinhirn.

Im verlängerten Mark sind es wiederum vorab die Kleinhirnanteile, welche mehr oder minder auffallende Strukturveränderungen gegenüber dem Normalgehirn aufweisen. Weitaus am stärksten reduziert ist der Nucleus funiculi lateralis (Abb. 12), von welchem bei Fall 2 nur noch einzelne Ganglienzellen mit deutlichen Degenerationserscheinungen vorhanden sind. Weniger augenfällig atrophiert ist der Nuc. proprius corporis restiformis. Während bei Fall 1 die Nuclei funiculi dorsalis noch mit einer gewissen Sicherheit angesprochen werden können, ist der ganze Dorsalstrang bei Fall 2 viel schmäler als beim Normaltier und seine Kerne (Nuc. Goll, Burdach und Monakow) sind zu einer diffusen, unregelmäßigen Ganglienzellanhäufung verschmolzen. Entsprechend der Atrophie des Strickkörpers ist auch seine Area ovalis im Bereich der Medulla oblongata stark reduziert.

Demgegenüber zeigen alle im verlängerten Mark gelegenen Gehirnnervenkerne, der Nucleus Deitersi und Bechterewi, die Formatio reticularis sowie die Fibrae arcuatae internae, externae und mediales dorsales völlig normales Verhalten. Auch das Corpus trapezoideum und der Fasciculus longitudinalis posterior und praedorsalis lassen keinerlei Abweichungen von der Norm erkennen. Was bei der starken Hemisphärenatrophie des Kleinhirns jedoch zunächst überrascht, ist die normale Entwicklung und Struktur des Nucleus olivaris inferior. Der Nucleus parolivaris inferior medialis scheint sogar relativ größer (beträchtlichere Längenausdehnung) und schärfer markiert als beim Normaltier.

An den untersuchten Rückenmarksquerschnitten fällt vor allem eine starke Atrophie der Clarke'schen Säule auf. An ihrer Stelle finden sich nur wenige Ganglienzellen. Eine über die Verkleinerung des Gesamtquerschnittes (vgl. makroskopischer Teil) hinausgehende Reduktion einzelner Fasciculi des Funiculus dorsalis, bzw. lateralis ist nicht mit Sicherheit feststellbar.

4. Zusammenfassung der Befunde.

Das gesamte Zentralnervensystem der beiden aus dem gleichen Wurf stammenden Kätzchen mit den typischen Erscheinungen angeborener, zerebellarer Ataxie zeigte eine erhebliche Reduktion der Größe und des Gewichtes. Beide Geschwister waren aber auch in ihrer Gesamtkörperentwicklung gegenüber gleichaltrigen Normaltieren zurückgeblieben.

Makroskopisch (Abb. 1—3) bietet das Hirnmanteloberflächenrelief im großen ganzen normale Verhältnisse. Einzelne Gyri und Sulci scheinen aber etwas schmäler, bzw. flacher als beim Normalgehirn (lokale Mikrogyrie), während andere Stellen wieder eher pachygyres Aussehen haben. Das Kleinhirn, und zwar speziell die beiden Hemisphären und die vorderen, hinteren und dorsalen Wurmabschnitte, sowie die Brücke sind dagegen stark atrophiert. Die Kleinhirnlamellen sind in allen Dimensionen verkleinert und ihrer Zahl nach erheblich reduziert. Die S-förmige Schlinge des Lobus medianus posterior fehlt vollständig.

Im ganzen liegt also das Bild hochgradiger Hypoplasie beider Kleinhirne, und zwar namentlich ihrer neozerebellaren Seitenlappen vor. Letztere zeigen zudem die Erscheinungen umschriebener Mikrogyrie. Damit verbunden ist in beiden Fällen eine schwere Atrophie der Brücke (Abb. 2).

Mikroskopisch handelt es sich bei den Groß- und Kleinhirnveränderungen im wesentlichen um Heterotopien verschiedenen Grades, welche die regional typische Schichtung und feinere Zytoarchitektur der Groß- und Kleinhirnrinde mehr oder weniger tiefgreifend umzugestalten vermochten. In engster topographischer Beziehung zu diesen Rindenveränderungen zeigen sich umschriebene indurative Piaverdickungen und -verwachsungen mit der Rindenoberfläche, verbunden mit Gefäßerweiterungen, Wandverdickungen, Thrombosierungen, rankenartigen Gefäßwucherungen in die oberflächlichen Rindenschichten, Rundzelleninfiltrationen und Gliaproliferationen (Abb. 4, 7, 8, 9, 10).

All diese pathologischen Strukturänderungen beschränken sich im Kortex auf bestimmte Regionen, vorab auf das Stirnhirn

und die Gegend des Gyrus sigmoideus und, kaudalwärts an Intensität ab-, flächenhaft aber zunehmend, auf andere Dorsalbezirke der Stirn- und Scheitellappen und sind bei Fall 1 viel ausgeprägter als bei Fall 2 (Abb. 5 und 6).

Demgegenüber ist die so typische Schichtung und Struktur der Kleinhirnrinde bei beiden Tieren an keiner Stelle des ganzen Organs zur normalen Entwicklung gelangt. Die übliche Tektonik und Architektur der gesamten Kleinhirnrinde muß also als schwer gestört bezeichnet werden. Dazu kommt eine beträchtliche Verminderung der Zahl und Größe der Kleinhirnlamellen, speziell der neozerebellären Seitenlappen und des dorsalen, hinteren und vorderen Wurmgebietes. Eine zusammenhängende Körnerschicht und ein Stratum moleculare fehlten in den Hemisphären vollständig, und die verschiedenste Degenerationserscheinungen zeigenden Purkinjezellen sind regellos über die ganze Lamellenbreite bis direkt unter die Oberfläche verstreut oder zu unregelmäßigen Haufen angereichert (Abb. 9, 10, 11).

Diese regellos heterotopischen Rindenveränderungen sind bei beiden Gehirnen in den neocerebellaren Lobuli ansoparamediani viel hochgradiger als im Wurmbereich (Abb. 9, 11). Bei Fall 2 kann aber auch im Palaeocerebellum kaum mehr von einer Andeutung normaler Tektonik die Rede sein, so daß dieses Kleinhirn als das schwerer geschädigte zu bezeichnen ist.

Die Kleinhirnkerne sind alle vorhanden (Abb. 9, 11). Der Nucleus fastigius und globosus, speziell der letztere, scheinen, vor allem bei Fall 2, etwas verkleinert.

Von den Kleinhirnanteilen des Mittelhirns und des verlängerten Markes zeigt das Brückengebiet bei beiden Tieren die schwersten Veränderungen (Abb. 13, 14). Die Brückenarme sind sehr stark atrophiert und die medialen, lateralen und ventralen Brückenkerne fehlen, namentlich bei Fall 2, bis auf wenige Zellen vollständig. Im übrigen sind die Degenerationserscheinungen dieser ans Kleinhirn gekoppelten Kerne und Nervenbahnen des Gehirnstammes ganz allgemein bei Fall 2 viel ausgeprägter und weitgehender als beim Geschwisterkätzchen.

Während die Brachia conjunctiva, der Nucleus ruber, die Tractus spinocerebellares ventrales, der Nucleus Deitersi und Bechterewi sowie die Oliva inferior sich völlig normal verhalten, sind die Strickkörper mit ihren Kernen, der Nucleus funiculi lateralis (Abb. 12) und die Clarke'sche Säule im Rückenmark stark atrophiert. Bei Fall 2 erscheinen auch die Dorsalstränge ver-

schmälert und ihre Kerne zu einer einheitlichen Ganglienzellanhäufung verschmolzen.

Klinisch zeigten die beiden Geschwistertiere ungefähr dasselbe Bild und auch pathologisch-anatomisch handelt es sich im Prinzip um dieselben Veränderungen, nämlich:

1. hochgradige Hypoplasie von Kleinhirn und Brücke,
2. auf histogenetischen Störungen basierende Rindenheterotopie verschiedenen Grades in zahlreichen dorsalen und dorsolateralen Windungen des Großhirnmantels im Gebiet des Frontal-, Parietal- und Okzipitallappens, sowie der ganzen Kleinhirnrinde, speziell der Hemisphären,
3. sekundäre Degenerationserscheinungen der Brückenkerne und Brückenarme, der Strickkörper und ihrer Kerne, der Seitenstrangkerne und der Clarke'schen Säule des Rückenmarkes.

Während nun aber in Fall 2 die hypoplastischen und heterotopischen Kleinhirnschädigungen und degenerativen Erscheinungen der sogenannten Kleinhirnanteile in Oblongata und Rückenmark stark im Vordergrund liegen und viel hochgradigere Formen angenommen haben als im Fall 1, sind hier die Kortex-Heterotopien bedeutend markanter.

Für die mutmaßliche Pathogenese bedeutsam scheinen mir die Residuen leptomeningitischer Prozesse zu sein, die topographisch in auffallender Weise mit den heterotopischen Kortex- und Kleinhirnveränderungen korrespondieren.

Hervorgehoben zu werden verdient schließlich, daß bei beiden hier beschriebenen Gehirnen ebenfalls die neocerebellaren Anteile schwerer verändert sind als die palaeocerebellaren Abschnitte, daß im vorliegenden Falle aber neben der üblichen Brückenatrophie auch noch eine Affektion des Neokortex vorliegt, deren Intensität bei beiden Tieren allerdings nicht den gleichen Grad erreicht.

(Schluß folgt.)

Beobachtungen aus der Praxis über Funktion des linken Ovars beim Rind.

Von Dr. M. Nigg, Tierarzt, Chur.

Beim Kalb sind in der Regel beide Ovarien gleich entwickelt, in einzelnen Fällen ist das linke größer als das rechte. Beim erwachsenen Rinde dagegen wird der rechte Eierstock meistens besser entwickelt angetroffen. Somit vollzieht sich in der Ent-