

Zeitschrift: Schweizer Archiv für Tierheilkunde SAT : die Fachzeitschrift für Tierärztinnen und Tierärzte = Archives Suisses de Médecine Vétérinaire
ASMV : la revue professionnelle des vétérinaires

Band: 87 (1945)

Heft: 2

Artikel: Zwei neurologische Fälle von Aktinomykose beim Rind

Autor: Hauser, Hans

DOI: <https://doi.org/10.5169/seals-588732>

Nutzungsbedingungen

Die ETH-Bibliothek ist die Anbieterin der digitalisierten Zeitschriften. Sie besitzt keine Urheberrechte an den Zeitschriften und ist nicht verantwortlich für deren Inhalte. Die Rechte liegen in der Regel bei den Herausgebern beziehungsweise den externen Rechteinhabern. [Siehe Rechtliche Hinweise.](#)

Conditions d'utilisation

L'ETH Library est le fournisseur des revues numérisées. Elle ne détient aucun droit d'auteur sur les revues et n'est pas responsable de leur contenu. En règle générale, les droits sont détenus par les éditeurs ou les détenteurs de droits externes. [Voir Informations légales.](#)

Terms of use

The ETH Library is the provider of the digitised journals. It does not own any copyrights to the journals and is not responsible for their content. The rights usually lie with the publishers or the external rights holders. [See Legal notice.](#)

Download PDF: 17.11.2024

ETH-Bibliothek Zürich, E-Periodica, <https://www.e-periodica.ch>

Aus dem vet.-patholog. Institut der Universität Bern.
Direktor: Prof. Dr. H. Hauser.

Zwei neurologische Fälle von Aktinomykose beim Rind.

(Großhirn, Fazialis.)

Von Hans Hauser.

1. Gehirnaktinomykose bei einem Rind.

Herr Kollege Hofmann, Direktor der Vet.-ambul. Klinik, überwies mir zur Untersuchung das in der Folge beschriebene Rinderhirn zu.

Über den klinischen Befund hat Hofmann an der schweizerischen Neurologentagung 1944 in Langenthal referiert und hat dort den Fall auch im Film demonstriert. Mit seiner freundlichen Erlaubnis gebe ich zunächst seinen Befund wieder und füge aus seinem Film eine Abbildung (1) bei.

Vorbericht: Das ca. 2jährige Rind wurde im Juni 1941 auf die Alp getrieben. Kurz nach Mitte August Erkrankung, am 24. August wird das Tier von der Alp geholt und am 28. untersucht:

Benommenheit, verminderte Freßlust, schließlich überhaupt keine Futter- und Wasseraufnahme mehr, rasche Abmagerung. Schmerzempfindlichkeit auf Stiche auf der rechten Seite fast vollständig aufgehoben, links deutlich herabgesetzt, Gang unsicher, schwankend, ausgesprochene Opisthotonusstellung, (Abb. 1), Nickkrämpfe und stereotypes Hin- und Herschleudern des Kopfes. Diese auffallenden Bewegungen werden nur im Sonnenlicht gemacht. Obschon schwer benommen, sucht es die Sonnenbestrahlung zu meiden und sucht den Schatten auf. Augen eingesunken, Augapfel verdreht, Kornealreflex links fast völlig aufgehoben, rechts herabgesetzt. Links blind, rechts Sehvermögen noch vorhanden. Die Zunge ist schlaff, kann leicht herausgezogen werden, die Peristaltik ist unterdrückt. Kreislaufapparat klinisch ohne Besonderheiten. Die Lumbalpunktion am stehenden Tier ergibt deutlichen Überdruck. Es können ca. 100 cm³ wasserklarer Liquor entnommen werden. Das Laboratorium der psychiatrischen Universitätsklinik in Zürich fand: Nonne und Pandy beide positiv, Albumine erhöht, Mastix- und Goldsolreaktion schwach positiv.

Das Tier wurde durch Genickstich getötet. Die Sektion wurde durch Prof. Hofmann ausgeführt. Sie ergab mit Ausnahme




Abb. 1.

des nacherwähnten Hirnbefundes keine Besonderheiten. Insbesondere konnten nirgends irgendwelche Wucherungen nachgewiesen werden, auch nicht in der Gegend der Kiefer- und Nasenhöhlen.

Pathol.-anat. und histologischer Befund am Gehirn.

Plumpe, leicht fluktuierende Auftreibung des rechten Temporookzipitallappens nach latero-ventral und kaudal, im ganzen kinderfaustgroß; Sulci verstrichen, Pia besonders lateral ödematös, milchig getrübt, stark injiziert (ventral am Stamm Pia blutung, herrührend vom Genickstich). (Abb. 2.)

Horizontalschnitt durch die Anschwellung: Drei Abszesse, haselnuß- bis baumnußgroß, mit bröckeligem käsigem Inhalt, von deutlichen Bindegewebskapseln umgeben. Lateral von den Abszessen liegt subpial eine 5—20 mm breite, derbere Wucherungszone. Diese Zone besteht aus aktinomykotischem Granulationsgewebe mit vielen Plasmazellen reichlich durchsetzt, mit Drüsen, welche meist von Eiterherdchen umgeben sind. Auch Riesenzellen sind nicht selten.

Im Entzündungsgebiet ist die Großhirnrinde atrophisch. Die medial liegenden Großhirnpartien sind dagegen nicht wesentlich eingeschränkt. Das Kleinhirn ist dorsal etwas abgeflacht.

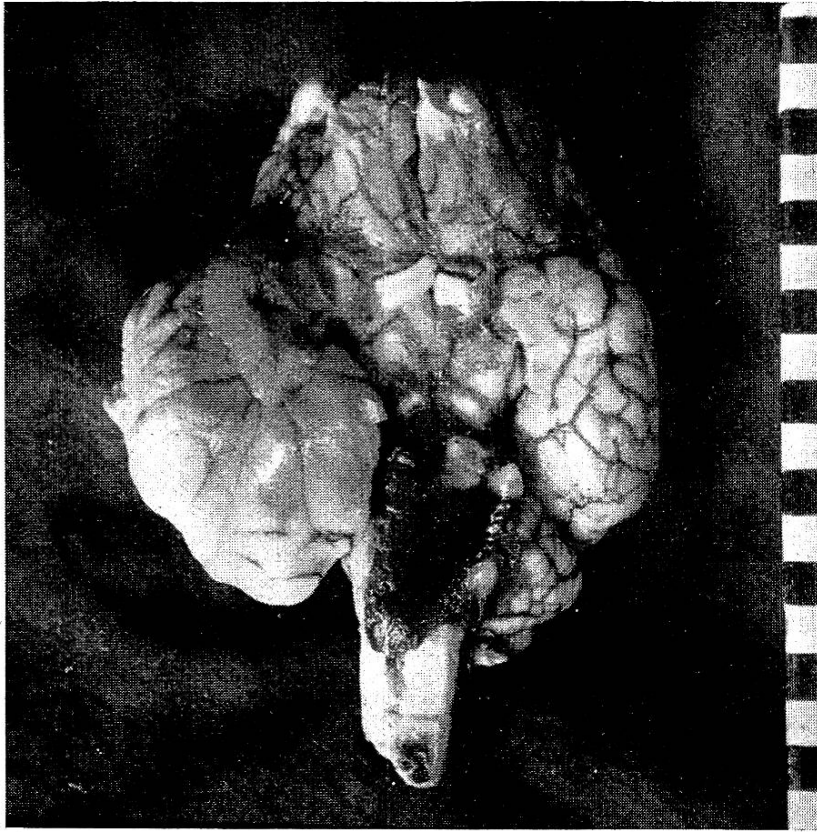


Abb. 2. Gehirn, Rind. Aktinomykose, Ventralansicht (siehe Text).

Es konnte leider nicht festgestellt werden, um welchen Erreger es sich gehandelt hatte, da eine kulturelle Untersuchung wegen der bereits vorgenommenen Formolfixation nicht mehr möglich war.

Nach Literaturangaben (Joest, Nieberle) und nach eigenen Beobachtungen besteht bei aktinomykotischen Prozessen eine deutliche Tendenz zu eitriger Einschmelzung und Abszeßbildung, wenn Mischinfektionen mit Eitererregern vorliegen. Andererseits wird die Eiterungstendenz in Zusammenhang gebracht mit Degenerationserscheinungen an den Drusen selber. In unserem Fall liegt beides vor. Manche Drusen zeigen in ihrem sonst strukturlosen Zentrum Ansammlungen feiner Kokken in dichten Haufen. Gerade bei diesen Drusen ist die periphere, radiäre Kolbenstruktur oft nicht zu erkennen.

Nach Joest und Nieberle ist Gehirnaktinomykose beim Rind eine große Seltenheit. Sie soll zustandekommen durch Übergreifen von aktinomykotischen Prozessen von der Kieferhöhle aus und Vordringen bis zur Schädelhöhle, also per continuitatem, oder

bei einem von Nieberle beobachteten Fall durch Vordringen den Nervensträngen entlang. Schließlich wird die Möglichkeit der hämatogenen Verschleppung bei Generalisationen erwähnt.

Die Genese per continuitatem fällt für unseren Fall außer Betracht. Die Kopfsektion ergab, wie eingangs erwähnt, dafür keine Anhaltspunkte. Generalisation lag ebenfalls keine vor. Pathogenetisch blieb also dieser Fall ungeklärt.

Gerade in diesem Zusammenhang ist noch eine Notiz von Askanazy im „Aschoff“ von Interesse, welche besagt, daß man in einzelnen Fällen von Gehirnaktinomykose beim Menschen vergebens nach der Eintrittspforte des Keimes suche.

Außer beim Rind werden in der veterinär-medizinischen Literatur noch beim Hund Fälle von Gehirnaktinomykose beschrieben. Nach Brion hat Trolldenier 1903 einen Fall von Aktinomykose im Gehirn eines Hundes festgestellt, der Konvulsionen zeigte, und Balozet und Pernot beschreiben eine Meningitis beim Hund, verursacht durch *Actinomyces asteroides*, den sie aus dem Liquor gezüchtet hatten.

2. Otitis media purulenta actinomycotica als Ursache von Fazialisparese.

Messerli veröffentlicht in der gleichen Nummer dieser Zeitschrift 4 Fälle von Fazialisparese. Vom vierten seiner Fälle hatte ich Gelegenheit, die genaue Kopfsektion vorzunehmen und ihn pathologisch-anatomisch und histologisch abzuklären.

Für den klinischen Befund verweise ich auf die erwähnte Arbeit von Messerli.

Pathologisch-anatomischer und histologischer Befund.

Die eingehend durchgeführte Präparation des peripheren Nervus facialis ergibt keine Besonderheiten. Auch sonst zeigt sich (mit Ausnahme der nacherwähnten Befunde in der Schädelhöhle und am Felsenbein) nirgends irgend eine Besonderheit. Speziell sind Pharynx und das Gebiet der Tuba eustachii frei von jeglichen pathologischen Veränderungen.

Bei der Gehirnexenteration bemerkt man an der Innenfläche des Felsenbeines eine etwa 10 mm große rundliche Wucherung. Sie ist zwischen N. facialis und N. acusticus dicht an der Eintrittsstelle in den Felsenbeinkanal eingezwängt und drängt die beiden Nerven etwas auseinander. Die glatte, rundliche, blaßrötliche und feste Wucherung ragt in die Kleinhirnhöhle vor. Die Umgebung zeigt keine Besonderheiten (Abb. 3).

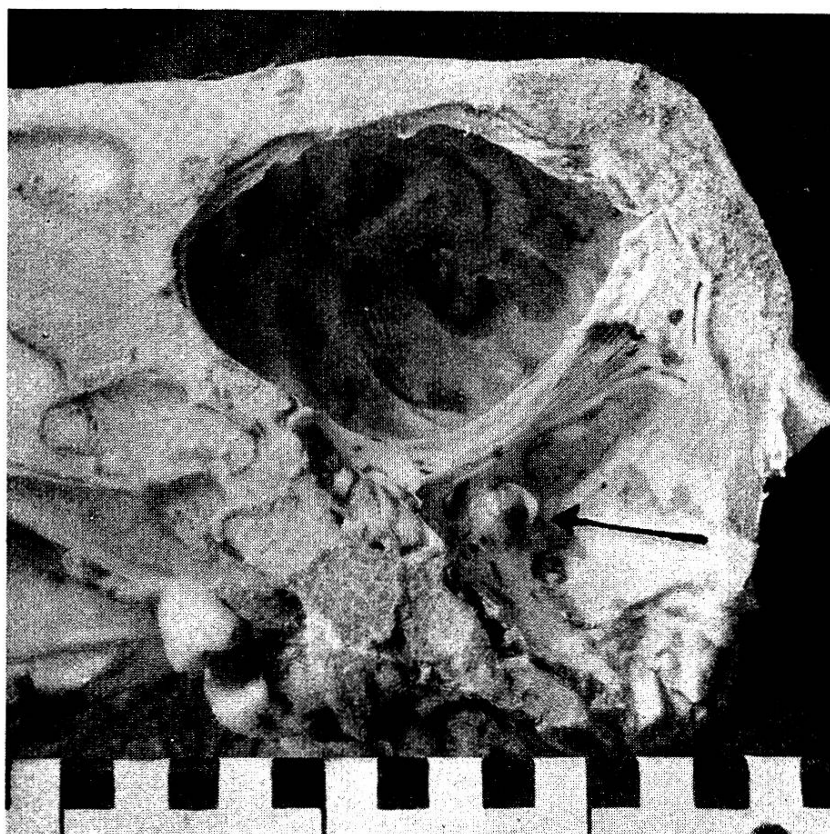

Abb. 3. Der Pfeil deutet auf das Granulom, welches aus dem Felsenbeinkanale in das Schädelinnere vorragt.

Nach Abtragung sieht man, daß die Wucherung gestielt war und daß der Stiel sich zwischen den beiden Nerven in den Felsenbeinkanale hinein fortsetzt.

Die histologische Untersuchung der Wucherung ergibt ein entzündliches, granulomartiges Wucherungsgewebe mit zentralem Detritus und anschließender starker Leukozyteninfiltration, zwischen Makrophagen, Histiocyten und sehr zahlreichen Plasmazellen. Peripher schließen sich konzentrisch geordnete Bindegewebslagen an.

Nach Aufmeißelung des Felsenbeines kann man das bald breiter werdende entzündliche Wucherungsgewebe bis in das Mastoid verfolgen, in welchem die Spongiosabalken verschwunden sind. Die Knochenwand ist deutlich verdickt (Abb. 4). In der erweiterten Mastoidhöhle sitzt ein mit Detritus durchsetztes Gewebe, das sich histologisch als aktinomykotisches Granulationsgewebe mit eitrigen Einschmelzungsherden erweist.

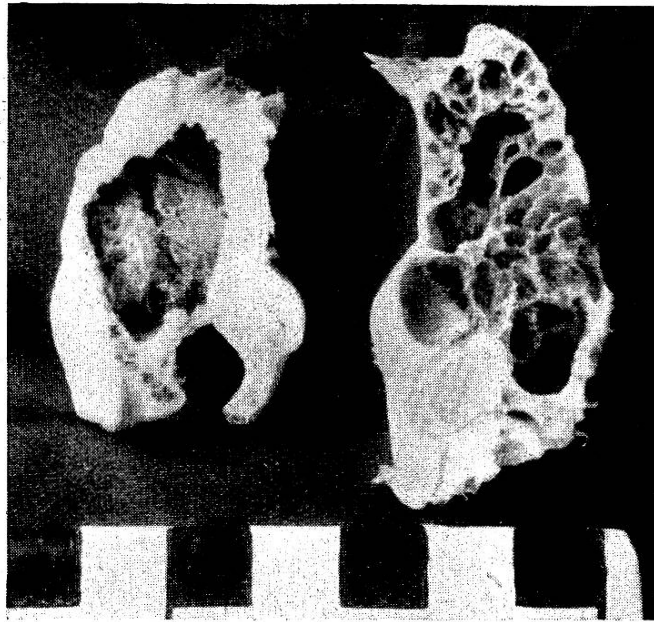


Abb. 4. Rechts: Schnitt durch ein normales Mastoid eines Kalbes. Spongioser Knochen, dünne Außenwand. — Links: Entsprechender Schnitt durch das Mastoid mit dem aktinomykotischen Wucherungsgewebe, Spongiosabalken geschwunden, massive Knochenwandverdickung. (Beide Präparate stammen von gleich alten Tieren).

Pathogenese.

Die Fazialisparese war also verursacht durch eine Otitis media purulenta actinomycotica, welche im Begriffe war, dem N. facialis entlang in die Schädelhöhle vorzudringen. Auffallend ist nur, daß im Bereich der Tuba eustachii gar keine Entzündungsprozesse festzustellen waren.

Man müßte also annehmen, daß Keime zunächst vielleicht saprophytisch, eventuell mit katarrhalischen Sekreten den Weg durch den Eustachi'schen Gang gefunden haben, um sich dann dort erst zu vermehren und ihre pathogene Wirkung zu entfalten.

Leider konnte auch hier der Erreger nicht näher bestimmt werden, da das Material längst in Formol gelegen hatte, als durch den histologischen Befund die Diagnose gestellt werden konnte.

Literatur.

Askanazy in „Aschoff“ Path. anat. 1933. — Balozet und Pernot: Bull. Acad. vét. 1936. — Brion: Rev. méd. vét. 1931. — Hofmann W.: Verh. d. Schw. neurol. Ges. in Langenthal 1944. Referiert in „Médecine et Hygiène“, Nr. 28 und 29, 1944. — Joest Hdb. s. Spez. path. anat. d. Haustiere, 1926. — Joest und Zumpe: Histol. Studien ü. d. Aktinomykose des Rindes. Z. Infkr. Paras. Haustiere 1913. — Messerli: Btr. z. Fazialisparese beim Rind. Dieses Heft d. Schw. Arch. — Nieberle: Spez. path. anat. d. Haustiere 1931.