

Zeitschrift: Schweizer Archiv für Tierheilkunde SAT : die Fachzeitschrift für Tierärztinnen und Tierärzte = Archives Suisses de Médecine Vétérinaire ASMV : la revue professionnelle des vétérinaires

Herausgeber: Gesellschaft Schweizer Tierärztinnen und Tierärzte

Band: 87 (1945)

Heft: 7

Artikel: Die Schlundverstopfung beim Pferd

Autor: Leuthold, A.

DOI: <https://doi.org/10.5169/seals-590677>

Nutzungsbedingungen

Die ETH-Bibliothek ist die Anbieterin der digitalisierten Zeitschriften. Sie besitzt keine Urheberrechte an den Zeitschriften und ist nicht verantwortlich für deren Inhalte. Die Rechte liegen in der Regel bei den Herausgebern beziehungsweise den externen Rechteinhabern. [Siehe Rechtliche Hinweise.](#)

Conditions d'utilisation

L'ETH Library est le fournisseur des revues numérisées. Elle ne détient aucun droit d'auteur sur les revues et n'est pas responsable de leur contenu. En règle générale, les droits sont détenus par les éditeurs ou les détenteurs de droits externes. [Voir Informations légales.](#)

Terms of use

The ETH Library is the provider of the digitised journals. It does not own any copyrights to the journals and is not responsible for their content. The rights usually lie with the publishers or the external rights holders. [See Legal notice.](#)

Download PDF: 05.02.2025

ETH-Bibliothek Zürich, E-Periodica, <https://www.e-periodica.ch>

graphie des Rückenmarkendes und seiner Hüllen beim Hunde. Dissertation. Hannover. 1935. — E. Seiferle: Zur Rückenmarkstopographie von Pferd und Rind. Zschr. für Anat. und Entw.gesch., Bd. 110, 1939. — G. Thiel: Die Topographie der Rückenmarkssegmente des Hundes. Dissertation. Hannover. 1941. — W. Weber: Anatomisch-klinische Untersuchungen über die Punktions- und Anästhesiestellen des Rückenmarkes und über die Lage des Gehirns beim Rind. Dissertation. Bern. 1942. — Derselbe: Die Rückenmarkspunktionsstellen beim Schwein. Schweiz. Arch. für Tierhkde., Bd. 85. 1943.

Aus der vet.-chir. Klinik der Universität Bern.
Prof. Dr. A. Leuthold.

Die Schlundverstopfung beim Pferd¹⁾.

Von A. Leuthold, Bern.

In den letzten Jahren kommt in unserem Lande beim Pferd ziemlich häufig Verstopfung und Anfüllung der Speiseröhre zustande, ein Ereignis, das in normalen Zeiten recht selten ist. Hauptanlaß dazu dürfte der Krieg sein oder besser die Futtermittel, die heute als Ersatz des größten Teiles an Hafer verabreicht werden müssen. Daneben kommen immer gelegentlich die altbekannten Ursachen vor, wie Fremdkörper, Neoplasmen, Strikturen, Dilatationen usw.; sie spielen aber in Kriegs- und Nachkriegszeiten in der Gesamtzahl der Schlundverstopfungen beim Pferd nur eine geringe Rolle, was Schmidt-Leipzig schon früher festgestellt hat. Da die Futteranschoppung ohne primäre Schlundveränderung zeitbedingt ist, ist sie vielen Praktikern wenig bekannt, auch ist diese Erkrankung in den Lehrbüchern oftmals nicht gebührend gewürdigt. Eine kurze Zusammenstellung bereits bekannten Wissens über die Schlundverstopfung beim Pferd, zusammen mit eigenen Erfahrungen, mag deshalb angezeigt sein.

Die Symptome sind so eindeutig, daß sie nicht zu verkennen sind. Was vor allem auffällt, ist der massige, mit Futterpartikeln vermischte Nasenausfluß. Schaumige, weiß-gelb-braune oder grünliche Stränge fließen aus beiden Nüstern und vermischen sich mit Speichel, der aus dem Maule tropft. Abb. 1. Dieses Bild ist ganz typisch, gibt aber etwa zu der Meinung Anlaß, das Pferd würde brechen, was bekanntlich äußerst selten vorkommt. Es ist auch nicht das gewöhnliche Regurgitieren, das zustande kommt, wenn das Pferd nicht abschlucken kann; die Verschmutzung der Nüstern und Lippen ist bei der Schlundverstopfung viel intensiver. Dazu werden zu Beginn der Störungen oft Würgen, Brechbewegungen,

¹⁾ Beim Erscheinen der Arbeit von Leemann und Krupski, dieses Archiv 1945, Heft 5, bereits abgeschlossen.

Muskelkontraktionen am Halse gesehen, verbunden mit Unruhe, Schlenkern mit dem Kopf, Aufkrümmen des Rückens, selbst Ab-liegen, Wälzen und Schweißausbruch wie bei Kolik. Nach 10—20 Minuten beruhigen sich die Tiere aber, versuchen sogar öfters wieder zu fressen oder Wasser aufzunehmen, oder aber sie stehen apathisch, mit gesenktem Kopfe da und husten gelegentlich.


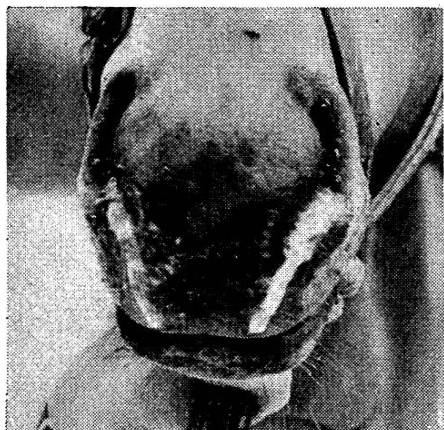


Abb. 1. Das Pferd mit Schlundverstopfung steht meist mit gesenktem Kopf apathisch da, dicke Stränge schaumiger bis dicklicher Masse mit Futterpartikeln fließen aus den Nüstern.

Untersucht man den Hals, so findet man in der linken Drosselrinne oft einen festweichen Strang. Bei mageren Tieren und wenn die Anschoppung schon einige Stunden gedauert hat, kann die Anfüllung gut sichtbar sein, in anderen Fällen ist sie nur palpabel. Sie reicht aus der Apertura thoracis heraus mehr oder weniger weit nach oben. Die Probe aufs Exempel bildet sodann die Einführung der Nasenschlundsonde, die stets auf ein Hindernis stößt. An Allgemeinstörungen ist manchmal etwas erhöhter Puls festzustellen, ferner im späteren Verlauf Fieber und Atembeschleunigung, was beides den Beginn der sekundären Schluckpneumonie anzeigt.

Besondere Ursachen.

Fremdkörper: Der Tierbesitzer denkt in Analogie des so häufigen Falles beim Rind, meist an das Verschlucken eines größeren Gegenstandes, meist an einen organischen, wie Apfel, Rübenstück,

Kartoffel. Das kommt auch beim Pferde vor, aber doch sehr selten, denn dieses Haustier kaut von allen am sorgfältigsten. Den folgenden Bericht verdanke ich der Liebenswürdigkeit von Herrn Dr. Steiger, Wattenwil.

Fall 1. Ein Pferd wurde beobachtet, wie es ein Stück einer Runkelrübe aufnahm, gleich darauf mit Fressen aufhörte und von der Krippe zurücktrat. In der Folge stellten sich die Symptome der Schlundverstopfung ein. Zweimalige Applikation von kleinen Arecolindosen, Einflößen von Öl mit Kamillentee brachte zunächst keine Besserung. Noch 4 Tage nach Beginn der Störung floß aufgenommenes Wasser wieder zurück. Erst am folgenden Tag nahm das Pferd wieder Futter und Wasser auf, das Rübenstück war also in den Magen gerutscht.

Neoplasma: Neubildungen können innen auf der Schleimhaut sitzen, in der Wand des Schlundes oder von außen darauf drücken. Im Halsteil sind sie manchmal palpabel, ferner deutet das langsame Eintreten der Störung mit öfteren Rezidiven darauf hin. Gewöhnlich sind sie inoperabel, weil sie bei der Entdeckung schon zu ausgedehnt sind, immerhin sind vereinzelt Neoplasmen mit Erfolg aus dem Schlund entfernt worden.

Fall 2. Ein 16jähriger Wallach wurde eingeliefert mit dem Bericht, er fresse seit 2 Tagen gar nichts mehr, nachdem er schon früher mehrfach Störungen in der Futteraufnahme gezeigt habe. Neben dem typischen Nasenausfluß war in der linken Drosselrinne handbreit vom Brusteingang eine handlange, ziemlich trockene Induration palpabel, nach unten deutlich, nach oben diffus abgegrenzt. Das Pferd verhielt sich ruhig, zeigte aber 38,7° C, 84 Pulse und 26 Atemzüge in der Minute. Da der Palpationsbefund für einen Fremdkörper oder für ein Neoplasma sprach, wandten wir den Schlundschnitt an. Nach dem Ausräumen des angeschopten Futters zeigte sich die Wand des Ösophagus auf ca. 10 cm Länge erheblich verdickt und rigide, die Schleimhaut höckerig und ohne Falten. Eine Probe-Exzision aus der Wand ergab später die histologische Diagnose: Plattenepithel-Karzinom. Vorläufig nähten wir die Schleimhaut unter Einstülpung, darauf die Schlundmuskulatur. Das begierig aufgenommene Wasser passierte unter hörbarem Rauschen die enge Stelle, etwas Heu schoppte sich sofort wieder an. Am folgenden Tag war der Schlund für Wasser durchgängig, aber da unterdessen die Diagnose gesichert war, erfolgte die Schlachtung. Die Wucherung war 8 × 5 cm groß, die Schlundwand 1—2 cm dick, außen hatte die Karotis eine tiefe Rinne in der Schlundwand zurückgelassen. Abb. 2.

Schlundektasie: Daß am Schlund gelegentlich Erweiterungen vorkommen, ist allbekannt. Man nennt sie Dilatation, wenn sie rings herum gleichmäßig ist, Divertikel, wenn sie

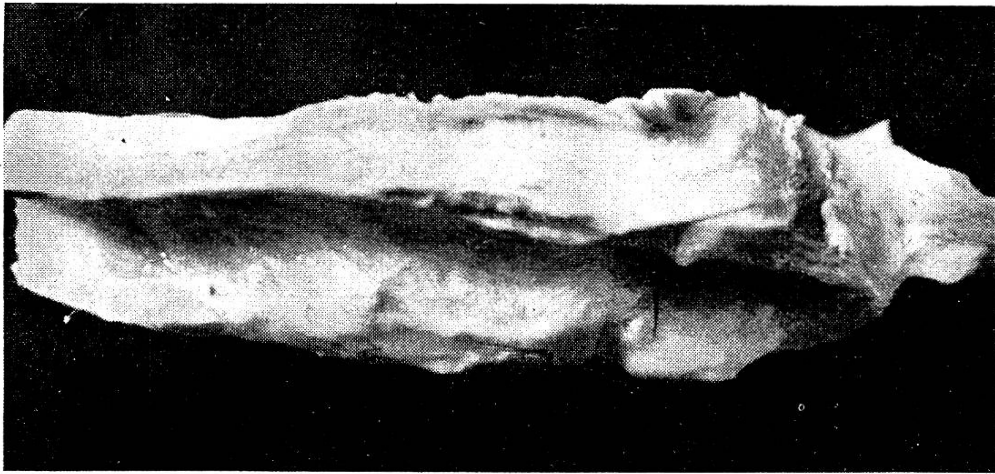
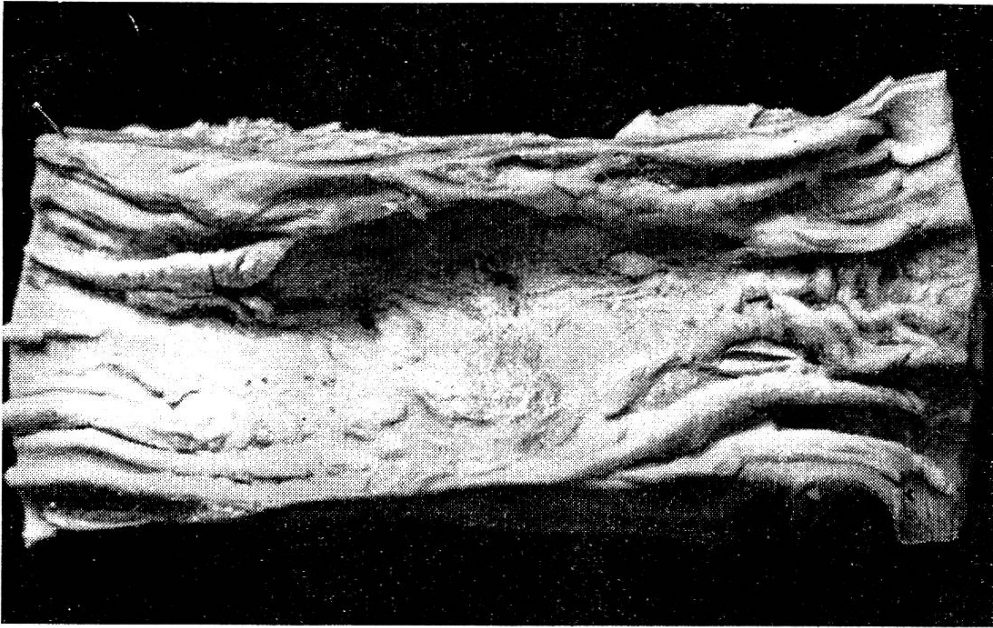


Abb. 2. Karzinom im mittleren Halsteil des Ösophagus bei 16jährigem Pferd, oben von der Innenseite, unten Wandlängsschnitt und Rinne für Karotis außen.

mehr nur nach einer Seite geht. Schwäche oder Ruptur der Muskelschicht, Narbenzug von außen, Futterstauung durch Strikturen oder Neoplasma kaudal kann Anlaß zu solcher Ausweitung des Schlundrohres geben. Im Halsteil gelegen, ist die Ektasie bisweilen zu sehen oder nach Inspektion und Palpation zu vermuten. Auch hier kann die Schlingstörung intermittierend sein. Die Prognose ist durchschnittlich ungünstig, immerhin sind bei Divertikeln Heilungen nach Exzision eines Wandstückes und Naht gemeldet.

Fall 3. Ein zweijähriges Fohlen zeigte seit 14 Tagen zeitweise Schlundstenose, die jeweilen wieder verschwunden war, aber bei der Einlieferung wieder 3 Tage angedauert hatte. Bei der Ankunft auf der Bahn litt es an einer derartigen Dyspnoe, daß es mit Mühe ins nahe Tierspital geführt oder mehr getragen wurde und gleich zu ersticken drohte. Sofortige Tracheotomie, ohne Vorbereitung, brachte augenblicklich Erleichterung. Bei einer Abwehrbewegung des Tieres geriet indessen das Messer etwas zu weit nach links, denn plötzlich entleerten sich große Massen schleimig-blasiger Flüssigkeit mit Futterpartikeln, — der Schlund war angeschnitten. Leider war eine Untersuchung des Fohlens vorher nicht möglich, nach der großen Menge von Ösophagus-

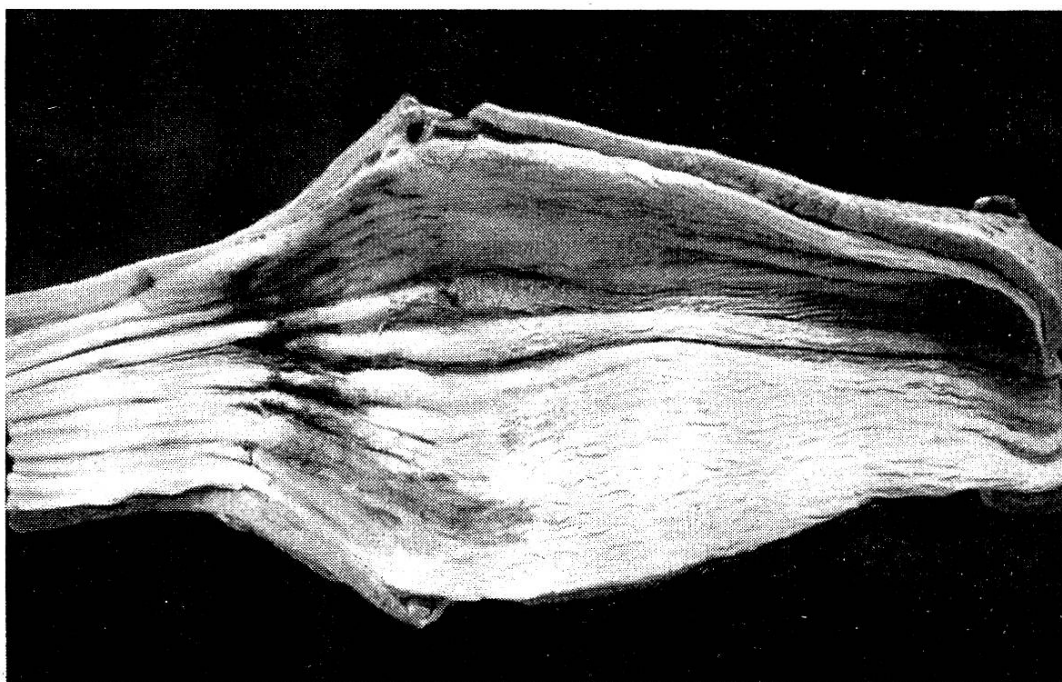


Abb. 3. Schlunddilatation bei einem 2jährigen Fohlen aus unbekannter Ursache, verursachte Futteranschoppung; beginnende Schleimhautnekrose.

inhalt zu schließen, muß am Hals eine beträchtliche Anschwellung bestanden haben. Wir führten nun eine Sonde durch die Schlundwunde ein, gelangten aber nur bis vor die Kardie, es mußte im Endstück noch Futter angeschoppt sein. Nach 20 cm³ Vetalgin subkutan war die Verstopfung am folgenden Morgen behoben, ebenso ließ sich die Sonde ein Tag später noch einführen und Leinsamenschleim in den Magen bringen. Am 3. Tag post op. hingegen war das Endstück wieder verstopft, zudem traten die Symptome einer Schluckpneumonie hervor, weshalb Schlachtung erfolgte. — Der Schlund war 20 cm kranial der Kardie kolbenförmig ausgeweitet, nach oben langsam auslaufend. Nach Ausbreitung des aufgeschnittenen Schlundes betrug seine größte

Breite 16 cm, gegen 6 cm unterhalb und 9 cm 40 cm oberhalb. Die Muscularis schien unverändert, an der Dilatation gleichmäßig ca. 4 mm dick, dicht über der Kardia 8 mm, was durchaus normal ist. Die Schleimhaut war am Boden der Ausweitung teilweise oberflächlich nekrotisch. Abb. 3.

Ulkus: Geschwüre und Narbenstrikturen sind als Ursache von Schlundverstopfungen verschiedentlich beschrieben. Nun sind uns aber in 3 Jahren drei gleichartige Fälle vorgekommen, was eine eingehende Beschreibung rechtfertigt.

Fall 4. Ein zweijähriges Fohlen wurde eingewiesen, weil es seit 2½ Monaten zunehmend Schlingbeschwerden zeigte. Im Spital nahm es Futter und Wasser zunächst normal auf, dann aber trat es von der Krippe zurück und unter würgenden Bewegungen kam Futterbrei durch die Nase zum Vorschein. Nach einigen Stunden waren die Störungen wieder verschwunden. Zeitweise war am Hals links dicht hinter dem Schlundkopf ein rundlicher Körper palpabel, der sich aber stets als Futterballen entpuppte. Wenn kein Futter angeschopt war, ließ sich vage eine geringe Verdickung palpieren, die Nasenschlundsonde war trotzdem gut einführbar. Wir dachten an ein kleines, vielleicht gestieltes Neoplasma, das sich möglicherweise extirpieren ließe, deshalb wurde in der Gegend der Verdickung ein Schlundschnitt angelegt. Der durch die Öffnung eingeführte Finger ertastete etwas

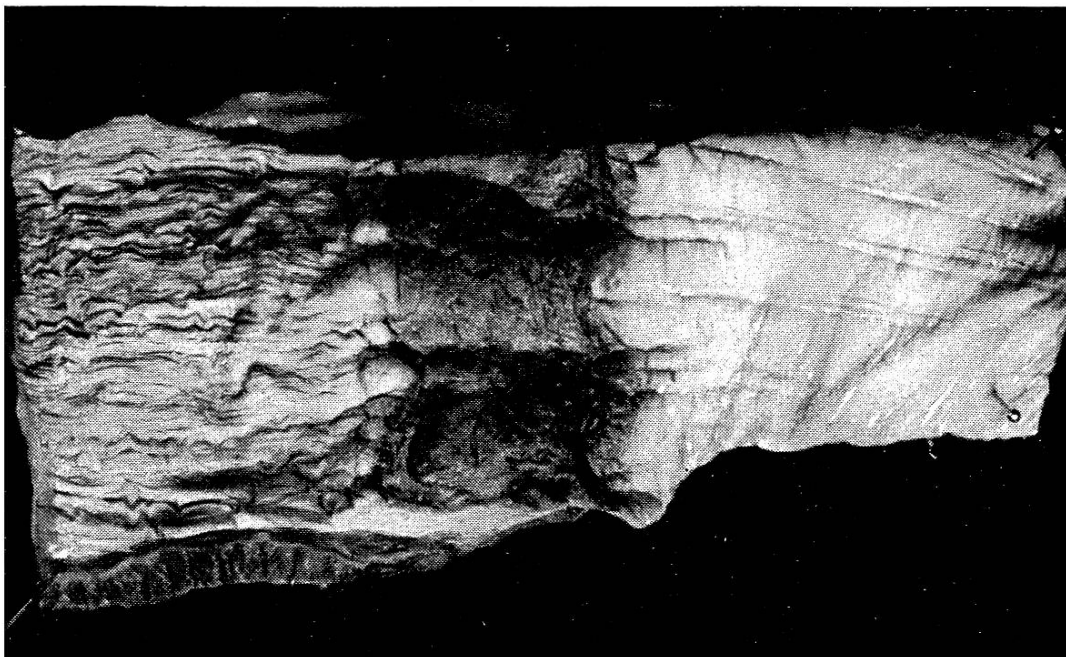


Abb. 4. Ulkus im oberen Halsteil des Ösophagus eines 2jährigen Fohlens mit Verdickung und Induration der Schlundwand.

oberhalb eine manschettenförmige Verengung von ca. 2 cm Breite, die für den Finger gerade passierbar war. Bei der Sektion erwies sich das Gebilde als rings herum gehender, 15 cm vom Schlundkopf weg gelegener Streifen mit leicht aufgeworfenen Rändern, die Fläche höckerig, die Schleimhaut auf 8—9 mm verdickt, plattig, die Muskulatur nicht verändert. Abb. 4. Die histologische Untersuchung ergab bindegewebige und seröse Infiltration der Propria mit starker Verdickung, Epitheldefekt mit ulzerierender Oberfläche. — Über die Ursache ist nichts bekannt.

Fall 5. Ein Händler hatte ein 3jähriges Stutfohlen gekauft. Am Morgen nach dem Standwechsel fraß das Tier nichts und zeigte Nasenausfluß. Erst am Abend dieses Tages führte er uns das Fohlen zu. Dieses wies alle Symptome einer Schlundstenose auf (Abb. 1). Die Behandlung mit Vetalgin, Chloralhydrat, Strychnin und Arecolin hatte keinen Erfolg, am Morgen des 3. Tages waren deutliche Anzeichen von Schluckpneumonie vorhanden. Der Schlundschnitt, der probeweise noch ausgeführt wurde, ergab erst die Verstopfungsstelle, handbreit hinter dem Schlundkopf. Das angeschoppte Material bestand nur aus gut gekautem Heu und wurde mit einer Kornzange ausgeräumt.

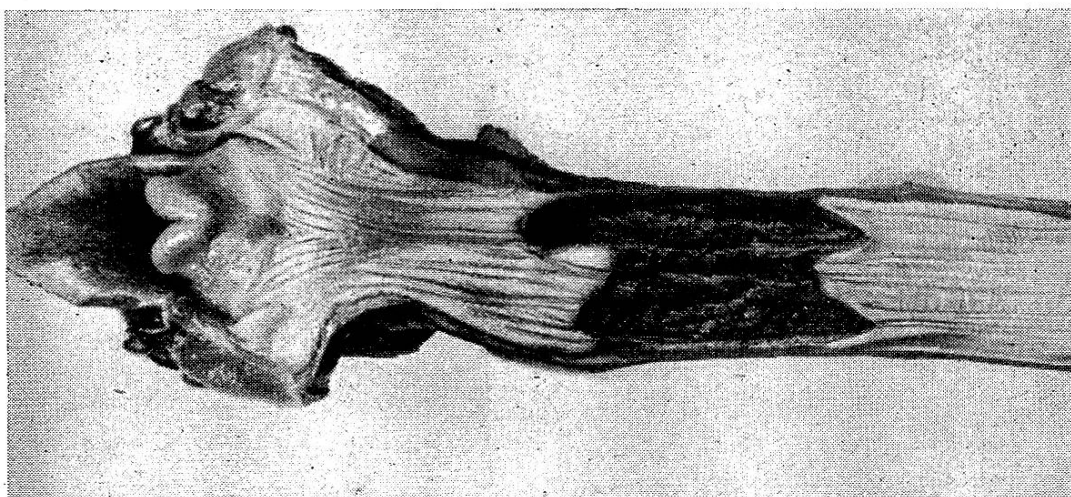


Abb. 5. Schlund-Ulkus handbreit hinter dem Eingang bei 3jährigem Fohlen.

In der Folge gelang es, die Pneumonie mit Sulfonamiden zurückzuhalten; das Fohlen wurde durch die Sonde mit Flachssuppe ernährt. Nach weiteren 10 Tagen stiegen indessen die Symptome der Pneumonie doch langsam an, so daß zur Schlachtung geschritten werden mußte. Die Sektion ergab ein 6—8 cm breites, ringförmiges Ulkus der Schleimhaut, handbreit hinter dem Schlundkopf, mit zackigem

Rand und höckerigem Grund, andere Veränderungen am Schlund fehlten. Abb. 5. Die eiterig-nekrotisierende Pneumonie hatte bereits das untere Drittel des linken Hauptlappens ergriffen.

Über die Ursache ist nichts bekannt, ich konnte nur in Erfahrung bringen, daß das Fohlen mehrmals die Hand gewechselt hatte, stets gut fraß, noch nie Schlundverstopfung gezeigt hatte, aber doch gewisse Störungen mit Husten und Regurgitieren ca. 4 Monate vor der Anschoppung.

Fall 6. Ein 2½jähriges Fohlen zeigte seit mehreren Monaten zeitweilig Schlundverstopfung, die stunden- bis tageweise andauerte, dann aber spontan behoben war. Die Einführung der Nasenschlundsonde war zwischendurch gut möglich, allerdings schien das Vorschieben etwas mehr Widerstand zu begegnen als sonst. In Rachen- und Drosselrinne war nichts Pathologisches sicht- oder tastbar. Da die Stenoseanfänge sich immer schneller folgten und länger dauerten, mußte auf eine unheilbare Schlundveränderung geschlossen werden.

Die Sektion, deren Befund ich Herrn Dr. Tröhler in Zäziwil verdanke, ergab handbreit hinter dem Schlundkopf ein zirkuläres, ca. 3,5 cm breites Geschwür, dessen Ränder von einem 3 mm hohen Wulst gebildet wurden. Der Grund war rostbraun, leicht körnig, mit einem grauweißen, haselnußgroßen Knoten, den ich als Granulom ansprechen möchte.

Als Ursache des Ulkus käme hier eine Kreolinpille in Frage, verabreicht 6 Wochen vor der Schlachtung, denn 3 Tage später war die Verstopfung zum ersten Male deutlich. Jedoch hatte das Fohlen schon früher wenig gefressen und war zeitweilig von der Krippe zurückgestanden. Es war auch stets klein für sein Alter und zeigte einen auffällig kleinen Magen. Also könnte das Ulkus auch schon vor der Kreolinpille bestanden haben.

Das Vorkommen von 3 ganz gleichartigen Fällen von Schlundulkus bei 2—3jährigen Fohlen an der gleichen Stelle läßt eine besondere Ursache vermuten. In der Literatur habe ich nichts Derartiges gefunden. Nekrose der Speiseröhrenschleimhaut wird beschrieben als Folge von Druck durch festgeklemmte, verschluckte Fremdkörper, Verätzung durch Medikamente, Nekrosebazillus bei kleinen Verletzungen. Alles das befriedigt für die beschriebenen Fälle nicht recht. Ein Fremdkörper, der so lange sitzen bleibt, daß er Drucknekrose der sehr widerstandsfähigen Schlundschleimhaut verursacht, müßte deutliche und plötzlich auftretende Störungen machen; das stimmt für Fall 3 und 5 sicher nicht. Im Fall 4 kann der Pfropf aus gut gekautem Heu den sichtlich schon älteren Defekt nicht verursacht haben. Eine Verätzung durch Medikamente stellt man sich ausgedehnter vor, für eine solche und für

Nekrosebazillus ist die zirkuläre Form und geringe Breite des Defektes wenig wahrscheinlich.

Die primäre Futteranschoppung.

Schließlich kommen wir zu jenen Fällen von Schlundverstopfung, denen kein größerer Fremdkörper und scheinbar keine Veränderung am Schlund zugrunde liegt. Es ist klar, daß bei tagelanger Dauer der Anschoppung die Schleimhaut durch Druck und Gärung der Futtermassen Schaden leidet. Solche Epithelnekrose, die nicht so umfänglich und tief ist wie in den weiter oben beschriebenen Fällen, kann nicht als Ursache der Störung angesprochen werden. Ferner zeigt sich der Schlund von handbreit über der Kardia, soweit das Futter reicht, etwas ausgeweitet. Aber diese Ektasie entspricht lange nicht einer Dilatation oder gar einem Divertikel, die Muskelschicht der Schlundwand ist nicht verändert und zieht sich nach Ausräumen des Futters wieder zusammen, was bei den eigentlichen Ektasien nicht der Fall ist. Man findet den unteren Teil des Schlundes von der Kardia ab bis in verschiedene Höhe mit gekautem Futter angeschopt, mehr oder weniger kompakt, fein gemahlen, trocken — eine Futterwurst, am oberen Ende häufig in Gärung und Fäulnis begriffen. Abb. 6.

Vor dem Krieg dürfte dieses Vorkommnis sehr selten gewesen sein. Immerhin erwähnen schon die älteren Autoren in zusammenfassenden Werken, daß beim Pferd sich auch Gras, Heu, Kurzfutter ohne deutliche Schlundveränderung anschoppen könne (Mörkeberg, Möller-Frick, Wirth).

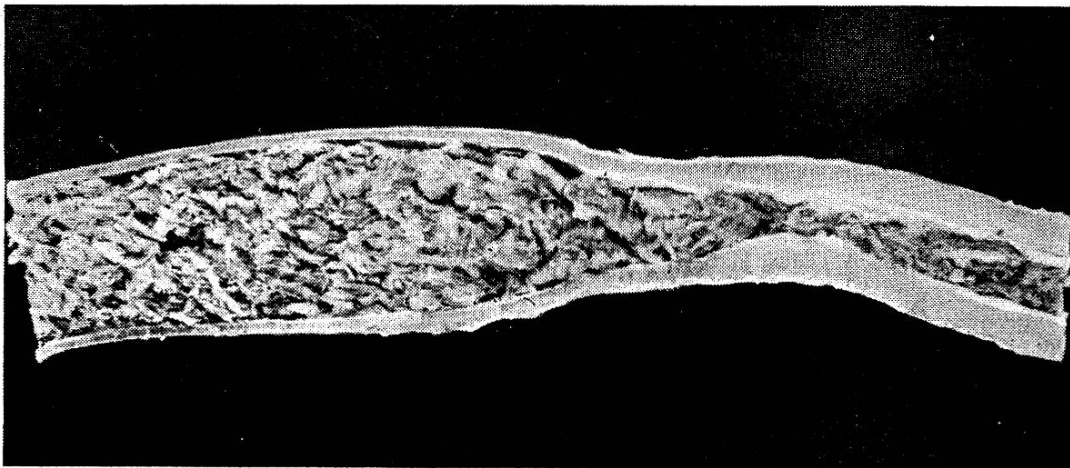


Abb. 6. Schlundverstopfung durch Ersatzmischfutter für Hafer, Stenose im untersten Abschnitt, Bildung einer Futterwurst darüber.

Seit 1941 hatten wir auf der Klinik 4 solche Fälle, in eine Kuranstalt wurden in 3 Jahren 18 eingeliefert. Das sind aber nur die ganz schweren; leichte, d. h. solche, die sich in kurzer Zeit spontan lösen, dürften wesentlich häufiger sein. Als Beispiel zitiere ich den Ausspruch eines bewährten Praktikers: „In 40 Jahren habe ich nie einen solchen Fall gesehen, nun im Verlauf von 10 Tagen drei!“ — In der Literatur ist das Bild aus dem letzten Weltkrieg und den Nachkriegsjahren wohlbekannt, besonders hat sich Schmidt-Leipzig mit seiner Erforschung abgegeben.

Ursachen: Alle Autoren, die über die primäre Schlundverstopfung berichtet haben, betrachten die Verfütterung von Ersatzstoffen für Hafer als Hauptursache. Genannt werden namentlich trockene Rübenschnitzel, aber auch Futterzellulose, Trockenrestreter und andere Bestandteile von Ersatzfuttern dürften die gleiche Wirkung haben. Alles das sind stark zerkleinerte, quellungsfähige, leicht ballende Stoffe, die rasch abgeschluckt werden können.

Eine Verstopfung soll namentlich dann zustande kommen, wenn solche Futterstoffe etwas hastig aufgenommen werden. Sie werden dann mangelhaft gekaut, zu wenig eingespeichelt, bilden eine feuchte, klebrige Masse statt einen Futterbrei, und bleiben im untersten, engen Teil der Speiseröhre stecken. Das Vorkommen wird begünstigt, wenn Pferde gleich bei der Ankunft in den Stall kommen, wo das Ersatzfutter schon in der Krippe ist, oder, was häufig zu sehen ist, in der Krippe noch die Reste der letzten Ersatzfuttermenge vorhanden sind. Besonders bei kurzen Futterzeiten bleiben leicht solche Reste zurück, sie sollten stets ausgeräumt werden. Ist das Pferd dazu noch erhitzt, durstig, futterneidisch, aufgereggt, so steigt die Gefahr der Anschoppung.

Herrn Burri, Tierarzt am Hengstendepot Avenches, verdanke ich die folgende Mitteilung: „Schlundverstopfung ereignet sich bei unseren Fohlen nicht selten dann, wenn die Tiere von der Weide über die einige 100 m lange Allee direkt in den Stall galoppieren konnten und mit stark beschleunigter Atmung über ihr Futter herfallen, ohne daß der sonst eingeschaltete Verschnaufhalt eingehalten wurde. An vollkommen beruhigten Tieren trat die Störung nie auf.“

Es ist etwa die Frage aufgeworfen worden, ob nicht durch Anfeuchten des Futters die Anschoppung zu vermeiden wäre. — Ich glaube das nicht. Die Wassermenge, die das bloße Anfeuchten in das Trockenfutter bringen kann, ist sehr gering, verglichen mit der großen Quantität von Speichel, die beim richtigen Kauen vom Futter aufgenommen wird. Man müßte das Material schon

mehrere Stunden einweichen, das ist wiederum mit Schwierigkeiten verbunden.

Eine gewisse Begünstigung der Verstopfung liegt beim Pferd ohne Zweifel auch in den anatomischen Verhältnissen am Schlunde selbst. Diese sind ganz auf die sorgfältige Kauarbeit des Pferdemaules eingestellt und darauf, daß die Nahrung des Pferdes kaum je die Heraufbeförderung von Material aus dem Magen notwendig macht. Der Ösophagus des Pferdes ist denn auch absolut und relativ weitaus der längste, aber auch der engste unter allen Haustieren.

Ein Blick auf die aus der Arbeit unseres früheren Berner Anatomen Rubeli in das allbekannte Handbuch der vergleichenden Anatomie der Haustiere von Ellenberger und Baum übernommene Abbildung der schematischen Längsschnitte durch die Speiseröhre der Haustiere zeigt uns diesen Umstand drastisch. Bei einer Länge von 130—150 cm beträgt die größte Breite nur 6,5 cm. Besondere Verhältnisse, wie sie bei keinem andern Haustier vorhanden sind, finden wir ferner in der Stärke der Muskulatur des Schlundes. Während ihre Dicke im übrigen Teil nur um 1½ mm variiert, schwillt sie handbreit über der Kardia mächtig an und kann das Dreifache der dünnsten Stelle, nämlich 1,2 cm erreichen. Diese Wandverdickung ist von außen wenig sichtbar, geht also auf Kosten des Lumens, das hier fast vollständig verschwindet. Dabei betrifft diese Dickenzunahme fast nur die Ringmuskelschicht, währenddem die Längsfasern nur unwesentlich vermehrt sind. Beim Pferd ist von der Höhe der Zungenwurzel ab bis zum Magen glatte, also weniger bewegliche, unwillkürliche Muskulatur vorhanden. Die starke Muskulatur am untersten Abschnitt der Speiseröhre hat offenbar den Zweck, die Futterbissen sicher in den Magen zu befördern, auch wenn dieser bereits gefüllt ist, und einen Rücktritt des Speisebreies zu verhindern. Andererseits erschwert dieser Sphincter das Brechen und leistet bei Funktionsstörungen der Fortbewegung der Bissen Widerstand (Rubeli).

Pathologie: Begünstigen schon unphysiologische Futtermittel, hastige Aufnahme derselben und anatomische Umstände eine Anschoppung, so müssen doch zu deren Zustandekommen noch krankhafte Lebensvorgänge vorliegen. Solche sind teilweise gefunden worden in Form von Verdickung der kardiaseitigen Schlundwand auf das Doppelte bis Dreifache. Nach Joest, Kitt handelt es sich dabei nur um Hypertrophie der Ringmuskulatur (idiopathische Hypertrophie) nach Grosser, Schaaf, Schmidt, dazu um bindegewebige Induration derselben als Produkt einer chronischen interstitiellen Myositis. Beides soll durch den Widerstand des Sphincter cardiae entstehen, der so

groß ist, daß der Durchtritt der Speisebissen in den Magen nur unter starkem Druck möglich ist. Sie läßt sich als engere Ursache der Verstopfung leicht verstehen, besonders wenn das Bindegewebe vermehrt ist. Der Schlund wird dadurch zu einem starren Rohr ohne Lumen, von nur geringer Elastizität. Nun wurde einerseits solche Wandverdickung auch als Zufallsbefund, ohne Anschoppung angetroffen, andererseits nicht immer gesehen bei Sektion wegen Schlundverstopfung. Bei 5 solchen Sektionen fanden wir sie in keinem Falle deutlich, leider ist nur der in Abb. 6 gezeigte histologisch untersucht. Immerhin heißt es in diesem Bericht: „In der verdickten distalen Wandpartie sind Muskulatur und Bindegewebe verquollen, das Interstitium ödematös aufgelockert, zellige Infiltrate und Anzeichen von Bindegewebsproliferation sind nicht vorhanden.“

Schmidt sagt allerdings, die Verdickung der Schlundwand falle bei der Sektion nicht ohne weiteres auf, weil sie oft mäßig sei und nach außen nicht hervortrete, da oberhalb das Schlundrohr durch das Futter ausgeweitet sei. Prüft man die Schlundwand aufmerksam, so ist doch eine gewisse Rigidität zu bemerken, steckt man den Schlund mit dem proximalen Ende über einen Wasserhahn, so bläht er sich unter dem Wasserdruck im Hals und oberen Brustteil stark auf, der Endabschnitt bleibt unverändert und das Wasser fließt nur in dünnem Strahle ab oder tröpfelt. Beide Erscheinungen treten an einem normalen Schlund nicht auf. Würde jeder verstopfte Schlund bei der Sektion auf diese Weise geprüft, so würden mehr solche mit Verdickung gefunden werden.

Weiterhin: Pferde mit pathologischer Verdickung der unteren Schlundwand sind mager, fressen schlecht, siechen monate- und jahrelang dahin, da die Diagnose nicht gestellt wird. Beim Kauf magerer Pferde sollte stets die Nasenschlundsonde probeweise eingeführt werden, die Verdickung der Schlundwand behindert das Vorschieben in den Magen deutlich.

Baustaedt berichtet von einem solchen Pferd, das seit Jahren Schluckbeschwerden zeigte, zeitweilig Futteranschoppung im Schlund, die jeweilen nach einigen Minuten behoben war. Das Pferd magerte schließlich ab und wurde geschlachtet, die Schlundwand war stellenweise 2,2 cm dick.

Wenn solche Wandverdickungen ohne Zweifel vorkommen, so gibt es doch Gründe zu der Annahme, daß nicht alle primären Schlundstenosen auf einer solchen beruhen. Einmal wiederholt sich der Vorfall bei vielen Pferden später nicht mehr, was doch bei Wandverdickung wahrscheinlich wäre. Ferner kommt die Verstopfung nicht selten auch bei Fohlen vor (Burri, Steiger), bei

denen noch keine Muskelhypertrophie oder bindegewebige Induration vorliegen dürfte. Es müssen deshalb noch andere krankhafte Zustände am Schlund Stenose verursachen.

Als solche werden von mehreren Autoren genannt: Krampf und Lähmung der Ringmuskulatur am magenseitigen Schlundende. Mit beiden läßt sich in der Tat eine Verstopfung erklären. Während der Krampf das Lumen verengt und das schlecht gespeichelte und gekaute Futter nicht durchläßt, vermag der gelähmte Schlund den Futterbissen nicht mehr weiter zu befördern und durch den starken Sphincter in den Magen zu pressen. Beide Annahmen werden je von einigen Autoren vertreten, was namentlich in der Therapie zum Ausdruck kommt. Es ist auch nicht ausgeschlossen, daß einmal Krampf, einmal Lähmung die Ursache ist. Für Krampf spricht der Umstand, daß die mechanische Reizung eines Gewebes eher Zunahme als Abnahme seiner Funktion bewirkt, man spricht von Ösophagismus. Ferner machen die zu Beginn der Störung meist sichtbaren Würg- und Brechbewegungen sehr den Eindruck einer nervösen Überreizung und Verkrampfung. Für Lähmung spricht die oft 3—4 Tage lange Dauer der Störung, ferner das gelegentliche Auftreten nach Narkose (Wirth, Kitt); einen solchen Fall haben wir selbst erlebt:

Fall 7. Eine 12jährige braune Stute wurde wegen Tarsitis chron. deform. mit Carréefeuier behandelt, wobei auf offener Maske ca. 80 cm³ Chloroform verbraucht wurde. Am folgenden Tag zeigte sie den typischen Nasenausfluß mit Futterbestandteilen. Trotz Anwendung von Arecolin löste sich die Stenose nicht. Am 3. Tag waren deutliche Symptome von Schluckpneumonie vorhanden, die die Schlachtung indizierten. Der Schlund war in typischer Weise angefüllt, makroskopisch keine Veränderungen seiner Wand feststellbar.

Gelegentlich hört man die Ansicht, es könnte sich um Rückstauung aus dem vollen Magen handeln. Das ist nicht wahrscheinlich, weil die Stenose oft gerade zu Beginn der Futteraufnahme eintritt und weil der Sphincter cardiae sehr stark ist. Eher möglich wäre eine Klemmwirkung der Zwerchfellspalte (Henkels), es besteht aber kein Anlaß, eine solche anzunehmen, wenn die anatomischen Verhältnisse normal sind.

Therapie: Für die Verwendung von Medikamenten ist ausschlaggebend, ob man die Schlundstenose als Lähmung oder als Krampf auffaßt. Während im ersten Fall Drastika und speichel-treibende Mittel am Platze sind, werden im zweiten Sedativa und Narkotika verwendet werden müssen. Es dürften sich hier ähnliche

Kontroversen ergeben wie für die gewöhnliche Form der Kolik, auch da schätzen viele Praktiker das Arecolin und ähnliche Präparate, während sie andere in Grund und Boden verdammen.

Die Drastika beherrschen namentlich die ältere Literatur; Fröhner, Möller-Frick, Mörkeberg, Wirth, Cadiot, Vennerholm u. a. empfehlen in zusammenfassenden Werken ihre Anwendung. Aber auch neuere Autoren setzen sich in besonderen Arbeiten überzeugt dafür ein, so Schmidt-Leipzig und Hoffmann. Andere erachten sie als wertlos oder gar schädlich, Woltmann, Wurst, Möhling. Verwendet wurden Arecolin, Pilocarpin, Eserin, Neu-Cesol, Lentin in den bei Kolik üblichen Dosen, auch wiederholt. Die Wirkung soll sowohl in Anregung der Schlundperistaltik als der Drüsensekretion bestehen, was die Schleimhaut schlüpferig machen und die trockenen Futtermassen aufweichen soll. Mehrere Autoren berichten von guten Erfolgen. Etwas bedenklich sind die großen Speichelmengen, die ausgelöst werden, wegen der Gefahr der Schluckpneumonie. Aufgeregte Tiere können sich dabei noch mehr erhitzen, was einen vorhandenen Krampf verstärken kann. — Wir selber haben in den wenigen behandelten, allerdings meist veralteten Fällen nie einen Erfolg eines Drastikums gesehen, ein frischer, ebenfalls zunächst erfolgloser Fall sei aufgeführt:

Fall 8. Ein Militärpferd, Wallach, braun, 6 Jahre alt, benahm sich am Vorabend normal. Am folgenden Morgen fraß er nicht und bot das typische Bild der Schlundverstopfung. Ich gab um 7 Uhr 0,15 Pilocarpin s/c, um 8 Uhr nochmals 0,15, um 9 Uhr 0,30! Jedesmal wurde das sonst ruhige Pferd etwas unruhig, begann heftig zu speicheln und senkte Kopf und Hals. Nach einer halben Stunde war die Wirkung des Medikamentes jeweilen vorbei, die Stenose aber nicht behoben. Nach Evakuierung in die Kuranstalt war der Schlund am Abend des folgenden Tages ohne weitere Behandlung leer, füllte sich aber auf Heugabe wieder. Erst am 3. Tage war die Stenose endgültig behoben. — Hier wird die Lösung kaum noch auf das Pilocarpin zurückzuführen sein.

Als erregendes Medikament, mit Wirkung auf die Nerven, ist ferner Strychnin verwendet worden, Möhling will bei 19 Pferden mit 0,05—0,1 Strychnin s/c rasche Heilung erzielt haben.

Im Gegensatz zu den anregenden Mitteln stehen die narkotischen und krampfstillenden. An eigentlichen Narkotika wurden verwendet: Chloroform (Schmidt-Wien) und Chloralhydrat. Woltmann gab bei 3 Pferden 40,0 Chloral i/v, was sie zu zweistündigem Liegen und Schlaf brachte, nachher war je-

weilen die Stenose behoben. Sandrini verabreichte 60,0 Chloral als Klyisma in 1 l Wasser, jede Stunde wiederholt, nach der 3. Infusion war die Verstopfung gelöst.

Dem Fohlen Fall 5 haben wir ebenfalls 40,0 Chloralhydrat i/v verabreicht. Eine Lösung der Stenose trat nicht ein, allerdings dürfen die Verhältnisse des Ulkus demjenigen der primären Schlundstenose nicht gleichgesetzt werden. Dagegen fiel uns unangenehm der mühsame Husten nach dem Aufstehen auf, verbunden mit Rückstoß, offenbar begünstigt durch die noch teilweise Lähmung der Schluck- und Rachenmuskulatur. Die Chloralbehandlung dürfte die Verschluckgefahr noch vergrößern.

De Girolamo gab Morphinum s/c, Wurst setzte sich sehr für Novalgin ein, das sehr günstig auf den zu starken Muskeltonus des Darmes einwirke und zudem das aufgeregte Tier beruhige. Neben 11 Kühen mit Fremdkörpern und 2 Schweinen hat er allerdings nur 1 Pferd behandelt, alle mit Erfolg. Besondere krampflösende Wirkung auf gewisse Ringmuskeln hat bekanntlich das Atropin, es wurde deshalb ebenfalls bei Schlundanschoppung verwendet. Doenecke gab 0,04 zur Unterstützung der noch zu besprechenden Spülmethode, Baqué und Lamarque berichten über Heilung eines Falles nach zweimaliger Atropinanwendung in 3 Tagen. Unangenehm ist die erregende Wirkung dieses Medikamentes auf Herz und Nervensystem, ferner die Sistierung der Speichelsekretion. Wir haben damit einen üblen Ausgang erlebt, allerdings war die Anschoppung für die Atropinverwendung schon etwas alt.

Fall 9. Eine 18jährige braune Stute zeigte beim Mittagfutter plötzlich Aufregung, Zurücktreten von der Krippe, Nasenausfluß. 3 Tage später wurde sie ins Tierspital eingeliefert mit den typischen Erscheinungen der Schlundverstopfung. Wir gaben 0,04 Atropin sulfuric. s/c, ferner 3 l physiol. NaCl-Lösung i/v, da der Hautturgor deutlich herabgesetzt und das Blut eingedickt erschienen. In der Folge regte sich die Stute auf, begann zu schwitzen und legte und wälzte sich, zeigte japsende Atmung und mußte ca. 2 Stunden nach der Verabreichung des Atropins geschlachtet werden. Bei der Sektion zeigte sich neben der bekannten Futterwurst im Schlund bereits eine ausgedehnte eiterige Pneumonie, ferner war die starke Füllung von Magen und Darm mit Flüssigkeit auffällig.

Zu den krampflösenden Therapien gehört noch das Vorgehen von Mussill, der (beim Rind) 80—120 cm³ 1,5% Percainlösung in der Gegend des 5.—6. Halswirbels i/m spritzte, um die dortigen Nerven zu blockieren. Allerdings gehen die Rückenmarksnerven

nur an die quergestreifte Muskulatur; im untersten Teil des Schlundes, wo die Stenose bei der Futteranschoppung sitzt, ist die Ringmuskulatur beim Pferd aber glatt. Wir halten die Methode mit Wurst beim Pferd für erfolglos.

Neben chemischen Mitteln kommen zur Behebung der Schlundverstopfung noch mechanische in Betracht. Daß sich die angeschoppten Futtermassen nicht einfach mit einer Sonde in den Magen stoßen lassen, begreift jeder, der bei einer Sektion schon eine derartige Futterwurst gesehen hat. Dagegen ist verschiedentlich versucht worden, mittelst der Sonde den Schlund auszuspülen. Blendlinger verwendete eine Sonde, Doenecke, später Schmidt-Leipzig zwei Sonden, eine für den Abfluß. Das Wasser muß unter einem gewissen Druck einfließen, aus einer Pumpe, Gartenspritze oder aus einem recht hoch gehängten Gefäß, Krüger schloß an die Wasserleitung an und ließ bis $1\frac{1}{2}$ Atmosphären wirken. Es darf nicht zu viel Wasser einfließen, nur so viel als neben der Sonde oder durch eine zweite wieder abzufließen vermag. Durch öfteres Zurückziehen und Vorschieben der Sonde kann die Lockerung der Futtermassen begünstigt werden. Zur Vermeidung des Verschluckens ist der Pferdekopf tief zu halten. Nehm verwandte abwechselnd Wasser und Paraffinöl. Eventuelle Aufregung des Pferdes kann durch etwas Chloral gedämpft werden. Die Prozedur ist mühsam und langwierig, es braucht $\frac{3}{4}$ bis 1 Stunde Arbeit bis die Kardie erreicht ist. Wurst hält die Spülmethode für zu gefährlich. Wir haben sie ebenfalls probiert, in einem Fall ist die Entleerung gelungen, in einem andern nicht. Sie dürfte in frischen Fällen oft erfolgreich sein, ist aber stets mühsam und nicht ungefährlich, bei längerer Dauer der Anschoppung ist sie jedenfalls wirkungslos¹⁾.

Fall 10. Eine braune Zuchtstute von 12 Jahren zeigte im August Schlundverstopfung, angeblich sei die Störung auf der Weide entstanden, weshalb Verschlucken eines Apfels vermutet wurde. 3 Tage später wurde sie ins Tierspital eingewiesen. Trotzdem bereits die Symptome der Pneumonie angedeutet waren, versuchten wir die Spülmethode, ohne jeden Erfolg. Nun legten wir über der Apertura thoracis den Schlundschnitt an, räumten die erreichbaren Futtermassen aus und suchten von hier aus mit Spülen weiterzukommen. Aber auch das erwies sich als unmöglich. Das Futter war derart fest gepreßt, trocken und kompakt, daß jedes Spülen, auch unter ordentlichem Wasserdruck, aussichtslos war. Nach Verabreichung von 0,20

¹⁾ Nach Leemann und Krupski kann das Ausspülen bis 3 Stunden in Anspruch nehmen.

Pilocarpin war die Speiseröhre am folgenden Morgen frei, aber die Pneumonie hatte derart zugenommen, daß die Schlachtung geraten erschien. Die Sektion zeigte einige Schleimhauterosionen im untern Teil des Schlundes, in Magen und Darm fand sich kein Fremdkörper.

Zu den mechanischen Methoden gehört noch das Einfließenlassen von Öl (Mörkeberg, Steiger), das den festen Inhalt des Schlundes erweichen und schlüpfrig machen soll. Bei der gewöhnlich erheblichen Länge der Futterwurst (30—50 cm) ist es aber nicht wahrscheinlich, daß das Öl bis zu deren hinterem Ende vordringt.

Hier ist noch ein Wort über den Schlundschnitt angezeigt. Natürlich läßt sich damit die Anschoppung nicht beheben, denn die Stenose sitzt stets handbreit über der Kardie und ist also nicht erreichbar. Dagegen ist vom Moment des Schlundschnittes an die Gefahr der Schluckpneumonie ausgeschaltet, denn Speichel und eventuell aufgenommenes Wasser und Futter fließen nun durch die Wunde ab. Freilich ist eine Schlundwunde nicht schön. Eine intensive Verschmutzung der Wundfläche läßt sich nicht vermeiden, selbst wenn sie so gut als möglich mit Gaze abgedeckt oder die Schleimhaut des Schlundes mit der äußeren Haut vernäht wird (Henkels). Dagegen heilt die Wunde nach mehrfachen Mitteilungen gut ohne Naht (Pfeiffer und Westhues, Röder-Berge, Goldmann, Murai). Eine Reihe von Autoren empfiehlt die Ösophagotomie, wenn andere Methoden nicht zum Ziele führen, so Schmidt-Wien, Möller-Frick, Mörkeberg. Schmidt-Leipzig hält die Operation für zwecklos, Wurst in der Praxis für undurchführbar, Henkels fürchtet jauchige Mediastinitis und Entstehen einer Schlundfistel. Zieht man aber in Betracht, daß ein erheblicher Teil der Pferde mit länger dauernder Schlundverstopfung geschlachtet werden muß und daß der Grund der Notschlachtung meistens Schluckpneumonie ist, so dürfte doch zu erwägen sein, ob man nicht die Unannehmlichkeiten eines Schlundschnittes in Kauf nehmen will. Allerdings müßte die Operation frühzeitig ausgeführt werden. Die Öffnung im Schlund darf nicht zu groß werden, $1\frac{1}{2}$ —2 cm, sonst dauert das Zuwachsen lange und das Pferd magert ab. Ferner unterläßt man besser das Bemühen, von der Schlundwunde aus die Stenose zu beheben, denn dadurch wird die Wunde stets zu viel erweitert und beschädigt.

Angesichts der Unsicherheit aller Therapie bei der Schlundverstopfung ist es natürlich am einfachsten, gar nichts zu unternehmen, sondern dem Pferd nur einen Maulkorb anzulegen, um jede Aufnahme von Futter oder Wasser strikte zu vermeiden (Erf-

mann). Bei längerer Dauer ist die Zufuhr von Flüssigkeit in Form von Klysmen ratsam. Wie die Erfahrung zeigt, löst sich auf diese Weise der größere Teil der Schlundverstopfungen von selbst.

Verlauf: Wie bereits eingangs erwähnt, dürfte ein Teil der Futteranschoppungen im Schlund in kurzer Zeit spontan verschwinden.

Herrn Dr. Steiger, Wattenwil, verdanke ich die folgende Mitteilung: „In aller Hast kommt die Meldung aus dem nahen Bauerngehöft, ein 2jähriges Fohlen könne den Hafer nicht fressen, mache Würgebewegungen, zeige Speicheln, Schäumen, Unruhe. In einigen Minuten war ich dort und stellte wirklich diese Erscheinungen fest. Ich beobachtete das Fohlen 10—15 Minuten lang und war bereits zu einer Injektion entschlossen, als es schien, es sei besser. Wirklich begann das Tier wieder zu fressen und Wasser aufzunehmen, alles war vorbei.“

Ähnliche Vorkommnisse sind wohl nicht selten, auch Burri beobachtete einige Fohlen mit baldigem Abklingen der Störung. In anderen Fällen dauert die Anschoppung aber stunden- und tageweise an. Auch davon löst sich der größere Teil noch. Von den 18 in eine Kuranstalt eingelieferten Patienten heilten 11 ohne weitere Behandlung als Maulkorb, Futter- und Wasserentzug, Klysmen, in einem bis vier Tagen ab. Deshalb ist die Wirkung jeder Therapie recht kritisch zu beurteilen, oft stimmt hier: „post hoc, ergo propter hoc“ nicht.

Aber doch bedeutet jede länger dauernde Schlundverstopfung beim Pferd stets eine Lebensbedrohung. Die häufigste Komplikation ist die Aspirationspneumonie. Unsere 4 Spitalpatienten mit reiner Anschoppung mußten alle deswegen geschlachtet werden, ebenso die restlichen 7 der erwähnten Kuranstaltspferde. Das Pferd neigt leichter zum Verschlucken als das Rind, das ist schon vom Einschütten her bekannt. Einzelne Pferde fressen trotz der Stenose weiter, bis der Schlund bis oben voll Futter ist, dazu kommt der Speichel, schließlich gärt und fault die oberste Partie der Futterwurst bei langer Dauer. Der Beginn der Pneumonie ist schwer festzustellen, im Verlauf von 2—3 Tagen wird sie aber so manifest, daß die Schlachtung sich aufdrängt. Jede Behandlung ist nutzlos, im Falle 5 haben wir die Pneumonie mit massiven Gaben von Sulfonamiden einige Zeit niedergehalten. Nach 10 Tagen steigerten sich aber doch die Symptome und die Sektion zeigte ausgedehnte, absolut unheilbare Vereiterung.

In einzelnen Fällen kommen schwere Schlundveränderungen zustande, Nekrose, Ruptur, Perforation mit Pleuritis (Erureten).

Ich sah zufällig den Schlund eines Pferdes angeschoppt von der Kardia bis zur Mitte, in der oberen Hälfte war die Schleimhaut teilweise nekrotisch, ebenso die übrige Schlundwand hämorrhagisch, schwarz verfärbt. Nach der Anamnese hatte die Stenose 5 Tage gedauert, dann wurde das Pferd apathisch und hinfällig. Eine Pneumonie soll nicht vorhanden gewesen sein, nur etwas Lungenödem.

Wenn sich die Verstopfung nicht innert wenigen Stunden löst, so dürfte es schwer halten, eine Prognose zu stellen. Pferde, die sich aufregen, dürften eher der Schluckpneumonie verfallen als ruhige. Denkt man an Muskelhypertrophie oder gar bindegewebige Induration im Schlundende, so müßte man annehmen, solche Veränderungen würden eher bei älteren Pferden vorkommen, die Prognose wäre deshalb bei solchen ungünstiger als bei jungen. Von Fohlen ist mir in der Tat kein Todesfall infolge primärer Schlundstenose bekannt. Dagegen finden sich bei den Kuranstaltspferden unter den geschlachteten auch 5- und 6jährige und unter den geheilten 13- und 15jährige, das Durchschnittsalter für die ersteren ist 9,3, für die letzteren 9,9 Jahre.

Fall 11. Ein Pferd zeigte im Militärdienst bei der Abendfütterung kurze Unruhe, sonst aber keine weiteren Störungen (für die Fahrer). Am folgenden Morgen aber nahm es weder Futter noch Wasser auf und hatte starken Nasenausfluß. Zur Behandlung wurde Novaminsulfon gegeben, ohne Erfolg. Am 2. Tag nach Beginn sah ich das Pferd vor dem Verlad; es stand ruhig, meist mit gesenktem Kopf, hustete von Zeit zu Zeit kurz und ließ Speichel fallen, die Nase war typisch verschmiert. Trotz den stark ausgeprägten Drosselrinnen war die Futterwurst nicht sichtbar. Sie ließ sich aber als kinderarmdicker Strang von der Apertura thoracis bis zur Mitte des Halses deutlich palpieren. In Anbetracht des Alters, 12 Jahre, der Magerkeit, laut Verbal schon vor 3 Jahren, und der langen Dauer der Anschoppung stellte ich die Prognose ungünstig. — 2 Tage später war die Verstopfung ohne weitere Behandlung behoben.

Ohne Zweifel bedeutet auch die primäre Schlundverstopfung für das Pferd eine schwere Gefahr, sobald sie mehr als einige Stunden andauert. Die Äußerung von Schmidt-Leipzig, daß ohne zweckmäßige Behandlung nach einigen Tagen gewöhnlich Aspirationspneumonie eintrete und Selbstheilung zu den größten Seltenheiten gehöre, dürfte nach dem Mitgeteilten indessen zu pessimistisch sein.

Zusammenfassung.

Die kriegsbedingte Fütterung von Ersatzfutterstoffen für Hafer hat auch in unserem Lande zu öfterem Auftreten von Schlundverstopfungen beim Pferd geführt.

Abgesehen von den seltenen Fällen von Fremdkörper, Neoplasma, Narbenstriktur, Ulkus, Dilatation, handelt es sich stets um Futteranschoppung im untersten Teil des Ösophagus, worauf bis in eine gewisse Höhe eine kompakte Futterwurst entsteht.

Die Ursache dürfte in hastiger Aufnahme trockenen, ballungs- und quellungsfähigen Futters bestehen, begünstigt durch die anatomischen Verhältnisse am Schlund des Pferdes, bei älteren Pferden durch Hypertrophie und bindegewebige Induration der kardiaseitigen Ringmuskulatur.

Diese Umstände führen zu einem Krampfzustand im untersten Schlundteil, möglicherweise ist es auch eine Lähmung, jedenfalls kann das Futter nicht in den Magen weiterbefördert werden.

Die Therapie kann in Verabreichung von Drastika oder von Sedativa bestehen, je nach der Auffassung als Lähmung oder Krampf. Wir neigen, wenigstens für den Beginn der Störung, zur Annahme eines Muskelkrampfes und halten entsprechende Mittel wie Novalgin, Vetalgin, Opiumtinktur i/v angezeigt. Drastika haben ebenfalls oftmals zum Erfolg geführt. In frischen Fällen ist das Ausspülen mit einer oder zwei Nasenschlundsonden möglich, aber langwierig und nicht ungefährlich. Stets ist ein Maulkorb anzulegen und Futter- und Wasseraufnahme strikte zu verhindern. Bei längerer Dauer ist die Wasserzufuhr per rectum nützlich, es können auch Nährklysmen verabreicht werden. Dauert die Verstopfung mehr als einen Tag, ist die Anlage eines Schlundschnittes zu erwägen. Die Schluckpneumonie kann damit ziemlich sicher vermieden werden, dagegen zieht sich die Heildauer in die Länge.

Zur Prophylaxe der Schlundverstopfung muß das Pferd verhindert werden, in erhitztem Zustand und hastig gefährliche Futterstoffe aufzunehmen. Die Reste solcher Ersatzfutter sind vor der Rückkehr der Pferde in den Stall aus der Krippe auszuräumen. Die Pferde sollen vor dem Stall verschnaufen, zuerst Heu, dann Wasser, dann das Mischfutter bekommen. Die Beigabe von Häckerling zum Ersatzfutter regt zu gründlichem Kauen an.

Literatur.

Baustaedt: Tierärztl. Rundschau, 1924, S. 158. — Baqué und Lamarque: Rec. méd. vét., Bd. 106, 1930, S. 135. — Blendlinger, W.: Tierärztl. Rundschau, 1935, S. 471. — Cadiot et Almy: Traité de thérapeutique chirurg. II. — Doenecke, H.: Deutsche tierärztl. Wschr., 1933, S. 212. — De Girolamo: zit. nach Möller-Frick. — Goldmann, Th.: Diss. München, 1939. — Grosser, A.: Diss. Berlin, 1919. — Erfmann: Berl. tierärztl. Wschr., 1918. — Erureten, K.: Orig. türkisch., Ref.

Jahresber. f. Vet. med., Bd. 67, S. 267. — Fröhner, E.: zit. nach Hirzel. — Henkels, P.: Kriegsveterinärchirurgie, 1942. — Hoffmann, J. A.: Deutsche tierärztl. Wschr., 1920, S. 14. — Joest, E.: Handb. d. spez. path. Anat., Bd. 1. — Krüger, A.: Deutsche tierärztl. Wschr., 1939, S. 86. — Kitt, Th.: Path. Anat. d. Haustiere, 1921, I., S. 603. — Mitchell, Th.: Vet. Rec. 1931, II., S. 20. — Möhling, L.: Diss. Berlin, 1921. — Möller-Frick: Lehrbuch der spez. Chir., 6. Aufl. — Mörkeberg, A. W.: Handb. d. tierärztl. Chir., 2. Aufl., S. 840. — Murai, G.: Orig. ungar., Ref. Jahresber. für Vet. med., Bd. 59, S. 87. — Mussill, J.: Wiener tierärztl. Wschr., 1939, S. 205. — Nehm: Zeitschr. f. Vet.kunde, 1942, S. 34. — Pfeiffer-Westhues: Operationskursus, 13. Aufl. — Röder-Berge: Chir. Operationstechnik, 6. Aufl. — Rubeli, O.: Arch. f. wissensch. u. prakt. Tierheilk., Bd. 16, 1890. — Sandrini: zit. nach Möller-Frick. — Schaaf, R.: Diss. Leipzig, 1935. — Schmidt, Joh.-Leipzig: Berl. tierärztl. Wschr., 1937, Z. 1. — Schmidt, Th.-Wien: in Stang u. Wirth, Bd. 9, S. 467. — Vennerholm, J.: zit. nach Möller-Frick. — Wirth, D.: in Stang u. Wirth, Bd. 9, S. 469. — Woltmann: Tierärztl. Rundsch., 1929, II., S. 599. — Wurst, R.: Berl. u. Münch. tierärztl. Wschr., 1943, S. 406.

Note sur quelques oeufs d'ectoparasites se rencontrant sur les animaux domestiques (Anoplura et Mallophaga)

2^e note

Par Dr. G. Bouvier.

Institut vétérinaire et Laboratoire de Recherches Galli-Valerio.

Nous avons continué systématiquement la recherche des oeufs des ectoparasites des animaux domestiques.

Chien.

Trichodectes canis (de Geer) 1778 = *T. latus* Nitzsch 1838 (Mallophaga). Se rencontrent dans la région des oreilles, parfois en grand nombre, où ils peuvent occasionner une épidermite humide. Ce Trichodecte est hémophage. Il peut en effet, grâce à ses puissantes mandibules, attaquer la peau, et faire sourdre le sang. Ce dernier peut être retrouvé en nature dans le tube digestif de l'insecte. C'est le seul Mallophage hémophage, avec *Trimenopon jenningsi* K. et P. (3), parasite du cobaye.

Les oeufs sont massifs, carrés à la base, de 0,8 mm de long, avec l'opercule, sur 0,35 mm d'épaisseur. L'oeuf enveloppe le poil-support sur plus de la moitié de sa longueur (Fig. 16).

Porc.

Haematopinus suis Linné, 1758. (Anoplura). C'est la plus grande espèce d'*Haematopinus* connue. Les oeufs sont