

Zeitschrift: Schweizer Archiv für Tierheilkunde SAT : die Fachzeitschrift für Tierärztinnen und Tierärzte = Archives Suisses de Médecine Vétérinaire
ASMV : la revue professionnelle des vétérinaires

Band: 88 (1946)

Heft: 9

Artikel: Contribution à l'étude de l'echinococcose

Autor: Benoit, Roger

DOI: <https://doi.org/10.5169/seals-592770>

Nutzungsbedingungen

Die ETH-Bibliothek ist die Anbieterin der digitalisierten Zeitschriften. Sie besitzt keine Urheberrechte an den Zeitschriften und ist nicht verantwortlich für deren Inhalte. Die Rechte liegen in der Regel bei den Herausgebern beziehungsweise den externen Rechteinhabern. [Siehe Rechtliche Hinweise.](#)

Conditions d'utilisation

L'ETH Library est le fournisseur des revues numérisées. Elle ne détient aucun droit d'auteur sur les revues et n'est pas responsable de leur contenu. En règle générale, les droits sont détenus par les éditeurs ou les détenteurs de droits externes. [Voir Informations légales.](#)

Terms of use

The ETH Library is the provider of the digitised journals. It does not own any copyrights to the journals and is not responsible for their content. The rights usually lie with the publishers or the external rights holders. [See Legal notice.](#)

Download PDF: 17.11.2024

ETH-Bibliothek Zürich, E-Periodica, <https://www.e-periodica.ch>

Die klinischen und morphologischen Befunde bei den Unfall- und Versuchstieren ergaben übereinstimmend das Bild einer akuten Intoxikation: Gefäß- und Blutschädigung und beginnende Parenchymdegenerationen.

Literaturverzeichnis.

1. Dammann: Gesundheitspflege der landwirtschaftl. Haussäugetiere, Berlin 1886 (zit. nach Hoffmann). — 2. Duerst: Die Ursachen der Entstehung des Kropfes. Hans Huber, Bern 1941. — 3. Flury und Zernik: Schädliche Gase. Berlin 1931, S. 131. — 4. Fröhner: Lehrbuch der Toxikologie. Stuttgart 1919, S. 164. — 5. Hoffmann H.: Die gesundheitl. Schädigungen, die durch die Gärung im Innengeschäl hervorgerufen werden. Das wirtschaftliche Bauen des Landwirts, Band 5. — 6. Hofmann P.: Hygienische Luftuntersuchungen in Milchtierstallungen mit besonderer Berücksichtigung der sog. Güllestallungen. Zsch. f. Infkrh., parasit. Kr'h. u. Hygiene der H'tiere, 1928, S. 238. — 7. Klein W.: Über die Vergiftung durch Einatmung von Kloakengas. Dtsch. Z. gerichtl. Med. 1, 1922, S. 228 (zit. nach Henke-Lubarsch). — 8. Klimmer: Veterinärhygiene Bd. I, Gesundheitspflege der landwirtschaftl. Nutztiere, Berlin 1924, S. 27. — 9. Kobert: Kompendium der prakt. Toxikologie, Stuttgart 1912. — 10. Koelsch: Handbuch der Berufskrankheiten. Bd. 1, Jena 1935. — 11. Lehmann K. B.: Die Methoden der prakt. Hygiene. 1901 (zit. nach Koelsch, Hoffmann). — 12. Magnanimiti: Schwefelwasserstoffvergiftungen. Ref. Z. Med.beamte 23, 1910 (zit. nach Henke-Lubarsch). — 13. Malossi: Eliminazione di acido solfidrico delle vie respiratorie. Biochimica e Ter. sper. 11, 1924 (zit. nach Henke-Lubarsch). — 14. Petri: Handbuch der spez. pathol. Anatomie und Histologie von Henke-Lubarsch, Band X, Vergiftungen, Berlin 1930, S. 142. — 15. Rodenacker: Zum Problem der chron. Schwefelwasserstoffvergiftung. Zbl. Gewerbehyg. 1927, 205 (zit. nach Henke-Lubarsch). — 16. Taeger: Klinik der entschädigungspflichtigen Berufskrankheiten. Berlin 1941.

Contribution à l'étude de l'échinococcose.

Pd. Dr. Roger Benoit, vét.,
directeur des abattoirs de Malley, Lausanne.

Après une conférence donnée à la Société des Vétérinaires vaudois sur l'échinococcose, nous avons fait part de quelques observations particulières d'échinococcose chez le cheval et chez un zébu, cas constatés aux Abattoirs de Lausanne.

Nous croyons utile, sur demande de nos confrères, de publier un résumé de nos observations.

Chez le 1,8% des foies de chevaux abattus aux abattoirs de Lausanne, et surtout chez ceux venant de la région du Jura fran-

çais et vaudois, nous avons constaté de l'échinococcose. — Les kystes chez les chevaux ont des grosseurs très variables allant du volume d'une noix à celui d'une tête de fœtus humain.

Généralement, ils sont de la grosseur d'une mandarine. On en compte habituellement 3 à 7 par foie parasité.

Ceux que nous avons démontrés à nos confrères de la Société des vétérinaires vaudois ont été les plus grands que nous ayons rencontrés jusqu'ici. Ils pesaient, l'un 1,3 kg. et l'autre 1,1 kg. et avaient un diamètre de 11 à 13 cm. Ils provenaient d'un cheval de St-Croix, âgé de 27 ans, de race franc-montagnarde, élevé au pays. L'animal était maigre et souffrait de coliques, d'urticaire et d'angine récidivante.

A côté de ces 2 gros échinocoques, on comptait encore 3 hydatides plus petites, du volume d'une orange chacune. La cuticule stratifiée de ces gros échinocoques est entourée d'une membrane adventice de 4 mm. d'épaisseur, peu adhérente à la paroi du kyste, due à l'irritation produite par l'hydatide elle-même. Elle est bosselée à l'extérieur, comme nous le voyons sur la fig. 1, par des nodules calcifiés multiples, sans que cette photographie provienne du cheval en question, comme nous le verrons dans la suite de ce travail.

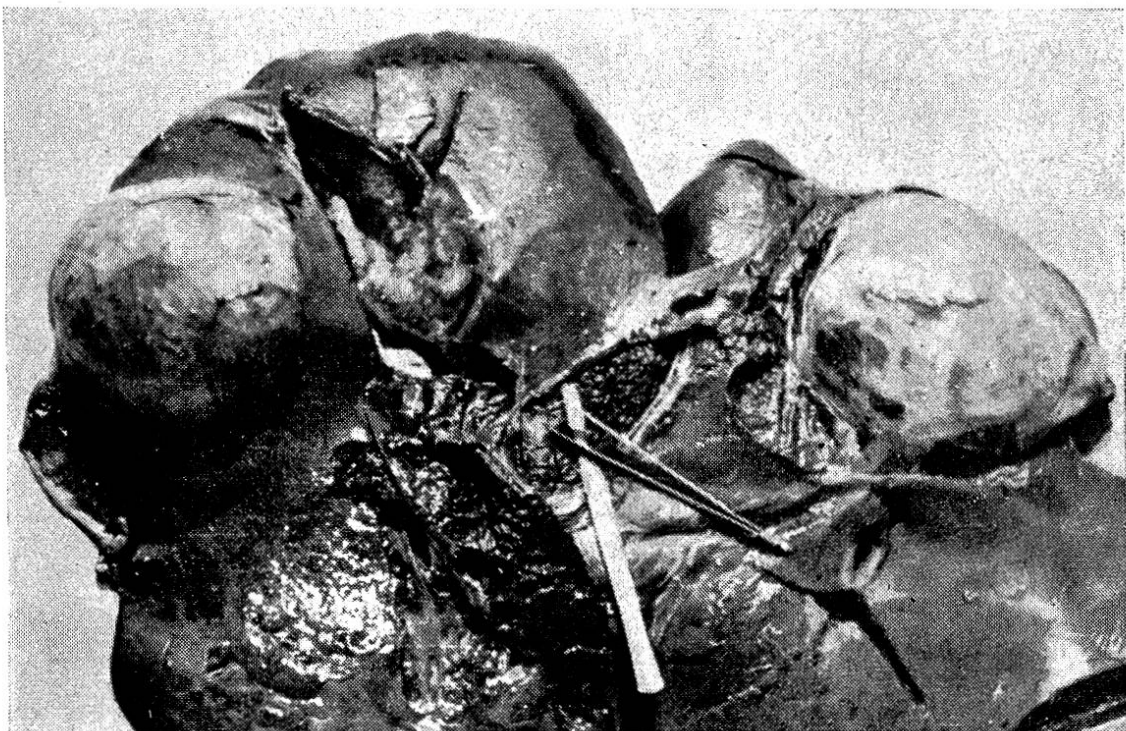


Fig. 1.

La très mince membrane proligère est tapissée de vésicules proligères renfermant les scolex (voir fig. 2).

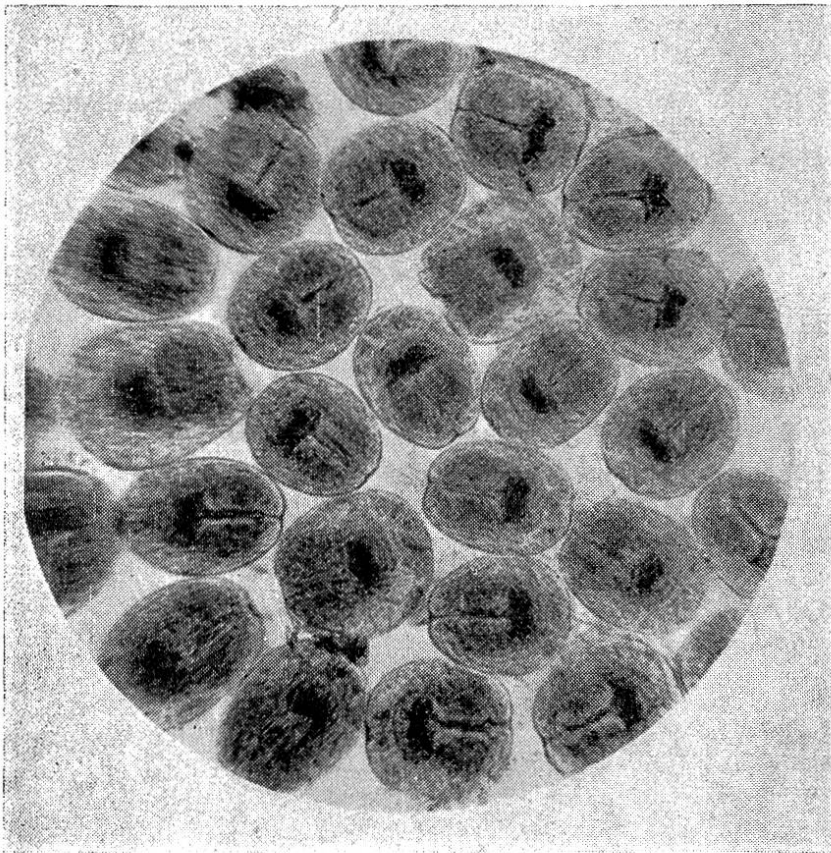


Fig. 2.

Des quantités de vésicules filles nagent dans le liquide hydatide, ce qui milite en faveur de l'ancienneté de ces kystes.

Chez 2 autres chevaux, hors d'âge, importés depuis plusieurs années de France, appartenant aux Magasins de la Ville de Lausanne, nous avons constaté, également, de l'échinococcose.

Chez l'un, du nom „d'Inès“, abattu d'urgence en 1937 pour péritonite suite de rupture d'estomac (comme diagnostic clinique), nous avons décelé, à l'autopsie, un foie hébergeant 5 gros échinocoques fertiles, situés plus ou moins dans les bords de l'organe. L'un immense, envahissant le centre du foie dans la région du hile (là où le bistouri et une pincette sont introduits), comme nous le voyons sur la fig. 1, présente une rupture sur une longueur de plusieurs centimètres. La rupture paraît ancienne.

L'adventice entourant la cuticule stratifiée est très épaisse et calcifiée. A un seul endroit, elle était amincie à l'extrême et elle devait former une évagination avant la rupture spontanée.

Les germes échinococciques, chiffrant par dizaines de milliers, une fois mis en liberté, ontensemencé toute la surface des séreuses abdominales pour former une multitude de kystes échinococciques ayant régressé après un début d'évolution. Ils apparaissent sur le péritoine en plages diffuses sous l'aspect de tubercules miliaires, en partie calcifiés. Ces lésions ont provoqué par mobilisation des moyens de défense de l'organisme, une inflammation de nature exsudative. Une dizaine de litres de sérosité claire s'échappaient par l'ouverture de l'abdomen. La rupture de l'estomac (diagnostic clinique) s'est révélée inexistante à l'autopsie.

Il est très intéressant de suivre la vie de ce cheval, grâce à des fiches tenues pour chaque animal de la ville de Lausanne, d'une façon exemplaire et digne d'admiration, par Monsieur Porchet, chef-magasinier de notre ville. La jument en question, de race percheronne, a été achetée le 15 décembre 1925, à l'âge de 6 ans. En mai 1927, elle présente des troubles digestifs mal définis, elle est faible et nerveuse, à tel point qu'on ne peut plus l'atteler à deux. En octobre 1928, elle fait de l'angine et de la pneumonie. En décembre de la même année, apparaissent des symptômes d'urticaire. En décembre 1929, on observe de petites coliques, mal définies. En janvier 1930, le cheval présente des coliques sérieuses et en août de la même année un urticaire grave. En mars et mai 1933, nouvelles crises de coliques, si graves que l'animal est amené de nuit à l'abattoir pour y être abattu. Au moment où la jument pénètre dans la loge d'abattage, nous constatons un mieux subit et l'animal réintègre les écuries des Magasins de la Ville. La jument souffre, à nouveau, de coliques en septembre et en novembre de la même année. De 1934 à 1936, la jument est atteinte à 3 reprises d'angine. En 1935, nouvelles coliques graves; en 1936, apparition à deux reprises d'urticaire passager. La jument commence l'année 1937 par de l'urticaire et en juin elle est abattue d'urgence aux anciens abattoirs de la Borde, à Lausanne.

Nous constatons, à l'autopsie, une péritonite pseudo-tuberculeuse hydatique, due à la rupture d'un kyste échinococcique décrit ci-dessus.

La chronicité des coliques (9 attaques d'intensité différentes en 10 ans), l'irrégularité de l'appétit, la faiblesse, étaient sans doute provoquées par les échinocoques. Les urticaires, les angines répétées, la nervosité de la jument doivent être considérés, à notre avis, comme des troubles anaphylactiques provoqués par le liquide hydatique. On peut donc parler dans ce cas „d'un véritable syndrome échinococcique“ se traduisant, dans le présent cas, par des coliques récidivantes, par des urticaires et des angines répétées. Cet ensemble de symptômes permettra donc, à l'avenir, aux cliniciens de soupçonner la présence de kystes hydatiques, chaque fois qu'ils apparaîtront chez un cheval.

Chez un autre cheval, hors d'âge, abattu en 1939, porteur de vieux échinocoques à vésicules-filles endogènes, l'anamnèse nous apprend

qu'il était fréquemment atteint d'urticaires chroniques avec troubles digestifs mal définis, accompagnés d'enflures sous le ventre.

Le jour de l'abattage, l'animal avait les muqueuses jaunes sales et larmoyantes. La température s'élevait à 39,8 degrés; la peau était bosselée par de petites élevures circulaires résistantes, insensibles et ne disparaissant pas à la pression. Sous le ventre et dans la région du fourreau, nous avons constaté un œdème sérieux. L'animal est maigre, nous pensons qu'il s'agit d'anémie infectieuse, surtout lorsque le certificat de santé nous apprend que l'animal provient de la région de Cossonay où l'anémie infectieuse règne à l'état endémique.

A l'autopsie, toutes les lésions anatomo-pathologiques militant en faveur de l'anémie infectieuse sont absentes. Seule, la présence d'échinocoques nous explique l'état clinique chronique provoqué, de nouveau dans ce cas, à notre avis, par les parasites eux-mêmes et par les albumines de l'hydratite (phénomène anaphylactique).

Le 12 mars 1946, au soir, on abat d'urgence aux abattoirs de Lausanne, un cheval âgé de 19 ans, importé de France en 1933 et appartenant aux Magasins de la Ville de Lausanne.

Le cheval est tombé subitement au travail, comme foudroyé. Le diagnostic clinique est imprécis et l'animal est saigné in extrémis.

L'anamnèse nous apprend que cet animal a souffert à répétitions de coliques, d'urticaire, d'œdème et d'angine (Syndrome échinococcique).

A l'autopsie, pratiquée par notre confrère Dapples, nous constatons trois échinocoques fertiles du foie, de la grosseur d'une noix chacun ainsi qu'un vaste œdème périrénal s'étendant à la région des psoas.

Pour terminer, je décrirai encore le cas du zébu du Cirque Knie, âgé de 20 ans, abattu dans un marasme complet, aux Abattoirs de Lausanne.

Autopsié, en collaboration avec mon confrère le Dr. Jaccottet, le zébu présentait un foie volumineux, pesant 17 kg. Il était bosselé à sa surface par une quantité énorme d'abcès enkystés de la grosseur d'une noix.

Un de ces abcès, plus grand que les autres, à pus sablonneux, s'était rompu et avait causé toutes les lésions caractéristiques d'une grave péritonite purulente avec infection généralisée. Dans le pus des abcès, nous avons pu mettre en évidence des quantités de crochets d'échinocoques et dans certains cas des scolex invaginés.

Remarquons, en passant, que chez les bovins âgés, il est fréquent de constater l'échinococcose suppurée que l'on confond volontiers avec des formes caséuses de tuberculose. Nous en avons également constatés, cette année, chez deux bœufs venant du Danemark.

Conclusions.

1. Nous voyons, par ce qui précède, que le clinicien doit prêter plus d'attention à l'échinococcose du cheval qu'il ne l'a fait jusqu'à maintenant, puisque le 1,8% des chevaux de nos régions en sont porteurs.

2. Au point de vue anatomo-pathologique, l'échinococcose hépatique peut apparaître, comme chez la jument Inès, sous forme d'une péritonite pseudo-tuberculeuse hydatique, due à la rupture d'un kyste.

3. Chez un zébu, nous avons constaté une péritonite purulente septicémique hydatique, après qu'une hydatide infectée accidentellement ait éclaté dans la cavité abdominale.

4. La péritonite pseudo-tuberculeuse hydatique et la péritonite purulente septicémique hydatique peuvent être confondues par un œil non averti, l'une avec une tuberculose miliaire et l'autre avec une péritonite purulente simple. Le diagnostic différentiel peut être facilement effectué par la recherche de crochets ou de scolex.

5. Au point de vue clinique, il existe un véritable syndrome échinococcique chez le cheval jusqu'ici jamais décrit, à notre connaissance, en médecine vétérinaire. Ce syndrome se manifeste par des troubles digestifs mal définis, par des coliques fréquentes ainsi que par des urticaires et des angines répétés, d'origine anaphylactique probablement.

6. Il n'est, en outre, pas exclu, bien que nous ne l'ayons jamais observé, que l'échinococcose avec siège dans les poumons puisse secondairement provoquer dans la cavité pleurale des lésions identiques à celles que l'échinococcose du foie provoque dans la cavité abdominale, c'est-à-dire soit une pleurésie pseudo-tuberculeuse hydatique, soit une pleurésie purulente hydatique.

Avvelenamento di bovini causa foraggiamento con Artemisia vulgaris.

(Vergiftung von Rindern infolge Fütterung mit gemeinem Beifuß)

Dr. T. Snozzi, Muralto.

Generalità. Non mi risulta che in veterinaria sia già stato descritto un caso di avvelenamento prodotto dall'*Artemisia vulgaris*; ritengo quindi utile riportare un caso di questa natura,