Zeitschrift: Schweizer Archiv für Tierheilkunde SAT : die Fachzeitschrift für Tierärztinnen und Tierärzte = Archives Suisses de Médecine Vétérinaire ASMV : la revue professionnelle des vétérinaires

Herausgeber: Gesellschaft Schweizer Tierärztinnen und Tierärzte

Band: 90 (1948)

Heft: 12

Artikel: Über Gehirnkrankheiten des Pferdes und einen Versuch zu ihrer neurologisch-psychologischen Auswertung [Schluss]

Autor: Seiferle, Eugen

DOI: https://doi.org/10.5169/seals-591802

Nutzungsbedingungen

Die ETH-Bibliothek ist die Anbieterin der digitalisierten Zeitschriften auf E-Periodica. Sie besitzt keine Urheberrechte an den Zeitschriften und ist nicht verantwortlich für deren Inhalte. Die Rechte liegen in der Regel bei den Herausgebern beziehungsweise den externen Rechteinhabern. Das Veröffentlichen von Bildern in Print- und Online-Publikationen sowie auf Social Media-Kanälen oder Webseiten ist nur mit vorheriger Genehmigung der Rechteinhaber erlaubt. Mehr erfahren

Conditions d'utilisation

L'ETH Library est le fournisseur des revues numérisées. Elle ne détient aucun droit d'auteur sur les revues et n'est pas responsable de leur contenu. En règle générale, les droits sont détenus par les éditeurs ou les détenteurs de droits externes. La reproduction d'images dans des publications imprimées ou en ligne ainsi que sur des canaux de médias sociaux ou des sites web n'est autorisée qu'avec l'accord préalable des détenteurs des droits. En savoir plus

Terms of use

The ETH Library is the provider of the digitised journals. It does not own any copyrights to the journals and is not responsible for their content. The rights usually lie with the publishers or the external rights holders. Publishing images in print and online publications, as well as on social media channels or websites, is only permitted with the prior consent of the rights holders. Find out more

Download PDF: 02.07.2025

ETH-Bibliothek Zürich, E-Periodica, https://www.e-periodica.ch

inspektor E. Kopp an die Eidg. Zentralstelle für das Käserei- und Stallinspektionswesen, Liebefeld/Bern vom 2. Juli 1948. — 3. Baumgartner H., Schweiz. Arch. Tierheilkde 1947, 5, 215. — 4. Schalm O. W., J. Amer. Vet. Med. Assoc. 1946, 837. — 5. Kästli P., Schweiz. Arch. Tierheilkde 1946, 306.

Aus dem veterinär-anatomischen Institut der Universität Zürich.
(Prof. Dr. E. Seiferle.)

Über Gehirnkrankheiten des Pferdes und einen Versuch zu ihrer neurologisch-psychologischen Auswertung.

Von Eugen Seiferle, Zürich.

(Schluß)

b) Entzündliche Gehirnkrankheiten.

Was nun bei den entzündlichen Gehirnkrankheiten zunächst vielleicht am meisten überrascht, das ist der ausgesprochen chronische Verlauf der allermeisten dieser Prozesse; zeigten doch nur 2 meiner 22 Fälle akute Symptome. Erfahrungsgemäß scheinen nun aber gerade die entzündlichen Erkrankungen des Zentralnervensystems mit Vorliebe chronisch zu verlaufen, was durch die vorliegende Untersuchung bestätigt wurde und differenzialdiagnostisch (Dummkoller!) sicher bedeutsam ist. In diesem Zusammenhang muß auch erwähnt werden, daß fieberhafte Körpertemperaturen sehr häufig fehlen oder nur zeitweilig auftreten, und daß überhaupt irgendwelche, besonders charakteristische Krankheitssymptome nicht angegeben werden können. Mit anderen Worten: Klinisch läßt sich eine entzündliche von einer nichtentzündlichen Gehirnaffektion kaum oder nur in bestimmten Fällen und auch dann gewöhnlich nur im Sinne einer Wahrscheinlichkeitsdiagnose unterscheiden. Nur die Liquoruntersuchung könnte hier etwas mehr Klarheit bringen; sie wird aber in der Veterinärmedizin, offenbar vorab der technischen Schwierigkeiten wegen, heute noch wenig angewendet. Zuverlässigen Aufschluß über den Charakter des Prozesses erhält man also erst durch die pathologisch-anatomische, vorab die mikroskopische Untersuchung des Gehirns, während die Ätiologie der Krankheit sich rein morphologisch meist überhaupt nicht abklären läßt. Meine Ausführungen werden deshalb gerade in dieser Hinsicht sehr lückenhaft sein und die praktisch wichtige Frage nach der Krankheitsursache im allgemeinen offenlassen müssen.

Der einzige Fall einer Leptomeningitis chronica fibrosa bei einem 15jährigen Pferd verlief ausgesprochen schleichend und, soweit kontrolliert wurde, ohne Fieber. Auch psychisch verhielt sich das Tier auffallend wenig verändert. Bewußtseinstrübungen waren zwar vorhanden, aber sie erreichten nicht jenen Grad, wie er für den klassischen Dummkoller charakteristisch ist. Trotz zeitweiligem Dösen und der Einnahme unphysiologischer Stellungen bestanden immer noch gewisse Umweltbeziehungen, indem das Pferd seiner Umgebung nicht völlig interesselos gegenüberstand. Dagegen zeigte es typisch verlangsamte Bewegungen und bereits seit Monaten einen schwankenden, unsicher-tappenden Gang, wozu sich schließlich eine beidseitige, totale Fazialislähmung, Kaubeschwerden und eine dauernde schiefe Kopfhaltung gesellten. Eine Sensibilitätsprüfung ist leider nicht vorgenommen worden. Durch die vollständige Lähmung der Lippen wurde dem Tier die Aufnahme von Kurzfutter und Wasser praktisch verunmöglicht, so daß man sich schließlich zur Notschlachtung entschloß.

Das Gehirn besitzt ein Gewicht von 730 g und ist von grau bis weißlich verfärbten, milchglasartig getrübten und schon makroskopisch deutlich verdickten Leptomeningen umhüllt. Im Gebiet der Medulla oblongata und der drei ersten Halsmarksegmente haben die weichen Hirn- und Rückenmarkshäute eine Dicke von 6 bis 8 mm und eine speckig-derbe Beschaffenheit angenommen. Dieser weißliche Mantel derben Bindegewebes ist teils mit der Dura, teils mit der Hinter- und Unterseite des Lobus posterior des Kleinhirns verklebt und füllt die Cisterna cerebello-medullaris vollständig aus. An beiden Okzipitalpolen findet sich die Andeutung eines Druckwulstes.

Mikroskopisch erkennt man, daß diese Leptomeningenverdikkung im Bereich der Medulla oblongata und des vorderen Halsmarkes in erster Linie auf einer produktiv-entzündlichen Erkrankung der Arachnoidea beruht. Letztere ist durch grobkalibrige, kollagene Faserbündel zu einem soliden Bindegewebsmantel umgestaltet, der entlang der Gehirn- und Rückenmarksoberfläche etwas lockerer gefügt und hier von dichten Massen lymphoider Zellen — zur Hauptsache handelt es sich um Lymphozyten, sowie vereinzelte Plasmazellen, Monozyten und Makrophagen — und sehr zahlreichen Fibrozyten durchsetzt ist. Die zwischen diese Faserbündel und die massiven Zellanhäufungen eingebetteten Blutgefäße besitzen alle eine stark verdickte Adventitia und eine bindegewebig indurierte Media, während die im Bereich dieser chronisch entzündlichen Prozesse entspringenden Rückenmarks- und Gehirnnerven ebenfalls rundzellig infiltriert sind und mehr oder weniger ausgeprägte Markscheidendegenerationen erkennen lassen.

Klinisch fanden diese Nervenschädigungen dann in der erwähnten beidseitigen Fazialislähmung sowie in Innervationsstörungen im Bereich des N. trigeminus, stato-accusticus, accessorius und der vorderen Halsnerven ihren Ausdruck. Die pathologischen Veränderungen lassen vermuten, daß wahrscheinlich auch eine Zungenparese und Störungen

im Innervationsgebiet des N. vagus und glossopharyngicus vorlagen. Außer dem etwas unklar formulierten Hinweis auf „Störungen bei der Futteraufnahme" standen mir in dieser Hinsicht leider keine näheren Angaben zur Verfügung.

Von der Brücke an nehmen die entzündlichen Veränderungen der Leptomeningen frontalwärts an Intensität allmählich ab. Immer sind sie basal ausgeprägter als seitlich und dorsal, lassen sich aber, mindestens in Form von Rundzellinfiltraten, an der ganzen Gehirnoberfläche nachweisen.

Trotz dieser schweren Leptomeningitis ist nun aber das Gehirn- und Rückenmarksparenchym kaum in Mitleidenschaft gezogen. Nur gerade die oberflächlichst gelegenen Parenchymgefäße zeigen spärliche Lymphozyteninfiltrate in ihren Lymphscheiden, und an der ganzen Gehirn- und Rückenmarksoberfläche ist es zur Ausbildung einer starken Randgliose gekommen. An den Wandungen der Seitenventrikel findet sich ein geringgradiges subependymäres Ödem und die Lymphscheiden der Gehirngefäße scheinen erweitert. Typische degenerative Veränderungen der Ganglienzellen liegen jedoch nicht vor. Das hier offenbar sekundär entstandene Gehirnödem war also nur geringgradig entwickelt und kam infolgedessen auch klinisch nicht besonders markant zum Ausdruck.

Die 3 Fälle von Meningoencephalitis purulenta, die ich bisher untersuchen konnte, verliefen ausgesprochen chronisch und fieberhaft, wobei aber die jeweils mit Puls- und Atmungsbeschleunigung verbundene Temperaturerhöhung einmal nur anfänglich und zweimal erst gegen Ende des Krankheitszustandes festgestellt werden konnte. In allen drei Fällen handelte es sich um ein direktes Übergreifen eitriger Prozesse der Nachbarschaft auf das Gehirn. Einmal war die Infektion entlang dem Fasciculus opticus von einer Vereiterung des linken Augapfels aus (im Anschluß an eine Hufschlagverletzung) in die Hirnschädelhöhle vorgedrungen. Ein andermal lag eine Perforation einer Genickfistel durch die rechte Fossa nuchalis des Okzipitale ins Cavum cranii vor, und im dritten Fall mußte eine hämatogene Infektion des Sinus cavernosus via V. ophthalmica, ausgehend von diversen Geschwüren und Eiterknötchen der hinteren Nasenscheidewand, angenommen werden.

Die Sensibilität war bei allen 3 Tieren stark herabgesetzt; einmal lag sogar eine vollständige Anästhesie der Kruppen- und Oberschenkelgegend vor. Beim gleichen Fall war auch der Pupillarreflex bei Bulbusstarre und maximal erweiterter Pupille nicht mehr auslösbar. Immer bestanden schwerste Bewußtseinstrübungen mit tiefer Benommenheit, Somnolenz, völlig apathischem Gesichtsausdruck und schlapper, müder Körperhaltung. Die arttypischen Umweltbeziehungen nahmen rasch ab und schienen schließlich, bei völliger Interesselosigkeit für alles Umweltgeschehen, ganz aufgehoben. Der Kopf wurde in gesenkter Haltung gegen die Krippe, die Stirnwand oder in eine Stallecke gepreßt.

Alle 3 Tiere zeigten ferner schwere Bewegungs-, Gleichgewichts- und Koordinationsstörungen. Sämtliche Bewegungen wurden stark verlangsamt, träge und mit wächserner Schwerfälligkeit ausgeführt. Immer bestanden ausgesprochene Bewegungsarmut und rapid zunehmende Schwierigkeiten bei der Erhaltung des Gleichgewichtes mit Schwanken besonders hinten und gelegentlichem Umstürzen, sowie Einnehmen unphysiologischer Stellungen. Sicher war die Tiefensensibilität stark gestört, indem beispielsweise bei gelegentlichen Versuchen, Insekten am Unterbauch abzuwehren, die Hintergliedmaßen ungeschickt durch die Luft weit am Ziel vorbeigeführt wurden und die Tiere dabei immer Gefahr liefen, umzustürzen. Das eine Pferd mit der Vereiterung des Sinus cavernosus zeigte eine steife, sägebockartige Stellung mit sperrigem Gang und steifgetragenem Schweif, so daß zeitweilig an Starrkrampf gedacht wurde. Beim gleichen Pferd lagen auch eine linksseitige Fazialisparese und die schon erwähnten, beidseitigen Okulomotoriuslähmungen und Anästhesien in der Kruppen- und Oberschenkelgegend vor. Der Appetit war immer schlecht, bis schließlich jegliche Futteraufnahme unterblieb.

Pathologisch-anatomisch sind alle 3 Fälle in erster Linie durch stark injizierte, milchiggetrübte und stellenweise verdickte Leptomeningen sowie das Vorkommen von Eiter im Cavum subdurale ausgezeichnet. Das Gehirngewicht liegt immer innerhalb der normalen Variationsbreite, und ein Druckwulst ist nur einmal andeutungsweise vorhanden.

Beim Pferd mit der Vereiterung des linken Bulbus oculi (im Anschluß an eine Hufschlagverletzung) sind die Orbita sowie der linksseitige Sinus conchofrontalis und maxillaris mit weichkäseartigem Eiter angefüllt und die linke Hemisphäre namentlich basal und dorsal durch eitrig-fibröse Massen mit der Dura verklebt. Außerdem findet sich im linken Parietallappen ein umschriebener, eitriger Erweichungsherd.

Das Tier mit der schädelhöhlenwärts perforierten Genickfistel zeigt in der Gegend der rechten Fossa nuchalis einen die Hinterhauptsschuppe durchbohrenden Fistelkanal und multiple, erbsengroße, epi- und subdurale Abszesse im Bereich des rechten Sulcus paramedianus des Kleinhirns. An dieser Stelle erscheinen die Leptomeningen stark verdickt und mit der Dura verklebt und die rechte Kleinhirnhemisphäre leicht eingedellt. Der IV. Ventrikel ist mit einer gelblichweißen, gallertigen Masse ausgefüllt.

Beim dritten Pferd schließlich fällt sofort nach Abtragung des Hirnschädeldaches eine namentlich am Boden der Schädelhöhle reichlich vorhandene, stinkende, graugelbliche, dickflüssige Eitermasse auf, die durch das teilweise nekrotisierte Diaphragma sellae turcicae aus dem Sinus cavernosus in den Subduralraum eingedrungen ist. Bei diesem Tier ist auch andeutungsweise ein Druckwulst zu erkennen, und es liegt zudem eine diffuse Rötung des hinteren Brust- und Len-

denmarkes und eine speckige Induration und Verdickung der intra- und epiduralen Nervenwurzeln der Cauda equina vor.

Mikroskopisch ist das Bild vorab durch die z. T. äußerst dichten, perivaskulären Zellinfiltrate gekennzeichnet, wobei hier aber polymorphkernige Granulozyten und Makrophagen eindeutig das Feld beherrschen. In allen 3 Fällen finden sie sich besonders reichlich an der inneren und äußeren Oberfläche, speziell in den immer fibrös verdickten Leptomeningen, am dichtesten jeweilen im Bereich der Eintrittspforten. Die Wandungen der deutlich vermehrten pialen Gefäße sind ebenfalls verdickt und zellig infiltriert. Oberflächen- und Parenchymgefäße zeigen im allgemeinen eine starke Blutfülle; ihre Lymphscheiden sind aber nicht oder nur mäßig erweitert.

Der eitrige Erweichungsherd im linken Scheitellappen des einen Tieres ist durch einen aus Granulozyten, Makrophagen und großkernigen Gliazellen markierten Zellwall scharf gegen die Nachbarschaft abgegrenzt.

Ähnlich liegen die Verhältnisse bei der perforierten Genickfistel, wo die abgekapselten Abszeßchen sich auf das Gebiet des rechten Sulcus paramedianus und seine Nachbarschaft beschränken und das Kleinhirnparenchym nicht sichtbar verändert ist. Frontalwärts nimmt die Intensität der leptomeningitischen Prozesse deutlich ab. Dagegen ist von der Cisterna cerebellomedullaris aus ein Einbruch in die IV. Gehirnkammer und damit das ganze Binnenraumsystem des Gehirns erfolgt, von wo aus an verschiedenen Stellen, so beispielsweise in den ventralen Nischen der Seitenventrikel, Granulozyten das Ependym durchstoßen und ins Parenchym vordringen.

Am schwersten und generalisiertesten sind die Veränderungen bei dem Pferd, dessen Sinus cavernosus die Eintrittspforte für die Infektionserreger darstellte. Die Sinuswand und die Wandungen verschiedener basaler Venen sind stellenweise nekrotisiert und dicht von Granulozyten durchsetzt, die hier direkt sichtbar ins Cavum leptomeningicum einbrechen. Letzteres ist speziell im Gebiet des Gehirnstammes, vorab des Zwischen- und Mittelhirns, mit Leukozyten, Makorphagen und Fibrozyten dicht angefüllt. Hier fallen auch eine deutliche Randgliose und oberflächliche Gefäßproliferationen auf, die an der dorsalen Gehirnoberfläche fehlen. Um kleinere Gefäße herum lassen sich Rundzellinfiltrate mehr oder weniger reichlich im ganzen Gehirn nachweisen.

Im Prinzip gleichartig sind die Veränderungen im Gebiet der Cauda equina. Speziell in den Dorsalwurzeln der entsprechenden Spinalnerven zeigen sich hier aber auch ausgedehnte Markscheidendegenerationen.

Im Verhältnis zu diesen massiven entzündlichen Prozessen an der äußeren und inneren Gehirn- und Rückenmarksoberfläche, vorab am extra- und intrazerebralen Gefäßsystem, sind die sichtbaren Schädigungen der ektodermalen, nervösen Substanzen, abgesehen vom er-

wähnten eitrigen Erweichungsherd im linken Scheitellappen des einen Tieres, auffallend geringgradig. Im Vordergrund liegt eine allgemeine Glia-Aktivierung, die im Kortex, Striatum und den basalen Kerngebieten des Zwischen- und Mittelhirns besonders deutlich hervortritt und durch das Vorkommen zahlreicher, großer „Lebergliakerne" charakterisiert ist. Degenerative Ganglienzellveränderungen mit Neuronophagie finden sich vor allem in der polymorphzelligen Schicht und im Bereich der großen Pyramiden des Neopalliums, der Riechrinde sowie im Nucleus caudatus, im Pallidum und in den Zwischenhirnkernen.

Zu den markantesten Erkrankungen des Zentralnervensystems unserer Haustiere gehören bekanntlich die nicht-eitrigen Gehirn-Rückenmarksentzündungen. Ihre Ätilogie und Pathogenese, wie auch ihre pathologisch-anatomische Klassifizierung sind zwar trotz der zahlreichen Untersuchungen und Bemühungen von Seifried (1931), Hurst (1936), King (1939), Scherer (1944) u. a. zum Teil auch heute noch sehr umstritten. Sicher scheint mir vorerst nur das eine, daß nämlich die verschiedensten neurotropen Viruskrankheiten morphologisch immer wieder durch das Bild einer Enzephalomyelitis non purulenta, s. simplex charakterisiert sind. Gemäß der Zielsetzung vorliegender Abhandlung liegt es mir natürlich fern, auf diese heiklen und selbst für den Fachmann, d. h. den pathologischen Anatomen, nicht etwa leicht zu beantwortenden Fragen näher einzutreten; um so mehr als die Voraussetzungen zu einer zielbewußten mikrobiologischen und epidemiologischen Untersuchung in keinem meiner Fälle gegeben waren. Ich werde mich deshalb im folgenden auf eine kurze Schilderung der klinischen Erscheinungen und pathologisch-anatomischen Veränderungen des mir zur Verfügung stehenden Materials beschränken.

Von meinen vier Fällen verliefen zwei hochakut und zwei ausgesprochen chronisch; immer zeigten die Tiere aber — wenn zum Teil auch nur vorübergehend — erhöhte Körpertemperatur (bis 40,9 Grad) mit deutlicher Puls- und Atmungsbeschleunigung. Immer war die Futteraufnahme schlecht, das Kauen verlangsamt, oft typisch dummkollerartig und schließlich völlig sistiert. Ein Pferd mit hochgradigen Aufregungserscheinungen fraß gelegentlich auch Mist. Immer bestanden Sensibilitätsstörungen, im allgemeinen eher im Sinne einer Hyperästhesie, speziell im Kopfgebiet; einmal lag jedoch eine ausgeprägte Hypästhesie vor. Gleichzeitig war auch der Pupillarreflex bei lichtstarrer Pupille vollständig aufgehoben. Die Körperhaltung war immer schlapp, der Gesichtsausdruck stupid und apathisch, bei einem Tier aber zeitweilig (während den Erregungszuständen) ängstlich, wild und aufgeregt. Alle vier Pferde zeigten schwere psychische Alterationen und sehr auffallende Bewegungsstörungen. Das Bewußtsein war stark getrübt, und die Tiere befanden sich fast dauernd in einem somnolenten Zustand. Arttypische Beziehungen zur Umwelt bestanden nicht mehr; die Pferde verhielten sich völlig interesselos gegenüber allem, was in

ihrem Umkreis geschah, hielten den Kopf auf die Krippe gestützt und schienen ihre Umgebung vergessen zu haben. Nur bei einem Tier wurde dieser schlafsuchtartige Zustand zeitweilig durch hochgradige Erregungszustände mit Schreckhaftigkeit, wildem Umsichschlagen und stundenlangem Scharren unterbrochen. Abgesehen von diesen Phasen psychischer Erregung waren die Bewegungsabläufe immer verlangsamt, wächsern, sperrig, unsicher, der Gang oft steifbeinig, schwankend, tappend und mehr oder weniger unphysiologisch. Alle Tiere zeigten Koordinations- und Gleichgewichtsstörungen. Im allgemeinen fehlte der spontane Bewegungsantrieb, und die Tiere ließen sich nur mit großer Mühe zum Vorwärts- oder Rückwärtstreten bringen. Ein Pferd zeigte namentlich beim Wenden Koordinationsschwierigkeiten mit unsicherem Schwanken der Nachhand und, wenn einmal in Bewegung, anfänglich regelmäßig Paßgang. Ein anderes Tier drängte ausgesprochen nach rechts und führte zeitweilig Drehbewegungen im Sinne des Uhrzeigers aus, wobei auch hier schwere Gleichgewichts- und Koordinationsstörungen auffielen. Einmal konnte auch eine linksseitige Fazialisparese beobachtet werden.

Makroskopisch zeichnen sich die Gehirne durch keine besonders auffallenden Veränderungen aus. Ihre Gewichte liegen noch innerhalb der normalen Variationsbreite. Die Leptomeningen erscheinen in allen Fällen mehr oder weniger deutlich milchig getrübt und ziemlich stark injiziert. Andeutungen eines Druckwulstes finden sich nur in den beiden chronischen Fällen. Ventrikelerweiterungen oder Kammerwandveränderungen liegen nicht vor, dagegen sind die Parenchymgefäße, speziell im Markkörper, zum Teil stark hyperämisiert.

Im Gegensatz zu diesen farblosen makroskopischen Befunden sind die mikroskopischen Veränderungen auffallend markant. Immer liegen die zum Teil sehr massiven Lymphozyteninfiltrate in die adventitiellen Lymphräume der Pyrenchymgefäße und die unter Umständen deutlich verdickten Leptomeningen entschieden im Vordergrund. Im allgemeinen beherrschen die enzephalitischen Prozesse das pathologisch-anatomische Bild. Nur in einem der beiden chronisch verlaufenden Fälle treten sie gegenüber den indurativ-entzündlichen Veränderungen der Leptomeningen zurück, die speziell im Gebiet des Kleinhirns und an der Gehirnbasis massiven Charakter annehmen. Die Fazialis- und Okulomotoriuswurzeln sind hier von dichten Rundzellmänteln umgeben, und ihre Fasern zeigen zum Teil die Merkmale der Markscheidendegeneration (Fazialisparese, Okulomotoriuslähmung!).

Neben den Lymphozyten finden sich in den Rundzellanhäufungen immer auch mehr oder weniger reichlich Plasmazellen und Makrophagen, nie aber treten sie den Lymphozyten gegenüber in den Vordergrund und nie zeigten sich typische Granulozyten. Innerhalb des Gehirns beschränken sich die Rundzellinfiltrate im allgemeinen auf die adventitiellen Lymphräume der Gefäße, können aber auch ins benachbarte nervöse Gewebe eindringen. Typische Lokalisationen der peri-

vaskulären Zellinfiltrate konnten im allgemeinen nicht festgestellt werden. In der Regel finden sie sich in der grauen und in der weißen Substanz, ja, meistens scheinen sie sogar den Markkörper zu bevorzugen. Aufgefallen ist mir eine gewisse Häufung im Striatum, Zwischen- und Mittelhirn und im Kleinhirnmark.

Degenerative Ganglienzellveränderungen sind weniger augenfällig und vorab auf Einzelzellen, unregelmäßig verteilte, kleinere Herde oder die tieferen Kortexschichten beschränkt. Am ausgeprägtesten sind sie im Nucleus caudatus sowie den Linsen- und Zwischenhirnkernen. Entsprechend ist auch die Glia-Aktivierung nicht besonders ausgeprägt. Immerhin lassen sich in Bereichen degenerierender Ganglienzellen immer auch Neuronophagie und typische Gliarosetten (speziell im Nuc. caudatus) feststellen. In einem Fall war auch reichlich „Leberglia" vorhanden. Soweit das Rückenmark untersucht wurde, zeigte es die gleichen, unregelmäßig verteilten vaskulären und perivaskulären Rundzellinfiltrate.

Es ist naheliegend, daß man sich bei diesem pathologisch-anatomischen Bild immer wieder frägt, ob es sich da nicht unter Umständen um „Bornasche Krankheit" handeln könnte, insbesondere wenn die Lymphozyteninfiltrate jene typische Lokalisation zeigen, wie sie bei dem Pferd mit den hochgradigen Erregungszuständen vorlagen. In keinem der Fälle wurde jedoch ein gehäuftes Auftreten der Erkrankungen beobachtet, so daß auf Grund der Anamnese also kein Anlaß zur Einleitung des Tierversuches bestand. Erst das histologische Bild ließ jeweilen Verdacht schöpfen, und da war es dann für den Tierversuch immer schon zu spät. Es ist mir auch nie möglich gewesen, die schon oft beschriebenen und immer wieder für die seuchenhafte Gehirnrückenmarksentzündung des Pferdes als typisch bezeichneten Joest-Degenschen intranukleären Einschlußkörperchen nachzuweisen. Die Wahrscheinlichkeit, daß es sich beim einen oder anderen dieser Fälle von Encephalomyelitis non purulenta um die echte Bornasche Krankheit gehandelt haben könnte, scheint mir also nicht groß zu sein.

Ein sehr charakteristisches Krankheitsbild bietet die von Holz (1937 und 1938) einläßlich beschriebene und als Ependymitis granularis bezeichnete Gehirnrückenmarksentzündung des Pferdes, die ich unter meinen 22 entzündlichen Fällen 12mal beobachten konnte.

Die 12 Fälle verteilen sich auf Pferde von 4½ bis 20 Jahren. Der Krankheitsverlauf war immer ein ausgesprochen chronischer und das klinische Bild immer dasjenige des typischen Dummkollers. Trotzdem es sich eindeutig um einen entzündlichen Prozeß handelt, waren Temperatur, Puls und Atmung im allgemeinen normal. Nur bei einzelnen Tieren konnten anfänglich leichte Temperaturerhöhungen, die aber rasch wieder zur Norm abfielen, festgestellt werden. Immer zeigten die Pferde nur geringe Freßlust, die Futteraufnahme erfolgte appetitlos, mit plötzlichen Kauunterbrüchen, wobei das Heu dann längere Zeit im Maul behalten wurde. Gesichtsausdruck und Körperhaltung

waren schlapp, stupid, apathisch und interesselos, der Kopf wurde meist gesenkt getragen, und die Tiere dösten stundenlang mit halbgeschlossenen Lidspalten und ohne sich zu bewegen vor sich hin. Immer bestand eine ausgesprochene Hypästhesie an der ganzen Körperoberfläche, Insekten wurden kaum mehr abgewehrt, und die Reflexerregbarkeit war ganz allgemein vermindert. Bei einem Pferd konnte der Pupillarreflex bei maximal verengter Pupille nicht mehr ausgelöst werden.

In psychischer Hinsicht zeigten alle 12 Pferde keinerlei arttypische Umweltbeziehungen mehr, das Bewußtsein war immer schwer getrübt; es bestand völlige Interesselosigkeit gegenüber allem, was um sie herum und mit ihnen geschah, und die Benommenheit und Apathie waren im allgemeinen so tief, daß die Tiere einen somnolenten Eindruck machten. Nur in einem Fall traten zeitweilige Erregungszustände auf.

Die Bewegungen waren immer auffallend verlangsamt und träge und wirkten wächsern und unsicher, der Gang war häufig tappend und schwankend und die Tiere konnten überhaupt nur schwer zur Lokomotion veranlaßt werden. Namentlich das Rück- und Seitwärtstreten bereitete meist große Mühe. Zweimal bestand ausgesprochenes Drängen nach vorn und gegen die Wand, wobei die Tiere oft völlig unphysiologische Stellungen einnahmen und in solchen Stellungen dann lange Zeit verharrten. Wie die Pferde in der Regel nur mühsam in Gang zu bringen waren, so ließ sich die einmal eingeleitete Bewegung meist nur schwer abstoppen. Schwankend und stolpernd drängten sie vorwärts und liefen der Gleichgewichts- und Koordinationsstörungen wegen speziell bei Wendungen immer Gefahr, umzustürzen. Eines der Pferde rannte auch, wie blind, gegen Hindernisse.

Im Gegensatz zu den meisten anderen Gehirnerkrankungen des Pferdes ist das pathologisch-anatomische Bild der Ependymitis granularis so charakteristisch, daß die Diagnose meist schon makroskopisch gestellt werden kann. Immer sind die Leptomeningen mehr oder minder milchig getrübt zum Teil von stark hyperämisierten Gefäßen durchsetzt. Gewöhnlich findet sich am Okzipitalpol ein deutlicher Druckwulst (bei meinem Material fehlte er nur einmal), während das Gehirngewicht im allgemeinen an der oberen Grenze, meist aber noch innerhalb der normalen Variationsbreite zu liegen pflegt.

Besonders charakteristisch sind nun aber die Veränderungen an den Wandungen des ganzen Binnenraumsystems. In der Regel erscheinen die Seitenventrikel etwas erweitert, und ihre Wandflächen sind nicht wie sonst glatt und glänzend, sondern sie wirken matt, sammetartig oder feinkörnig aufgerauht und besitzen eine grau- bis gelbrötliche Färbung. Diese Wandveränderungen finden sich aber nicht nur in allen Abschnitten der Seitenkammern, sondern kommen auch im III. und IV. Ventrikel und in der Sylvischen Wasserleitung vor (Abb. 8). Die Intensität dieser Granulationen variiert sehr stark; sie

können nur kleine, unregelmäßige Höckerchen darstellen oder den Charakter blumenkohlartiger Wucherungen annehmen und buchtige Zerfallsherde zeigen, oder das Lumen mehr oder weniger vollständig verlegen und die Liquorzirkulation behindern.

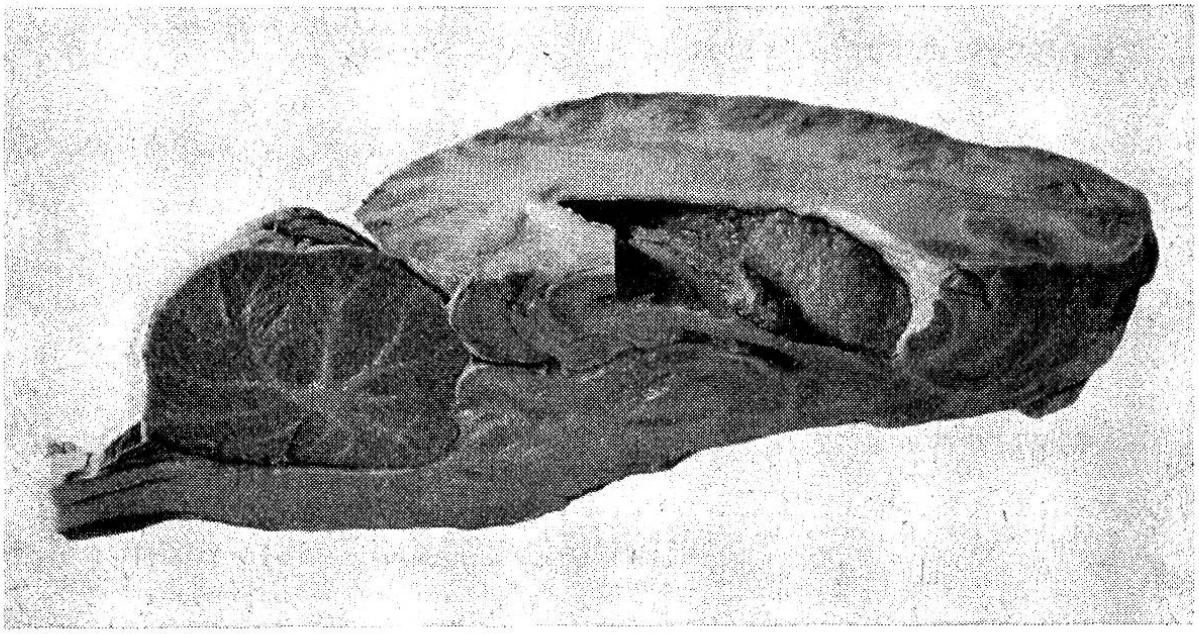

Abb. 8. Ansicht der eröffneten linken Seitenkammer nach Abtragung der dorsalen Hemisphärenkalotte und Entfernung des Balkens und des Septum pellucidum bei Ependymitis granularis: Die körnigen Gliawucherungen an der Oberfläche des Corpus striatum und im Aquaeductus Sylvii sowie der linke Druckwulst sind deutlich sichtbar.

Die mikroskopischen Veränderungen der Ependymitis granularis sind von Holz (1937/38) sehr einläßlich geschildert worden, so daß ich mich hier kurz fassen kann. Im wesentlichen handelt es sich um eine Meningo-encephalomyelitis non purulenta mit mehr oder minder massiven lympho-, plasmo- und histiozytären Rundzellinfiltraten in die zum Teil verdickten Leptomeningen, die adventitiellen Lymphscheiden oder gar ins umliegende Gewebe der Hirn- und Rükkenmarksgefäße, speziell der Arterien, ohne aber eine typische Lokalisation erkennen zu lassen.

Was diese Krankheit nun aber ganz besonders charakterisiert und wohl auch zu ihrer vielleicht nicht in jeder Hinsicht glücklichen Bezeichnung Anlaß gegeben hat, das sind die meist schon makroskopisch sichtbaren (vgl. oben), entzündlich produktiven Prozesse an der Oberfläche sämtlicher Ventrikelwandungen (Abb. 9). An diesen zum Teil sehr üppigen Wucherungsvorgängen sind nun aber, soweit sich dies morphologisch feststellen läßt, weniger die Ependymzellen, die anscheinend größtenteils abgestoßen oder überwuchert werden, als vielmehr die subependymären Gliazellen beteiligt, die, anscheinend ganz

Abb. 9. Mächtige, gefäßreiche Gliawucherung an der Wand des Seitenventrikels bei Ependymitis granularis (Vergr. 7,2×): Rechts oben: ein Teil der Ammonshornformation; rechts unten: Sehhügelgebiet mit perivaskulären Rundzellinfiltraten.

allgemein aktiviert, an den Wandungen der Binnenräume als ein zell- und gefäßreiches, lockeres Gliastrauchwerk (Abb. 10) ins Ventrikellumen einzuwachsen beginnen. Die auch etwa gebrauchten Bezeichnungen „Encephalitis ventricularis" oder „Ventriculitis granularis" würden also m. E. der Wirklichkeit näher kommen. Diese eigenartigen Gliaproliferationen bilden ein relativ faserarmes, plasmatisch-synzytiales Netzwerk, das von Kapillarsprossen, Lymphozyten und Poly-

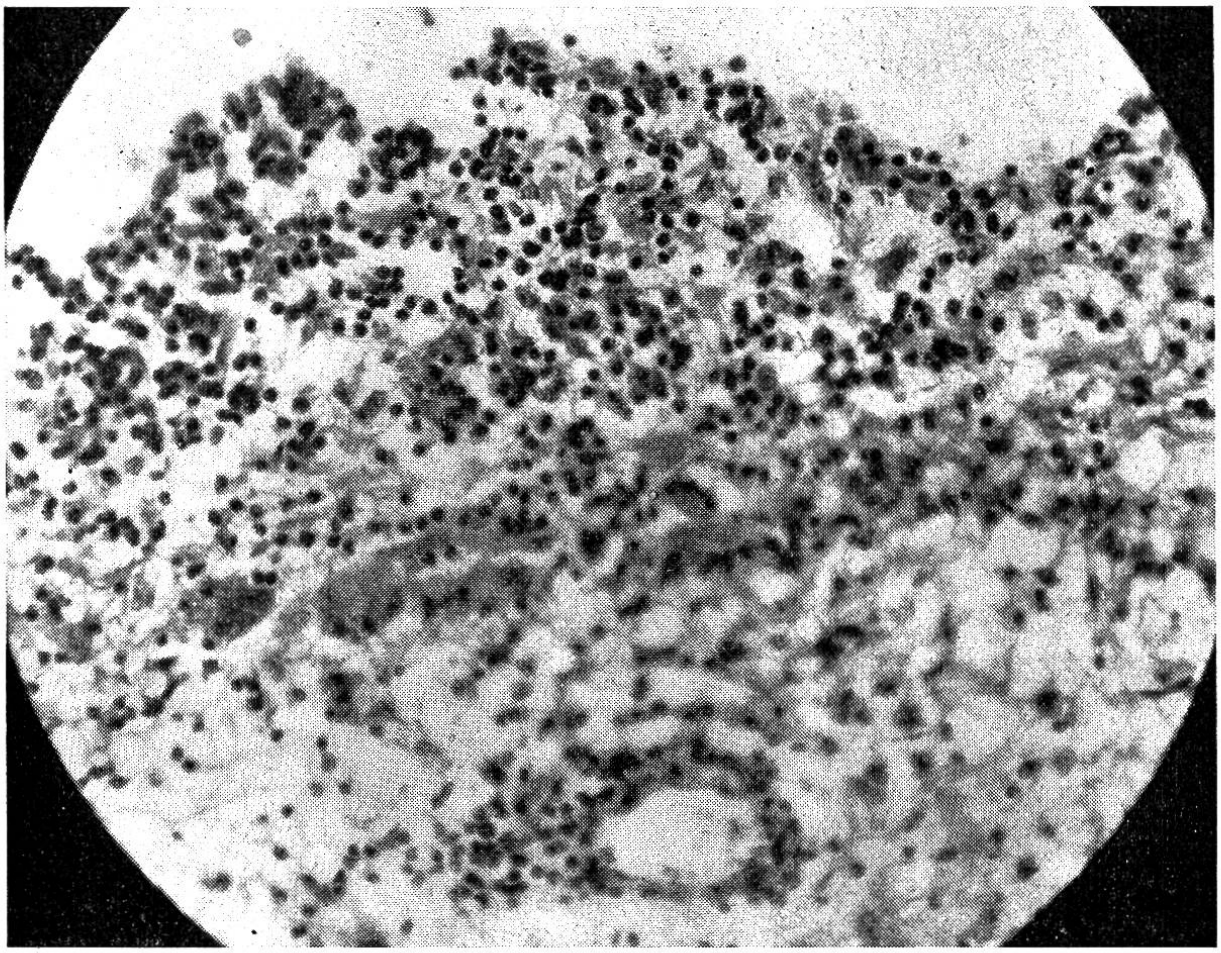

Abb. 10. Lockeres Gliastrauchwerk von der Wand des Seitenventrikels bei Ependymitis granularis (Vergr. 250 ×): Darunter kleinere Vene, deren Adventitia von Lymphozyten reichlich durchsetzt ist.

blasten reichlich durchsetzt ist und stellenweise auch umschriebene Blutungen aufweist. Die Intensität dieser Gliawucherungen ist sehr verschieden, im allgemeinen aber ausgesprochen oberflächenwärts gerichtet, wobei das Ependym entweder faltenartig gegen die Kammerlichtung vorgewölbt, abgestoßen oder vom Gliastrauchwerk hernienartig überwuchert wird. In einem Fall zeigte die Gliaproliferation, speziell im linken Striatum, aber mehr ein infiltratives, geschwulstartiges Wachstum nach der Tiefe. Der linke Schwanzkern ist fast vollständig zerstört, und das sehr zahlreiche, von auffallend großen, zum Teil gelappten Kernen reichlich durchsetzte Granulationsgewebe wuchert, vorab entlang den Gefäßen, durch das Marklager der inneren Kapsel bis zu den Basalganglien und besitzt die Struktur eines Glioblastoma multiforme. Dadurch kommt es zu erheblichen Markausfällen im Gebiet der linken, inneren Kapsel und im Markkörper der linken Hemisphäre, womit die klinisch ermittelten Sehstörungen wohl in erster Linie zusammenhängen dürften.

Immer ließen auch die Ganglienzellen der Großhirnrinde, vor allem

aber des Nuc. caudatus und des Globus pallidus, mehr oder weniger schwere Degenerationserscheinungen und das wechselvolle Bild der Neuronophagie erkennen (Abb. 11). Sehr häufig fand sich sog. „Leberglia".

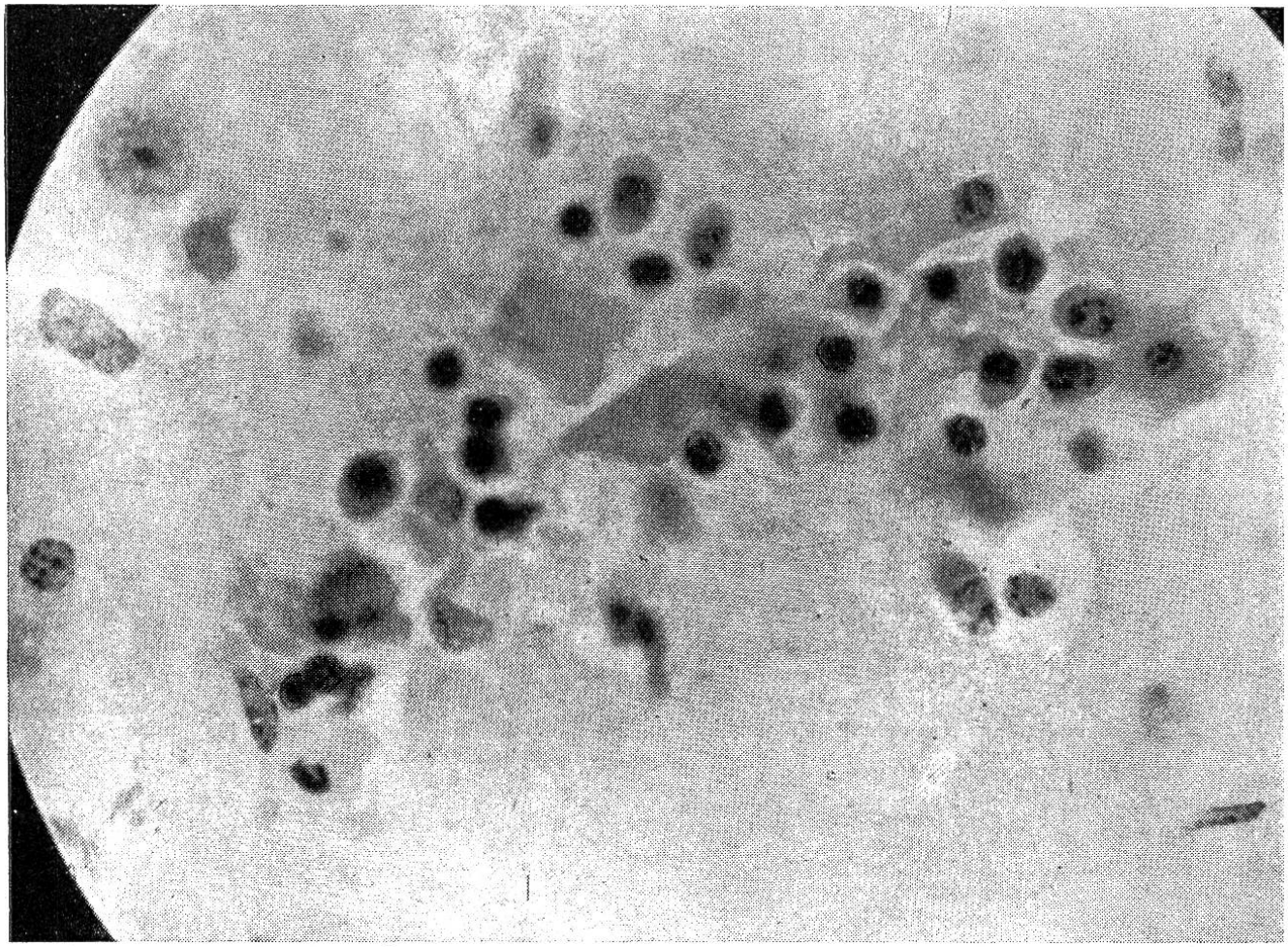

Abb. 11. Neuronophagie bei Ependymitis granularis (Vergr. 850 ×): Um Ganglienzellschatten haben sich zahlreiche phagozytierende Gliazellen angesammelt.

In allen Fällen, wo das Rückenmark mituntersucht werden konnte, waren die perivaskulären Lymphozyteninfiltrate auch in der grauen und weißen Substanz sowie den Leptomeningen der Medulla spinalis nachweisbar. Dagegen fehlten die charakteristischen Gliawucherungen an der Wand des Zentralkanals.

Wenn also Holz, Nakamura, Seifried und Krembs die „Ependymitis granularis" als eine selbständige, wohlcharakterisierte Gehirnerkrankung des Pferdes bezeichnet haben, so kann ich ihnen nur beipflichten. Ob diese markante Gehirnkrankheit des Pferdes aber, wie namentlich Holz glaubt, ursächlich mit der ansteckenden Blutarmut zusammenhängt, wage ich im Hinblick auf die Schwierig-

keiten einer zuverlässigen Diagnosestellung dieser Krankheit an Hand meines Materials nicht zu entscheiden, wenn auch der Sektionsbefund in 3 Fällen dafür zu sprechen schien.

Zwei ausgesprochen chronisch verlaufende Fälle typischer Gehirnerkrankungen konnten schließlich als End- und Periangitis obliterans diagnostiziert werden. Obschon die Gefäßveränderungen bei beiden Pferden grundsätzlich dieselben waren, bestanden doch erhebliche Unterschiede in der Intensität der Parenchymschädigungen und damit auch im klinischen Krankheitsbild.

Während das eine Tier (Alter 8 Jahre) ein typisch dummkollerartiges Verhalten zeigte, bestanden die Symptome beim andern Pferd (Alter etwa 20 Jahre) in erster Linie in anfallsweise auftretenden Erregungszuständen, Schweißausbrüchen und plötzlicher Bösartigkeit, angeblich speziell Frauen gegenüber, was um so mehr auffallen muß, als der Besitzer das Tier schon seit Jahren sein eigen nannte, und er es, gerade seines zuverlässigen Charakters wegen, immer sehr geschätzt hatte. Seit etwa 5 Monaten waren solche Anfälle in immer kürzeren Abständen gefolgt, bis er sich schließlich zur Schlachtung entschloß. Während den Aufregungszuständen schien der Umweltkontakt gestört und das Bewußtsein leicht getrübt; Bewegungsanomalien oder fieberhafte Zustände wurden jedoch nie beobachtet. Demgegenüber zeigte das andere Pferd Temperaturanstieg bis 39,7° C, allgemeine Hypästhesie, auffallend verlangsamte, schlechte und unphysiologische Futteraufnahme, stupiden, ausdruckslosen Gesichtsausdruck, müde und schlappe Körperhaltung, schwere Benommenheit und Apathie, der arttypische Umweltkontakt fehlte vollständig, es verhielt sich völlig interesselos, stützte den Kopf gegen die Wand oder die Krippe oder drängte nach vorn. Seine Bewegungen waren auffallend verlangsamt, wächsern und steif, und häufig wurden längere Zeit unphysiologische Stellungen eingenommen. Einmal in Bewegung gesetzt, begann es im Zeitlupentempo ziellos umherzuwandern, bis es irgendwo anstieß und dann hilflos stehenblieb.

Makroskopisch weichen die Gehirne beider Pferde äußerlich in keiner Weise von der Norm ab. Die Gewichte liegen innerhalb der normalen Variationsbreite, und es fehlt in beiden Fällen ein Druckwulst. Auf Schnitten durch den Streifenkörper des Pferdes mit dummkollerartigem Verhalten fällt indessen beidseitig ein gelb verfärbter, serös durchtränkter und von Blutpunkten durchsetzter Herd auf, der die Gegend des Schwanzkernes, der inneren Kapsel und des Pallidum einnimmt (Abb. 12).

Auf den ersten Blick bietet auch das mikroskopische Bild keine besonders auffallenden Veränderungen. Vor allem fehlen massive entzündliche oder degenerative Erscheinungen. Bei näherem Zusehen zeigen aber beide Gehirne sehr charakteristische Veränderungen der Parenchym- und Piagefäße. Vorab sind es die Arterien, welche die Merkmale chronisch entzündlicher Prozesse erkennen lassen. Ihre

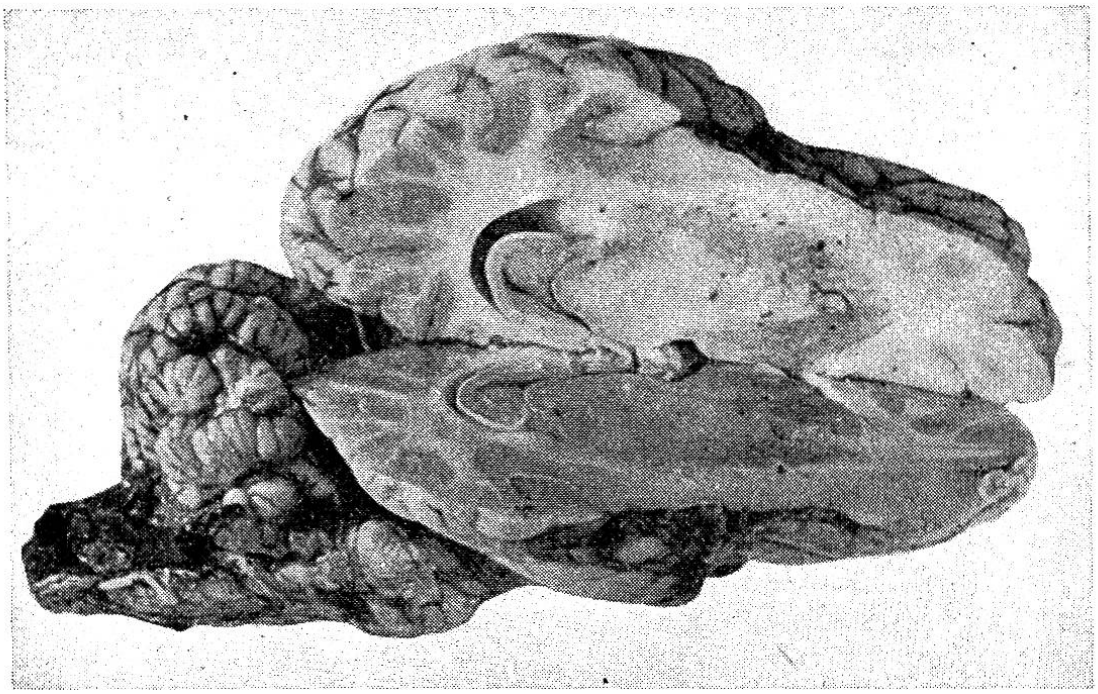

Abb. 12. Horizontalschnitt durch die rechte Hemisphäre eines Pferdes mit End- und Periangitis obliterans auf der Höhe des Streifenkörpers: In den frontalen Abschnitten des Schwanz- und Linsenkernes wie auch der inneren Kapsel befindet sich ein serös durchtränkter und von kleinen Blutungen durchsetzter Herd.

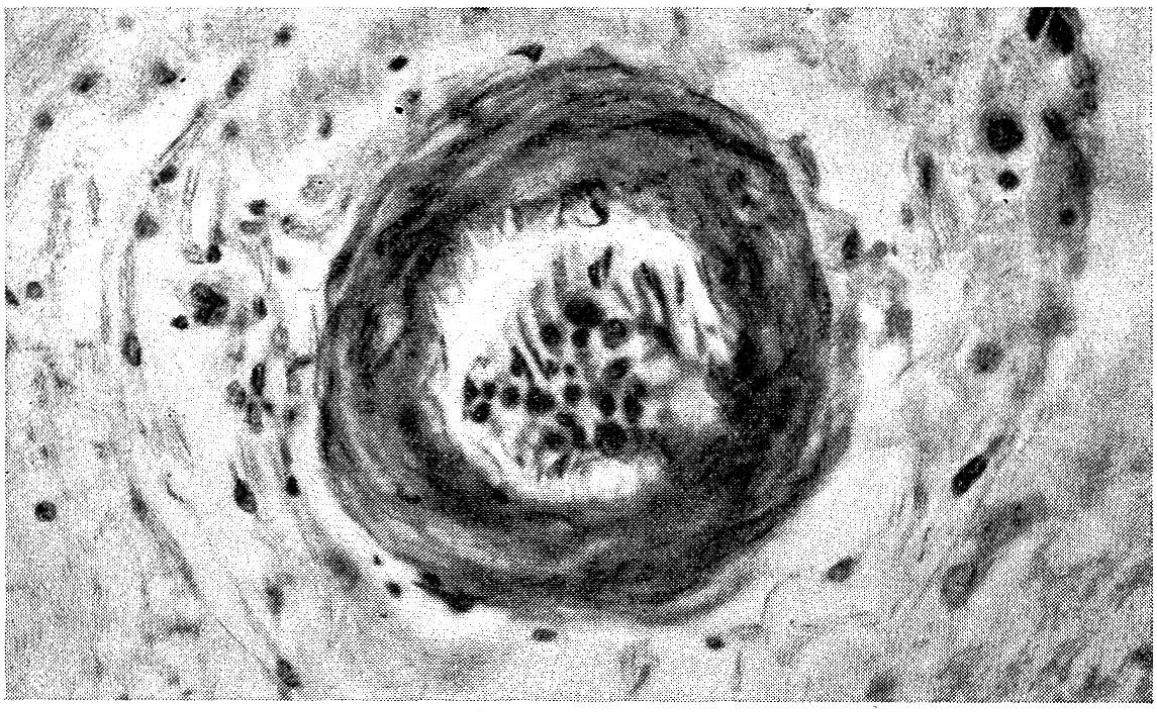

Abb. 13. Intimawucherung in einer kleineren Arterie bei End- und Periangitis obliterans (Vergr. 400 ×): Endothel- und Intimazellen bilden eine zapfenartige Wucherung, die beinahe das ganze Gefäßlumen verlegt.

Wandungen sind ganz allgemein bindegewebig induriert und an Stelle der muskulösen Media sind vorwiegend kollagene und elastische Fasern oder hyaline Massen getreten. Die Elastica interna erscheint auffallend verdickt und die Intima in hohe Falten gelegt. Die Endothelzellen sind vergrößert, vorwiegend radiär gestellt oder ragen stellenweise polypenartig ins Innere des Lumens vor (Abb. 13). Diese polypenartigen Endothelwucherungen können büschel-, knoten- oder brückenartige Formen annehmen und die Gefäßlichtungen, namentlich in kleineren Arterien, teilweise oder ganz verlegen. Viele dieser Zellen scheinen abgeschnürt zu werden und können dann präkapilläre Arterien oder kleinere Venen als dichte Haufen großer Rundzellen mit plumpen oder gelappten Kernen vollständig verstopfen. Die geschilderten Intimaveränderungen finden sich aber auch in vielen Venen. Außerdem zeigen die meisten Gefäße eine deutliche Adventitiafibrose mit dichten Rundzellinfiltraten vorwiegend histiozytären und monozytären Charakters in Adventitia und Lymphscheiden (Abb. 14).

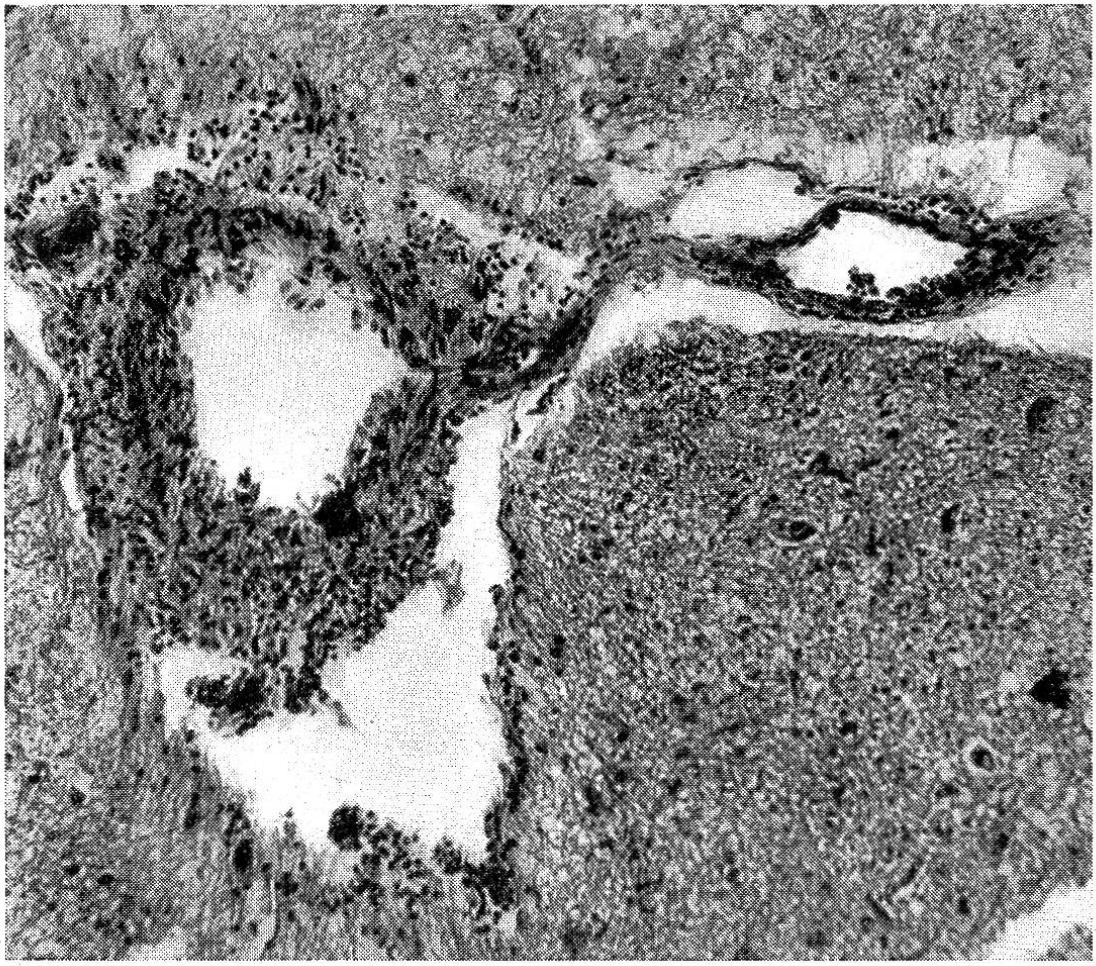

Abb. 14. Wandveränderungen einer mittelgroßen Vene aus dem Nuc. caudatus bei End- und Periangitis obliterans (Vergr. 125 ×): Adventitia stellenweise stark verdickt von lympho- und histiozytären Zellen durchsetzt. Radiär gestellte, lumenwärts wuchernde Endothelzellen.

Diese Gefäßschädigungen finden sich bei beiden Tieren in allen untersuchten Gehirnpartien, scheinen aber im Streifenkörper besonders hochgradig zu sein. Jedenfalls trifft dies für das Pferd mit dem typisch dummkollerartigen Verhalten zu, wo es im Nuc. caudatus, der Capsula interna und im Globus pallidus auch zu kleineren umschriebenen Blutungen und älteren Blutungszysten von etwa Stecknadelkopfgröße gekommen ist. Im Pallidum zeigen hier auch viele Gefäße Pseudokalkinkrustationen.

Auffallend geringgradig sind dagegen die sichtbaren Ganglienzellveränderungen. Im wesentlichen handelt es sich um Schrumpfungserscheinungen und das Bild der Pseudoneuronophagie.

5. Hauptergebnisse der pathologisch-anatomischen Befunde.

Überblickt man die so verschiedenartigen pathologisch-anatomischen Befunde der 47 untersuchten Fälle, dann wird zunächst auffallen, daß es sich im wesentlichen eigentlich durchwegs um diffuse Gehirnerkrankungen handelte. Soweit untersucht, war bei den meisten entzündlichen Prozessen außerdem das Rückenmark mehr oder minder in Mitleidenschaft gezogen. Gegenüber diesen diffusen Gehirnschädigungen traten die lokalen Läsionen bestimmter Gehirnteile (Erweichungs- oder Verkalkungsherde, Blutungen, Hypophysenadenome, Teratoidzysten, Entmarkungsherde) eher in den Hintergrund. Sie konnten sich durch mehr oder minder ausgesprochene Herdsymptome äußern, soweit dies beim Tier überhaupt feststellbar ist, nicht selten aber auch völlig reaktionslos bleiben.

Hervorgehoben zu werden verdient ferner, daß in den meisten Fällen meines Materials das ursächlich allerdings verschieden bedingte Bild einer Hirnschwellung, d. h. eine pathologische Vergrößerung des Hirnvolumens, vorlag. Neben einer mehr oder weniger auffallenden Gewichtszunahme (660—780 g) findet diese allgemeine Vergrößerung des Gesamtgehirns beim Pferd in erster Linie im Auftreten eines Druckwulstes, der wohl immer als Folge eines Mißverhältnisses zwischen Hirnvolumen und Schädelhöhlenkapazität gewertet werden darf, seinen morphologischen Ausdruck. Von 47 untersuchten Gehirnen zeigten 34 diesen mehr oder minder ausgeprägten Druckwulst. Er fand sich bei nicht-entzündlichen, wie bei entzündlichen Gehirnerkrankungen; und zwar: bei allen Fällen von Hydrocephalus internus acquisitus und Gehirnödem, bei 2 von 4 Fällen leberkollerartiger Gehirnstörungen, in einem Fall mit Gehirnödem kombinierter ischämischer Erweichung, in

einem Fall von Leptomeningitis chronica fibrosa, in einem der 3 Fällen von Meningoencephalitis purulenta, in 2 (chronischen) der 4 Fälle von Meningoencephalitis non purulenta und in 11 von 12 Fällen von Ependymitis granularis.

Dagegen fehlte eine Okzipitalprotrusion bei allen akut und perakut verlaufenden entzündlichen Prozessen, der septisch-toxischen Gehirnschädigung, der Gehirnhyperämie, dem Gehirntrauma und in beiden Fällen von End- und Periangitis obliterans.

Diese sich beim Pferd unter anderem also im Druckwulst äußernde Volumenzunahme des Gehirns dürfte nach den morphologischen Veränderungen, vor allem aber nach dem pathologisch-histologischen Bild, in den meisten Fällen den Charakter des Gehirnödems besitzen. Ohne mich zur Pathogenese näher äußern zu wollen, scheint mir aus meinen Befunden aber jedenfalls hervorzugehen, daß auch in der Gehirnpathologie des Pferdes primäre Gefäßschädigungen eine hervorragende Rolle spielen. Die besonderen anatomischen Verhältnisse des Tentorium cerebelli membranaceum, die beim Pferd bei jeder Vergrößerung des Gehirnvolumens zur Entstehung eines Druckwulstes führen müssen, sind von Frauchiger (1933) u. a. schon einläßlich diskutiert worden, so daß ich mir ihre erneute Erörterung an dieser Stelle schenken darf.

Dagegen scheint mir erwähnenswert, daß bei allen entzündlichen Affektionen meines Materials die äußere und innere Gehirnoberfläche als Prädilektionsstelle zur distinkten Lokalisation der pathologischen Prozesse in den Vordergrund trat, was wiederum auf die Bedeutung des Gefäßsystems — in diesem Falle als wichtigster Infektionsweg — für das pathologische Geschehen im Gehirn hinweisen würde.

Was mir jedoch ganz besonders aufgefallen ist, das ist das offensichtliche Hervortreten der Stammganglien, vorab des Schwanz- und Linsenkernes, sowie der Kleinhirnkerne, speziell des Nuc. dentatus, als bevorzugtes Lokalisationsgebiet degenerativer Ganglienzellveränderungen oder anderer mehr oder weniger deutlich umschriebener Herdreaktionen (Verkalkungs-, Erweichungs- oder Blutungsherde, oder besonders rege Gliawucherungen). Zwar fanden sich in all diesen Fällen immer auch sehr verschiedengradige und verschiedenartige Ganglienzelldegenerationen im Neokortex, aber sie traten bei ihrer diffusen und scheinbar regellosen Verteilung bedeutend weniger hervor als die schärfer begrenzten und deshalb markanteren Prozesse im Striatum. Auch in den Kerngebieten des Zwischenhirns, speziell im Nuc. subthalamicus Luysii,

zeigten die Ganglienzellen häufig degenerative Veränderungen, während im Nuc. ruber und den zahlreichen Oblongata-Kernen gewöhnlich keinerlei pathologische Erscheinungen nachweisbar waren. Die bei einzelnen Tieren als Herdsymptome imponierenden Lähmungserscheinungen im Gebiete bestimmter Gehirnnerven (N. facialis, N. oculomotorius usw.) basierten auf extrazerebralen Nervenschädigungen meningitischer Prozesse.

Dieses häufige Befallensein der erwähnten zum sog. extrapyramidalen System zu rechnenden Stammganglien und Zwischenhirnkerne, nicht selten unter gleichzeitiger Beteiligung der Kleinhirnkerne, speziell des Nuc. dentatus, beobachtete ich in den meisten Fällen von Gehirnödem und Ependymitis granularis, sowie bei allen leberkollerartigen Gehirnstörungen, einzelnen Fällen von Hydrocephalus internus und in beiden Fällen von End- und Periangitis obliterans. Ferner waren auch die Kalk- und Pseudokalkablagerungen mit großer Regelmäßigkeit im Linsenkern, vorab im Globus pallidus, und im Nuc. dentatus lokalisiert, während bei den eitrigen und nichteitrigen Gehirnrückenmarksentzündungen eine Bevorzugung des extrapyramidalen Systems im Sinne einer distinkteren Lokalisation nicht festgestellt werden konnte. Die funktionelle Seite dieses Problems soll im nächsten Abschnitt noch näher beleuchtet werden.

Zur Frage endlich, wie weit das Rückenmark bei diesen verschiedenen Gehirnaffektionen miterkrankt war, vermag die vorliegende Untersuchung nur wenig beizutragen, da in den meisten Fällen lediglich das Gehirn zur Verfügung stand. Immerhin läßt sich so viel sagen, daß in allen Fällen entzündlicher Erkrankungen, wo das Rückenmark mituntersucht werden konnte, es im Prinzip die gleichen Veränderungen aufwies wie das Gehirn, während es bei den nicht-entzündlichen Prozessen, wie beispielsweise beim Gehirnödem, wo ein Rückenmark systematisch durchuntersucht worden ist, keine nennenswerten Abweichungen von der Norm erkennen ließ.

6. Epikrise.

Alle 47 hier näher beschriebenen Gehirne von Pferden mit zentralen Störungen zeigten, wie übrigens auch die später untersuchten — im ganzen sind es jetzt 58 — mehr oder minder ausgeprägte pathologisch-anatomische Veränderungen. Immer handelte es sich um morphologisch wohlcharakterisierte Krankheitsbilder entzündlicher oder nicht-entzündlicher Natur, die mit Aus-

nahme des einen Falles von Gehirntrauma, wo ein tiefes Koma vorlag, auch immer mit psychischen Störungen verbunden waren. Klinisch standen die psychischen Alterationen sogar unzweifelhaft im Vordergrund; war es doch immer das abnorme Verhalten der Tiere, das den Besitzern in erster Linie aufgefallen ist und das auch das ganze Krankheitsbild bestimmend beherrschte. Herdsymptome bildeten zwar keine Seltenheiten, traten aber gegenüber den seelischen Allgemeinstörungen entschieden zurück.

Im wesentlichen handelte es sich also um Psychosen, die aber durchwegs in bestimmten, anatomisch nachweisbaren Hirnschädigungen ihre morphologische Unterlage hatten und deshalb richtiger als organische Psychosen oder, wie Dexler (1908) vorschlug, als „psychotische Erkrankungen" zu bezeichnen und im Sinne Frauchigers (1945) zum „Formenkreis mit vorwiegend körperlichen Störungen" oder nach dem Einteilungsprinzip Bleulers (1943) zu den „psychoorganischen Syndromen mit diffusen Hirnschädigungen" zu rechnen wären.

Die Frage, ob wir bei Tieren überhaupt von Psychosen sprechen dürfen, scheint mir lediglich eine Sache der Definition zu sein. Verstehen wir unter Psychosen reine Geisteskrankheiten, dann kommen sie beim Tier natürlich nicht vor. Bezeichnen wir mit diesem Begriff aber einfach Zustände psychisch abnormen Verhaltens, d. h. also schlechterdings Störungen seelischer Funktionen, dann sehe ich nicht ein, weshalb nicht auch von tierischen Psychosen die Rede sein könnte. Was die tierischen Psychosen nun aber ganz allgemein auszuzeichnen scheint und durch die vorliegende Untersuchung in gewissem Sinne eine Bestätigung fand, das ist eben der Umstand, daß ihnen in den allermeisten Fällen ein organisches Substrat, d. h. eine bestimmte, morphologisch faßbare Hirnschädigung zugrunde liegt, während die menschlichen Psychosen als sog. Geisteskrankheiten zu einem Großteil auf anatomisch nicht nachweisbaren, rein funktionellen Störungen beruhen dürften.

Wie gezeigt werden konnte, war nun die Art dieser Hirnschädigungen in pathologisch-anatomischer und ätiologischer Hinsicht sehr verschiedener Natur. Eine gewisse Einheitlichkeit lag nur insofern vor, als es sich durchwegs um diffuse Krankheitsprozesse handelte, sozusagen in allen Fällen Großhirnrinde und Stammganglien, sowie häufig auch die Kleinhirnkerne die ausgeprägtesten Veränderungen zeigten und bei einer auffallend großen Zahl (72,34%) der von mir untersuchten Fälle die Merkmale einer allgemeinen Vergrößerung des Gehirnvolumens (Druckwulst) vorlagen. Daß deshalb in allen diesen entzündlichen oder nichtentzündlichen Fäl-

len mit mehr oder minder ausgeprägten Druckwülsten das klinische Bild zu einem wesentlichen Teil durch Hirndrucksymptome beeinflußt, ja häufig vielleicht sogar direkt beherrscht wurde, liegt auf der Hand und mag ein Hauptgrund jener Monotonie sein, die für die beschriebenen Psychosen des Pferdes so charakteristisch ist, zur Buntheit der pathologisch-anatomischen Veränderungen aber in einem immer wieder überraschenden Gegensatz steht.

Ob es sich um entzündliche oder nicht-entzündliche Prozesse handelte, mit wenigen Ausnahmen zeigten die untersuchten Pferde immer wieder das gleiche psychisch abnorme Verhalten, das von den Klinikern im allgemeinen kurz einfach als „dummkollerartig" bezeichnet wird. So lag das klassische Bild des Dummkollers vor:

In allen Fällen von Hydrocephalus internus acquisitus, in allen Fällen von Gehirnödem und leberkollerartigen Gehirnstörungen, bei ischämischer Erweichung nach Embolie, in allen Fällen von Meningoencephalitis purulenta und non purulenta, in allen Fällen von Ependymitis granularis und im einen Fall von End- und Periangitis obliterans.

Dummkollerartig, aber ohne die sonst so typische, schwere Bewußtseinstrübung, verliefen:

Ein Fall von Leptomeningitis chronica fibrosa, ein Fall von allgemeiner Gefäßwandsklerose mit Verkalkungsherden im Pallidum und Dentatum und ein Fall von septisch-toxischer Gehirnschädigung, wo ausschließlich das Bild des rasenden Kollers vorlag.

Kein dummkollerartiges Verhalten zeigten nur 3 Tiere, nämlich:

Das Pferd mit dem Gehirntrauma, ein Fall von Gehirnhyperämie und der andere Fall von End- und Periangitis obliterans.

Immer aber haben sich die Tiere durch ein verändertes Benehmen ausgezeichnet, was jeweilen schon dem Laien aufgefallen war und ihn dazu bewog einen Tierarzt beizuziehen. Also nicht irgendwelche Bewegungsanomalien, die sich allerdings auch einstellen konnten, sondern plötzlich oder allmählich auftretende Verhaltensänderungen, d. h. also ausgesprochen psychische Störungen lagen im Vordergrund.

Wenn der Appetit nachläßt, der Nährzustand zurückgeht, sich eine gewisse allgemeine Schlappheit und Arbeitsunlust einstellt, dann können dafür die verschiedensten Ursachen in Frage kommen. Wenn aber ein Pferd mitten im Fressen innehält und mit einem Wisch Heu im Maul mit leerem Blick vor sich hinzudösen

beginnt, wenn es beim Trinken die Nase tief ins Wasser steckt und das Trinkwasser zu kauen anfängt, wenn es von seinen Stallgefährten, seinem Pfleger und den verschiedenen Stallgeräuschen, den Fütterungs- und Tränkevorbereitungen keine Notiz mehr nimmt, auf Anruf nicht mehr oder nur träge reagiert, beim Betreten seines Standes durch den Wärter nicht mehr in gewohnter Weise zur Seite tritt, beim Wenden oder Zurücktreten im Stand Schwierigkeiten bereitet, wenn es bei der Arbeit unvermittelt anhält und nicht mehr vorwärtsgehen will, oder nach rückwärts oder zur Seite drängt, wenn ein vertrautes und gutartiges Pferd beim Anschirren, Satteln, Reiten oder Fahren plötzlich Schwierigkeiten macht, den üblichen Hilfen nicht mehr gehorcht, sich widersetzlich zeigt, gegen bekanntes Pflegepersonal oder Stallgefährten ohne erkennbaren Grund bösartig wird oder sich in bekannten, harmlosen Situationen auffallend schreckhaft benimmt, dann sind das alles abnorme Verhaltensweisen, die auf psychische Störungen schließen lassen. Dieses vom art- und individualspezifischen Verhalten des gesunden Pferdes so sehr abweichende, abnorme Benehmen ist nun für das bekannte Krankheitsbild des Dummkollers charakteristisch und wird deshalb ganz allgemein als „dummkollerartig" bezeichnet.

Beim sog. klassischen Dummkoller treten all diese psychischen Verhaltensweisen gewissermaßen in gesteigertem Maße in Erscheinung. Es kommt zu schweren Bewußtseinsstörungen, welche die Tiere ihren art- und individualtypischen Umweltkontakt schließlich ganz verlieren lassen. Sie scheinen völlig desorientiert und außerstande ihre Umgebung situationsgemäß zu realisieren, erkennen infolgedessen Hindernisse nicht mehr als solche oder beachten sie zu spät, d. h. erst, wenn sie mit ihnen bereits in Kollision geraten sind, stoßen deshalb gegen Wände, Bäume oder Umzäunungen und können sich, mit dem Kopf gegen eine Wand oder in eine Ecke geraten oder etwa mit einem Fuß in einen im Wege stehenden Wassereimer getreten, aus all diesen einfachen Situationen nicht mehr befreien. Sie deuten durch nichts an, daß sie ihren Pfleger noch erkennen; die ganze Umwelt, der sie sonst rege Aufmerksamkeit schenkten, scheint für sie nicht mehr zu existieren, und sie beginnen schließlich immer mehr in einen apathischen Dämmerzustand zu versinken. Die ganze Körperhaltung, die halbgeschlossenen Lidspalten, der leere Blick und der maskenartig erstarrte, stupide Gesichtsausdruck lassen dies deutlich erkennen. Dabei nehmen sie häufig unphysiologische Stellungen ein, lassen den Kopf, wie wenn er zu schwer geworden wäre, hängen,

stützen ihn auf die Krippe oder gegen die Wand, stellen die Gliedmaßen ungewöhnlich unter den Rumpf oder belassen eine Vorder- oder Hinterextremität in abduzierter Beugehaltung und können so längere Zeit stehenbleiben. Ihr ganzes Verhalten erinnert oft stark an katatone Zustände, wie man sie unter anderem bei der Schizophrenie des Menschen beobachten kann. Pferde mit klassischen Dummkollersymptomen zeichnen sich im allgemeinen überhaupt durch eine auffallende Bewegungsarmut aus, zielgerichtete Spontanbewegungen werden meist auf ein Minimum beschränkt (gelegentliche Futter- und Tränkeaufnahme), und die Tiere lassen sich auch durch Antreiben gewöhnlich nur mit Mühe in Gang bringen. Einmal in Bewegung, spielen sich die einfacheren Lokomotionsmechanismen (z. B. die übliche Gliedmaßenfolge) im allgemeinen korrekt ab; der Gang ist aber häufig unsicher, oft schwankend oder stolpernd, nicht selten kommt es zum Überköten oder die Gliedmaßen werden auf ebenem Boden viel zu hoch gehoben, wodurch solche Dummkollerpferde dann einen eigenartigen, aber sehr charakteristischen, „watenden" Gang zeigen. Paßgangbewegungen, die unvermittelt wieder in normalen Schritt übergehen können, wurden wiederholt gemeldet. In einer Boxe oder einem Auslauf sich selbst überlassen, stehen solche Pferde, den Kopf irgendwo aufgestützt oder angelehnt, vor sich hin dösend und wie in sich selbst versunken und von der Umgebung keinerlei Notiz nehmend herum, um sich, durch irgend einen Umweltreiz aus ihrem somnolenten Zustand aufgeschreckt, oder scheinbar auch völlig unvermittelt, plötzlich in Bewegung zu setzen und ziellos vorwärtsdrängend mit schleppenden Schritten herumzuwandern. Dabei bewegen sie sich häufig so lange im Kreise, bis sie mit dem Kopfe irgendwo anstoßen und dann wie ein aufgezogener und an einem Hindernis festgefahrener Automat in der zuletzt eingenommenen Stellung stehenbleiben oder mit sturer Gewalt gegen das Hindernis drängen, wobei sie häufig zu Fall kommen. In der Regel sind alle Bewegungen auffallend verlangsamt und zeigen oft eine „wächserne" Schwerfälligkeit und Steifheit. Dazu kommen nicht selten Gleichgewichts- und Koordinationsstörungen (speziell beim Wenden), so daß Schwerpunktsverlagerungen zu langsam oder ungeschickt korrigiert werden und somit mehr oder minder ausgesprochene Tendenzen zu Pro- oder Lateralpulsion vorliegen.

Die Oberflächensensibilität ist im allgemeinen herabgesetzt, weshalb sich die Tiere bei schwerer Benommenheit der Insekten kaum mehr erwehren, oder stellenweise scheinbar völlig aufgehoben, so daß Nadelstiche in bestimmten, von Fall zu Fall wechseln-

den Hautbezirken, Tritt auf die Krone oder Griff in die Ohrmuscheln keine Abwehrreaktionen mehr auslösen. Und schließlich liegen sozusagen regelmäßig auch Tiefensensibilitätsstörungen vor, was in der Einnahme unphysiologischer Stellungen, den unkoordinierten Bewegungen und darin zum Ausdruck kommt, daß passiv beigebrachte unphysiologische Gliedmaßenhaltungen nicht oder sehr lange nicht korrigiert werden.

Seltener gibt es auch Pferde mit klassischen Dummkollererscheinungen, die eine deutliche Hyperästhesie zeigen und sich wenigstens zeitweilig eher schreckhaft benehmen. Das sind dann gewöhnlich jene Tiere, bei welchen die mehr oder weniger tiefe Benommenheit gelegentlich oder in kürzeren Abständen von Erregungszuständen unterbrochen wird, in denen sie mit ungestümer Gewalt gegen Krippe und Standwand anrennen, unter Umständen daran hochgehen und sich dabei oft schwer beschädigen. Während dieser tobsuchtartigen Anfälle können sie natürlich für Pflegepersonal und Stallgefährten gefährlich werden. Anzeichen dafür, daß sie vorübergehend ihr normales Bewußtsein wieder erlangt hätten, liegen indessen nicht vor; bleiben ihre art- und individualspezifischen Umweltbeziehungen doch auch in diesem Zustand unterbrochen.

Dasselbe gilt für jene Fälle, wo die Erscheinungen des sog. rasenden Kollers das klinische Bild beherrschen. Auch hier ist es der mangelhafte oder völlig fehlende Umweltkontakt, der das Verhalten in erster Linie kennzeichnet. Die Tiere scheinen sich in ihrer gewohnten Umgebung nicht mehr zurechtzufinden und ihre Pfleger nicht mehr zu kennen, reagieren auch auf Anruf nicht mehr in der für sie sonst typischen Weise und zeigen durch ihr Benehmen, ihre Körperhaltung und den Gesichtsausdruck, daß sie sich andauernd in einem angstvollen Erregungszustand befinden. Sie sind deshalb sehr schreckhaft und beginnen — was sie vorher nie taten — gegen Nachbarpferde oder sich annähernde, bekannte Personen zu schlagen und zu beißen. In ihrer inneren Erregung können sie stundenlang Scharrbewegungen ausführen, um dann plötzlich mit angstvoll erweiterten Lidspalten in ein wildes Toben zu verfallen, wobei sie sich oft schwere Verletzungen zuziehen. Beruhigendes Zureden bleibt bei derartigen Tieren ohne jeden Erfolg.

Das Vorherrschen solcher mit schweren Bewußtseinstrübungen verbundener Erregungszustände beobachtete ich bei: einer septisch-toxischen Gehirnschädigung, einem Fall von akutem Gehirnödem, einem Fall von Meningoencephalitis non purulenta und einem Fall von End- und Periangitis obliterans. Der Verlauf war in all diesen Fällen ein akuter und oft von profusen Schweißaus-

brüchen begleitet. Aufregungszustände, die mit dem das Krankheitsbild sonst beherrschenden somnolenten Verhalten abwechseln, um sich schließlich aber immer häufiger einzustellen, können bei allen chronisch verlaufenden dummkollerartigen Gehirnkrankheiten auftreten. Besonders häufig fand ich sie bei leberkollerartigen Gehirnstörungen.

Psychische Alterationen leichteren Grades zeichnen sich zwar auch durch ein Verhalten aus, das vom üblichen Benehmen eines normalen Pferdes oder den individuellen Eigenarten des betreffenden Tieres deutlich abweicht, schwerere Bewußtseinstrübungen aber vermissen läßt, weshalb hier dann nicht mehr von einem typischen Dummkollerverhalten die Rede sein kann. Insbesondere zeigen solche Pferde keine völlige Unterbrechung der arttypischen Beziehungen zu ihrer Umwelt. Sie nehmen von allem, was um sie herum oder mit ihnen selbst geschieht, noch Notiz und setzen sich mit all diesem Umweltgeschehen auf ihre Weise auseinander, scheinen dazu aber eine vorwiegend negative Einstellung zu besitzen. Im allgemeinen sind sie auffallend ängstlich und benehmen sich auch in bekannten, harmlosen Situationen ausgesprochen schreckhaft, sprechen aber auf Zureden noch an und scheinen ihre Pfleger zu erkennen. Wird jedoch etwas von ihnen verlangt, dann verhalten sie sich widerspenstig, widersetzen sich dem Zugdienst, lassen sich nicht mehr beschirren, satteln oder reiten und regen sich dabei sehr auf. Ich habe solche nicht dummkollerartige psychische Störungen bei Gehirnhyperämie und einer chronischen Leptomeningitis beobachten können.

Sog. Herdsymptome, wie Sehstörungen, Okulomotorius- und Fazialislähmungen, Schluckbeschwerden und schwere Bewegungsanomalien, insbesondere Nachhandschwäche und ausgesprochen ataktische Bewegungen der Vorder- und Hintergliedmaßen, beruhten, wenigstens bei meinem Material, im allgemeinen auf infranukleären Nervenschädigungen, bedingt durch entzündliche Prozesse der Gehirn- und Rückenmarkshäute. Jedenfalls bildeten sie eine häufige Begleiterscheinung der Meningoencephalitis purulenta und non purulenta sowie der Ependymitis granularis, wo auch meist das Rückenmark mehr oder weniger schwer miterkrankt war. Daß aber auch Hypophysentumoren durch Druck auf das Chiasma und den Tractus opticus Sehstörungen bedingen können, ist leicht zu verstehen und durch das vorliegende Material bestätigt worden. Als Herdreaktion zu deuten ist offenbar auch die Falltendenz und das Drängen nach rechts im Zusammenhang mit einer Embolie der rechten A. meningea media und einem Erweichungs-

herd im Gebiet der sensomotorischen Region der rechten Hemisphäre. Ob die bei dummkollerartigen Gehirnstörungen häufig zu beobachtende Pro- und Retropulsionstendenz ursächlich mit der bei allen Schwellungszuständen des Pferdegehirns mehr oder minder ausgeprägten Druckwirkungen auf den Lobus anterior oder posterior des Kleinhirns zusammenhängen könnten, dürfte schwer abzuklären sein.

Besondere Beachtung scheint mir aber, wie schon erwähnt, die auffallend häufige Lokalisation distinkter pathologischer Veränderungen im Gebiet der Stammganglien zu verdienen. Lassen sie doch eine ganze Reihe von Merkmalen des dummkollerartigen Verhaltens als Symptome extrapyramidaler Störungen deuten. So gehören beispielsweise eine ausgesprochene Armut an Spontanbewegungen (Hypokinesie) verbunden mit einer allgemeinen Rigidität, die den Bewegungen einen eigenartig wächsernen Charakter verleiht, Aminie, mangelhafte Abwehr- und Reaktionsbewegungen, Pro-, Retro- oder Lateralpulsionstendenz, nach vorne geneigte Körperhaltung mit unter den Rumpf gestellten Gliedmaßen, kurz, das Bild des hypokinetisch-hypertonischen Syndroms, zu den häufigsten Dummkollererscheinungen; alles Symptome, die mit den ebenso häufigen Pallidumveränderungen (Verkalkungsherde, degenerative Prozesse der Ganglienzellen) gut in Einklang zu bringen wären. Andererseits bilden aber auch exzessile Bewegungen (watender Gang) keine Seltenheit, was mit den so oft beobachteten Veränderungen im Nuc. caudatus in Zusammenhang stehen könnte. Wie die vorliegenden Untersuchungen gezeigt haben, waren aber die Schädigungen des Gehirns offenbar trotz allem zu diffus, als daß sich das Bild umschriebener Systemerkrankungen, wie sie beim Menschen in so typischer Weise vorkommen, hätte herausschälen lassen.

Während wir also über das veränderte Verhalten und die neurologischen Störungen dieser an verschiedenen Gehirn- und Rückenmarkskrankheiten leidenden Pferde gut informiert sind, werden wir in ihr subjektives Erleben und Empfinden, der besonderen Natur der tierischen Psyche gemäß, leider nie Einblick erhalten. Wenn ihr Benehmen auch darauf schließen läßt, daß ihre Gefühle in solch psychotischen Zuständen alles andere als lustbetonten Charakter haben dürften und die Tiere einen ausgesprochen leidenden Eindruck machen, und wenn auch das pathologisch-anatomische Bild des Druckwulstes dafür spricht, daß eine derartige Druckzunahme innerhalb der Schädelhöhle mit Kopfschmerzen verbunden sein wird, und die oft sehr ausgeprägte Schreckhaftig-

keit vielleicht auf gewisse Halluzinationen schließen läßt, so dürfte das subjektive Erlebnis dieser Psychosen nach dem im großen ganzen doch recht eintönigen Verhalten im Gegensatz zum Menschen sehr einfacher und primitiver Natur sein.

Welche Schlüsse lassen sich nun in gehirnphysiologischer und tierpsychologischer Hinsicht aus den geschilderten Gehirnkrankheiten und den damit verbundenen psychotischen Zuständen des Pferdes ziehen?

Wenn auch, wie schon früher erwähnt, im Hinblick auf den vorherrschend diffusen Charakter der Gehirnschädigungen eine feinere, funktionelle Auswertung des klinischen Bildes wohl kaum, oder nur in sehr beschränktem Maße, möglich war, so drängten sich trotzdem einige Schlußfolgerungen auf, die allerdings mehr im Sinne einer Bestätigung anderweitig gewonnener Einblicke in den Funktionsbereich des tierischen Gehirns Beachtung verdienen. So scheinen mir unter anderem auch die an meinem Material erhobenen Befunde dafür zu sprechen, daß das Lokalisationsprinzip, speziell in der Großhirnrinde, beim Pferd bei weitem nicht jenen Grad erreicht hat, wie beim Menschen. Waren doch beispielsweise selbst schwerste diffuse oder umschriebene Rindenschädigungen (z. B. ausgedehnter, bis zum Sulcus transversus reichender Erweichungsherd im rechten Parietallappen) nie von Lähmungserscheinungen irgendwelcher Art begleitet. Vielleicht hängt auch die im Vergleich zum Menschen auffallende Seltenheit sog. Systemerkrankungen beim Tier mit der weniger scharf lokalisatorischen Gliederung seines Zentralnervensystems zusammen; ein Gedanke, der auch schon von anderer Seite Erwähnung fand (vgl. hierzu auch Frauchiger, 1941 und 1945). Anderseits haben aber die relativ häufigen Veränderungen im Gebiete der Stammganglien, vorab im Globus pallidus, Nuc. caudatus und Corpus subthalamicum sowie den Kleinhirnkernen gezeigt, wie sehr diese phylogenetisch alten Kerngebiete für die Regulation und Koordination des ganzen Bewegungsmechanismus auch beim Pferd von größter Wichtigkeit sind. Auch die als Contre-Coup-Wirkung bei einem schweren Hirntrauma entstandenen Hypothalamushämorrhagien und die damit verbundenen vegetativen Störungen mit letalem Ausgang weisen wieder nachdrücklich auf die überragende Bedeutung des Zwischenhirns als lebenswichtiges Koordinationszentrum hin.

Während sich also in den subkortikalen Regionen des Gehirnstammes und Kleinhirns schon relativ eng umschriebene Schädigungen auch beim Tier durch mehr oder weniger typische und auffallende, motorische oder vegetative Störungen äußern, bleiben

solche bei Rindenerkrankungen weitgehend aus. Letztere kommen vielmehr vorwiegend in psychischen und sensorischen Alterationen zum Ausdruck.

Im wesentlichen das gleiche Resultat zeitigten bekanntlich auch die zahlreichen Abtragsversuche des Hirnmantels und die Berichte über eine mehr oder minder hochgradige Aplasie des Großhirns bei höheren Säugern, speziell Hunden, Affen und einer Ziege (Minkowski, 1914; Goltz, zit. nach Minkowski, 1914; Rothmann, 1909, 1910, 1923; Dresel, 1924; Karplus und Kreidl, 1912; Roth, 1888). Nachdem sich die Tiere vom Operationsschock erholt hatten, wurden die einfacheren lokomotorischen Bewegungen im allgemeinen korrekt ausgeführt, und auch die Erhaltung des Gleichgewichts bereitete in der Regel keine Schwierigkeit. Nur gelegentlich zeigten sich gewisse Unsicherheiten und Koordinationsstörungen. Dagegen war nach übereinstimmenden Berichten das Sensorium schwer geschädigt, die Tiere waren blind und sprachen auch auf akustische Reize nicht mehr oder nur dann an, wenn sie in drastischer Weise zur Anwendung kamen. Sie dösten in einem Zustand tiefer Somnolenz dahin und ließen jegliche Spontanbewegungen vermissen oder zeigten einen völlig ziel- und zwecklosen Bewegungsdrang. Da auch eine spontane Nahrungsaufnahme unterblieb, wären sie verhungert, wenn man ihnen das Futter nicht entsprechend verabreicht hätte. Irgendwelche arttypischen Beziehungen zu ihrer Umwelt bestanden keine. Die Tiere führten also ein durchaus automatenhaftes Dasein. Die Ausfallserscheinungen waren um so hochgradiger, je mehr auch vom Striatum beschädigt oder entfernt worden war.

Es ist nun zweifellos interessant, wie weitgehend das Verhalten dieser sog. großhirnlosen Tiere mit dem Benehmen und dem klinischen Bild der hier beschriebenen Pferde mit typisch dummkollerartigen Erscheinungen übereinstimmt. Bei all diesen Pferden lagen mehr oder weniger schwere Ganglienzellschädigungen der Kortexschichten sowie der Stammganglien im Gebiete des Streifenkörpers vor, während die älteren, subkortikalen Kerne des Truncus encephali auch bei genauester Durchsicht morphologisch keine typischen Veränderungen aufwiesen. Dies alles scheint mir eine Bestätigung dafür zu sein, daß dem Großhirn der Säuger, insbesondere seinem Neokortex und den Stammganglien, tatsächlich die ihm schon von v. Monakow (1914) zuerkannte Aufgabe der Lieferung der sog. Ausdruckskomponente der Lokomotion zufällt, d. h. es treibt den Gang an, bestimmt die Gangart, kontrolliert Tempo und Rhythmus und bestimmt vor allem Ziel und Richtung der

Bewegung. Es verarbeitet die Sinneseindrücke, stellt den Sitz des Individualgedächtnisses dar und ermöglicht die für jede sichere Lokomotion notwendige Orientierung im Raum; kurz, es stellt den bewußten, art- und individualtypischen Umweltkontakt her und ist deshalb für die normale Abwicklung aller höheren psychischen Vorgänge und die Gestaltung des Verhaltens auch beim Tier von ausschlaggebender Bedeutung.

Wenn also die Bemerkung Dexlers (1908), daß automatische Akte oder Automatismen ohne höhere psychische Betätigung einen Großteil der täglichen Bewegungen eines Pferdes ausmachen, zweifellos richtig ist, so dürften meine Untersuchungen, wie die experimentellen Großhirnabtragungen, doch gezeigt haben, daß diese Automatismen einer Leitung und Zielsetzung bedürfen, wenn sie nicht einfach automatenhaft korrekt, aber sinnlos abschnurren sollen; und zu dieser artgemäßen Ausrichtung und Orientierung des Verhaltens auf die momentane Umweltsituation ist demnach auch beim Pferd ein intaktes Großhirn notwendig. Wenn also Marchand und Petit (1907) von einem Pferd mit hochgradiger, kongenitaler Hydrozephalie zu berichten wissen, dessen Hemisphären nur noch dünnwandige, flüssigkeitsgefüllte Säcke darstellten und dem auch beide Streifenkörper fehlten, und nun bloß deshalb, weil das Tier drei Jahre alt geworden war, annehmen, es habe sich wie ein normales Pferd benommen, dann ist das im Hinblick darauf, daß sie das Tier intra vitam gar nicht gekannt haben, zum mindesten ein sehr gewagter Schluß. Ich bin überzeugt, daß das Pferd zwar keine Lähmungserscheinungen, aber wahrscheinlich gewisse Bewegungsanomalien und sicher schwere sensorielle und psychische Störungen gezeigt haben muß.

Was nun endlich die psychologische Auswertung der hier beschriebenen Gehirnkrankheiten des Pferdes anbelangt, so scheint mir zunächst die Feststellung von grundsätzlicher Bedeutung, daß all diese psychotischen Zustände, die ich bisher untersuchen konnte, auf einer morphologisch nachweisbaren Gehirnschädigung basierten, daß also mit anderen Worten rein funktionelle Psychosen im Sinne menschlicher Geisteskrankheiten, wenigstens beim Pferd, nach allem tatsächlich nicht vorkommen; eine Erkenntnis, die vom allgemein psychologischen Standpunkt aus vielleicht doch als Beweis für die ausgesprochene Leibgebundenheit der Tierseele gedeutet werden darf. Von „Geisteskrankheiten bei Tieren" sollte deshalb endlich nicht mehr die Rede sein (vgl. z. B. Hammer, 1928; Dexler, 1930).

Ein zweites, das beim Studium dieser Pferdepsychosen auf-

fallen muß, ist die Monotonie, in der sich das psychisch abnorme Verhalten äußert, sobald wir von den von Fall zu Fall ziemlich variierenden Bewegungsanomalien absehen und unsere Aufmerksamkeit ausschließlich der psychischen Seite des Zustandes zuwenden. Zwar sind wir, wie schon früher erwähnt, über das subjektive Erleben und Empfinden dieser pathologischen Prozesse völlig im unklaren; doch sind die dem gesunden Pferd zur Verfügung stehenden Ausdrucksmöglichkeiten psychischer Regungen so unkompliziert und offensichtlich und jedem Pferdekenner so genau bekannt, daß auch die Gefühlsäußerungen abnormer Empfindungen und Erlebnisse einem aufmerksamen Beobachter kaum entgehen könnten. Wie die vorliegende Untersuchung gezeigt hat, ist nun aber das Verhalten all dieser gehirnkranken Pferde, weitgehend unabhängig von der Art der pathologischen Prozesse, im wesentlichen immer wieder dasselbe. Das Hauptmerkmal jeder psychischen Störung beim Pferd scheint mir der mehr oder weniger weitgehende Verlust der arteigenen und individuellen Umweltbeziehungen zu sein. Dabei zeigen die Tiere mehrheitlich ein Verhalten, das wohl kaum anders denn als Ausdruck vorherrschend depressiver Unlustgefühle gedeutet werden kann, oder aber sie benehmen sich so, daß wir auf vorübergehende oder andauernde Angst- und Erregungszustände schließen müssen. Wenn wir in das psychische Erlebnis gehirnkranker Pferde auch nie Einblick erhalten werden, so deutet doch nichts darauf hin, daß es sich auch nur annähernd in jener Buntheit und Mannigfaltigkeit abspielt, wie dies bei den verschiedenen organischen Psychosen des Menschen der Fall sein kann. Die Einförmigkeit der psychischen Alterationen des Pferdes steht vielmehr in einem auffallenden Gegensatz zur Verschiedenartigkeit der pathologischen Veränderungen und muß wohl aus der Unkompliziertheit des Pferdedaseins heraus verstanden werden. Wie das Seelenleben des gesunden Pferdes sich in seinen Äußerungen ausschließlich auf seine angestammte, arteigene Um- und Interessenwelt beschränkt und diese biologisch gegebenen Grenzen nie überschreitet, so müssen sich auch alle seelischen Störungen innerhalb dieses engen, artspezifischen Rahmens, d. h. bei der Nahrungsaufnahme, im Verkehr mit den Artgenossen und dem Menschen, in seinem Benehmen bei der Arbeit und im Stall, also in einer ausgesprochen animalischen Sphäre, auswirken. Ja ich glaube sogar: gerade in dieser Eintönigkeit und Unkompliziertheit des psychisch abnormen Verhaltens liegt einer der Beweise für die Einfachheit und innere Gebundenheit der seelischen Struktur des Pferdes, vielleicht der Tierseele überhaupt.

Die eingangs geäußerte Vermutung, daß die Besonderheit tierischen Wesens unter anderm auch darin zum Ausdruck kommen müsse, daß die seelischen Störungen gehirnkranker Tiere ihr eigenes Gepräge zeigen, und daß gerade diese Eigenart des psychisch abnormen Verhaltens ein weiteres Argument für die grundsätzliche Verschiedenheit tierischer und menschlicher Natur begründet liege, dürfte damit ihre Bestätigung gefunden haben.

7. Schlußzusammenfassung.

Nach einem kurzen Hinweis auf die wichtigsten Wesenszüge der normalen Psychologie des Pferdes wurden 47 Fälle entzündlicher und nicht-entzündlicher Gehirnkrankheiten des Pferdes klinisch und pathologisch-anatomisch genau beschrieben. Im einzelnen lagen vor:

Gehirnhyperämie, Gehirntrauma, Hydrocephalus internus acquisitus, „leberkollerartige" Gehirnstörungen, Gehirnödem, septisch-toxische Gehirnschädigungen, allgemeine Sklerosierung nach Embolie, Meningoencephalitis purulenta, Meningoencephalitis non purulenta, Ependymitis granularis, Leptomeningitis chronica fibrosa und End- und Periangitis obliterans.

Pathologisch-anatomisch handelte es sich also im wesentlichen durchwegs um diffuse Gehirnschädigungen, die sich klinisch, weitgehend unabhängig von den morphologischen Veränderungen, in der überwiegenden Mehrzahl durch das Bild des sog. „dummkollerartigen Verhaltens" auszeichneten.

Dieses psychisch abnorme Verhalten wurde epikritisch genauer analysiert und zu den pathologischen Befunden in Beziehung gebracht. Der Versuch einer neurologischen und psychologischen Auswertung des verarbeiteten Materials führte in der Hauptsache zum Schluß, daß das Lokalisationsprinzip beim Pferd namentlich in der Großhirnrinde bei weitem nicht den Differenzierungsgrad erreicht hat wie beim Menschen, daß aber andererseits, wie schon v. Monakow annahm, dem Neokortex der Säuger wohl in erster Linie die sinn- und situationsgemäße Regelung der art- und individualspezifischen Umweltbeziehungen zufällt. Daß dabei aber die einfacheren Bewegungsmechnismen weitgehend von den subkortikalen Zentren des Stammes und vom Kleinhirn beherrscht werden, zeigten die charakteristischen Bewegungs-, Koordinations- und Gleichgewichtsstörungen, welche im Zusammenhang mit den häufigen Veränderungen im Gebiete der Stammganglien und der Kleinhirnkerne zu beobachten waren.

Die im Vergleich zur Buntheit des pathologisch-anatomischen Bildes auffallende Monotonie und Unkompliziertheit der psychischen Störungen steht mit der relativ einfachen seelischen Struktur des Pferdes im Einklang und darf unter anderm wohl als Hinweis auf den grundsätzlichen Wesensunterschied zwischen Mensch und Tier gewertet werden.

Literaturübersicht.

Bavink, B.: Ergebnisse und Probleme der Naturwissenschaften, Bern, 1945. — Binder, H.: Schweiz. Med. Wschr., 77. Jg., Nr. 5, 1947. — Bleuler, M.: Lehrbuch der Psychiatrie. Berlin, 1943. — Brun, R.: Allgemeine Neurosenlehre. Basel, 1942. — Dexler, H.: Die Nervenkrankheiten des Pferdes. Leipzig, 1899. — Dexler, H.: Prag. Med. Wschr., XXXIII. Jg., Nr. 35—52, 1908. — Dexler, H.: Prag. Med. Wschr., XXXIII. Jg., Nr. 21, 1908. — Dexler, H.: Die Untersuchung des Nervensystems. In: E. Fröhner: Lehrbuch d. klin. Untersuchungsmethoden f. Tierärzte. Stuttgart, 1923. — Dexler, H.: Die Erkrankungen des Zentralnervensystems der Tiere. In: Handbuch der normalen u. patholog. Physiologie. 10. Bd. Spez. Physiologie d. Zentralnervensystems der Wirbeltiere. Herausgegeben von: Bethe, A., v. Bermann, G., Embden, G. u. Ellinger, A., Berlin, 1928. — Dexler, H.: Psychosen oder Geisteskrankheiten bei Tieren. In: Stang u. Wirth: Tierheilkunde u. Tierzucht. 8. Bd., S. 231, Berlin, 1930. — Dobberstein, J.: Deutsche tierärztl. Wschr., 34. Jg., Nr. 28, 1926. — Dobberstein, J.: Zentrales Nervensystem. In: E. Joest: Handbuch der speziellen u. patholog. Anatomie der Haustiere. II. Bd., Berlin, 1937. — Dresel, K.: Wiener klin. Wschr., 3. Jg., S. 2231, 1924. — Frei, W.: Allgemeine Pathologie f. Tierärzte. Berlin, 1944. — Frauchiger, E.: Über den Dummkoller des Pferdes. Habilitationsschrift, Zürich, 1933. — Frauchiger, E.: Schweiz. Arch. f. Tierhlkd., H. 5, 1937. — Frauchiger, E.: Seelische Erkrankungen bei Mensch und Tier. Bern, 1945. — Frauchiger, E. u. Hofmann, W.: Die Nervenkrankheiten des Rindes. Bern, 1941. — Gamper, E.: Ztschr. f. ges. Neurolog. u. Psychiatr., 102. Bd., S. 154, 1926. — Heidegger, E.: Arch. f. wiss. u. prakt. Tierhlkd., 69. Bd., S. 329, 1935. — Hempelmann, F.: Tierpsychologie. Leipzig, 1926. — Heß, W. R.: Vegetative Funktionen und Zwischenhirn. Vlg. Schwabe, Basel. — Holz, K.: Ztschr. f. Infektkr., 53. Bd., S. 161, 1938. — Holz, K.: Berl. tierärztl. Wschr., Nr. 18, 1938. — Holz, K.: Berl. tierärztl. Wschr., Nr. 5, 1937. — Holz, K.: Zur Histopathologie der Erkrankungen des Zentralnervensystems unter Berücksichtigung der ansteckenden Blutarmut der Einhufer. 1938. — Karplus u. Kreidl: Wiener klin. Wschr., XXV. Jg., Nr. 3, 1912. — Kappers, A.: Anatomie comparée du système nerveux. Paris, 1947. — Laubenthal, F.: Leitfaden der Neurologie. Leipzig, 1943. — Lotz, J. u. de Vries, J.: Die Welt des Menschen. Regensburg, 1940. — Ludwig, E.: Gehirn und Rückenmark. Basel, 1946. — Marchand, L. et Petit, G.: Rec. de Méd. Vét., Bd. LXXXIV., S. 261, 1907. — Marek, J.: Klinische Diagnostik. Jena, 1937. — Meyer-Holzapfel: Leben und Umwelt, 3. Jg., H. 4, 1947. — Minkowski, M.: Nat.-wissenschaftl. Umschau, Nr. 3 der Chemiker-Zeitung, Nr. 37, 1914. — v. Monakow, C.: Die Lokalisation im Großhirn. Wiesbaden, 1914. — Roth, W.: Schweiz. Arch. f. Tierhlkd., XXX. Bd., H. 2, 1888. — Roth, W.: Über eine

intrakranielle Dental-Exostose von einer Ziege. Diss., Zürich, 1888. — Rothmann, M.: Medizin. Klinik, V. Jg., S. 1178, 1909. — Rothmann, M.: Deutsche Ztschr. f. Nervenheilkd., 38. Bd., S. 267, 1910. — Rothmann, H.: Ztschr. f. ges. Neurologie u. Psychiatrie, 87. Bd., S. 247, 1923. — Scherer, H. J.: Vergleichende Pathologie des Nervensystems der Säugetiere. Leipzig, 1944. — Scherer, H. J.: Zur Frage der Beziehungen zwischen Leber- und Gehirnveränderungen. Virch. Arch., 288. Bd., S. 333, 1933. — Schröder, P.: Einführung in die Histologie und Histopathologie des Nervensystems. Jena, 1920. — Seiferle, E.: Zur Psychologie des Pferdes. In: Festschrift Prof. Dr. O. Bürgi, 1943. — Seiferle, E.: Ztschr. f. Anat. u. Entwicklungsgesch., 110. Bd., H. 2, 1939. — Seifried, O.: Pathologie neurotroper Viruskrankheiten. In: Lubarsch u. Ostertag: Ergebn. d. allg. Pathol. und pathol. Anat. des Menschen u. d. Tiere. Bd. 24, S. 554, 1931. — Spielmeyer, W.: Histopathologie des Nervensystems. Berlin, 1922. — Veraguth, O.: Schweiz. Med. Wschr., 74. Jg., Nr. 17, 1944. — Willwoll, A.: Seele und Geist. Freiburg, 1938.

Supplementum primum der Pharmacopoea Helvetica Editio quinta[1]) und Arzneiabgabe aus der tierärztlichen Privatapotheke.

Von Hans Graf, Zürich.

Auf den 1. August 1948 hat der Bundesrat das 1. Supplement als Bestandteil der Pharmacopoea V in Kraft erklärt.

Seit der Ausgabe der Editio V der Pharmakopöe (mit Neudruck der deutschen Ausgabe 1941) ist die chemische und pharmakologische Arzneiforschung auf verschiedenen Gebieten außerordentlich vorgeschritten. Eine nicht geringe Anzahl neuerer Zubereitungen und Synthetika, die bisher z. T. auch Spezialitäten waren, sind inzwischen in ihrem klinischen Wert soweit abgeklärt, daß ihre offizielle Stellung hinreichend begründet ist.

Das Supplement I bringt in verschiedener Hinsicht auch für die tierärztliche Privatapotheke wesentliche Neuerungen.

1. Änderungen der Bezeichnungen.

Infolge staatsrechtlicher Beschwerde der Brunnenverwaltungen über die Verwendung von Herkunftsbezeichnungen wurde durch Bundesratsbeschluß vom 3. März 1939 (daher im Neudruck 1941 der deutschen Pharmakopöe-Ausgabe bereits berücksichtigt):

Sal carolinum factitium ad usum veterinarium (künstliches Karlsbadersalz) umbenannt in: Sal purgans compositum ad usum veterinarium, welche Bezeichnung also heute offizinell ist.

Emser- und Vichysalz sind ebenfalls umbenannt.

---

[1]) Verlag Stämpfli & Co., Bern.