

Zeitschrift: Schweizer Archiv für Tierheilkunde SAT : die Fachzeitschrift für Tierärztinnen und Tierärzte = Archives Suisses de Médecine Vétérinaire
ASMV : la revue professionnelle des vétérinaires

Band: 90 (1948)

Heft: 12

Artikel: Ein parasagittales Meningiom beim Rind

Autor: Fankhauser, R.

DOI: <https://doi.org/10.5169/seals-592002>

Nutzungsbedingungen

Die ETH-Bibliothek ist die Anbieterin der digitalisierten Zeitschriften. Sie besitzt keine Urheberrechte an den Zeitschriften und ist nicht verantwortlich für deren Inhalte. Die Rechte liegen in der Regel bei den Herausgebern beziehungsweise den externen Rechteinhabern. [Siehe Rechtliche Hinweise.](#)

Conditions d'utilisation

L'ETH Library est le fournisseur des revues numérisées. Elle ne détient aucun droit d'auteur sur les revues et n'est pas responsable de leur contenu. En règle générale, les droits sont détenus par les éditeurs ou les détenteurs de droits externes. [Voir Informations légales.](#)

Terms of use

The ETH Library is the provider of the digitised journals. It does not own any copyrights to the journals and is not responsible for their content. The rights usually lie with the publishers or the external rights holders. [See Legal notice.](#)

Download PDF: 17.11.2024

ETH-Bibliothek Zürich, E-Periodica, <https://www.e-periodica.ch>

Die Art der Bezeichnung soll noch festgesetzt und an dieser Stelle bekanntgegeben werden.

4. Änderungen im speziellen Teil der Pharmakopöe.

Auch bei den Arzneiartikeln sind die Ausdrücke: „zu äußerlichen bzw. innerlichen Zwecken“, „ad usum externum“ natürlich gestrichen.

Äther ad narcosin muß azeton-frei sein. — Der Phantasiename „Saurolo“ ist gestrichen. — Bei den Yohimbintabletten sind die Prüfungsmethoden für das Alkaloid neu ausgearbeitet.

Lobelinum hydrochloricum ist als Artikel neu behandelt. — Ol. Oliv. neutralisatum sterilisatum muß nicht mehr mit schwarzem Papier umhüllt sein. — Rhiz. Filicis kann als Pulver abgegeben werden. — Semen Foenugraeci muß einen Quellungsfaktor von mindestens 8, S. Lini von 4—5 haben. — Die Abschnitte Sera sind vollständig durch das Supplement ersetzt. — Löslichkeit des Strychnin. nitric.: Wasser kalt (langsam): in ca. 60 Teilen.

Die übrigen Änderungen betreffen die pharmazeutisch-chemische Prüfung verschiedenster Artikel.

Neu ist auch die Angabe der Technik für die Blutgruppenanalyse, neubearbeitet die Maximaldosentabelle für den erwachsenen Menschen, die Konzentrationen der serum- und tränenisotonischen Lösungen der neu aufgenommenen Stoffe.

Der Tierarzt wird mit Interesse den Inhalt des Supplementum I als Änderung der Pharmakopöe zur Kenntnis nehmen, der selbst-dispensierende besonders die Bestimmungen über die Arzneiabgabe. Ich glaube aber, daß diese erst dann befriedigen, wenn sie dem Charakter der Tierarznei noch besser Rechnung tragen.

Aus der Vet.-Ambulatorischen Klinik Bern (Prof. W. Hofmann),
Abteilung für vergleichende Neurologie (Prof. E. Frauchiger).

Ein parasagittales Meningiom beim Rind.

Von R. Fankhäuser.

Unter Meningiomen versteht man beim Menschen knollige, von einer Kapsel umgebene Geschwülste, die subdural liegen, meist mit der harten Hirnhaut verschmolzen sind und nur verdrängend gegen das Gehirn vorwachsen. Sie sind bald von derber Konsistenz, oft sogar mit Verkalkungen, Knorpel- und Knocheninseln durchsetzt, grauweiß oder gelblich, bald aber weich, blaurot, stark vaskularisiert und dadurch nicht selten der Sitz von Blutungen.

Man nimmt heute an, daß sie von den Granulationen der Arachnoidea ihren Ausgang nehmen (Cushing), nicht nur, weil sie diesen

in ihrem histologischen Bau oft sehr gleichen, sondern auch, weil ihre Lokalisation ungefähr der Verteilung der erwähnten Gebilde entspricht. Weitaus die meisten von ihnen finden sich in der parasagittalen Zentralregion, d. h. nahe der Mediane und ungefähr am Übergang vom Stirn- zum Scheitellappen. Vereinzelt werden sie dann entlang dem Verlauf der mittleren Hirnhautvenen und besonders häufig wieder in der Gegend der Lamina cribrosa, des Tuberculum sellae und des Keilbeins angetroffen.

Beim Rind scheinen die Geschwülste des intrakraniellen Bindegewebes verhältnismäßig selten zu sein. Grün (1936) weiß in seiner Zusammenstellung der Literatur über 9 Fälle zu berichten, welche übrigens von den betreffenden Autoren unter allen möglichen Namen, wie Sarkom, Fibrosarkom, Melanosarkom, Psammosarkom beschrieben worden sind. Aus den Schilderungen des makroskopischen und mikroskopischen Baues läßt sich aber meist ersehen, daß es sich um Tumoren gehandelt hat, welche nach heutiger Auffassung als Meningiome zu bezeichnen wären. Auch in den alten Statistiken der menschlichen intrakraniellen Tumoren waren nach Bailey die Sarkome mit 40 % vertreten, während sie heute recht selten mehr erwähnt werden. Es liegt dies an der Wandlung des Begriffes. Die Sarkomatose der Meningen, für welche der alte Ausdruck noch zutrifft, ist mehr diffus und ähnelt makroskopisch angeblich sehr der Meningitis tuberculosa. Für das Rind ist sie unseres Wissens bisher nur einmal beschrieben worden (Hildach, zitiert nach Grün).

Die unterschiedliche Benennung durch die älteren Autoren erklärt sich dadurch, daß die Meningiome stark den Bindegewebsgeschwülsten verschiedenen Reifungsgrades gleichen (Fibrom, Fibrosarkom); die häufige Verkalkung der typischen Zellwirbel und Zwiebel-schalenfiguren hat ihnen den Namen Psammom eingetragen. Bisweilen weisen sie einen mehr endothelialen Charakter auf (daher die Bezeichnungen peritheliales Sarkom und Endotheliom für einige Fälle beim Hund), was sich durch ihr Hervorgehen aus endothelialen Zellen der Spinnwebenhaut (Pacchionische Granulationen) erklärt.

Den nachstehend geschilderten Fall verdanken wir der Freundlichkeit von Herrn Tierarzt F. Weber in Laupen. Eine neunjährige Kuh der Simmentalerrasse fiel ihrem Besitzer dadurch auf, daß sie nicht mehr liegen wollte wie sonst. Sie blieb oft 24 Stunden und länger stehen. Die Futteraufnahme, anfänglich noch normal, wurde immer öfter und ohne ersichtlichen Grund minutenlang unterbrochen. Die Kuh stand dann mit eigentümlich gestreckter Kopfhaltung unbeweglich da. Später zeigte sie einen unsicheren Gang, vermochte auf der Weide das Futter nicht mehr vom Boden aufzunehmen, und ihr Sehvermögen schien herabgesetzt. Es bestand beidseitige Ptosis, am rechten Auge Tränenfluß. Das Zurückkehren in den Stall und Auffinden ihres Platzes schien der

Kuh keine Schwierigkeiten zu machen, Hindernissen wich sie aus. Das Milchquantum blieb immer gleich (4 Liter), Puls und Körpertemperatur waren normal (70, 38,3—38,8). Nach dreiwöchiger Beobachtungszeit wurde das Tier unter der Verdachtsdiagnose einer Hirngeschwulst geschlachtet.

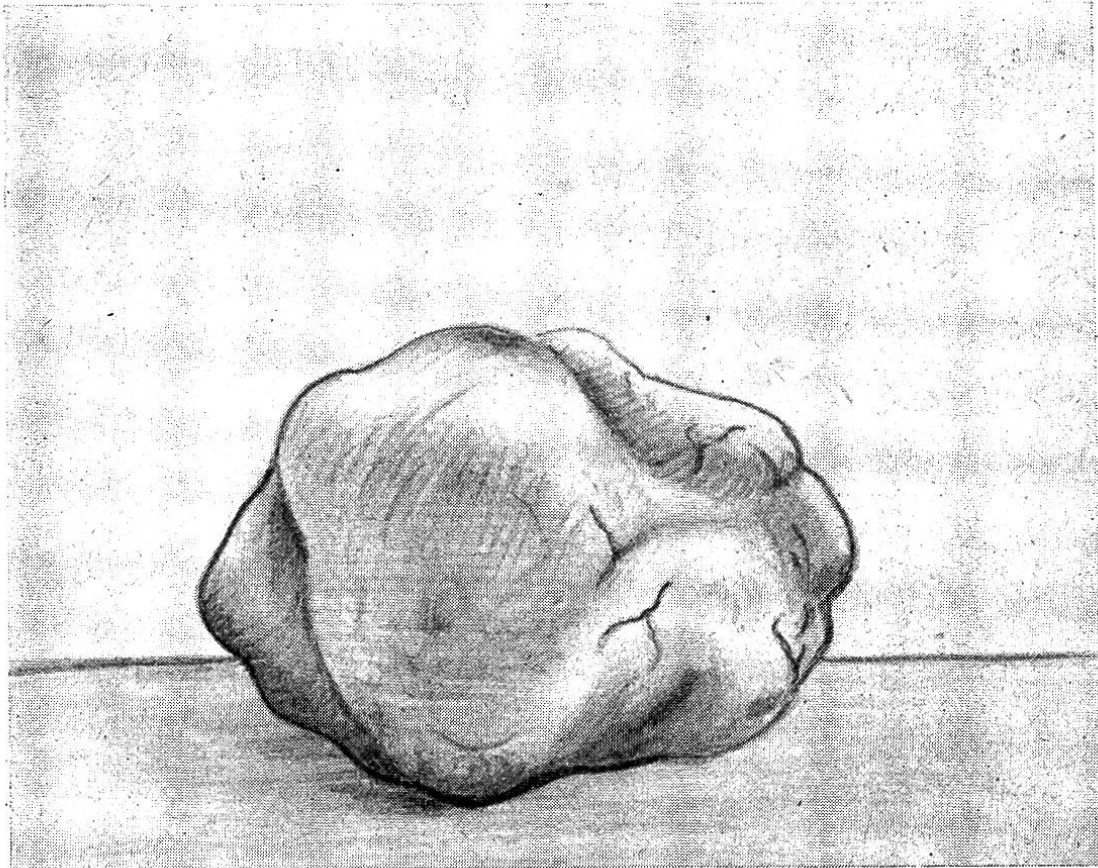


Abb. 1. Das aus der medialen Wand des linken Hinterhauptlappens herausgelöste Meningiom; es maß $4,5 \times 4 \times 3,5$ cm.

Die Sektion des Körpers förderte, außer einigen stecknadelkopfgroßen verkalkten, tuberkulösen Herdchen in den Mediastinallymphknoten nichts pathologisches zutage. Der Nährzustand war mittelmäßig.

Gehirn: Die medialen Partien der Stirnlappen, vor dem Balkenrostrum, sind durch den Bolzen lädiert, in den Meningen und besonders an der ganzen Basis finden sich große Blutkoagula, die ebenfalls vom Schuß herrühren. Sonst hat das Gehirn wenig gelitten. Zwischen den beiden Okzipitallappen liegt, mit der Wand des Sinus longitudinalis superior und der benachbarten Dura verklebt, eine rundliche, kleinapfelgroße Geschwulst, mit leicht unregelmäßiger, aber glatter Oberfläche, derb-elastisch,

etwas speckig und von grau-gelber Farbe. Auf der Schnittfläche bemerkt man, zwischen das meist graue Gewebe eingesprengt, baumartige Verästelungen einer krümeligen, mehr gelblichen Substanz. Die Geschwulst ragt ungefähr einen Zentimeter in die Fissura interhemisphaerica hinein; während sie an der Medialfläche des rechten Okzipitallappens nur eine leichte Impression verursacht, bettet sie sich tief in den linken ein, die Rinde, das darunterliegende Mark und auch das Kaudalende des Balkens zur Atrophie bringend. Das Gebilde läßt sich leicht herausnehmen, es ist nirgends mit der Hirnsubstanz verwachsen, vielmehr überall noch durch weiche Hirnhaut von ihr getrennt. Abbildung 1 zeigt den isolierten Tumor, Abbildung 2 die Höhle, welche nach seiner Wegnahme im linken Okzipitallappen zurückbleibt.

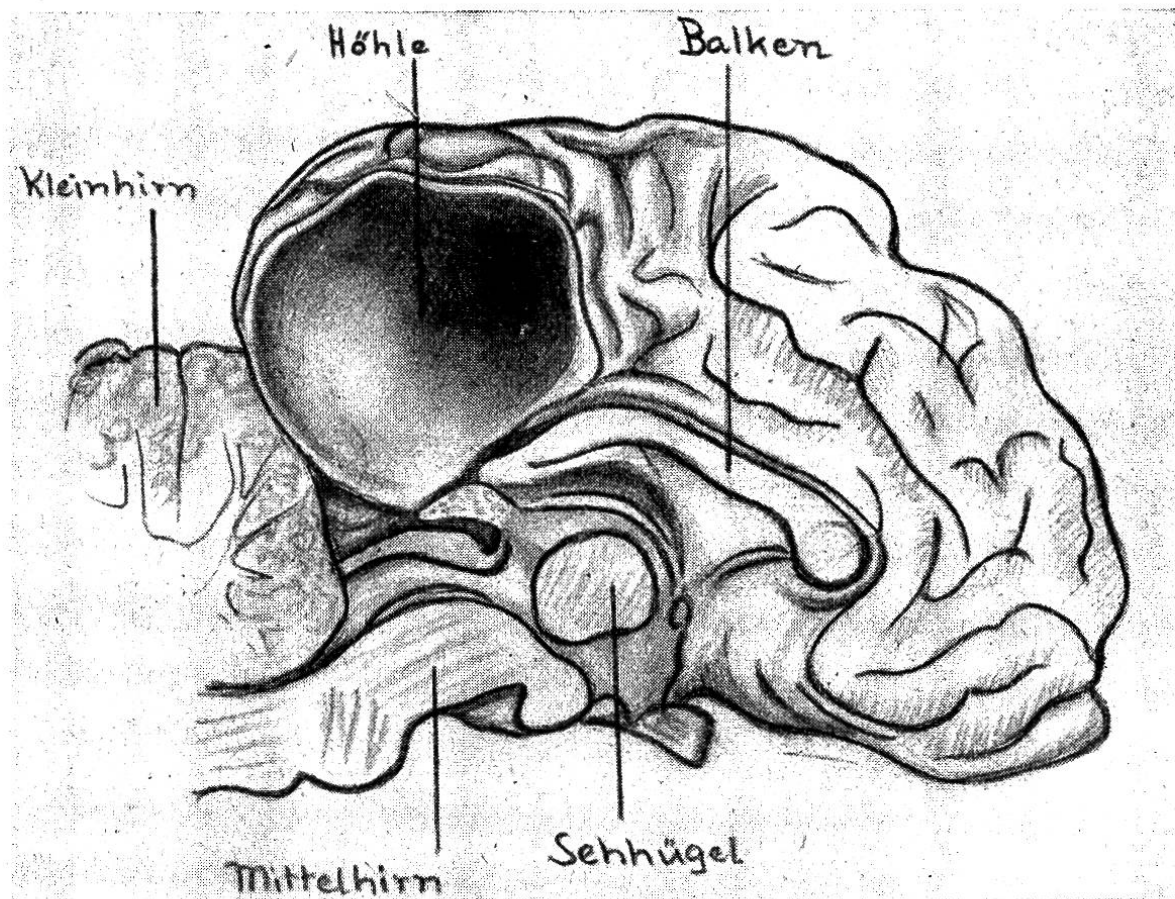


Abb. 2. Medialansicht der linken Hemisphäre; im Hinterhauptlappen die durch das Meningiom verursachte Höhle.

Histologisch besteht der Tumor zum größten Teil aus breiten Zügen von Zellbändern, in deren meist kräftig gefärbtem Protoplasma die einzelnen Zellindividuen sich nur schwer voneinander abgrenzen lassen. Wo dies der Fall ist, handelt es sich um spinde-

lige, lang ausgezogene Elemente. Sonst aber scheinen ihre zahlreichen, langgestreckten, drehrunden Kerne in fortlaufende, sich überkreuzende und verschmelzende Protoplasmastreifen eingelagert zu sein. Die Kerne enthalten mäßig Chromatin, das meist als kleine Körnchen der kräftig tingierten Kernmembran angelagert ist. Viele Kerne zeigen einen dunkeln, oft unregelmäßig geformten Nukleolus. Mitosen sind nicht selten. Diese breiten Zellzüge durchflechten sich nach allen Richtungen, so daß ein Maschenwerk entsteht, in welches da und dort kleinere und größere Inseln mehr polygonaler oder rundlicher Zellen, mit runden Kernen (endotheliale Elemente) eingelagert sind. Diese Inseln sind — im Gegensatz zum übrigen Tumorgewebe, das nur mäßig vaskularisiert ist — von zahlreichen kleinen Gefäßen durchsetzt, welche

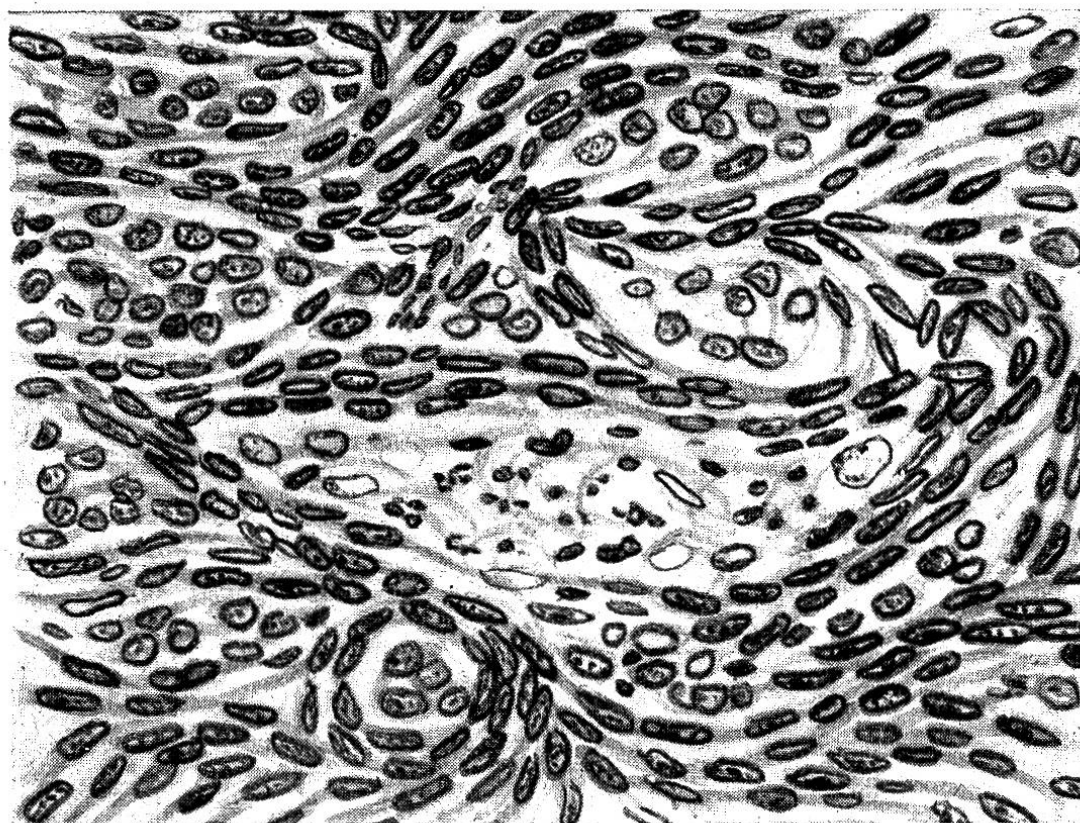


Abb. 3. Zeichnung nach einem mikroskopischen Präparat aus dem beschriebenen Meningiom. Im Zentrum ein länglicher, nekrobiotischer Herd.

hochgradig erweitert und blutgefüllt sind. Vielfach zeigen diese Herde auch beginnende Nekrose, die sich in Undeutlichwerden und Auflösung der Zelleiber, schlechter Färbbarkeit, Kernpyknose, Karyorhexis und Karyolyse äußert. Auch kleine Blutungen sind zu sehen. Andere Regionen der Geschwulst zeigen einen etwas lockereren Bau, die Zellstraßen durchflechten sich weniger dicht,

und die einzelnen Elemente scheinen gereifter: man unterscheidet deutlich die Zellen, sie sind spindelig, langgestreckt, ihr Kern ist längsoval oder stäbchenförmig, chromatinreich. Wirbelbildungen sind nicht selten, dagegen fehlen typische Zwiebschalenfiguren, ebenso Verkalkungen. Der Tumor ist an seiner Oberfläche von einer vielschichtigen Kapsel lockeren Bindegewebes überzogen. Die histologische Diagnose lautet: Meningiom.

Ein Jahr zuvor hatten wir Gelegenheit, einen makroskopisch und histologisch dem soeben geschilderten weitgehend entsprechenden Tumor zu untersuchen, der am Gehirn eines zwei Monate alten Kalbes gefunden worden war. Leider war weder über eventuelle klinische Erscheinungen noch über die genauere Lokalisation etwas in Erfahrung zu bringen, so daß nicht näher auf den Fall eingegangen werden soll. Mit Ausnahme eines von Meßner (zit. nach Grün) mitgeteilten „Melanoms“ bei einem Kalb handelte es sich bei den bisher bekannt gewordenen Meningiom-Trägern stets um erwachsene Tiere; dies stimmt gut mit den Verhältnissen beim Menschen überein, wo die meisten Fälle zwischen dem 30. und dem 55. Lebensjahr diagnostiziert werden (Statistik von Bailey).

Endlich wurde von uns ein Fall mitgeteilt, wo bei einer fünfjährigen Kuh, neben einem Gliom der linken Thalamusgegend, multiple Meningiome aufgefunden worden waren (S. Lit.).

Damit sind innert Jahresfrist doch drei Fälle von Meningiomen zur Untersuchung gekommen, so daß man wohl etwas an der großen Seltenheit dieser Neubildungen beim Rind zweifeln kann. Selbst beim Menschen paßt sich — bei dem langsamen Wachstum der Meningiome — das Gehirn lange den neuen Raumverhältnissen an, was den Kontrast zwischen den oft sehr bescheidenen Lokalsymptomen und der bedeutenden Größe der Tumoren erklärt. Um so mehr werden beim Tier, dessen Gehirn erfahrungsgemäß meist viel weniger empfindlich und in mehr diffuser Art auf raumbeengende Prozesse reagiert, derartige Geschwülste des öfteren unerkant bleiben. Häufigere Gehirnsektionen auch klinisch-neurologisch gesunder Tiere würden wahrscheinlich manche überraschenden Befunde zutage fördern.

Résumé.

Chez une vache âgée de 9 ans qui, cliniquement, avait présenté une tête tendue en avant, de la difficulté dans la préhension des aliments, une acuité visuelle diminuée et qui ne voulait plus se coucher, on a trouvé à l'autopsie un méningiome.

La tumeur, de la grosseur d'une petite pomme, était arrondie, avec surface lisse, indurée et de couleur jaune-grisâtre. Elle était placée dans la fente interhémisphérique, fixée contre le lobe pariéto-occipital dans lequel elle avait provoqué une cavité profonde, amenant l'atrophie des couches corticales et médullaires, ainsi que de la portion caudale du corps calleux.

Histologiquement, elle était formée en majeure partie par des trainées entrelacées de tissu conjonctif enfermant des nids de cellules plutôt endothéliales.

Ce cas de méningiome est le troisième observé dans l'espace d'une année.

Literatur.

Arendt: Ein Melanosarkom an der harten Hirnhaut einer Kuh. Zschr. Fleisch- u. Milchhyg. 154/1928. — Bailey: Die Hirngeschwülste. Stuttgart (Enke) 1936. — Cushing: Tumeurs intracraniennes. Paris (Masson) 1937. — Dobberstein: Zentrales Nervensystem, in Joests Handbuch der spez. path. Anatomie der Haustiere. Berlin (Schoetz) 1937. — Fankhauser: Gliome beim Rind. Schweiz. Arch. Tierheilk. 438/1947. — Frauchiger-Hofmann: Die Nervenkrankheiten des Rindes. Bern (Huber) 1941. — Grün: Die Geschwülste des Zentralnervensystems und seiner Hüllen bei unseren Haustieren. Diss. Berlin 1936. — Künnemann: Sandgeschwulst (Psammom) der Dura mater bei einer Kuh. D.T.W. 153/1898. — Meßner: Ein Beitrag zu den Melanomen des Zentralnervensystems und seiner Hüllen beim Pferde. Zschr. Tiermed. 189/1911. — Peter: Ein Beitrag zu den Hirntumoren. B.T.W. 505/1898. — Schlegel: Plexuscholesteatome beim Pferd und Plexuskrebs beim Rind. Schweiz. Arch. Tierheilk. 499/1924. — Thurel: Tumeurs intracraniennes. Paris (Masson) 1946.

Referate.

Vakzination gegen Hundestaupe mit dem Frettchen-Virus (Methode nach Green). Vaccination contre la maladie de Carré par le Virus vivant adapté au Furet (Méthode de Green). Von P. Goret, F. Méry, A. Mutel und P. Villemin. Bull. Acad. Vét. Fr. 1948, 21, 105.

Nachdem in Frankreich die kombinierte Virus-Serum Vakzinierung gegen Hundestaupe wegen Serummangel aufgegeben werden mußte und mit einem, an Aluminiumhydroxyd adsorbierten Virus nicht die gewünschten Erfolge erzielt wurden, unterließ man weitere Versuche, da inzwischen die Green'sche Vakzinierung mit Frettchenvirus ausgearbeitet worden war. Die ersten Versuche in Frankreich mit dem original amerikanischen Impfstoff waren so gut, daß man zur Herstellung von französischem Impfstoff, ausgehend vom amerikanischen Frettchen-Virus, schritt. Dabei zeigten sich bald zwei interessante Erscheinungen: 1. Während das amerikanische Hundestaupe-Virus