Zeitschrift: Schweizer Archiv für Tierheilkunde SAT : die Fachzeitschrift für Tierärztinnen und Tierärzte = Archives Suisses de Médecine Vétérinaire ASMV : la revue professionnelle des vétérinaires

Herausgeber: Gesellschaft Schweizer Tierärztinnen und Tierärzte

Band: 91 (1949)

Heft: 4

Artikel: Zur Technik der Fremdkörperoperation beim Rinde

Autor: Andres, J.

DOI: https://doi.org/10.5169/seals-590773

Nutzungsbedingungen

Die ETH-Bibliothek ist die Anbieterin der digitalisierten Zeitschriften auf E-Periodica. Sie besitzt keine Urheberrechte an den Zeitschriften und ist nicht verantwortlich für deren Inhalte. Die Rechte liegen in der Regel bei den Herausgebern beziehungsweise den externen Rechteinhabern. Das Veröffentlichen von Bildern in Print- und Online-Publikationen sowie auf Social Media-Kanälen oder Webseiten ist nur mit vorheriger Genehmigung der Rechteinhaber erlaubt. Mehr erfahren

Conditions d'utilisation

L'ETH Library est le fournisseur des revues numérisées. Elle ne détient aucun droit d'auteur sur les revues et n'est pas responsable de leur contenu. En règle générale, les droits sont détenus par les éditeurs ou les détenteurs de droits externes. La reproduction d'images dans des publications imprimées ou en ligne ainsi que sur des canaux de médias sociaux ou des sites web n'est autorisée qu'avec l'accord préalable des détenteurs des droits. En savoir plus

Terms of use

The ETH Library is the provider of the digitised journals. It does not own any copyrights to the journals and is not responsible for their content. The rights usually lie with the publishers or the external rights holders. Publishing images in print and online publications, as well as on social media channels or websites, is only permitted with the prior consent of the rights holders. Find out more

Download PDF: 02.07.2025

ETH-Bibliothek Zürich, E-Periodica, https://www.e-periodica.ch

SCHWEIZER ARCHIV
FÜR TIERHEILKUNDE

Herausgegeben von der Gesellschaft Schweizerischer Tierärzte

XCI. Bd. April 1949 4. Heft

Zur Technik der Fremdkörperoperation beim Rinde

Von Prof. Dr. J. Andres, Zürich

Im Jahre 1935 haben wir in unserer Klinik auf Grund der Publikationen von Götze, 1934 und Tschumi, 1934 mit der Fremdkörperoperation (F. K. O.) begonnen und diese bis zum Jahre 1940 mit einigen unwesentlichen Abänderungen nach der von den genannten Autoren angegebenen Methode durchgeführt. Das häufige Auftreten von Pansenfisteln mit schlechter Heiltendenz hat die anfängliche Begeisterung für diese Operationsmethode mit der Zeit merklich herabgesetzt.

Im Laufe des Jahres 1940 erfolgte eine grundsätzliche Umstellung in der Operationstechnik (ausgehend von den Publikationen von Noesen, 1938 und von Blendinger, 1939). Ich habe im Heft 9 des Jahrganges 1941 dieser Zeitschrift (S. 317) erstmals darüber geschrieben. Seit diesem Zeitpunkt sind über 8 Jahre verflossen, die auch auf die damals geübte Operationsmethode nicht ohne wesentlichen, verbessernden Einfluß geblieben sind.

Die vielen Anfragen und Besuche aus dem In- und Ausland zum Zwecke diese Technik näher kennenzulernen, veranlassen mich, im nachfolgenden darüber zu berichten, unter Berücksichtigung von wertvollen Beobachtungen und Verbesserungen durch einige andere Autoren.

Zur Diagnostik will ich mich hier nicht äußern, einerseits, weil die Literatur der letzten Jahre zu dieser Frage wesentliche Beiträge geliefert hat, anderseits, weil in Kürze von Tierarzt A. Frei, Oberassistent unserer Klinik, eine Publikation erscheinen wird, die speziell die elektro-akustische Diagnostik (mit dem Metall-Detektor) behandelt.

In der Publikation 1941 habe ich erwähnt, daß die Methode von Götze, also mittels extraperitonaealer Pansennaht, bezüglich des Erfolges in den allermeisten Fällen voll und ganz befriedige, daß jedoch einige Punkte der Operation und des postoperativen Verlaufes als

nachteilig empfunden werden, nämlich: 1. der verhältnismäßig lange Hautschnitt; 2. die zeitraubende Zirkulärnaht; 3. die Unmöglichkeit, den Pansen außerhalb des Körpers und damit in bester Übersichtlichkeit zu nähen; 4. die Seltenheit einer primären Wundheilung und 5. eine kaum zu entbehrende und in der Landpraxis nicht immer zur Verfügung stehende, einigermaßen geschulte Hilfskraft. Nach Darstellung der „neuen"-Operationsmethode habe ich damals gefolgert: „Die Operation ohne Zirkulärnaht soll erst dann ausgeführt werden, wenn der Operateur genügend Erfahrung und Fertigkeit in der Anbringung einer einwandfreien Pansennaht besitzt." Ferner: „Bei sehr langen Tieren, bzw. kurzem Arm des Operateurs soll — wenn überhaupt die Flankenmethode ohne Resektion einer Rippe gewählt wird — der Methode von Götze der Vorzug gegeben werden, da bei diesem Verfahren der Abstand zwischen Pansenwunde und Haube kürzer ist als bei einer Methode, bei der der Pansen aus der Bauchhöhle gezogen wird."

Die Erfahrung der letzten 8 Jahre hat nun gezeigt, daß meine damalige Einstellung zur „neuen" Methode zu pessimistisch war. Das Anbringen einwandfreier Nähte am zuverlässig und gleichmäßig fixierten (!) Pansen (vgl. unten: Operationsgalgen) erfordert nicht mehr als normale chirurgische Geschicklichkeit und auch das lange Tier, resp. der kurze Arm des Operateurs stellt keinen Hinderungsgrund für die neuere Methode dar. Bei langen Tieren kann der Operationsschnitt sehr nahe (bis ca. 2 cm) parallel der letzten Rippe gelegt werden und zudem hilft nötigenfalls das Stehen des Operierenden auf erhöhter Unterlage, das Andrücken der Schulter gegen die Flankenwunde und eventuell das Vornhöherstellen des Tieres, um auch in solchen Fällen das ganze Haubeninnere mit der Hand absuchen zu können[1]). Entgegen den Bedenken, die ich im Jahre 1941 äußerte, war ich seither in keinem einzigen Falle veranlaßt, entweder die Rippenresektion zu machen oder zur Methode Götze zurückzukehren, trotzdem ich nur über eine mittlere Armlänge verfüge.

Ließ (ehem. an der Tierärztlichen Hochschule Berlin) hat im Jahre 1942[2]) zu meinen Ausführungen vom Jahre 1941 Stellung genommen mit dem Versuch, die der Götze-Methode anhaftenden Mängel als bedeutungslos darzustellen und die Vorteile der neuen Methode zu widerlegen. Er bezeichnete den Verzicht auf die extraperitonaeale Pansennaht als Rückschritt. Allerdings nahm Ließ zu einer Methode Stellung, die er gar nicht kannte (!).

---

[1]) Die gleiche Beobachtung machte auch Weingart 1948.

[2]) Tierärztliche Rundschau, 48, Nr. 17/18, S. 158, 1942. (Meine Entgegnung: Nr. 31/32, S. 275, 1942.)

Die folgenden Jahre haben nun bewiesen, daß es sich nicht um einen Rückschritt handelte. Immer mehr Praktiker und auch Hochschuldozenten haben die Götze-Methode verlassen und eröffnen den Pansen nach Hervorziehen desselben aus der Flankenwunde ohne vorherige Fixation am Peritonaeum. Sie schätzen besonders die dadurch gegebene Möglichkeit einer übersichtlichen und einwandfreien Pansennaht, die mit Sicherheit das Auftreten von Pansenfisteln verhindert. Der einzig berechtigte Vorwurf, den Ließ meiner Methode machen konnte, war derjenige der Notwendigkeit, den Pansen selbst und die Wundspreizhaken durch zwei Hilfspersonen fixieren zu lassen. Dieser Nachteil ist seit Jahren behoben durch die Einführung des sog. Operationsgalgens, der darüber hinaus aber noch einen weiteren ganz wesentlichen Vorteil besitzt.

Aus der Fülle der Literaturnotizen, die sich mit der neuen Technik der F. K. O. beschäftigen, möchte ich nur zwei Arbeiten herausgreifen. Diernhofer (Wien) gab im Jahre 1943[1]) seine Operationsmethode bekannt. Um die, bei der von mir beschriebenen Methode benötigten zwei Gehilfen entbehren zu können, konstruierte Diernhofer einen elliptischen Metallring, über dessen Ränder der Pansen gestülpt und mit mehreren Zangen fixiert werden kann. Laut Angaben des Autors hat der Ring nur den einen Nachteil, daß der Operierende bei großen Kühen nur mit Mühe die ganze Haube abtasten kann, und deshalb in solchen Fällen die Resektion der letzten Rippe unerläßlich wird.

Im Jahre 1948 veröffentlichte Weingart[2]) seine Methode der F. K. O. Neben einem leicht selbst zu konstruierenden Hilfsmittel für die Anästhesie (s. unten) benötigt er an Spezialinstrumenten einen leichten Drahtbügel mit Ösen, der nach dem Hautschnitt am obern Wundwinkel mittels Schraubenklemme befestigt wird; weiter zwei Pansenfaßzangen (ähnlich den Zangen von Museux), die jedoch mit je 5 kleinen Haken versehen sind, um sie nach Fassen des Pansens in die Öse des Ringes einsetzen zu können und schließlich sechs bis acht Wundhaken (Pansenfixationshaken), um die fächerartig ausgestülpte Pansenwand am Drahtbügel befestigen zu können. Mit diesem Instrumentarium wird jede Hilfskraft zum Fixieren von Haken usw. überflüssig und ferner wird eine Verschmutzung der Pansenoberfläche verhindert. Weingart erwähnt den ihm von einem Besuch in Zürich bekanntgewordenen Operationsgalgen, der das Fixieren des Pansens durch Hilfskräfte überflüssig macht; Weingart hat sich jedoch insofern getäuscht, als er die Meinung hat, es brauche trotzdem zwei Hilfskräfte, nämlich zur Fixierung der Arterienklemmen, die die Pansenwunde spreizen.

---

[1]) Berliner und Münchner Tierärztl. Wchsr., Nr. 41/42, S. 351, 1943.
[2]) Tierärztl. Umschau, 3. Jg., Nr. 23/24, 1948.

Die heute bei uns geübte Operationstechnik hat seit 1941 in drei Teilgebieten wesentliche Änderungen im Sinne von Verbesserungen erfahren, nämlich in der Anästhesie, in der Fixation des Pansens und in der Pansennaht. Damit die nachfolgenden Ausführungen als technische Anleitung dienen können, wird der gesamte Gang der F. K. O. dargestellt.

Für die Operation wird ein ebener Platz, wenn immer möglich im Freien, gewählt. Gute Beleuchtung ist wichtig. Für die Instrumente wird ein Tisch, gedeckt mit einem reinen Tuch, bereitgestellt. Die Instrumente sind ausgekocht und werden am besten in einem transportabeln kleinen Sterilisationsgefäß mitgeführt. In dieses Gefäß kann auch die ausgekochte Tuchserviette, die zur Abdichtung der Bauchhöhle dient, in einer Desinfektionslösung (z. B. Desol, Merfen usw.) eingelegt werden. Ferner ist heißes Wasser bereitzuhalten, sowie 2 flache Schalen (für das Rasieren und das Reinigen der Hände) und einige saubere Handtücher.

Das Tier wird mit der rechten Körperseite an eine Wand (Wagen, horizontalen Balken usw.) gestellt und mit Halfter oder Hornstrick kurz angebunden. Ein Gehilfe steht beim Kopf des Tieres. Um das Tier abzulenken, kann eine Nasenklemme eingesetzt werden; manche Tiere verhalten sich jedoch ohne Nasenklemme ruhiger. Die Schwanzquaste des Tieres wird an einer Hintergliedmaße festgebunden.

Die Anästhesie wird mit Vorteil vor dem Rasieren des Operationsfeldes gemacht; dadurch wird Zeit gewonnen, indem nach Rasieren und Desinfizieren sofort mit dem Hautschnitt begonnen werden kann. Wir verwenden im allgemeinen die von Götze, 1929 (Baum-Festschrift) für das Anlegen der Pansenfistel empfohlene und von Kalchschmidt, 1947[1]) weiter ausgearbeitete und in die F. K. O.-Technik eingeführte, auch von Weingart angewandte Leitungsanästhesie der Interlumbalnerven. Auf Grund von anatomischen Studien setzen wir den einen Einstich senkrecht in der Mitte zwischen Rippenbogen und erstem fühlbarem Lendenwirbel-Querfortsatz (es ist dies in der Regel der Fortsatz des 2. Lendenwirbels); der andere Einstich erfolgt am kaudo-ventralen Winkel des nämlichen Querfortsatzes, und zwar in kranio-ventro-medialer Richtung (vgl. Abb. 1). Die 6—8 cm lange Kanüle wird bis in die Bauchhöhle gestochen, was sich durch ein leichtes Zischen (Ansaugegeräusch der Luft) zu erkennen gibt. Weingart kontrolliert den richtigen Sitz der Kanüle optisch, indem er von der

---

[1]) Tierärztl. Umschau, Nr. 7/8, 1947.

Injektionskanüle ein kurzes Gummischlauchstück mit kurzer Kanüle durch den Stopfen eines zur Hälfte mit Wasser gefüllten kleinen Glaszylinders führt. Eine zweite, längere Kanüle taucht durch den Stopfen dringend etwas unter den Wasserspiegel. Beim Anstechen der Bauchhöhle steigen aus dem Ende der langen Kanüle einige Luftblasen.

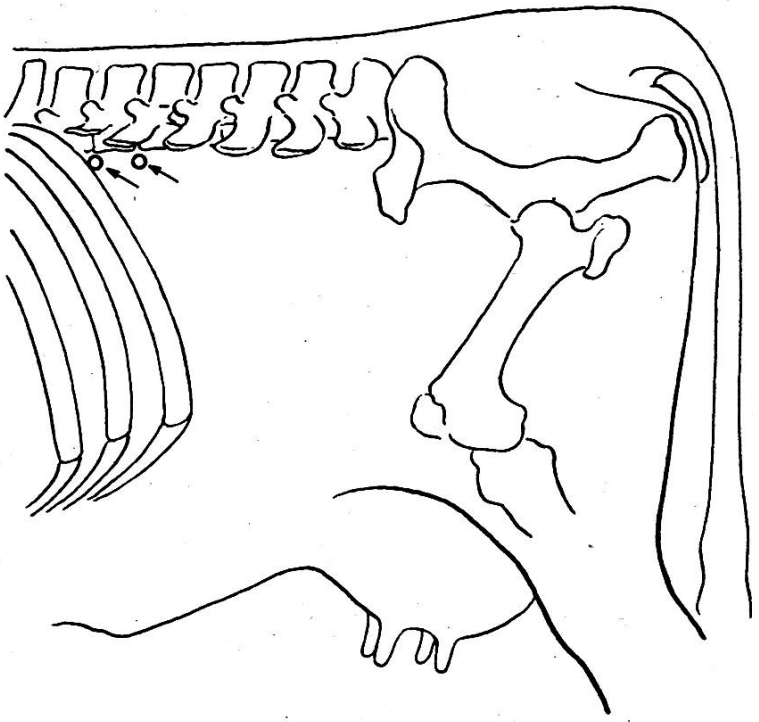

Abb. 1. Schematische Darstellung der Injektionsstellen bei der Leitungsanästhesie nach Kalchschmidt.

Nachdem festgestellt ist, daß die Kanüle das Peritonaeum durchstoßen hat, wird diese ca. ½ cm zurückgezogen und ein retroperitonaeales Depot von 20 ccm einer 2%-Tutocain-Lösung (oder eines entsprechend dosierten anderen Anästhetikums) gelegt. Ein zweites gleichgroßes Depot wird nach weiterem Zurückziehen der Injektionsnadel subkutan angebracht. Dies an beiden Injektionsstellen (total 80 ccm). Die Anästhesie beginnt nach ca. 5—10 Minuten und hält je nach verwendetem Präparat 1½ Stunden und länger an. Bei richtigem Sitz des Depots ist die Unempfindlichkeit des Bauchfells immer gewährleistet, die Hautempfindlichkeit bleibt jedoch oft noch etwas erhalten. Die Anästhesie der Muskulatur ist besonders in den ventralen Partien manchmal ungenügend. Diese Beobachtung macht auch Weingart. Zur Zeit beschäftigt sich Kalchschmidt mit Studien zur Verbesserung der Leitungs-

anästhesie. Die Ursache der unbefriedigenden Anästhesie besonders gegen das Ende der Muskelschnittlinie glaubt Kalchschmidt im Vorliegen von Anastomosen der Lumbalnerven in diesem Gebiet zu finden (schriftliche Mitteilung). Es empfiehlt sich, zur eventuellen Nachinjektion direkt in die Muskeln ca. 50 ccm des Anästhetikums in Reserve zu halten.

An Stelle der Leitungsanästhesie kann auch die schon länger gebräuchliche Infiltrationsanästhesie angewendet werden. Bis zum Eintreten einer genügenden Unempfindlichkeit verstreichen aber oft 15—20 Minuten. Zudem wird das Operationsfeld (im Muskelgebiet) sulzig durchtränkt, was die Übersichtlichkeit, besonders beim Aufsuchen von blutenden Gefäßen, beeinträchtigt. Die Infiltration wird in der späteren Schnittlinie an drei in regelmäßigen Abständen liegenden Stellen durchgeführt, wobei unter Zurückziehung der Kanüle und wiederholtem radiärem Versetzen derselben (ohne sie aus der Haut zu entfernen) im ganzen dreimal ca. 20 ccm der Lösung in kleineren Depots verteilt werden. Fey, Weinfelden (persönliche Mitteilung), rasiert ein kleines, quadratisches Hautstück ca. in der Mitte der spätern Schnittlinie, desinfiziert und setzt mit dem Rasiermesser oder mit einem Skalpell einen kleinen, die Kutis perforierenden Schnitt. Durch diese Hautöffnung, die nachträglich in den Operationsschnitt eingezogen wird, erfolgt die Injektion des Anästhetikums mit extra langer Nadel radiär in Subkutis, Muskulatur und retroperitonaeales Gebiet. Gegen den obern Wundwinkel wird mehr gelegt als ventral. Verwendet werden mindestens 100—150 ccm einer 2%-Atoxicocainlösung. Erst nach der Anästhesierung werden das Operationsfeld rasiert und desinfiziert und alle weiteren Vorbereitungen getroffen. In der Zwischenzeit hat sich die Anästhesie voll ausgebildet.

Einer vorläufigen Mitteilung von Buchholz[1]) ist zu entnehmen, daß an der ambulatorischen Veterinärklinik in Gießen (Prof. Küst) erstmals mit gutem Erfolg 2 Kühe für die F. K. O. extradural anästhesiert wurden. Die Injektion von 14 ccm einer 2%-Tutocainlösung durch das Foramen interarcuale erfolgte zwischen 1. und 2. Lendenwirbel im ersten Falle und zwischen letztem Brust- und 1. Lendenwirbel im zweiten Falle. Nach 12 Minuten trat Unempfindlichkeit der Bauchwand und des kranialen Teiles der Brustwand ein. Die Tiere blieben stehen und die Operation verlief ohne Schmerzäußerung. Buchholz äußerte sich gegenüber Kalchschmidt (schriftliche Mitteilung), daß sich vermutlich seine Methode in der allgemeinen Praxis nicht so rasch einführen werde, weil die Technik verhältnismäßig schwierig sei.

---

[1]) Tierärztl. Umschau, Nr. 15/16, S. 249, 1948.

Nach der Anästhesierung wird das Operationsfeld in der Ausdehnung von ca. 20×30 cm in Form eines hochgestellten Rechteckes geschoren, rasiert und mit Jodbenzin (Desol usw.) desinfiziert. Die behaarte Flankenpartie vom untern Rande des Rechteckes bis zur Kniefalte wird mit reiner Vaseline gedeckt. Der Schnitt liegt 3—5 cm — bei besonders großen Tieren ca. 2 cm — hinter und parallel dem Rippenbogen. Er hat eine Länge von 16—18 cm. Nach Durchschneiden der Haut wird diese links und rechts auf eine Breite von ca. 2 cm durch Trennung des subkutanen Bindegewebes von den Muskeln gelöst; dies erleichtert später das Setzen der Muskel-Bauchfell-Naht und der Haut-Kammnaht. Stark blutende Gefäße werden mit Arterienklemmen geschlossen oder mit feinem Catgut abgebunden.

Nachdem die Bauchhöhle eröffnet ist, wird der Pansen durch Aufsetzen von zwei Museux-Zangen (Hakenzangen nach Collin; Albrechtsen-Zangen) zuerst oben und nachher unten aus der Bauchhöhle gehoben. Die obere Zange setzt ca. 3—4 cm höher, die untere ebensoviel tiefer am Pansen an als die bezüglichen Wundwinkel liegen. Dadurch bildet die ausgestülpte Pansenfalte sowohl nach oben wie nach unten eine die Wundwinkel überragende „Nase" (Abb. 2). (Eventuell später aus dem unteren Pansenschnittwinkel abfließender Inhalt kann so weder die Flankenwunde beschmutzen, noch gar etwa in die Bauchhöhle eindringen.) Weder ein zu stark mit Futtermassen gefüllter oder gasig aufgetriebener, noch ein weitgehend entleerter Pansen erleichtert die Operation. Ein stark gefüllter Pansen kann leichter herausgehoben werden, wenn vorgängig mit der Faust durch die Magenwand hindurch die Futtermassen zurückgedrängt werden. Nach der Panseneröffnung, besonders aber beim Einführen des Armes und auch später entleert sich Inhalt, der jedoch — abgelenkt durch die untere Pansennase und aufgefangen durch die Abdichtungsserviette — den Operationserfolg nicht beeinträchtigt. Beim stark gasig geblähten Pansen besteht Rupturgefahr nach Eröffnung der Bauchhöhle. Diese Gefahr dürfte jedoch sehr gering sein; ein derartiger Fall ist mir in allerjüngster Zeit erstmals gemeldet worden. Bei einem fast leeren Pansen hält es oft schwer, eine vollständige Abdichtung mit der Tuchserviette zu erreichen, indem bisweilen zwischen Pansenwand und Serviette eine mehr oder weniger offene Spalte bestehen bleibt. Ein Nachteil entsteht dadurch allerdings nicht, da eine richtige Zangenspannung nachträglich die Lücke schließt (vgl. unten). Für die Operation am günstigsten ist eine mittlere Pansenfüllung. Bei der Wahl der auszustülpenden Pansenwandstelle achte

man darauf, daß dort weder starke Muskelpartien (Pansenpfeiler), noch größere oberflächliche Wandgefäße vorhanden sind (vgl. Abb. 3).

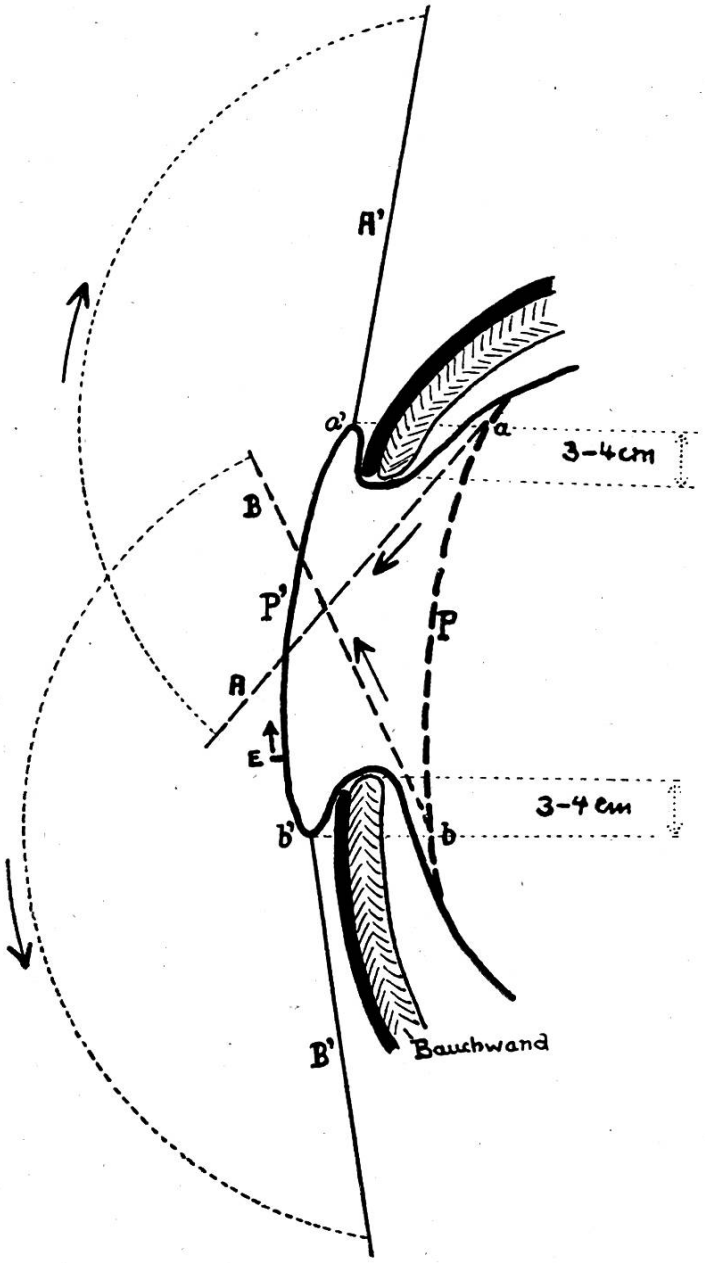

Abb. 2. Schematische Darstellung der Pansenausstülpung. A—A': obere Fixationszange. B—B': untere Fixationszange. a: Fixationsstelle für die obere Zange am Pansen in situ (in der Bauchhöhle). a': obere Nase der Pansenfalte (nach Ausstülpung). b: Fixationsstelle für die untere Zange am Pansen in situ (in der Bauchhöhle). b': untere Nase der Pansenfalte (nach Ausstülpung). P—P': Pansenwand in situ (P); Pansenfalte ausgestülpt (P'). E: Einstich für den Pansenschnitt.

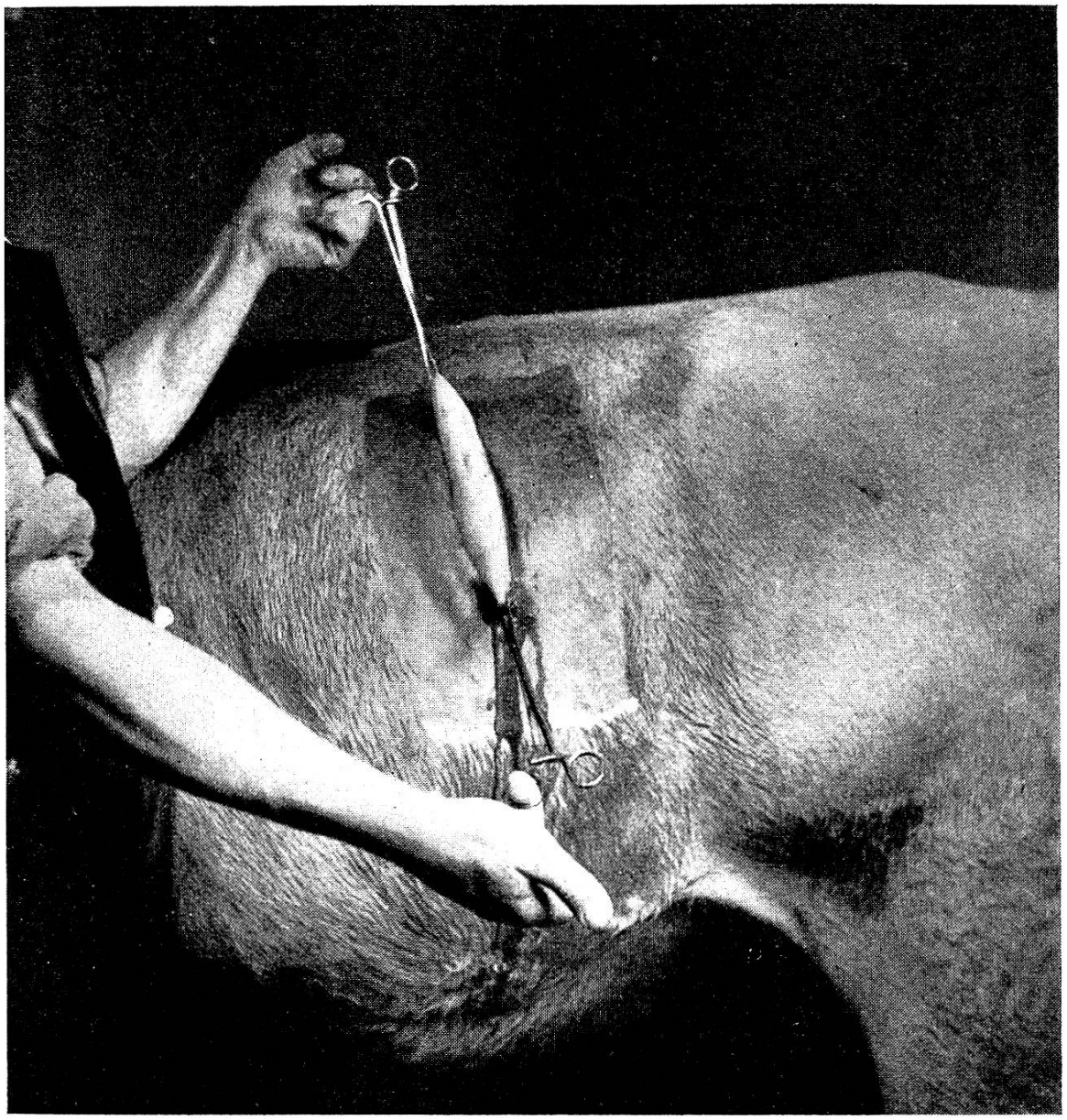

Abb. 3. Ausgestülpter Pansen (Pansenfalte) vor dem Anbringen der Abdichtungs-Serviette.

Bevor die beiden Zangen definitiv fixiert werden, wird zwischen Pansen und Flankenwunde eine, mit einer Desinfektionslösung durchtränkte, gut ausgerungene, längsgefaltete Tuchserviette so gelegt, daß die überragende Pansenfalte auf dem Tuch ruht und daß gleichzeitig ein schmales Band zwischen Pansen und Bauchwand-Schnittflächen zu liegen kommt. Diese Serviette ergibt eine sehr gute Abdichtung der Bauchhöhle; durch den Druck der nach-

träglich gespannten Zangen und zufolge Ausschwitzen von Fibrin aus der Pansenserosa erfolgt eine innige Verklebung zwischen Pansenwand und Tuchserviette. Das Halten der Fixationszangen benötigte anfänglich zwei Gehilfen, wovon sich der eine auf der rechten Seite des Tieres, der andere links vor dem Operateur aufstellte. Diese Methode hat nie voll befriedigt. Einerseits mußte darnach getrachtet werden, Hilfspersonen entbehrlich zu machen und anderseits versprach eine mechanische Fixationseinrichtung eine stets gleichbleibende Spannung der Pansenfalte, was besonders beim Anbringen der Pansennähte nicht nur vorteilhaft, sondern direkt notwendig ist. Bei einer Fixierung durch menschliche Hilfe wechselt die Spannung dauernd, ganz abgesehen davon, daß ab und zu eine solche Hilfskraft ohnmächtig zusammensinkt und dabei natürlich die Fixation plötzlich unterbrochen wird. Seit 1941 wurden verschiedene mechanische Fixationsmittel geprüft; 1943 wurde eine endgültige Lösung in dem nach unsern Angaben von A. Eisenhut, Neuallschwil-Basel, konstruierten metallenen Operations-Galgen gefunden (Abb. 4). Dieses heute für uns unentbehrliche Hilfsmittel erlaubt eine einwandfreie Fixation des Pansens während der ganzen Operationsdauer, ohne die Arbeit irgendwie zu stören und ohne daß die übrige Operationstechnik geändert werden mußte. An einem geraden (zusammensteckbaren) Längsstab befindet sich oben und unten je ein Querbalken mit je zwei Haken zum Einsetzen der Zangen. Da die Querbalken verschiebbar sind, kann das Instrument jeder Zangen- und Schnittlänge angepaßt werden. Auch die auf den Querbalken reitenden Haken können einzeln beliebig verschoben werden. Somit erfolgt auch eine Anpassung an jede Zangenbreite. Zudem kann durch Annähern oder Entfernen der Haken vom Längsstab größere Starre oder eine gewisse Federung erreicht werden. Das Material des Instrumentes, der Querschnitt und die Stärke der Balken wurden so gewählt, daß bei der Einstellung der Haken ungefähr in der Mitte der Balken die Federung der stets etwas wechselnden Pansenspannung angepaßt ist. Diese Federung erlaubt auch, trotz verhältnismäßig straffer Spannung des Pansens, den Arm in die Pansenschnittwunde einzuführen, ohne die Einstellung des Instrumentes ändern zu müssen.

Wenn die Pansenfalte durch die am Operationsgalgen eingehängten Zangen fixiert und die Tuchserviette bezüglich ihres gleichmäßigen und vollständigen Abdichtens kontrolliert ist, wird der Pansenschnitt angebracht. Ca. 3—4 cm oberhalb der untern Faltennase, also in der Höhe des untern Bauchschnittwinkels (vgl.

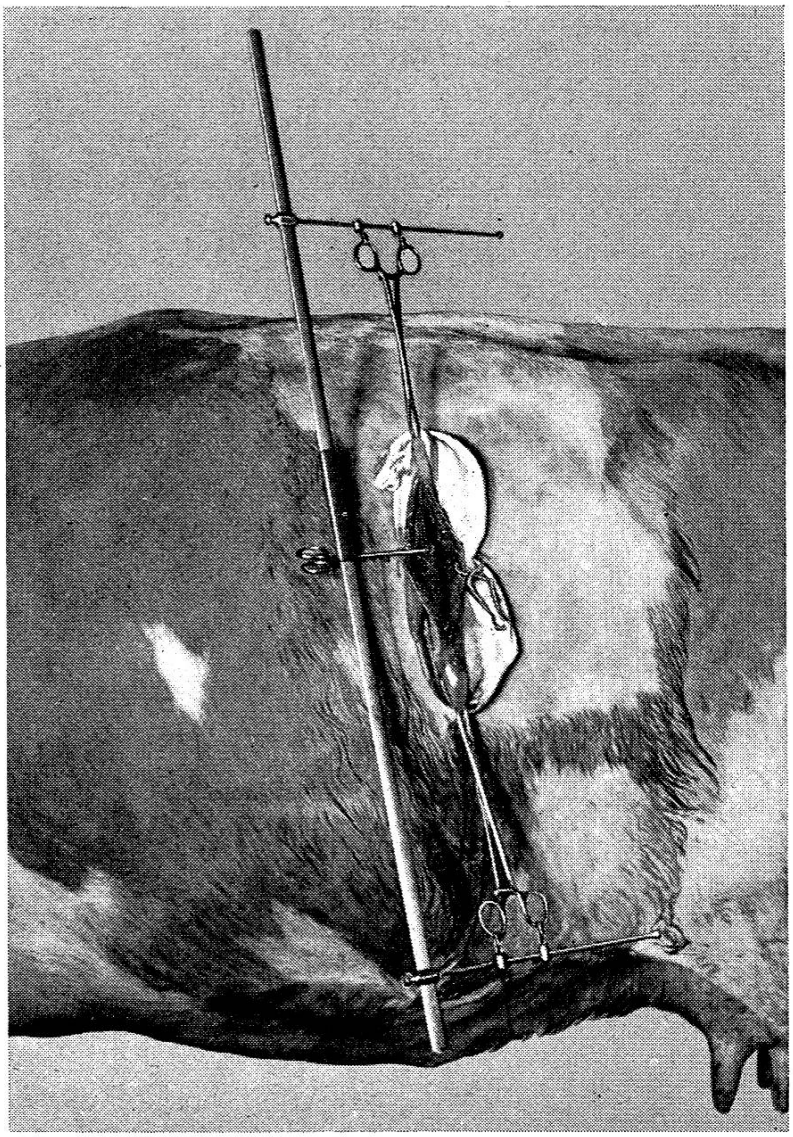

Abb. 4. Operationsgalgen, Bauchhöhle abgedichtet, Pansen eröffnet, Pansenwundränder fixiert.

Abb. 2, E), wird ein Skalpell senkrecht mit Schneide nach oben durch die Pansenwand gestochen. Unter dem Skalpell wird eine Hohlsonde eingeführt und das Skalpell hierauf zurückgezogen. Der Pansenschnitt erfolgt mit einer geraden Schere. Der Schnitt endigt ca. 3—4 cm unterhalb des obern Endes der Pansenfalte; er hat eine Länge von ca. 16 cm. Blutungen werden mit Arterienklemmen oder durch Unterbinden der Gefäße gestillt.

Eine längere Arterienklemme wird in der Mitte des kranialen Pansenschnittrandes angesetzt und unter den Längsbalken des

Galgens gelegt. Der kaudale Pansenschnittrand wird mittels einer zweiten Arterienklemme oder mit einer Tuchklammer (vgl. Abb. 4) auf die Tuchserviette geheftet. Während des Einführens des entblößten, eingefetteten Armes in den Pansen zieht der Operateur mit der freien linken Hand die links liegende Arterienklemme leicht kranial und prüft zwischendurch auch den Sitz der kaudalen Klemme, um zu vermeiden, daß die kaudale Pansenwundlippe beim Einführen des Armes in den Pansen gestülpt wird. Eine besondere Fixierung der Arterienklemmen (Tuchklammer) durch einen Gehilfen ist nicht notwendig. (Es werden also im Gegensatz zur Meinung von Weingart keine Gehilfen zur Spreizung der Pansenwunde benötigt.)

Beim Aufsuchen des Fremdkörpers hilft wesentlich der Nachweis von geringen oder starker, kleinflächigen oder ausgedehnten Haubenverklebungen oder Verwachsungen mit der Umgebung. Diernhofer warnt davor, Verwachsungen oder Verklebungen zu lösen. Frische, gut lösbare Fibrinverklebungen werden von uns jedoch nach der Entfernung des Fremdkörpers (!) stets behoben, ohne daß je eine nachteilige Beeinflussung beobachtet werden konnte. Ist ein Fremdkörper bereits durch die Haubenwand in die Bauchhöhle ausgewandert, gelingt es oft, denselben durch Herandrücken mit den zu einer Kegelform geschlossenen Fingern wieder in die Haube zurückzubringen. Kann ein in der Bauchhöhle liegender — durch die Palpation von der Haube aus nachweisbarer — frisch ausgewanderter und höchstens in leichter Fibrinverklebung liegender Fremdkörper nicht auf diese Weise entfernt werden, dann wird er nach vollständigem Verschluß des Pansens direkt aus der Bauchhöhle geholt, indem der peinlich sterilisierte Arm zwischen Pansen und parietalem Bauchfellblatt eingeführt wird. (Die Götze-Methode versagt uns diese Möglichkeit wegen der extraperitonaealen Pansennaht.) Weingart warnt jedoch mit Recht davor, bei negativem Befund in der Haube den Fremdkörper in der Bauchhöhle zu suchen. Wird er nicht gefunden, „opfern wir die letzte Chance, die uns die Natur mit der Möglichkeit eines konservativen Abheilens bietet, denn das Einreißen dieser von ihr errichteten Abwehrwälle kann zum Wiederaufflackern der Entzündungen und damit zur diffusen Peritonitis führen".

Diernhofer empfiehlt vorgängig der Pansennaht bei starker Füllung einen Teil des Inhaltes, besonders Flüssigkeit, zu entfernen. Fürchtet man eine Verunreinigung der Operationswunde und des Bauchfelles durch Panseninhalt, dann muß dieser vor

Einführen der Hand, wie dies Weingart vorsieht, und nicht erst nachher entleert werden; eher als nachträglich fließt bei dieser Manipulation Panseninhalt aus. Wir haben es nie nachteilig gefunden, wenn während des Einführens des Armes oder nachher Panseninhalt ausfließt. Durch die Nasenbildung der Pansenfalte wird die Flüssigkeit von der Wunde weggelenkt; seitlich ausdringende Flüssigkeit versickert in der Tuchserviette, dringt aber nie auf die Bauchwandwunde oder gar in die Bauchhöhle.

Vor Beginn der Pansennaht wird die eventuell beschmutzte Pansenserosa — die übrigens größtenteils durch die Naht eingestülpt wird — mit Gaze gereinigt. Der Pansen wird in zwei Etagen mit Catgut Nr. 5[1]) geschlossen. Einige wenige Praktiker nähen den Pansen mit Seide und berichten über gute Erfolge. Unsere Versuche mit Seidennähten haben nicht voll befriedigt. Sie schneiden zu stark in das Gewebe ein; zudem ist in einem Falle eine kleine Pansenfistel aufgetreten, die zwar bald ausheilte und sich nicht in die Bauchhöhle eröffnete. In diesem Zusammenhang darf übrigens erwähnt werden, daß beim Auftreten von Pansenfisteln auch ohne extraperitonaeale Pansennaht die Gefahr einer Eröffnung in die Bauchhöhle nur äußerst gering ist. Das durch die Fistel entzündlich veränderte, viszerale Blatt des Peritonaeums, also die Pansenserosa, sucht sofort Anschluß mit dem parietalen Bauchfellblatt, wodurch eine Eröffnung der Fistel und eines allfälligen Abszesses nach außen durch Muskeln und Haut angestrebt wird. In keinem einzigen Falle unserer F. K. O. seit 1941 wurde bei Verwendung von Catgut je eine von der Pansennaht ausgehende Fistel oder ein Abszeß beobachtet. Kleinere Abszesse sind einige wenige Male in den Muskelschichten und in der Subkutis aufgetreten, sie haben aber den Erfolg der Operation nie in Frage gestellt. In einem Falle trat eine geringgradige und kurz dauernde Pansenfistel auf, die jedoch nicht von der Pansennaht ausging, sondern von einer nicht entfernten Hautseidenhafte. Diese Hafte führte zu einer Eiterung, welche durch die Muskelschicht in die Tiefe drang und die Wandserosa erreichte. Das entzündlich veränderte Serosenblatt verklebte mit der Pansenserosa, worauf die Eiterung sich in den Pansen entleerte und eine Fistel entstehen ließ, die sich nach außen öffnete. Seither werden die Hautnähte, die anfänglich sich selbst überlassen wurden, 10 bis 14 Tage nach der Operation restlos entfernt.

---

[1]) Wir verwenden seit Jahren mit bestem Erfolg den Catgut der Firma Steril Catgut Gesellschaft, Bohny & Heß A.-G., Basel.

Zum Anlegen der Pansennähte werden die Wundspreizklammern entfernt, die Fixationszangen jedoch unverändert am Galgen belassen. Die mechanisch erreichte, gleichmäßige Spannung der Pansenfalte ermöglicht eine einwandfreie Pansennaht. Wenn menschliche Hilfskräfte die Zangen bedienen, läßt beim Anziehen der Nähte die Spannung regelmäßig etwas nach, wodurch die Wundränder gegeneinander verschoben werden und das saubere, gleichmäßige Verschließen sehr erschwert wird.

Der Pansenverschluß der ersten Etage besteht aus 4 (eventuell 5) einzelnen, rückläufigen, einstülpenden Matratzennähten. Der Faden wird in langen, halbgebogenen Heftnadeln mit federndem Öhr mittels Nadelhalter geführt. Nadeln mit rundem Querschnitt sind den kantigen vorzuziehen. Die erste Hafte stülpt den untern Wundwinkel ein. Sie beginnt ca. 2 cm seitlich des Wundrandes und ca. 3—4 cm oberhalb des untern Wundwinkels, führt in der Muskelschicht, ohne die Pansenmukosa zu berühren, schief zur ventralen Schnittverlängerung. Hierauf wird sie auf der Gegenseite spiegelbildlich weitergezogen und geschlossen. Dadurch stülpt sich die Pansenwand, Serosa auf Serosa, in den Pansen ein. Die 2. und 3. (eventuell 4.) Naht werden in ähnlicher Art mit zur Schnittwunde paralleler Fadenführung gesetzt und sofort geknotet. Die 4. (eventuell 5.) Naht stellt das Spiegelbild der 1. Naht dar (vgl. Abb. 5a). Catgut-Nähte dürfen nicht zu kurz abgeschnitten werden.

In zweiter Etage wird der erste Verschluß durch eine fortlaufende, einstülpende Matratzennaht versenkt (Lembert'sche Matratzennaht). Etwas oberhalb des obern Endes der durch die Einstülpung entstandenen Rinne wird ein Catgut-Faden verknotet. Hierauf wird dieser ca. 2 cm seitlich, parallel der Rinne auf einer Länge von 1,5—2,5 cm durch die Muscularis gelegt, horizontal über die Rinne gespannt, gut angezogen und in gleicher Weise auf der andern Seite weitergeführt, wiederum auf die Gegenseite gewechselt usw. bis unter das ventrale Rinnenende. Dort wird der freie Faden mit der letzten Fadenschlinge verknotet (vgl. Abb. 5b); die Fadenenden werden abgeschnitten.

Manche Operateure verzichten auf die doppelte Pansennaht, so z. B. Fey, Kalchschmidt, Weingart, welcher sagt, daß sie sich erübrige, wenn die erste Naht mit der notwendigen Sorgfalt durchgeführt wurde, ferner daß sie allerdings für den Anfänger zu empfehlen sein dürfte.

Nach Entfernen der Tuchserviette wird die Pansenfalte nochmals mit Gaze gereinigt und mit einem Wundstreupulver (z. B.

Irgamid) bedeckt. Hierauf werden die Fixationszangen gelöst und der Pansen in die Bauchhöhle versenkt.

Der Verschluß der Bauchwand erfolgt mit Catgut-Einzelnähten (Nr. 5). Jede Naht umfaßt die gesamte Muskelschicht und das Peritonaeum. Der Verschluß wird in der Längsmitte begonnen, worauf oberhalb und unterhalb noch je 3—4 Nähte gesetzt werden. Als Nadel dient eine größere $^3/_8$-kreisförmige Heftnadel mit federndem Öhr, geführt mit Nadelhalter. Zum Anziehen der ersten Naht müssen der starken Spannung wegen eventuell zwei Arterienklemmen benützt werden. Nach Beendigung der Naht wird dieselbe mit einem Streupulver belegt.

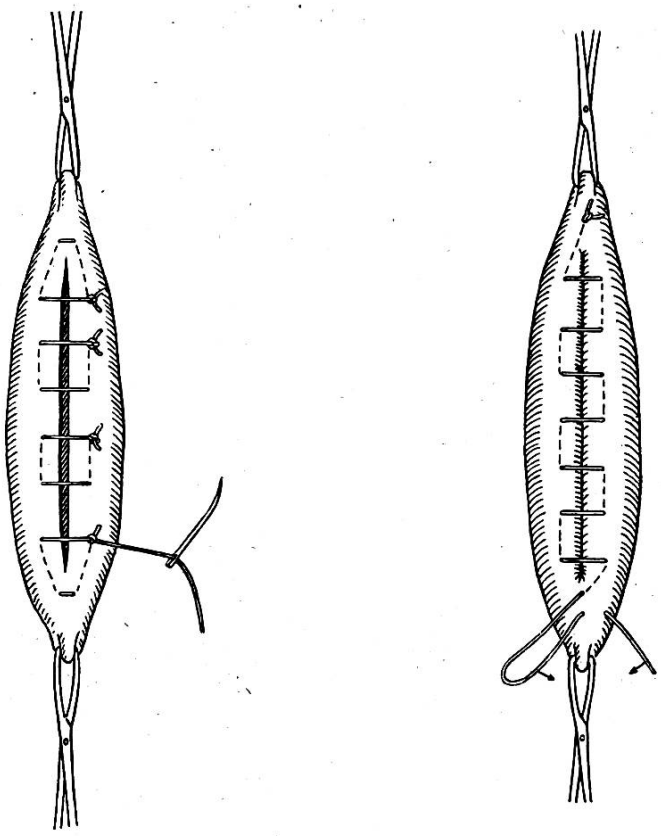

a b

Abb. 5. Catgut-Pansennähte. a: rückläufige einstülpende Matratzennähte (1. Etage). b: fortlaufende einstülpende Matratzennaht (2. Etage).

Die Hautwunde wird durch zwei automatische Kammnähte (U-Nähte) mit Seide Nr. 10 geschlossen. Der Kamm ist ca. 1,5 bis 2 cm hoch. In den untern Wundwinkel wird eventuell für 24 Stunden ein Gazebausch eingelegt. Die Nähte versenken sich sehr

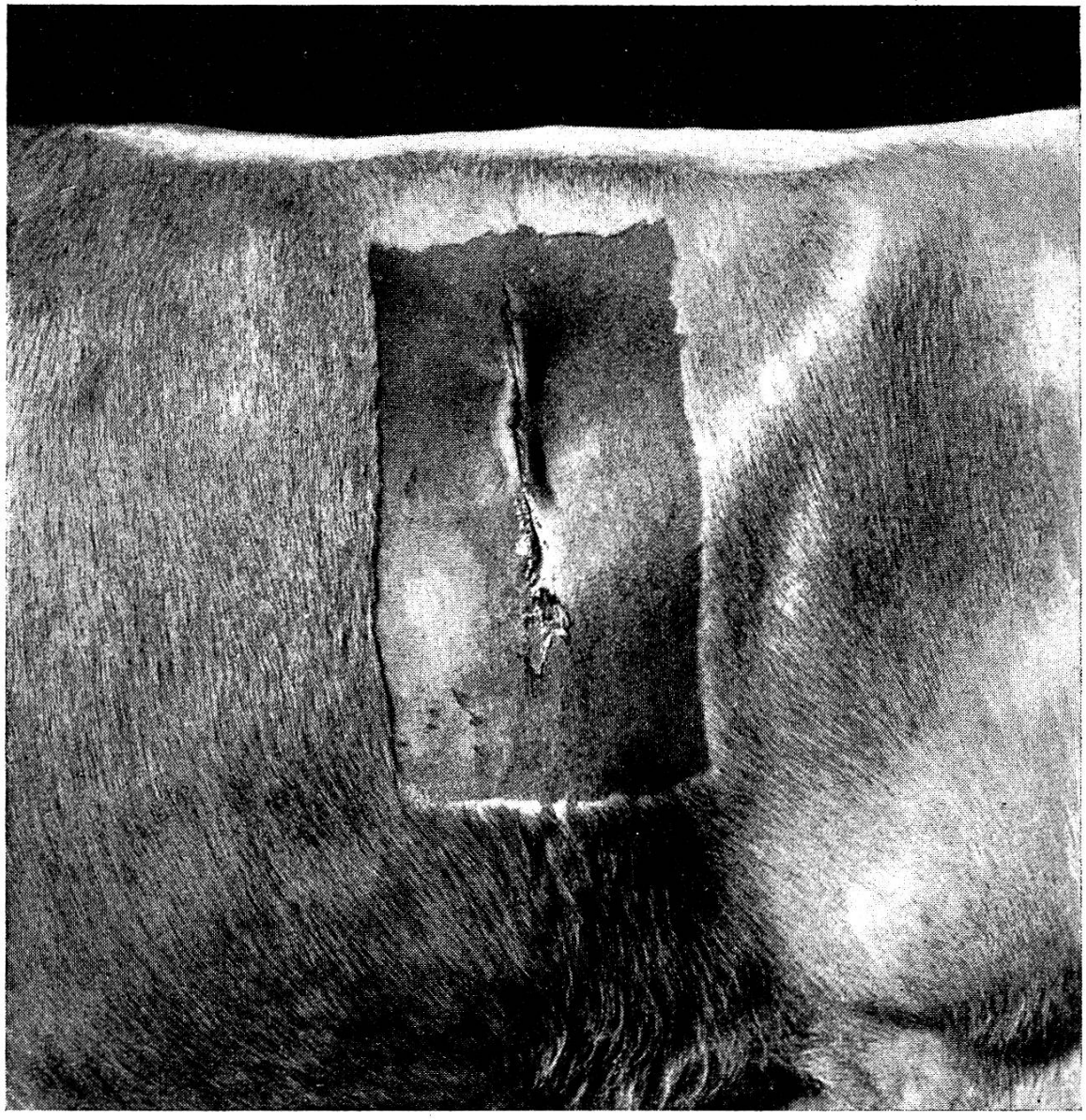

Abb. 6. Drei Tage nach der Operation; die Hautwunde wurde mit zwei automatischen Seiden-Kammnähten geschlossen.

schnell in die Haut. Damit sie — 10 bis 14 Tage nach der Operation — leichter entfernt werden können, sollen die einzelnen Hafte nicht zu eng geführt und die Fadenenden lang abgeschnitten werden.

Auch Weingart verwendet die U-Naht, daneben bedient er sich ab und zu auch der fortlaufenden Matratzen-Kammnaht. Zu dieser letzten Naht bemerkt Kalchschmidt (persönliche Mitteilung), daß sie im ersten und letzten Stich sehr kurz geführt werden

müsse, damit keine Umstülpung der Haut an den Schnittenden eintrete. Die längslaufenden Fadenstücke markiert er durch Einbinden von ca. 10 cm langen Seidenfäden. So kann der Eigentümer selbst nach Abschneiden der beiden Endknoten nach ca. 10 Tagen die Naht entfernen.

Zum Decken der Hautnaht wird Wundstreupulver verwendet oder ein Mullstreifen aufgeklebt (Weingart). In kalter Jahreszeit kann an der Unterseite einer Decke mit Schließnadeln ein reines Handtuch befestigt werden. Nach 3—5 Tagen ist ein besonderer Schutz der in der Regel primär heilenden Wunde nicht mehr notwendig (vgl. Abb. 6).

Die diätetische Nachbehandlung ist für den Operationserfolg wichtig. Sie besteht in der aufbauenden Fütterung des Tieres. Dem Tierhalter wird eine „Diät-Vorschrift" ausgehändigt. Das Tier erhält am Tage der Operation und am nächstfolgenden Tage kein Futter (Maulkorb), jedoch wiederholt Trinkwasser in kleinen Mengen. Vom 3. Tage an wird mit gutem Langheu die Fütterung begonnen, die Menge beträgt ca. 1½ kg, am 4. Tage ca. 3 kg usw., aufbauend mit täglich ca. 1½ kg mehr bis auf 12—15 kg pro Tag. Weitere 10 Tage bleibt die Ration in gleicher Höhe (nur Heu). Zirka vom 20. Tage an darf die Fütterung beliebig, jedoch anfänglich noch nicht zu reichlich sein.

Wie bereits erwähnt, hatten wir seit 1941 bei unserem Material keinen Abgang, der irgendwie in Zusammenhang mit der Operation selbst hätte gebracht werden können. Fisteln sind bei der Verwendung von Catgut für Pansen- und Bauchwandnaht und bei Entfernen der Hautnähte nie aufgetreten. Meist stellte sich eine primäre Wundheilung ein, nur ganz selten mußten kleinere Abszesse in der Bauchwand beobachtet werden, die jedoch nie zu auffälligen Störungen führten. Die wenigen Abgänge waren stets dadurch bedingt, daß entweder der Fremdkörper nicht gefunden werden konnte oder daß bereits mehr oder weniger stark ausgebreitete Peritonitis bestand oder große Abszesse zwischen Haube und Bauchwand lagen.

Trächtigkeit, auch unmittelbare Geburtsnähe, oder das Puerperium stellen für die Fremdkörperoperation keine Kontraindikation dar. Das gleiche Tier kann auch ein zweitesmal operiert werden, nur ist der Operationsschnitt vor oder hinter die alte Narbe zu legen.