Zeitschrift: Schweizer Archiv für Tierheilkunde SAT : die Fachzeitschrift für Tierärztinnen und Tierärzte = Archives Suisses de Médecine Vétérinaire ASMV : la revue professionnelle des vétérinaires

Herausgeber: Gesellschaft Schweizer Tierärztinnen und Tierärzte

Band: 91 (1949)

Heft: 4

Artikel: Verdrehung des Herzlappens der rechten Lunge beim Hund

Autor: Fankhauser, R.

DOI: https://doi.org/10.5169/seals-591256

Nutzungsbedingungen

Die ETH-Bibliothek ist die Anbieterin der digitalisierten Zeitschriften auf E-Periodica. Sie besitzt keine Urheberrechte an den Zeitschriften und ist nicht verantwortlich für deren Inhalte. Die Rechte liegen in der Regel bei den Herausgebern beziehungsweise den externen Rechteinhabern. Das Veröffentlichen von Bildern in Print- und Online-Publikationen sowie auf Social Media-Kanälen oder Webseiten ist nur mit vorheriger Genehmigung der Rechteinhaber erlaubt. Mehr erfahren

Conditions d'utilisation

L'ETH Library est le fournisseur des revues numérisées. Elle ne détient aucun droit d'auteur sur les revues et n'est pas responsable de leur contenu. En règle générale, les droits sont détenus par les éditeurs ou les détenteurs de droits externes. La reproduction d'images dans des publications imprimées ou en ligne ainsi que sur des canaux de médias sociaux ou des sites web n'est autorisée qu'avec l'accord préalable des détenteurs des droits. En savoir plus

Terms of use

The ETH Library is the provider of the digitised journals. It does not own any copyrights to the journals and is not responsible for their content. The rights usually lie with the publishers or the external rights holders. Publishing images in print and online publications, as well as on social media channels or websites, is only permitted with the prior consent of the rights holders. Find out more

Download PDF: 03.07.2025

ETH-Bibliothek Zürich, E-Periodica, https://www.e-periodica.ch

Die kombinierte Anwendung des Penicillins mit Schweinerotlaufserum zeigt einen sehr guten Erfolg, da das Penicillin auf die Schweinerotlauf-Bakterien bakteriolytisch wirkt und somit die Antikörperwirkung des Serums unterstützt.

Erkrankte Tiere, die nur mit Rotlaufserum behandelt werden, sind nach ihrer Heilung aktiv immunisiert. Wir konnten bei der kombinierten Behandlung feststellen, daß Tiere wohl nach 15 Stunden geheilt waren, nach ca. 2 Monaten aber wiederum an Schweinerotlauf erkrankten. Deshalb ist es angezeigt, behandelte Tiere 2 Wochen nach der Heilung aktiv zu immunisieren mit der Simultanimpfung nach Lorenz.

Aus dem veterinär-pathologischen Institut der Universität Bern
(Prof. H. Hauser)

Verdrehung des Herzlappens der rechten Lunge beim Hund

Von R. Fankhauser

1934 berichteten Dahlgreen und Lilleengen über zwei Fälle von Torsion des Lobus cardiacus dexter beim Hunde. Der Lappen hatte sich um seine Längsachse gedreht, im einen Fall um 180 Grad nach rechts, im andern eine ganze Umdrehung nach links. Die Drehungsstelle lag an der Basis des Lappens; dieser war in toto hämorrhagisch infarziert. In beiden Fällen lag eine chronische, exsudative, tuberkulöse Pleuritis vor. 1941 teilte Renk einen weiteren Fall mit. Bei der Sektion einer neunjährigen Brüsseler Griffonhündin, die wegen eines 520 g schweren Adenokarzinoms des rechten Ovars abgetan werden mußte, wurde ein rechtsseitiger Hämothorax, ein geringer, serös-blutiger Erguß in die linke Pleurahöhle sowie eine Drehung des rechten Herzlappens um 360 Grad nach rechts festgestellt. Der Lappen war etwa dreimal so groß wie der entsprechende linke, zeigte stark abgerundete Ränder, einen gespannten, feuchtglänzenden Pleuraüberzug, dunkelrote Farbe und derbelastische Konsistenz. Von der Schnittfläche floß reichlich Blut, wobei der Lappen sich erheblich verkleinerte. Die Torsion ließ sich durch Zurückdrehen nach links aufheben. Renk nimmt an, daß sie erst kurze Zeit vor dem Tode, vermutlich durch die Rückenlage und die Wendungen anläßlich der Röntgenuntersuchung, entstanden sei.

Ein 2½jähriger, männlicher Deutscher Schäferhund wurde von der hiesigen Kleintierklinik (Dr. W. Bachmann) mit folgendem Vorbericht zur Sektion eingeliefert: Das Tier litt vor gut einem Monat an einer — von anderer Seite diagnostizierten — Pneumonie, schien sich dann aber zu erholen. Doch bemerkte der Besitzer zunehmende Atemnot, und trotz gutem Allgemeinbefinden und lebhaftem Appetit magerte der Hund immer mehr ab. Bei der Untersuchung in der Klinik war die Körpertemperatur normal, der Puls beschleunigt (120—150), die Atmung rasch und oberflächlich. Der Brustkasten war tonnenförmig gerundet, die Perkussion ergab beidseits eine Dämpfung in der unteren Thoraxhälfte, deren horizontale Begrenzung stehenblieb, auch wenn das Tier vorne hochgehoben wurde. Bei einer Punktion auf der linken Brustseite wurden ¾ Liter einer trüben, rötlichen, geruchlosen Flüssigkeit entzogen. Sie erwies sich als steril, d. h. weder mikroskopisch noch kulturell ließen sich irgendwelche Keime feststellen. Die Diagnose lautete auf beidseitigen Hydro-Pyothorax unklarer Ätiologie. Auf wiederholte Punktionen ersetzte sich der Erguß sehr rasch wieder.

Da sich bei der Obduktion, außer einer fortgeschrittenen Abmagerung und Anämie, nur in der Brusthöhle interessante Veränderungen zeigten, verzichten wir auf die Wiedergabe des vollständigen Sektionsberichtes. Der Brustkasten ist stark ausgeweitet und hat einen rundlichen Querschnitt. In beiden Pleurahöhlen



Abb. 1. Ganze Lunge, in Formol-Glaubersalz fixiert. Der rechte Zwerchfelllappen ist emporgeklappt, der infarzierte rechte Herzlappen liegt latero-dorsal dem Herz auf.

befinden sich zusammen ca. 4 Liter eines trüben, hellroten, geruchlosen Exsudates. Während die Pleura pulmonalis überall glatt und glänzend erscheint, ist das Rippenblatt, besonders in der rechten Brusthöhle, stark von rötlich-gelben, zottigen Auflagerungen besetzt und stellenweise durch Blutungen dunkelrot gesprenkelt. Die gleichen Veränderungen finden sich auf dem Pleuraüberzug des Zwerchfelles. Die Lunge ist, abgesehen vom rechten Herzlappen, stark kollabiert, von grau-rötlicher Farbe, beim Anschneiden ziemlich trocken. Die Randpartien besonders der Zwerchfellappen sind atelektatisch. Sonst aber schwimmen Gewebsstücklein aus allen Partien.

Der rechte Lobus cardiacus hat ungefähr Größe und Form einer Mannesfaust; gegen die Brustwand zu ist er rundlich und gleichmäßig gewölbt, an der medialen, dem rechten Herzen aufliegenden Seite ist er eingedellt. Er ist schwarz-blau, von prall-elastischer Konsistenz, sehr schwer, sein Pleuraüberzug gespannt und glatt. Beim Durchschneiden zeigt sich sein Gewebe sehr kompakt, mäßig feucht (es läßt sich etwas dunkles Blut abstreichen) und von schwarzroter Farbe. An seiner Wurzel ist er um 360 Grad im Uhrzeigersinn gedreht, die spiraligen Falten der Pleura lassen sich gut verfolgen, wie dies aus der Abbildung 2 deutlich zu ersehen ist. Die Drehung ist nicht reponierbar, hat also wohl schon eine gewisse Zeit bestanden. Von der Trachea ausgehend, läßt sich beim Aufschneiden der zugehörige Bronchus nach seiner Abzweigung noch einige Millimeter weit verfolgen und endet dann in Form eines spitzen Trichters. Die Mediastinal- und Bronchiallymphknoten sind geschwollen, saftig und dunkelrot. Die Herzmuskulatur, besonders diejenige der rechten Kammer, ist hypertrophisch.

Histologisch wurden Längs- und Querschnitte durch die abgedrehte Lungenwurzel angelegt, sowie die verschiedenen Lungenpartien untersucht. In der Lungenwurzel finden sich mehrere Lagen der knorpeligen Bronchuswand, dicht aufeinanderliegend, spiralig eingedreht und spitz auslaufend. Durch die Messerführung scheinen sie in den Querschnitten doppelt zusammengebogen. Die Gefäße sind komprimiert, die Arterien noch mit einem Rest von Lichtung und geringem Blutgehalt, die Venen gänzlich verlegt. Das Bindegewebe ist hyalin verquollen, stellenweise sind kleinere Blutungen anzutreffen. Am rechten Herzlappen ist die Pleura auf das 4- bis 5fache verdickt, ihre Bindegewebszüge hyalin entartet. Das eigentliche Lungenparenchym ist fast gänzlich untergegangen, druckatrophisch, es bleiben davon nur schmale Bälkchen übrig; die stark erweiterten Alveolarräume, die Verzweigungen des Bronchial- und des Gefäßbaumes sind bis aufs äußerste mit zum Teil abgebautem Blut vollgepfropft. Ein großer Teil

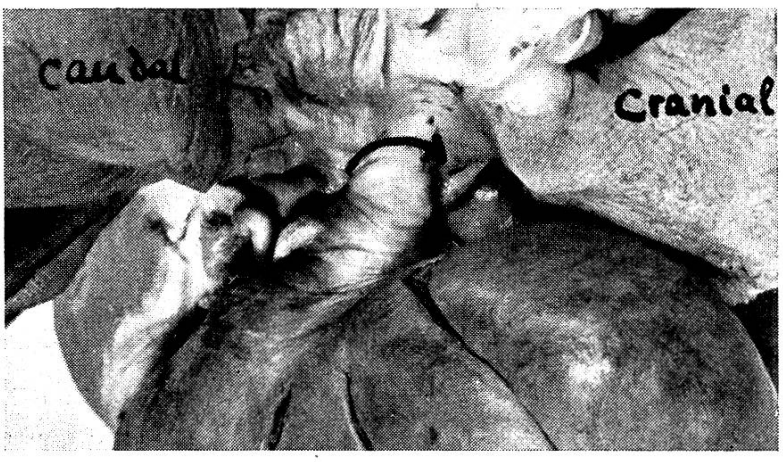

Abb. 2. Detailbild der abgedrehten Wurzel des rechten Herzlappens; der Pfeil gibt die Drehungsrichtung an.

des Pigmentes liegt innerhalb von hellen, rundlichen Zellen. In den übrigen Lungenlappen Anthrakose, atelektatische und emphysematöse Stellen, an der rechten Lunge Pleuraverdickung.

Für das Zustandekommen dieser Torsion, die sehr selten zu sein scheint und bisher unseres Wissens nur beim Hunde gefunden wurde, sind primäre, anatomische Faktoren und sekundäre, die mechanischen Vorbedingungen schaffende, verantwortlich. Die Hundelunge ist sehr tief segmentiert und die einzelnen Lappen verhältnismäßig beweglich, die rechte Lunge überdies durch den Anhangslappen viergeteilt. Ihr Herzlappen aber läßt sich besonders leicht drehen (wovon man sich am Kadaver leicht überzeugen kann), da er nur an seinem Bronchus, an den Blutgefäßen und an einem schmalen Pleurabändchen fixiert ist.

Nach Dahlgreen und Lilleengen braucht es das pleuritische Exsudat, um die Drehung des Lappens erst zu ermöglichen. Durch Zurückdrängen der übrigen Lappen wird der freie Raum vergrößert, und der durch die Flüssigkeit getragene Lobus ist leichter beweglich. Die beiden Autoren konnten an Hundekadavern leicht eine Torsion des rechten Herzlappens erzeugen, indem sie die Brusthöhle mit Wasser anfüllten und mit ihnen rasche Bewegungen in Seitenlage ausführten.

Die Publikation von Renk zeigt jedoch, daß ein Exsudat und das Schwimmen des Lappens nicht unbedingte Voraussetzungen für das Entstehen einer Torsion sind. Auch andere raumbeengende Prozesse, selbst extrathorakale, können in ähnlicher Weise wirken, sofern sie, wie der beschriebene Ovarialtumor, das Lumen der rechten Brusthöhle verringern.

Atelektase des Lappens kann die Torsion begünstigen, durch Erhöhung seiner Trägheit und Verkleinerung der Berührungsfläche mit dem Perikard. Die Folge der Drehung ist eine Abschnürung der Gefäße, eine totale der schwachwandigen abführenden und eine mehr oder weniger hochgradige der zuführenden, und dadurch die hämorrhagische Infarzierung des Lungenlappens mit Untergang des Parenchyms. Die rasch eintretende Stase und Schwellung des Lappens trägt wahrscheinlich dazu bei, ihn in seiner neuen Lage zu fixieren. Daß der Zustand mit dem Weiterleben des Tieres wenigstens für eine gewisse Zeit vereinbar ist, im Gegensatz etwa zu einer Torsio ventriculi, erklärt sich aus der Andersartigkeit der anatomischen und funktionellen Verhältnisse.

Unser Fall entspricht weitgehend den Befunden von Dahlgreen und Lilleengen. Den auf den ersten Blick recht verführerischen Gedanken, die Torsion sei primär und das reichliche und rasch sich ersetzende Exsudat ein Produkt des abgeschnürten Lappens, glauben wir fallen lassen zu müssen. Die nach dem histologischen Aussehen relativ frische Infarzierung des Lappens und das Vorliegen einer produktiven Pleuritis sprechen dagegen; vermutlich hatte diese letztere bereits einen Monat vor dem Tod begonnen und war als Pneumonie verkannt worden. Leider wurden nach der Sektion keine weiteren bakteriologischen Untersuchungen angestellt, so daß die Ätiologie der Brustfellentzündung unabgeklärt bleibt. Trotz der augenscheinlichen Sterilität des Exsudates scheint uns aber eine Tuberkulose naheliegend; der chronische Verlauf, die Abmagerung des Tieres und der exsudativ-proliferative Charakter der Pleuritis sprechen dafür.

Sommaire

Description d'un cas de torsion du lobe cardiaque droit du poumon chez un chien atteint d'une pleurésie exsudative. Quoique l'analyse bactériologique de l'épanchement ait été négative, l'étiologie tuberculeuse est probable. Discussion des trois cas déjà décrits dans la littérature, du mécanisme de la torsion et des altérations pathologiques consécutives.

Literatur

Bradley: Topographical anatomy of the dog. Edinburgh (Oliver and Boyd) 1943. — Dahlgreen-Lilleengen: Torsio des Lobus cardiacus dexter beim Hunde im Zusammenhang mit chronischer exsudativer, tuberkulöser Pleuritis. Skand. vet. Tidskr. 1/1934. Ref. Jber. Vet. med. 1935. — Renk: Torsio des Herzlappens der rechten Lunge bei einem Hunde. Tierärztl. Rdsch. 42/1941.