Zeitschrift: Schweizer Archiv für Tierheilkunde SAT : die Fachzeitschrift für Tierärztinnen und Tierärzte = Archives Suisses de Médecine Vétérinaire ASMV : la revue professionnelle des vétérinaires

Herausgeber: Gesellschaft Schweizer Tierärztinnen und Tierärzte

Band: 91 (1949)

Heft: 6

Artikel: Die Periarteriitis nodosa des Schweines

Autor: Stünzi, Hugo

DOI: https://doi.org/10.5169/seals-591990

Nutzungsbedingungen

Die ETH-Bibliothek ist die Anbieterin der digitalisierten Zeitschriften auf E-Periodica. Sie besitzt keine Urheberrechte an den Zeitschriften und ist nicht verantwortlich für deren Inhalte. Die Rechte liegen in der Regel bei den Herausgebern beziehungsweise den externen Rechteinhabern. Das Veröffentlichen von Bildern in Print- und Online-Publikationen sowie auf Social Media-Kanälen oder Webseiten ist nur mit vorheriger Genehmigung der Rechteinhaber erlaubt. Mehr erfahren

Conditions d'utilisation

L'ETH Library est le fournisseur des revues numérisées. Elle ne détient aucun droit d'auteur sur les revues et n'est pas responsable de leur contenu. En règle générale, les droits sont détenus par les éditeurs ou les détenteurs de droits externes. La reproduction d'images dans des publications imprimées ou en ligne ainsi que sur des canaux de médias sociaux ou des sites web n'est autorisée qu'avec l'accord préalable des détenteurs des droits. En savoir plus

Terms of use

The ETH Library is the provider of the digitised journals. It does not own any copyrights to the journals and is not responsible for their content. The rights usually lie with the publishers or the external rights holders. Publishing images in print and online publications, as well as on social media channels or websites, is only permitted with the prior consent of the rights holders. Find out more

Download PDF: 06.07.2025

ETH-Bibliothek Zürich, E-Periodica, https://www.e-periodica.ch

Ein völlig anders geartetes Bild bietet die Räude der Saugferkel. Wir hatten Gelegenheit, drei derartige Fälle zu beobachten. In zweien dieser Bestände wurde gemeldet, daß die Ferkel nach anfänglich guter Gesundheit von der dritten Lebenswoche an im Wachstum stark zurückblieben unter Entstehung von braunen oder schwarzen Krusten auf der Haut, verbunden mit einer schmierigen Beschaffenheit der Hautoberfläche.

In einem weiteren Fall wurde ein 10 Tage altes Ferkel zur Untersuchung eingesandt mit dem Bericht, daß aus einem Wurf von 9 Ferkeln innert 2 Tagen 3 Tiere eingegangen seien. Bei allen war die Haut erkrankt und runzelig. Die Körperoberfläche des eingesandten Ferkels zeigte an den Ohren, dem Rüssel, den Schenkelinnenflächen und den Füßen bräunliche Krusten. Die gesamte Körperoberfläche war feucht und schmierig, die Haare verklebt. Der makroskopische Sektionsbefund und die bakteriologische Untersuchung der inneren Organe ließen keine Anzeichen einer innerlichen Krankheitsursache erkennen. Die mikroskopische Untersuchung der Hautoberfläche ergab Sarkoptesmilben.

Es steht außer Zweifel, daß die Sarkoptes-Räude bei Saugferkeln den Tod der Tiere verursachen kann. Die Krankheit kann sich derart ausbreiten, daß sämtliche Würfe unter den erwähnten Erscheinungen erkranken und die Aufzucht verunmöglicht wird.

Ein Zusammenhang zwischen der Räude der Schweine und derjenigen des Rindes scheint nicht zu bestehen. Es sind dagegen Fälle gemeldet worden, bei denen eine Ansteckung des Wartepersonals mit Schweineräude beobachtet worden ist.

Aus dem veterinär-pathologischen Institut der Universität Zürich
(Direktor: Prof. Dr. W. Frei)

Die Periarteriitis nodosa des Schweines[1])

Von Hugo Stünzi

A. Allgemeines, Erscheinungsformen der sogenannten Periarteriitis nodosa

Im Jahre 1866 entdeckten Kußmaul und Maier eine eigenartige Erkrankung der kleinern und mittleren Arterien, die durch multiple, knotenförmige Verdickungen der Wand gekennzeichnet waren und

[1]) Auszug aus der Habilitationsschrift zur Erlangung der Venia legendi der Veterinär-medizinischen Fakultät der Universität Zürich, 1947.

deshalb Periarteriitis nodosa genannt wurde. In der Folge erschienen weitere Arbeiten, in denen meistens Einzelfälle von Periarteriitis nodosa beim Menschen und Tier beschrieben wurden. Die relativ kleine Zahl der Veröffentlichungen gibt Zeugnis der Seltenheit dieser Erkrankung, sind doch bis 1920 erst 52 (Jores), bis 1926 nach Gruber [5] 106 und bis 1940 insgesamt zirka 350 Fälle beschrieben worden. Nach Jones, Urbach und Gottlieb (1946) soll diese Gefäßkrankheit in neuerer Zeit häufiger auftreten, wobei die zwei letzteren die Zunahme dieses Leidens mit der Einführung der Sulfonamidtherapie in Zusammenhang bringen. In der Tat können im Anschluß an die Sulfanilamid-Medikation nicht selten allergische Reaktionen festgestellt werden. Weitere systematische Untersuchungen müssen jedoch abklären, ob die Ausbreitung dieser Gefäßaffektion tatsächlich oder nur relativ ist, d. h. ob sie nicht infolge der fortgeschrittenen pathologischen Kenntnisse häufiger diagnostiziert wird. Die wenigsten Fälle können intra vitam diagnostiziert werden (nach Schüpbach kaum 15%), da bisher durch die klinischen Untersuchungen nur Veränderungen der Hautgefäße erfaßt werden konnten. Das klinische Bild ist wenig spezifisch; meist stehen rheumatische Symptome, Mattigkeit, periodisches Fieber, Anämie, mehr oder weniger hohe Bluteosinophilie (bis 80%!) im Vordergrund. P. S. Meyer, zit. nach Schultz, faßt die Symptome in folgende Trias zusammen: chlorotischer Marasmus, polyneuritische und polymyositische Symptome und Magendarm-Störungen. Kußmaul und Maier u. a. weisen auf die Erscheinungen des chlorotischen Marasmus hin. Als mittlere Krankheitsdauer wird 1 Monat angegeben, doch kann sie von wenigen Tagen bis zu 14 Jahren (Schüpbach) variieren.

Beim Tier wurde die sogenannte „Periarteriitis nodosa" (P. n.) erstmals von Lüpke (1906) in einem Bestand von Axiswild festgestellt. Er konnte während mehrerer Jahre eine endemische Verbreitung dieser Krankheit beobachten. Bis 1940 wurden zirka 20 weitere Arbeiten veröffentlicht (Nieberle [3, 5], Joest, Joest und Harzer, Hoogland, Hornowski, Jäger, Guldner, Swoboda, Strebel, Bisbocci, Schmidt, Braun, Oberhansen, Pallaske u. a.), denen Kilchsperger und Stünzi (1946) 23 weitere Fälle bei Schweinen beifügten. Spontane periarteriitische Veränderungen wurden bisher bei Rindern und Schweinen, ferner bei Axishirschen (Lüpke, Jäger), Nilgauantilope (Strebel), Hund (Balo) festgestellt. Bei Pferden und kleineren Wiederkäuern wurden sie bisher nicht gefunden.

Die Statistik Grubers [5] 1926 führt beim Menschen periarteriitische Prozesse in folgenden Organen an (insgesamt 106 Fälle): Nieren 80; Herz 71; Leber 66; Magendarm 50; Peritoneum, Mesenterium und Milz 41; Muskulatur 32. Eine weitere Statistik von Kernohan und Woltman (zit. nach Schüpbach) führt weitgehend entsprechende Zahlen an. Diesbezügliche Angaben lassen sich beim Tier

kaum machen und besäßen auch nur beschränkten Wert, da 1. die Zahl der Fälle zu gering ist, 2. in vielen Fällen nur einzelne Organe eingesandt (die andern aber der Verwertung zugeführt) wurden, und 3. die Anamnesen meistens entweder fehlten oder sehr lückenhaft waren. Die gleichen Umstände erschweren auch eine systematische Untersuchung der 36 Fälle, die ich dieser Arbeit zugrunde legen kann. Insbesondere kann zur Frage der Geschlechtsdisposition nicht Stellung genommen werden. Alle humanmedizinischen Angaben stimmen darin überein, daß das männliche Geschlecht bevorzugt wird. Periarteriitische Veränderungen werden beim Menschen mittleren Alters am häufigsten angetroffen. Soweit eine Beurteilung möglich ist, scheinen ähnliche Verhältnisse beim Tier vorzuliegen.

Die Schwierigkeiten, mit der die veterinär-medizinische Forschung zu kämpfen hat, finden auch in den einschlägigen Publikationen ihren Niederschlag; es sollen kurz einige Beispiele zusammenfassend erwähnt werden:

1. Joest und Harzer: Nieren eines zirka 2jährigen Schweines; Normale Schlachtung. Befund: chronische Arteriitis und Periarteriitis der Aa. renales, fibrinöse Perikarditis, fibrinöse Peritonitis, Gastroenteritis. 2. Guldner: Teile des Herzens und der quergestreiften Muskulatur eines zirka 4wöchigen Kalbes. Periarteriitis. (Sektionsbefund, Angabe des Geschlechtes und Vorbericht des Tieres fehlen). 3. Balo: Foxterrierrüde, 4jährig, Sektionsbefund: akute Gastritis, Nephritis parenchymatosa, Arteriitis nodosa der Herzgefäße, chronische Endocarditis bicuspidalis, Lungenblutungen (Anamnese fehlt). 4. Nieberle [3]. Herz eines klinisch gesunden, 9 Monate alten Schlachtschweines. Periarteriitis der Herzgefäße (Anamnese fehlt). 5. Hoogland: Organe eines gesunden Schlachtrindes: in sämtlichen Organen „kleine graue Herde" (Periarteriitis), nur die Hirngefäße und die Äste der A. pulmonalis waren nicht verändert. 6. Hoogland: Muskulatur eines klinisch gesunden Schlachtrindes. Periarteriitis nur in den kleinen Muskelarterien). Die bei Axishirschen beobachteten und von Lüpke und Jäger beschriebenen endemischen Fälle zeigten vor allem Gastroenteritis, katarrhalische Gallengangsentzündung, Kachexie und Anämie.

Die Unvollständigkeit der Anamnesen des zur Verfügung stehenden Materials, insbesondere die Unkenntnis über die Dauer eventueller klinischer Störungen sowie die bunten Bilder der histologischen Untersuchung sind der Grund für die Verschiedenheit der Interpretation der Krankheit, die nicht nur in der Frage nach der Ätiologie, sondern auch auf dem Gebiet der pathologischen Anatomie und Pathogenese zum Ausdruck kommt. Da der Großteil der Arbeiten sich mit Einzelbefunden bei verschiedenen Tieren befaßt, fehlten weitgehend Vergleichsmöglichkeiten. Ich habe mir

daher die Aufgabe gestellt, die pathologisch-histologischen Phänomene der tierischen „Periarteriitis" zu beschreiben, Pathogenese und Ätiologie zu diskutieren und auf einige merkwürdige Besonderheiten hinzuweisen. Das mir zur Verfügung stehende Material besteht aus Organen von 36 Schweinen, die mir von der Veterinaria AG. (30 Fälle) und vom veterinär-bakteriologischen Institut der Universität Zürich (4 Fälle) zur histologischen Untersuchung übergeben oder von praktizierenden Tierärzten uns direkt eingesandt wurden.

In den weitaus meisten Fällen wird die sogenannte Periarteriitis erst bei der pathologisch-anatomischen Untersuchung festgestellt, da mit den heutigen klinischen Untersuchungsmethoden intra vitam fast durchwegs nur eine Verdachtsdiagnose gestellt werden kann. In den am häufigsten vertretenen chronischen Fällen kann die Diagnose bereits am Sektionstisch gestellt werden, besonders wenn disseminierte oder diffuse Verdickungen der Wand der oberflächlichen Arterien verschiedener Organe vorhanden sind. In frischeren Fällen dagegen kann nur die histologische Untersuchung Aufschluß geben.

In der veterinär-medizinischen Literatur werden pariarteriitische Veränderungen oft als Zufallsbefund bei normalen Schlachtungen erhoben. Sämtliche mir zur Verfügung stehenden Organe stammten dagegen von Tieren, die notgeschlachtet wurden oder umgestanden waren. Soweit uns klinische Angaben zugänglich waren, standen Zirkulationsstörungen, Atemnot, Inappetenz, Abmagerung, Obstipation usw. im Vordergrund. Bei der makroskopischen Untersuchung konnten knotige oder mehr oder weniger diffuse Veränderungen der Koronararterien, insbesondere der Rami descendentes festgestellt werden. Die Kranzgefäße imponierten dabei als starre Röhren mit unebener Wandbeschaffenheit, wobei in den weitaus meisten Fällen die Veränderungen eher diffuser Natur waren, während knotige Wucherungen und lokale Gefäßerweiterungen im Sinne eines echten Aneurysmas nur 8mal festgestellt wurden. Beim Menschen stellen periarteriitische Prozesse fast durchwegs knotige Wandveränderungen dar, eine Tatsache, die zur Bezeichnung Periarteriitis „nodosa" geführt hat. Immerhin wurden auch von humanmedizinischer Seite walzenförmige Ausdehnungen der Periarteriitis nodosa beschrieben (Klotz, Brasser, zit. nach Schultz). Beim Tier sind ähnliche Erscheinungsformen (Joest und Harzer, Balo) festgestellt worden, wobei jedoch die nodöse Form bedeutend häufiger beschrieben wurde. Auf der Schnittfläche der Organe, insbesondere des Herzens, fanden

sich häufig speckige Herdchen verschiedener Größe. Diese weißen, oft konfluierenden Herde enthielten im Zentrum fast immer ein mehr oder weniger dickwandiges, meist englumiges Gefäßchen. In den meisten Fällen sind die Herzklappen (besonders die Mitralis) schwielig verdickt, dagegen konnten bröckelige Auflagerungen im Sinne einer Endocarditis valvularis verrucosa nur 5mal festgestellt werden. In der Intima der Aorta und in geringerem Grade auch der Aorta pulmonalis lagen griesige, weiße, unscharf begrenzte Knötchen. In Ausnahmefällen waren sie auch unter dem Wandendokard zu finden. In sämtlichen Fällen bestand eine fibrinöse, oft sogar eine fibröse Epikarditis.

In 31 Fällen lagen in beiden Nieren entsprechende Gefäßveränderungen vor. Die Aa. interlobares und arcuatae erschienen oft als strohhalmdicke, starre Röhrchen mit speckiger Wand oder als weiße kompakte Knötchen. Als Folge der Zirkulationsstörungen traten unter Umständen größere oder kleinere Infarkte auf. Die Häufigkeit der Infarktbildung ist, verglichen mit den Befunden bei der menschlichen Periarteriitis nodosa, gering, wir konnten sie in unserem Material in 8 Fällen feststellen. Die prinzipielle Übereinstimmung zwischen menschlicher und tierischer Periarteriitis wurde bereits von Lüpke (1906) anerkannt und soll durch die vorliegende Arbeit bestätigt werden. Nur der Vergleich und die kritische Wertung der Ergebnisse können den Anstoß zu weiteren, fruchtbaren Forschungen geben.

B. Kasuistik

Im folgenden soll eine tabellarische Übersicht über die 36 zur Verfügung stehenden Fälle von sogenannter Periarteriitis nodosa (P. n.) des Schweines gegeben werden. Aus räumlichen Gründen verzichten wir auf eine detaillierte Beschreibung der pathologisch-anatomischen Gefäßveränderungen. Da sich die Gefäßprozesse im wesentlichen bei allen subakuten bzw. chronischen Fällen gleich bleiben, kann diese Vereinfachung verantwortet werden. Wesentlich scheint mir hingegen die Angabe des Standortes der betreffenden Tiere.

C. Zusammenfassung der pathologischen Anatomie der sogenannten Periarteriitis nodosa des Schweines

Bei der zusammenfassenden Besprechung der mannigfaltigen histologischen Bilder bei der sogenannten Periarteriitis müssen wir uns auf die prinzipiellen Veränderungen der Gefäßwand be-

schränken. Der Einteilung soll das Alter der entzündlichen Prozesse zugrunde gelegt werden.

Im (sehr seltenen) akuten Stadium stehen die Bildung von Intimagranulomen, die Exsudation von Fibrin bzw. fibrinoiden Massen und die fibrinoiden Nekrosen im Vordergrund. Die Intimagranulome bestehen aus Fibrinklümpchen, die entweder von Leukozyten oder jungen Bindegewebszellen durchsetzt und demarkiert werden. Die Endothelien sind dissoziiert oder palissadenartig eingestellt, die Intima ragt halbkugelig gegen das Gefäßvolumen vor.

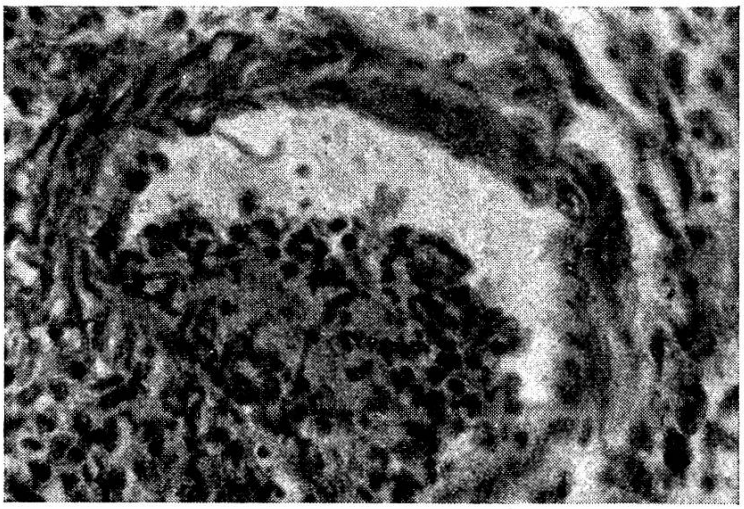

Mikrophoto 1. Entzündung einer Arteriole der Nierenrinde. Intimagranulom, Wucherung der Endothelien, Nekrose der Media, Proliferation von Histozyten in der Adventitia. (Fall 7). Vergrößerung 360 ×.

In den benachbarten Intimabezirken besteht eine seröse Infiltration und eine Proliferation mesenchymaler Zellen. Es entstehen unregelmäßige Lücken, die meistens in der medianahen Intimazone groß erscheinen. In diesen Hohlräumen liegen oft eosinophile Granulozyten.

Bevor wir auf das Verhalten des kollagenen Bindegewebes eingehen können, ist es unumgänglich, die Begriffe „fibrinoide Exsudation", „fibrinoide Degeneration" und „fibrinoide Nekrose" zu definieren. Es ist dabei von Vorteil, einige pathogenetische Probleme zu diskutieren.

Die in Frühstadien ausgeschiedenen fibrinösen Exsudate geben nur bei einem Teil der Intimagranulome positive Fibrinreaktion. Aus uns unbekannten Gründen wandeln sich diese Massen rasch in fibrinoide Substanzen um, die sich färberisch ungleich verhalten,

Tabelle 1

Fall No.	Anamnese	Standort	Bakteriologische Diagnose	Pathologisch-anatomische Diagnose
1	Im Frühling Kondoimpfung, im Juli Heilimpfung nach Hautrotlauf, Notschlachtung 30. 10. 42	Silvaplana 1817 m ü. M.	negativ	Hochgradige subakute P. n. sowohl der kleinen als auch der großen Herz- und Nierenarterien. Häufig Thromben in kleinen Herz- und Nierenarterien. Epicarditis fibrinosa. Endocarditis valv. verrucosa leichten Grades.
2	Früher Schweinepest, keine Schutzimpfungen; umgestanden 25. 2. 43	Alp bei Chur 950 m ü. M.	Aus Aortenklappen chron. Rotlauf. Lunge: grampos. Diplokokken, übrige Organe neg.	Subakute bis chronische P. n. der Herz- und Nierenarterien aller Kaliber. Epicarditis fibrinosa, Endocarditis verrucosa der Aortenklappen (bis erbsgroße Auflagerungen). Niereninfarkte, interstitielle chronische Nephritis.
3	Im Frühling Rotlauf-Schutzimp- nach Lorenz Exitus 10. 4. 43	Andeer 979 m ü. M.	Fäulniskeime (B. coli)	Hochgradige P. n. der Kranz- und Nierenarterien, schwielige Endocarditis valvularis (Mitralis). Diphtheroide Dünndarmentzündung, Ileocaecalklappen mit diphtheroiden Belägen. Histologische Untersuchung wegen fortgeschrittener Fäulnis nicht möglich.
4	Atemnot, Inappetenz Exitus 12. 7. 43	Zillis, 933 m ü. M.	Chron. Rotlauf, Ausstrich aus Kranzarterien: negativ	Hochgradige subakute P. n. eosinophilica der Herz- und Nierenarterien jeden Kalibers (speziell der Rami descendentes der Kranzarterien), Endangiitis und P. n. subacuta der Uterusarterien. Epicarditis fibrinosa partim fibrosa, Myocarditis subacuta bis chronica circumscripta, mäßige Endocarditis verrucosa der Mitralis. Bronchopneumonia verminosa. Nephrose.

Fall No.	Anamnese	Standort	Bakteriologische Diagnose	Pathologisch-anatomische Diagnose
5	Rotlauf-Schutzimpfung nach Lorenz. Exitus 30. 7. 43	Samedan 1728 m ü. M.	negativ	Hochgradige subakute Periarteriitis nodosa partim diffusa eosinophilica der Herz- und Nierenarterien jeglichen Kalibers. In einer kleinen Vene des Myokard periarteriitische Veränderungen. Epicarditis fibrinosa, Myocarditis circumscripta eosinophilica subacuta. Mäßige interstit. subakute bis chronische Nephritis, einige frischere Niereninfarkte.
6	Viruspest-Endemie Exitus 9. 8. 43	Alp bei Luzein 958 m ü. M.	In allen Organen, B. suisepticum	Mittel- bis hochgradige subakute Periarteriitis nodosa partim diffusa eosinophilica der Herz- und Nierenarterien, leichtgradige endangiitische Prozesse in Zweigen der Bronchialarterie. Epicarditis fibrinosa, Myocarditis circumscripta acuta bis subacuta, Sarkosporidiose des Myokard. Geringgradige fibrinöse Endocarditis parietalis. Nephrose. Pleuropneumonia fibrinosa.
7	Viruspest-Endemie (gleicher Bestand wie Fall 6) Exitus 9. 8. 43	Alp bei Luzein 958 m ü. M.	Wie in Fall 6 (B. suisepticum)	Hochgradige P. n. subacuta bzw. acuta bis subacuta eosinophilica der Herz- und Nierenarterien jeglichen Kalibers, in einzelnen kleinen Arterien endangiitische Prozesse. Ansammlung eosinophiler Granulozyten um einzelne Kapillaren des Niereninterstitiums, Nephrose. Hochgradige fibrinöse Epicarditis, akute Myocarditis circumscripta lymphozytaria et eosinophilica, akute umschriebene Endokarditis mit fibrinoiden Nekrosen.
8	Im Frühjahr Rotlauf-Schutzimpfung nach Lorenz Exitus 9. 8. 43	Buchen-Alp 1200 m ü. M.	negativ	Chronische P. n. der Herzarterien, subakute leichtgradige P. n. der Aa. interlobulares der Niere, Epicarditis fibrosa, fibröse Endocarditis valvularis, chronische umschriebene Myokarditis.
9	Inappetenz, Dyspnoe, Exitus 30. 8. 43	Ilanz, 692 m ü. M.	Diplok. (gr +) in Lunge, B. coli in übrigen Organen. Gefäßwände steril	Subakute P. n. eosinophilica der Herz- und Nierenarterien aller Kaliber, Epicarditis fibrinosa, Nephrose, akute purulente Bronchopneumonie.
10	Schutzimpfung nach Lorenz, Notschlachtung 7. 9. 43	Zillis, 933 m ü. M.	negativ	Periarteriitis nododosa subacuta bis chronica eosinophilica der Herz- und Nierenarterien, periarteriitische Veränderungen in einer kleinen Nierenvene. Myokarditische Schwielen. Nephrose.
11	Anamnese unbekannt. Notschlachtung 26. 7. 44	Santa Maria 1388 m ü. M.	negativ	Chronische P. n. zahlreicher Herzarterien verschiedenen Kalibers, in Nieren keine Gefäßveränderungen. Epicarditis fibrinosa/fibrosa, Endokard o. B. Nach Angaben des Tierarztes hämorrhagische Pneumonie und Peritonitis.
12	Anamnese unbekannt. Exitus 9. 10. 44	Klosters, 1193 m ü. M.	negativ	Chronische P. n. der Herz- und Nierenarterien verschiedener Größe. Epicarditis fibrosa, multiple kleinere Herzschwielen, ältere Niereninfarkte.
13	Anamnese unbekannt. Notschlachtung 23. 11. 44	Davos, 1560 m ü. M.	negativ	Subakute bis chronische P. n. in einigen Herz- und Nierenarterien, chronische Aortitis, chronische P. n. einiger Vasa vasorum der Aorta, endangiitische und in einem Ast der Bronchialarterien ältere, periarteriitische Prozesse. Epicarditis fibrosa, Endokard o. B.
14	Anamnese unbekannt. Exitus 29. 11. 44	Poschiavo, 1011 m ü. M.	negativ	Chronische zum Teil subakute P. n. der Herzarterien (speziell der Rami descendentes der Kranzarterien) sowie in verschiedenen Nierenarterien. Epicarditis fibrinosa partim fibrosa, geringgradige fibröse Endokarditis der Aortenklappen. Bronchitis chronica. Mäßige interstitielle chronische Nephritis.
15	Rotlauf-Schutzimpfung nach Lorenz (Mitte Mai 44) Exitus 24. 1. 45	Darvella 855 m ü. M.	Chron. Rotlauf (aus Klappenauflagerungen)	Chronische Periarteriitis und Endangiitis einiger Arterien des Myokard. Endocarditis polyposa der Mitralis, Endocarditis fibrosa der Aortenklappen, schwielige Verdickung der Trikuspidalis und der Pulmonalklappen. Nieren- und Milzgefäße o. B. Epicarditis fibrinosa/fibrosa.

Fall No.	Anamnese	Standort	Bakteriologische Diagnose	Pathologisch-anatomische Diagnose
16	Anamnese unbekannt. Notschlachtung 16. 3. 45	Vicosoprano 1071 m ü.M.	negativ	Chronische P. n. der Herz- und Nierenarterien. Epicarditis fibrosa, chronisch umschriebene Myokarditis. Schwielige Verdickung sämtlicher Herzklappen.
17	Rotlaufinfektion Exitus 22. 5. 45 4 Mon. prä exit. Heilung nach Rotlaufserum.	Silvaplana, 1816 m ü.M.	Tierversuch mit Material aus Nieren: chron. Rotlauf	Chronische P. n. der Herzarterien (besonders Kranzarterien hochgradig höckerig verdickt). Endangiitis obliterans in einigen Nierengefäßchen mit spärlicher Ansammlung von eosinophilen Granulozyten. Lungengefäße o. B. Epicarditis fibrosa, Myocarditis chron. circumscripta mit spärlicher Verkalkung. Fibrinöse Pneumonie. Nephrose.
18	Fieber, Hautrötung, Obstipation, Dyspnoe, Exitus 6. 7. 45	Obervaz, 1214 m ü.M.	B. pyogenes in Lunge, übrige Organe negativ	Subakute P. n. eosinophilica in Herz und Nieren. Epicarditis fibrinosa, Myocarditis circumscripta chron., geringgradige Endocarditis verrucosa der Mitralis. Multiple Niereninfarkte, Bronchopneumonia purulenta acuta.
19	Rotlauf-Schutzimpfung nach Lorenz am 10. 6. 45. Exitus 6. 7. 45	Lenz 1320 m ü.M.	negativ	Subakute P. n. eosinophilica verschiedener Herz- und Nierenarterien (besonders Rami descendentes der Kranzarterien verdickt). Epicarditis fibrinosa, Nephrose.
20	Wie Fall 19, gleicher Bestand	Lenz, 1320 m ü.M.	negativ	Periarteriitis subacuta eosinophilica zahlreicher Herz- und Nierenarterien. Endangiitis einzelner kleiner Herz- und Nierengefäße. In einer kleinen Vene des Myokard „periarteriitische" Veränderungen. Epicarditis fibrinosa. Nephrose.
21	Rotlauf-Schutzimpfung nach Lorenz im Mai. Notschlachtung 13. 7. 45	Schmitten, 1280 m ü.M.	B. coli in allen Organen (Fäulnis), kein Rotlauf	Chronische ausgedehnte P. n. in vielen Arterien des Herzens und der Nieren. Peri- und Epicarditis fibrosa, chronische Myocarditis circumscripta, interstitielle Nephritis chronica. Retikuläre Hyperplasie der Milz.
22	Anamnese unbekannt. Exitus 13. 7. 45	Bonaduz, 652 m ü. M.	negativ	Chronische Periarteriitis der Herz- und Nierenarterien verschiedenen Kalibers, Epicarditis fibrinosa/fibrosa, Endocarditis valvularis fibrosa. Chronische interstitielle Nephritis.
23	Kondo-Impfung (doppelte Dosis) Mitte Mai Notschlachtung 21. 7. 45	Silvaplana, 1816 m ü.M.	negativ In Lunge Tbc. bakt.	Hochgradige chronische Periarteriitis zahlreicher Herz- und Nierenarterien mit fibrozytenreichem Granulationsgewebe in Intima, Adventitia und einzelnen Mediasektoren, andere Mediabezirke hyalinisiert. Chronische Periarteriitis (unspezifisch) einzelner kleiner Lungenarterien. Epi- und Pericarditis fibrosa. Endocarditis fibrosa mitralis. Alte Niereninfarkte, chronische interstitielle Nephritis. Tbc-Pneumonie.
24	Rotlauf-Schutzimpfung nach Lorenz im Mai 45 Seit 10 Tagen Inappetenz. Umgest. 27. 7. 45	Guarda, 1653 m ü.M.	gram + feine Kokken in allen Organen	Periarteriitis subacuta eosinophilica besonders des Herzens, in geringerer Intensität auch in Nierenarterien. Umschriebene lymphozytäre Myokarditis mit einigen eosinophilen Granulozyten. Epicarditis fibrinosa. Lymphatische Hyperplasie der Milz. Nephrose.
25	Wie Fall 24, gleicher Bestand	Guarda, 1653 m ü.M.	negativ	Subakute bis chronische Periarteriitis einzelner Herzarterien, keine eosinophilen Granulozyten, Periarteriitis chronica zahlreicher Nierenarterien zum Teil mit eosinophilen Granulozyten. Chronische fibröse Peri-Epicarditis, chronische Glomerulonephritis.
26	Anamnese unbekannt. Exitus 1. 10. 45	Stürvis, 1378 m ü.M.	negativ	Periarteriitis chronica zahlreicher Herzarterien verschiedenen Kalibers, in einzelnen Arterien des Epicard Aneurysma dissecans. Chronische Periarteriitis der Nierenarterien. Epicarditis fibrosa, chronische umschriebene Myokarditis, chronische fibröse Entzündung der Aortenklappen. Nephritis interstitialis circumscripta chronica, vereinzelte alte Niereninfarkte.

Fall No.	Anamnese	Standort	Bakteriologische Diagnose	Pathologisch-anatomische Diagnose
27	Rotlauf-Schutzimpfung nach Lorenz im Mai. Im Juli auf Alp Ferkelgrippe, Husten, Fieber. Notschlachtung 3. 10. 45	Saas i. P. Alp, 998 m ü. M.	negativ	Vorwiegend chronische Periarteriitis verschiedener Herzarterien, multiple perivaskuläre zum Teil verkalkte Herzschwielen, Epicarditis fibrosa. Nierengefäße o. B.
28	Inappetenz. Fieber, keine Schutzimpfung. Exitus 19. 5. 46 (starker Föhndruck)	Alp 900 m ü. M.	negativ	Periarteriitis subacuta eosinophilica verschiedener Herzarterien, keine Myokarditis. Epicarditis fibrinosa. Nieren nicht vorhanden.
29	Rotlauf-Schutzimpfung nach Lorenz. Exitus 12. 7. 46	Alp 1450 m ü. M.	B. pyogenes in Lunge, übrige Organe steril	Periarteriitis subacuta eosinophilica einzelner Herzarterien, End- und Panangiitis in Nieren, Epicarditis fibrinosa. Im Myokard einige Exemplare von Sarcocystis Miescheriana. Abszedierende Bronchopneumonie. Herdförmige interstitielle, frischere Nephritis lympho-granulozytaria.
30	Rotlauf-Schutzimpfung nach Lorenz, 4 Tage vor Notschlachtung 30. 7. 46	Trans, 1474 m ü. M.	negativ	Periarteriitis subacuta eosinophilica in Herz- und Nierenarterien verschiedenen Kalibers mit ausgedehnter fibrinoider Nekrose der Media und Ansammlung von Fremdkörperriesenzellen. Epicarditis fibrinosa. Leichte frischere interstitielle Nephritis.
31	1945 Rotlaufinfektion durchgemacht, Fieber, Dyspnoe. Notschlachtung 30. 7. 46	Obervaz, 1214 m ü. M.	Lunge: B. pyogenes, übrige Organe steril	Subakute bis chronische Periarteriitis der Herz- und Nierenarterien, subacute endangiitische und periarteriitische Veränderungen einzelner Äste der Bronchialarterien, Epicarditis fibrinosa, abszedierende Bronchopneumonie, leichte interstitielle Nephritis circumscripta.
32	Im April Rotlaufinfektion durchgemacht, 17. 7. Rückfall, Diarrhoe, Inappetenz, Notschlachtung 30. 7. 46	Alp b. Surrhein ca. 1100 m ü. M.	Chron. Rotlauf	Subakute Periarteriitis nodosa eosinophilica in Herz und Niere, multiple perivaskuläre Herzschwielen mit eosinophilen Granulozyten, Lymphozyten, Histiozyten und einigen myogenen Riesenzellen. Epicarditis fibrinosa. Leichte Sarkosporidiose des Myokard. Endocarditis valvularis verrucosa. Lungenödem. Leichte akute Bronchitis, Nephrose. Keine entzündlichen Gefäßveränderungen in Lunge.
33	Kondo-Impfung im Mai. Notschlachtung 2. 10. 46, wegen Inappetenz	Kästris b. Ilanz, 726 m ü. M.	Akzidentelle Diplokokken	P. n. subacuta bis chronica des Herzens, mäßige Durchsetzung der Gefäße und des perivaskulären Gewebes mit eosinophilen Granulozyten. Endangiitis obliterans und Periarteriitis subacuta verschiedener Nierenarterien. Subakute periarteriitische Veränderungen der Vasa vasorum der Aorta. Epicarditis fibrosa. Perivaskuläre myokarditische Schwielen. Endocarditis fibrosa parietalis und valvularis (Aortenklappen). Umschriebene chronische, interstitielle Nephritis.
34	1 Woche prae ex. schlechte Freßlust, Futteraufnahme sistiert, Temp. 39,2. Hautrötungen	Vicosoprano 1071 m ü. M.	negativ	Periarteriitis nodosa verschiedenen Alters sowohl in Herz als auch in Niere. Eosinophile Granulozyten in mittlerer Zahl. Epicarditis fibrinosa. Interstitielle, umschriebene Nephritis lymphozytaria. Aortitis chronica mit periarteriitischen Veränderungen in den Vasa vasorum.
35	Kondo-Impfung, Mai 1946. 1 Mon. prae ex. Ekzem auf Rücken, nach Inj. von Rotlaufserum Besserung. Anfangs Oktober Rückfall. Notschlachtung 19. 10. 46	Alp b. Maloja 1950 m ü. M.	negativ	Subakute Periarteriitis nodosa verschiedener Arterien des Herzens und der Nieren, eosinophile Granulozyten in ziemlich großer Zahl. Epicarditis fibrinosa, multiple perivaskuläre Narben mit myogenen Riesenzellen im Myokard. Leber und Milz ohne Gefäßveränderungen. Vasa vasorum der Aorta zum Teil mit periarteriitischen Prozessen.

Fall No.	Anamnese	Standort	Bakteriologische Diagnose	Pathologisch-anatomische Diagnose
36	Rotlauf-Schutzimpfung nach Lorenz, 3 Wochen prae ex. Inappetenz. Zyanose der Kopfschleimhäute	Sedrun, 1401 m ü.M.	negativ	Periarteriitis subacuta bis chronica eosinophilica zahlreicher Herzarterien verschiedenen Kalibers. Eine Vene des Myokardes mit „periarteriitischen" Veränderungen. Epicarditis fibrosa. Myocarditis eosinophilica et lymphozytaria circumscripta mit Aktinomyzesdrusen. Fibröse Endocarditis mitralis. Nephrose. Keine Gefäßveränderungen der Niere.

in einem Teil der Fälle sogar Amyloidreaktion geben (vgl. Knezevic u. a.). V. Albertini [4, 5] vermutet, daß es sich dabei um gealtertes Fibrin handle, das aus Mangel an Leukozytenfermenten nicht aufgelöst wurde. Diese Ansicht beruht auf der Tatsache, daß fibrinoide Massen nur bei Entzündungsvorgängen erscheinen, bei denen Leukozyten vorübergehend oder gar nicht auftreten. Bei der Resorption dieser Substanzen sind bei der sogenannten Periarteriitis primär oft Leukozyten, sekundär mesechymale Zellen und Fremdkörperriesenzellen beteiligt. Die Beseitigung dieser Massen gelingt offensichtlich nur selten und unvollständig. In der Folge treten Degenerationserscheinungen des kollagenen Bindegewebes auf, die durch Auflösung der kollagenen Fasern in argentophile Fäserchen gekennzeichnet sind (Klinge [2, 3]) u. a.). Wird das Gewebe von großen Mengen fibrinoider Massen durchsetzt, kann eine fibrinoide Nekrose entstehen. Vermutlich spielt dabei der Gehalt an antigenen, bzw. „giftigen" Stoffen eine bedeutende Rolle. Die fibrinoide Nekrose ist nach von Albertini [5] gekennzeichnet durch die Umwandlung der kollagenen Faser in plumpe argentophile Elemente, die sich später auflösen. Alle 3 Prozesse können gleichzeitig nebeneinander vorkommen. In Intima und Adventitia besteht in den weitaus meisten Fällen eine fibrinoide Degeneration der kollagenen Fasern, während fibrinoide Exsudate in wechselndem Umfang vorkommen. In der Media tritt in umschriebenen Bezirken, seltener in der ganzen Zirkumferenz eine Koagulationsnekrose auf, die als fibrinoide Nekrose betrachtet werden muß. Diese Medialalterationen wurden seit langem als Spezifikum der sogenannten Periarteriitis betrachtet. Jäger betont allerdings, daß diese Auffassung nicht zu Recht besteht, da auch bei tuberkulösen Arteriitiden, Rheumatismus, Glomerulitis (Fahr) u. a. entsprechende Phänomene beobachtet werden können. Durch Serienschnitte läßt sich leicht nachweisen, daß die Medianekrosen nie die Ausdehnung der intimalen oder adventiellen Reaktionen erreichen. In zahlreichen Fällen lassen sich daher bei der einseitigen Querschnittsbetrachtung nur ein Ödem oder kleine Nekrosen feststellen. Die adventitiellen Prozesse bestehen in Ödem, Proliferation von Histiozyten und Ansammlung eosinophiler Granulozyten. Die Adventitia wird in diesem Stadium besonders intensiv durchblutet, die Vasa vasorum sind mit Erythrozyten vollgestopft. Die zelligen Reaktionen der Intima und Adventitia erreichen im Bereich der fibrinoiden Nekrosen die größte Dichte, später verbreiten sich die Histiozyten in der ganzen Adventitia.

In keinem der Fälle konnten ausschließlich akute Stadien beobachtet werden; immer waren auch Arterien anzutreffen, in denen der Prozeß weiter fortgeschritten war. Das Nebeneinander akuter und subakuter bzw. subakuter und chronischer Alterationen muß nach unseren Befunden als typisch für die sogenannte Periarteriitis des Schweines betrachtet werden.

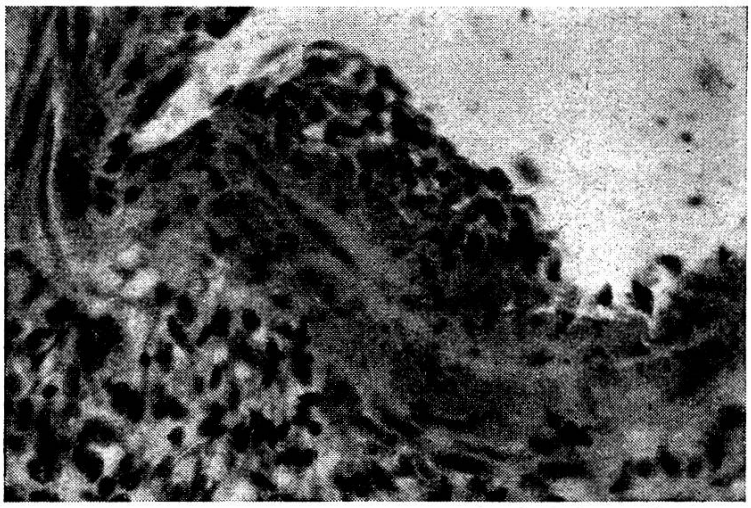

Mikrophoto 2: Intimapolster aus gewucherten mesenchymalen Zellen. Endothelbelag teilweise zerstört. Beginnende fibrinoide Nekrose des betreffenden Mediasektors. Proliferationen im benachbarten Adventitiabezirk. (Leica-Aufnahme). (Fall 24). Vergrößerung 360 ×.

Die subakuten Periarteriitiden sind durch das Vorliegen eines fibroblastenreichen Granulationsgewebes in der inneren und äußeren Gefäßhaut, unter Umständen auch in der Media gekennzeichnet. In den hochgradig verbreiterten ödematösen Zonen der Intima und Adventitia findet man wuchernde junge Bindegewebszellen und eine Ansammlung von Lymphozyten und Eosinophilen. Die oben erwähnten Lücken in der Intima werden oft von einem endothelähnlichen Zellbelag ausgekleidet und können Ez. enthalten. Diese auskleidenden Zellen stehen meistens in lockerer topographischer Beziehung zueinander. Anscheinend handelt es sich um abgeplattete mesenchymale Zellen, die kapillarähnliche Kanälchen entstehen lassen, in Ausnahmefällen werden auch richtige Kapillaren gebildet. Die Nekroseherde der Media werden von einem Granulationsgewebe durchwachsen und umgeben, die muskulären Elemente werden aufgesplittert oder zur Atrophie gebracht. Diese entstehenden Medianarben sind recht häufig anzutreffen. Das

Granulationsgewebe ist in den meisten Fällen von Eosinophilen durchsetzt.

In den chronischen Fällen finden sich im Granulationsgewebe Fibrozyten; dadurch erhält das Reparationsgewebe eine straffere Struktur. Intima und Adventitia werden von einem fibrösen Gewebe gebildet. Eosinophile fehlen durchwegs (vgl. Photo 5).

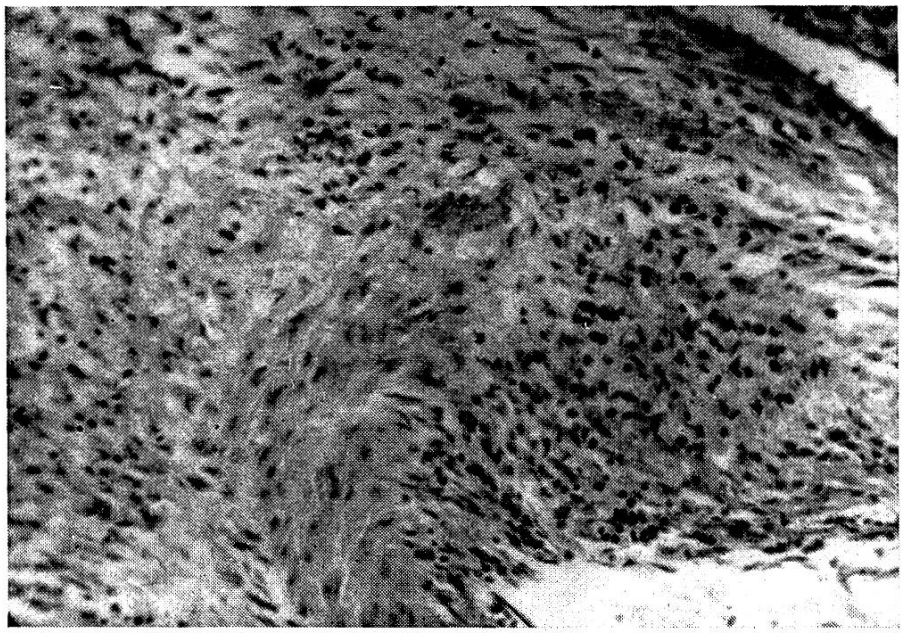

Mikrophoto 3. Von der Intima her wächst ein Granulationsgewebe in die Media ein. Kleinere nekrotische Bezirke in der Media, mehrere Lücken in der mittleren Gefäßschicht. In Adventitia fibrinoide Exsudate und Degeneration. Zellige Reaktion in der Adventitia eher gering. Vergrößerung 400 ×. (Fall 36).

Die nekrotischen Mediabezirke werden sehr oft hyalinisiert oder von einem straffen Narbengewebe durchwachsen, das mit der Intima und Adventitia deutlich in Beziehung steht.

Das Verhalten der Vasa vasorum zeigt große Unterschiede. Entzündliche Veränderungen sind keineswegs immer vorhanden, dagegen besteht stets eine mehr oder weniger starke Hyperämie. Besteht eine Periarteriitis der Eigengefäße, so kann mit Sicherheit festgestellt werden, daß die Prozesse mit den Veränderungen des von ihnen ernährten Gefäßes nicht unbedingt synchron ablaufen müssen.

Die Veränderungen der Venen verdienen deshalb besondere Beachtung, weil verschiedene Autoren (z. B. Urbach und Gott-

lieb u. a.) eine Beteiligung der venösen Gefäße in Abrede stellen. In zahlreichen Arbeiten werden jedoch vereinzelte Venenerkrankungen im Sinne einer „Periarteriitis" beschrieben (Hornowski,

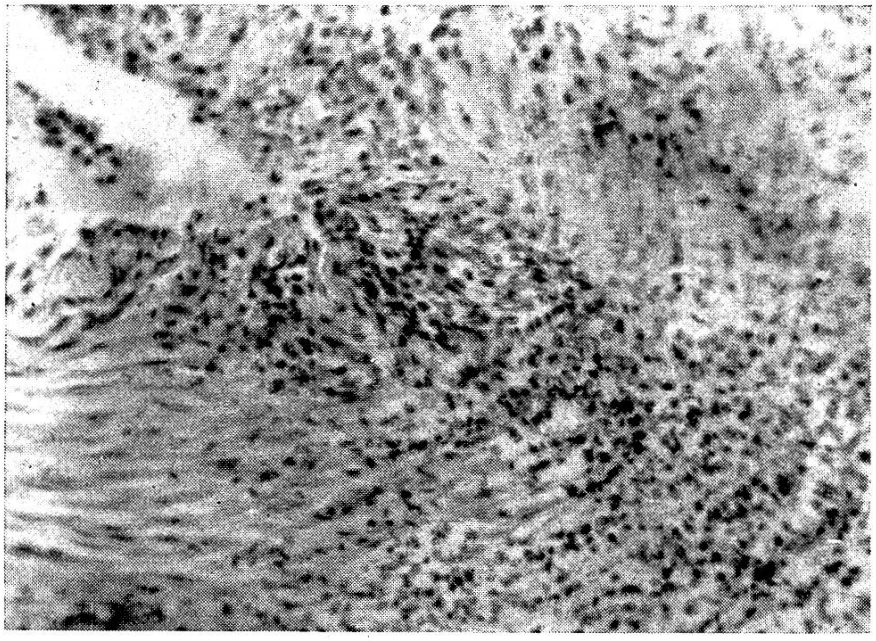

Mikrophoto 4. Jüngeres Granulationsgewebe, das die Media durchwächst und die Intima und Adventitia miteinander verbindet. Media ödematös. Vergrößerung 400 ×. (Fall 5). Herz.

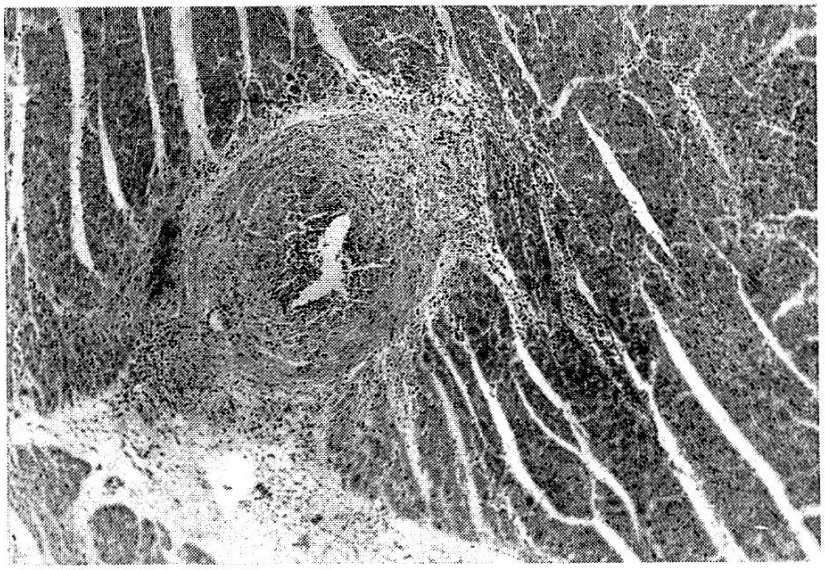

Mikrophoto 5. Eine kleine Arterie des Myokard mit Medianarbe. Vergrößerung 97 ×. (Fall 36).

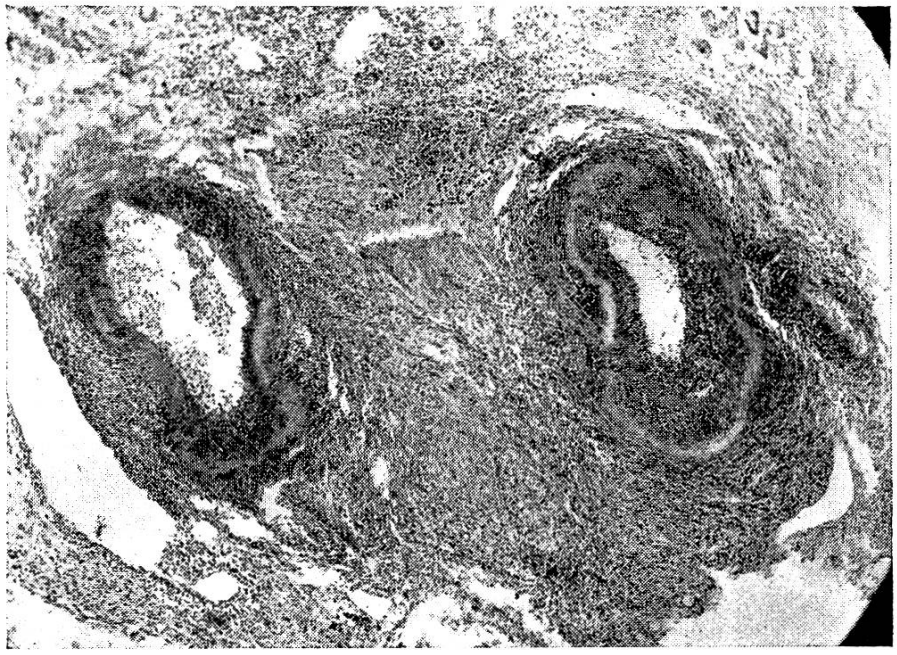

Mikrophoto 6. Chronische Periarteriitis mit Hyalinisierung der nekrotischen Media. In der Arterie rechts sehr hochgradige Proliferation in der Intima, straffes fibröses Gewebe der Adventitia. Vergrößerung 97 ×. (Fall 25). Niere.

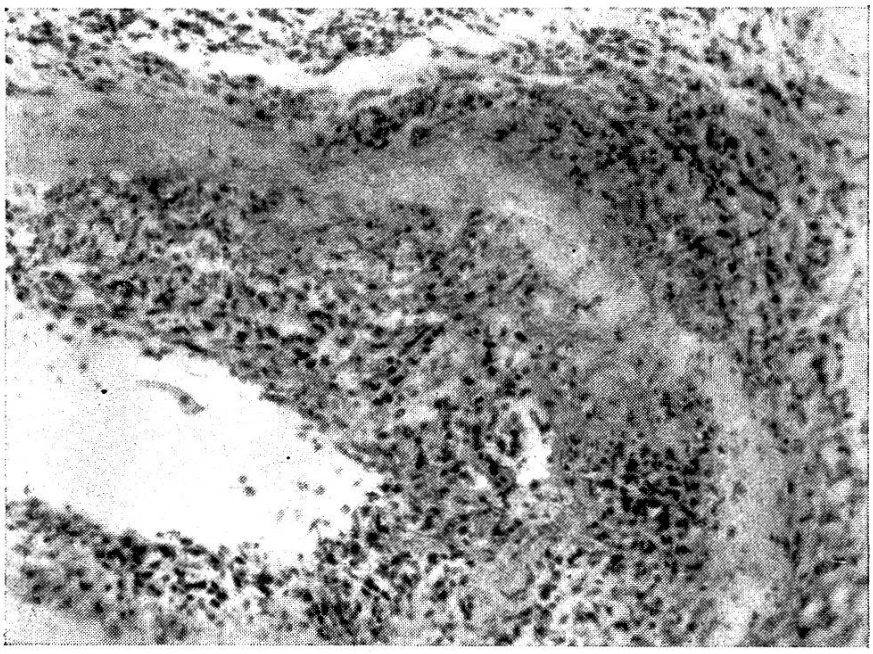

Mikrophoto 7. Ausschnitt aus der rechten Arterie der Mikrophoto 6 bei 400facher Vergrößerung.

Gruber [2], Hann, Rößle [5], Wohlwill, Klotz, Schüpbach u. a.). In zahlreichen Schnitten aus verschiedenen Organpartien konnten wir bei unseren 36 Fällen nur 4mal eine „periarteriitische" Venenerkrankung (Fall 5, 10, 20, 36) feststellen, die stets an Intensität und Ausdehnung hinter den entzündlichen Veränderungen der entsprechenden Arterie zurücksteht. Wie bei den Arterien bestehen auch hier eine Verbreiterung der Intima, meist eng begrenzte, partielle Mediaalterationen und mehr oder weniger ausgedehnte histiozytäre Wucherungen in der Adventitia. Wie bei den arteriellen Gefäßen können auch hier Eosinophile auftreten. Ein prinzipieller Unterschied zwischen der hyperergischen Entzündung der Arterien- und Venenwand besteht meines Erachtens nicht.

Die eosinophilen Granulozyten sind bei akuten und subakuten Prozessen immer vorhanden. In frischen Fällen liegen sie am dichtesten in der Intima, bei subakuten Prozessen in der Adventitia. Sie treten dabei häufig in kleinen Grüppchen von 2 bis 5 Zellen auf, können sich aber bei fortgeschrittener Entzündung in der ganzen Zirkunferenz verteilen. In keinem unserer Fälle wurde eine Blutuntersuchung vorgenommen, da Eosiphile aber im Lummen vielfach in großer Zahl anzutreffen sind, kann eine Bluteosinophilie vorausgesetzt werden[1]). Daß es sich bei diesen eosinophil gekörnten Granulozyten um echte eosinophile Leukozyten handelt, konnte durch die von Pagel angegebenen Ehrlichsche Reaktion bestätigt werden.

In der Humanpathologie werden oft Aneurysmen (vgl. Schultz, Schüpbach u. a.) beschrieben, die im Anschluß an hochgradige Periarteriitiden auftraten. In unserem Fall konnte nur in einzelnen, chronisch alterierten Herzarterien des Falles 26 Veränderungen im Sinne eines Aneurysma dissecans beobachtet werden.

Die Entstehung der intramuralen Hämatome bzw. des Aneurysma dissecans muß auf die Insuffizienz des Narbengewebes zurückgeführt werden, das dem Blutdruck nicht standzuhalten vermochte. Die dabei entstandenen Blutungen hatten jedoch nirgends größeren Umfang erreicht.

Organveränderungen

Die Kasuistik zeigt uns mit Deutlichkeit, daß die Herz- und Nierengefäße am häufigsten entzündlich verändert sind, während die übrigen Organgefäße sehr selten oder gar nie Entzündung auf-

---

[1]) Charcot-Leyden'sche Kristalle sind dagegen nie gefunden worden.

weisen (vgl. unter E). Wir haben in unserem Material 17 mal myokarditische, 36 mal epikarditische und 16 mal endokarditische Prozesse gefunden.

Das Alter der Epicarditiden stimmt mit demjenigen der Gefäßprozesse überein. Fibröse Entzündungen des äußeren Herzblattes können nur bei mehr oder weniger chronischen Fällen von sogenannter Periarteriitis beobachtet werden. Entsprechend dem Alter der Gefäßentzündungen stehen fibrinöse Epikarditiden im Vordergrund. In diesen Fällen zeigen die oberflächlichen Epikardschichten histologisch wenig Besonderheiten, die tieferen Partien dagegen sind durch die Wucherungen histiozytärer Zellen gekennzeichnet. In vielen Fällen besteht eine fibrinoide Degeneration der kollagenen Fasern, die bereits im HE-Präparat auffällt. Das Bindegewebe nimmt dabei einen violetten Farbton an, die einzelnen Fasern verhalten sich eosinophob und lassen sich oft überhaupt nicht mehr richtig unterscheiden. Bei der Silberimprägnation besteht eine mehr oder weniger starke Aufsplitterung in die einzelnen argentophilen Fäserchen. Die histiozytären Zellen liegen verstreut im Gewebe, in einzelnen Fällen zu kleinen Grüppchen vereinigt, ohne daß jedoch Herdchen entstehen, die morphologisch mit Aschoff'schen Knötchen übereinstimmen. Eigentliche Verquellungsbezirke oder dichtere Ansammlungen von Histozyten sind nur im Bereich kleinerer Gefäße vorhanden. Neutrophile Granulozyten treten zahlenmäßig zurück, dagegen sind eosinophile Leukozyten im perivaskulären Bereich, in einzelnen Fällen sogar perineural vorhanden. Im Myokard treten multiple kleinere entzündliche Bezirke auf, die sich ausschließlich auf das perivaskuläre Gebiet beschränken. Die Ausdehnung dieser Herde variiert stark, in Fällen mit frischeren Gefäßalterationen bestehen sie vorwiegend aus Lymphozyten in chronischen Stadien zeigen sie das Bild der perivaskulären Herzschwielen. Eine Begrenzung der myokarditischen Herde besteht in frischen Prozessen kaum, in chronischen Fällen dagegen zeigen sie mehr oder weniger eiförmige Gestalt, wobei sich an der Peripherie mehrkernige myogene Riesenzellen ansammeln können. Diese Gebilde stellen offenbar frustrane Regenerationsversuche dar, eine nennenswerte Bildung von Fasersubstanz läßt sich jedoch nirgends beobachten. Im Gegensatz zu den frischen myokarditischen Prozessen werden hier keine Eosinophile eingelagert. In einigen Fällen besteht eine dystrophische Verkalkung einzelner abgestorbener Muskelfasern. Da diese Narben ausschließlich perivaskulär liegen, drängt sich ein Vergleich mit den rheumatischen Herzschwielen auf. Während letztere durchwegs von geringer Aus-

dehnung sind und mehr oder weniger eiförmig erscheinen, sind diese Herde von polymorpher Gestalt und stark wechselnder Ausdehnung. Wie im Epikard bestehen in subakuten und zum Teil in subchronischen Fällen degenerative Prozesse des kollagenen Bindegewebes. Man erhält den Eindruck, die kollagenen Fasern seien stellenweise in die einzelnen Fäserchen zerfallen, die Kollagenimprägnierung erscheint mangelhaft, da wenig Affinität zu Eosin besteht. In den akuten und subakuten myokarditischen Prozessen besteht eine Immigration eosinophiler Granulozyten, wobei sie sich entweder in der peripheren Adventitia, in der Peripherie der myokarditischen Zonen oder in Einzelfällen auch locker über das serös infiltrierte Gewebe verteilen. Sind diese myokarditischen Prozesse als selbständige Phänomene oder als Begleitreaktionen zu betrachten? Die deutlich perivaskuläre Lagerung und die prinzipielle Übereinstimmung mit der Struktur der alterierten Media legen die Annahme nahe, daß es sich um sekundäre, reaktive Prozesse handelt, die von der Adventitia aus ihren Ursprung nehmen. Auch Walther betont die sekundäre Natur der myokarditischen Prozesse.

Endokarditiden konnten in 16 Fällen festgestellt werden, wobei sich die Veränderungen auf das Klappenendokard oder auf die Wandauskleidung beschränken, unter Umständen sich auch über das ganze innere Herzblatt verteilen können. Die Stadien der Endokarditiden stimmen dabei mit denjenigen der Gefäßalterationen überein. Besonderes Interesse beanspruchen die Klappenprozesse. Eine Endocarditis valvularis verrucosa ließ sich in 7 Fällen feststellen. Die meist geringgradige warzige Klappenentzündung beschränkt sich auch hier vorwiegend auf die Mitralis und die Aortenklappen. Histologisch sind bei den Wandendokarditiden histiozytäre Wucherungen des subendokardialen Gewebes und in frischeren Fällen perikapilläres Ödem und Ansammlung von eosinophilen Granulozyten gefunden worden. Die verruköse Form der Klappenentzündung bietet keine Besonderheiten (fibrinoide, zum Teil fibrinoid-nekrotische Degeneration des gefäßlosen Klappengewebes, Endothelverlust usw.). In 8 Fällen sind schwielige Veränderungen der Herzklappen vorhanden, wobei von der Basis her Kapillaren vorgedrungen sind. Eine Endocarditis polyposa, wie sie speziell beim chronischen Rotlauf der Schweine vorkommt, läßt sich nur in einem Fall (Nr. 15) feststellen. Ulzeröse Klappenprozesse fehlten durchwegs.

In einigen Fällen konnte eine Aortitis beobachtet werden, wobei in der Intima und Media Häufchen von Lymphozyten und Histiozyten lagen.

Das Verhalten der Aorta bei entzündlichen Prozessen der Vasa vasorum soll an anderer Stelle eingehender beschrieben werden, da für ein abschließendes Urteil über diese entzündlichen Prozesse, die anscheinend in Arteriosklerose im weiteren Sinne ausmünden, noch zu wenig Material zur Verfügung steht.

In der überwiegenden Mehrzahl der Nieren mit panangiitischen Nierenveränderungen konnte eine Nephrose, in den älteren Fällen eine interstitielle Nephritis beobachtet werden. Diese umschriebenen entzündlichen Prozesse des Interstitiums gehen, wie im Herzen, durchwegs von entzündeten Gefäßwänden aus und enthalten demzufolge häufig Eos. Eine Glomerulonephritis konnte nur in einem einzigen Fall beobachtet werden, während zahlenmäßig die Fälle mit rein degenerativen Prozessen an den Tubulusepithelien und zum Teil im Glomerulum überwiegen.

D. Die Beziehung zwischen Endangiitis obliterans und sogenannter Periarteriitis. Fragen der Nomenklatur

In unserem Material konnten häufig periarteriitische und endangiitische Prozesse nebeneinander beobachtet werden. Über ähnliche Befunde berichtete bereits Jäger. Er fand neben typischen endangiitischen Prozessen periarteriitische Veränderungen in kleinen Arterien. Gruber [2, 4, 5] betrachtete beide Erkrankungen als wesensgleich, nämlich als hyperergische Entzündungen der Gefäßwand. Während bei der Endangiitis obliterans v. Winiwarter-Buerger die Intimaalterationen dem pathologischen Bild das typische Gepräge geben, stehen bei der „Periarteriitis" die Veränderungen aller 3 Gefäßschichten im Vordergrund; dabei wurde seit jeher den Mediaprozessen eine ausschlaggebende Bedeutung für die Diagnose zugesprochen. Nicht nur die Ausdehnung der Entzündung auf alle 3 Gefäßschichten, sondern auch die Intensität der Mediaveränderungen unterscheiden diese beiden Arterienprozesse voneinander. Bei der Endangiitis obliterans entstehen nach einer gewissen Zeit fibrinoide Degenerationserscheinungen in der Intima, während bei der sogenannten Periarteriitis fibrinoide Nekrosen der Media vorherrschen.

Wir hatten Gelegenheit, bei demselben Tier periarteriitische Prozesse in Herz und Nieren, sowie endangiitische Gefäßveränderungen in der Lunge zu beobachten. Die nahe Beziehung der beiden Erkrankungen wird noch augenfälliger, wenn wir endangiitische und periarteriitische Prozesse in demselben Organ neben-

einander feststellen können. Diese Tatsache allein deutet schon auf eine enge Verwandtschaft der beiden Gefäßleiden hin. Der Unterschied zwischen Endangiitis obliterans v. Winiwarter-Buerger und der Periarteriitis (Kußmaul-Maier) würde somit lediglich in der verschiedenen Intensität und Ausdehnung des Gewebsschadens liegen. Die ätiologische, morphologische und pathogenetische Verwandtschaft rechtfertigen die Vereinigung der hyperergischen Gefäßentzündung unter dem von Rößle geprägten Oberbegriff der Vasculitis rheumatica. Es hat nicht an Versuchen gefehlt, die von Kußmaul und Maier eingeführte Bezeichnung Periarteriitis nodosa zu präzisieren. Hornowski spricht z. B. von Perivasculitis nodosa, da er entsprechende Prozesse auch in der Venenwand beobachten konnte. Wenn auch die Möglichkeit der Mitbeteiligung der Venenwand nicht oder nur von wenigen bestritten wird, so konnte sich die alte Bezeichnung P. n. trotzdem halten. Obgleich die arteriellen Entzündungen quantitativ eindeutig vorherrschen, so dürfen meines Erachtens die entsprechenden entzündlichen Prozesse der Venenwand nicht außer acht gelassen werden. Die Bezeichnung Periarteriitis könnte leicht zur Vorstellung Anlaß geben, die äußeren Gefäßschichten seien allein oder primär alteriert. Wie im folgenden Kapitel auseinandergesetzt werden soll, verlegen wir jedoch den initialen Prozeß in die Intima und betrachten die Veränderungen der Media und Adventitia als sekundär. Da zudem fast immer alle 3 Gefäßhäute in den pathologischen Prozeß einbezogen werden, fallen die ursprünglichen Argumente der alten Nomenklatur dahin. Gegen das Attribut „nodosa" ist prinzipiell nichts einzuwenden, immerhin soll hervorgehoben sein, daß — wenigstens beim Schwein — die Veränderungen in chronischen Fällen mehr oder weniger diffuse, zylindrische Formen annehmen können. Die histologische Untersuchung der veränderten Arterien zeigt jedoch, daß auch die makroskopisch als diffuse Prozesse erscheinenden Gefäßalterationen von mehr oder weniger umschriebenen Schädigungen ausgehen.

Nach diesen Ausführungen wäre die Versuchung groß, den eingebürgerten Begriff der Periarteriitis durch Panangiitis zu ersetzen. Da sich in der Humanmedizin die Bezeichnung „Periarteriitis" halten konnte und zwischen der Gefäßerkrankung beim Menschen und beim Schwein Wesensgleichheit besteht, soll auch in der Veterinärmedizin die ursprüngliche Nomenklatur beibehalten werden, um das Studium dieser eigentümlichen Krankheit nicht durch abweichende Namengebung zu komplizieren.

(Schluß folgt.)