

Hermaphroditismus versus unilateralis beim Hund mit blastomatöser Entartung des rudimentären Ovars

Autor(en): **Stünzi, Bertha / Stünzi, Hugo**

Objektyp: **Article**

Zeitschrift: **Schweizer Archiv für Tierheilkunde SAT : die Fachzeitschrift für Tierärztinnen und Tierärzte = Archives Suisses de Médecine Vétérinaire ASMV : la revue professionnelle des vétérinaires**

Band (Jahr): **92 (1950)**

Heft 2

PDF erstellt am: **17.07.2024**

Persistenter Link: <https://doi.org/10.5169/seals-587957>

Nutzungsbedingungen

Die ETH-Bibliothek ist Anbieterin der digitalisierten Zeitschriften. Sie besitzt keine Urheberrechte an den Inhalten der Zeitschriften. Die Rechte liegen in der Regel bei den Herausgebern.

Die auf der Plattform e-periodica veröffentlichten Dokumente stehen für nicht-kommerzielle Zwecke in Lehre und Forschung sowie für die private Nutzung frei zur Verfügung. Einzelne Dateien oder Ausdrucke aus diesem Angebot können zusammen mit diesen Nutzungsbedingungen und den korrekten Herkunftsbezeichnungen weitergegeben werden.

Das Veröffentlichen von Bildern in Print- und Online-Publikationen ist nur mit vorheriger Genehmigung der Rechteinhaber erlaubt. Die systematische Speicherung von Teilen des elektronischen Angebots auf anderen Servern bedarf ebenfalls des schriftlichen Einverständnisses der Rechteinhaber.

Haftungsausschluss

Alle Angaben erfolgen ohne Gewähr für Vollständigkeit oder Richtigkeit. Es wird keine Haftung übernommen für Schäden durch die Verwendung von Informationen aus diesem Online-Angebot oder durch das Fehlen von Informationen. Dies gilt auch für Inhalte Dritter, die über dieses Angebot zugänglich sind.

SCHWEIZER ARCHIV FÜR TIERHEILKUNDE

Herausgegeben von der Gesellschaft Schweizerischer Tierärzte

XCII. Bd.

Februar 1950

2. Heft

Aus dem Veterinär-pathologischen Institut der Universität Zürich
(Direktor: Prof. Dr. W. Frei)

Hermaphroditismus verus unilateralis beim Hund mit blastomatöser Entartung des rudimentären Ovars

Von Bertha und Hugo Stünzi

Der Hermaphroditismus (H.) ist charakterisiert durch die Ausbildung gegengeschlechtlicher Merkmale bei ein und demselben Individuum. Das Zwittertum wirft Fragen auf, die allgemein biologisch von größtem Interesse sind. Trotz der wirtschaftlichen Bedeutung des H. und der ziemlich ansehnlichen Zahl von veröffentlichten Fällen harren noch manche Probleme der Ätiologie, der Pathogenese und der pathologischen Physiologie einer klaren Lösung. Da der experimentellen Erforschung des Zwittertums beim höheren Wirbeltier bisher keine großen Erfolge beschieden waren, muß sich die Pathologie in erster Linie auf Analyse und Synthese von Einzelbefunden stützen. Es ist begreiflich, daß sich Anatomen und Pathologen auf die morphologischen Untersuchungen der Zwitter beschränkt und kausale Interpretationen nur zögernd vorgenommen haben. Der Vorsprung, den hier die Morphologie gegenüber der Physiologie hat, ist verständlich und findet auch in der Einteilung der Zwitterformen seinen Niederschlag.

Beim jungen Embryo ist bekanntlich eine gemeinsame Anlage für das männliche und weibliche Geschlecht vorhanden. Erst später wird (von wenigen Tierarten abgesehen) die Ausbildung der Geschlechtsorgane nach der einen oder andern Richtung hin irreversibel festgelegt, während die gegengeschlechtlichen Merkmale zurückgebildet werden. Beim Zwitter findet diese Rückbildung der gegengeschlechtlichen Merkmale nicht oder nur mangelhaft statt. Oft kann sogar die ursprüngliche Geschlechtsentwicklung überhaupt nicht durchdringen, so daß z. B. beim männlichen Embryo die männlichen Geschlechtsorgane verkümmern.

Die Pathologie unterscheidet zwischen echten und Scheinzwittern. Die echten Zwitter besitzen Keimdrüsen, die sowohl männliche als

auch weibliche Merkmale aufweisen. Die Scheinzwitter (Pseudohermaphrodite) besitzen hingegen eindeutig eingeschlechtliche Keimdrüsen, während sich die ableitenden Geschlechtsorgane (Derivate der Wolffschen resp. der Müllerschen Gänge) in der Richtung zum andern Geschlecht differenziert haben. Die morphologische Annäherung der ableitenden Geschlechtsorgane an das andere Geschlecht hat zur Unterteilung in einen inneren und äußeren Pseudohermaphroditismus geführt. Unter Pseudohermaphroditismus internus versteht man eine Zwitterbildung, bei der die inneren, nicht-germinativen Geschlechtsorgane mit den vorhandenen Keimdrüsen in Widerspruch stehen, während beim äußeren Scheinzwitter das äußere Genitale gegengeschlechtlich ausgebildet ist. Sind beim echten Zwitter je zwei weibliche und männliche Gonaden vorhanden, so spricht man von *H. verus bilateralis*, ist aber nur ein Hoden oder Ovar ausgebildet, so liegt ein *H. verus unilateralis* vor.

Die Untersuchungen von Goldschmidt, Holz, Beller u. a. haben für die ätiologische Erforschung des Zwitterproblems neue Perspektiven eröffnet. Früher hatte man den H. auf eine Störung des hormonalen Gleichgewichtes während der Fetalperiode zurückgeführt, da man bei verschiedenen niederen Tieren durch experimentelle Hormonzufuhr eine gewisse gegengeschlechtliche Umstimmung beim Embryo erzielen konnte. Es gelang jedoch nie — auch bei Zufuhr enormer Mengen von gegengeschlechtlichem Hormon — einen echten H. beim höheren Tier zu erzeugen. Die neue Theorie des H. verlegt nun die Anlage zur Zwitterbildung in die befruchtete Eizelle. Durch eine fehlerhafte Kombination der x- und y-Chromosomen soll die Grundlage zu einem (vorerst latenten) H. geschaffen sein (cf. Arbeiten von Goldschmidt, Holz u. a.). Der im Moment der Befruchtung überwiegende Geschlechtsfaktor leitet die Entwicklung der Somazellen in eine bestimmte Geschlechtsrichtung ein, wobei die gegengeschlechtlichen Merkmale eine entsprechende Hemmung erfahren. Da dieser primäre Geschlechtsfaktor beim H. minderwertig ist, vermag er die planmäßige Entwicklung des Embryo nicht durchzuführen; auf einer bestimmten Stufe der fetalen Entwicklung tritt ein sogenannter Umschlag ein. Der gegengeschlechtliche Faktor erhält nun ein relatives Übergewicht und setzt der bisherigen Geschlechtsdifferenzierung ein Ende. Als Folge davon beginnt nun die Ausdifferenzierung der gegengeschlechtlichen Merkmale. Diese in allen Körperzellen erfolgende Umkehr zur gegengeschlechtlichen Entwicklung vermag auch die zahllosen Zwischenstufen der Zwitterbildung zu erklären. Beim echten Zwitter tritt der Umschlag in einem sehr frühen Zeitpunkt der

fetalen Entwicklung (d. h. vor der endgültigen Differenzierung der Gonaden) ein, beim falschen Zwitter muß er in eine bedeutend spätere Entwicklungsperiode verlegt werden.

Diese Theorie bestreitet die Bedeutung hormonaler Einflüsse keineswegs. Mütterliche Inkrete sind stets mitwirkende, nie aber kausale Faktoren des Zwittertums. Die eigentliche Ursache des H. liegt in einer quantitativen Relationsstörung der Geschlechtsfaktoren im Moment der Befruchtung („zygotic intersexuality“).

In der Literatur haben männliche Scheinzwitter (mit männlichen Gonaden und sekundärer Transformation der ableitenden Geschlechtsorgane im weiblichen Sinne) das Übergewicht. Offenbar haben hier mütterliche Hormone den Umschlag der männlichen Geschlechtsorgane in weiblicher Richtung begünstigt (aber nicht ausgelöst). Wären mütterliche Inkrete für den Geschlechtsumschlag allein verantwortlich, so wäre die sekundäre Ausdifferenzierung männlicher Geschlechtsmerkmale bei weiblichen Zwittern kaum zu erklären.

Beim Menschen konnten O'Farell, Davis, Rupilius, Baker u. a. eine gewisse Häufung von Zwittern in einzelnen Familien und Sippen feststellen. Dabei treten wahre Zwitter und männliche Pseudohermaphroditen einerseits oder weibliche Scheinzwitter andererseits gehäuft auf. Levens berichtet über 15 Fälle von H. bei Pferden, die alle vom gleichen Hengst abstammten. McIlvaine Phillips und Mitarbeiter, Eaton und Simmons u. a. schließen aus der Häufung von wahren Zwittern und männlichen Scheinzwittern innerhalb ein und derselben Haustierfamilie auf gleiche genetische Faktoren. Männliche Scheinzwitter und wahre Hermaphroditen hätten demnach die gleiche chromosomale Anlage, die Unterschiede wären quantitativ und können zwischen wahren Zwittertum und Kryptorchismus variieren.

Anfangs 1948 hatten wir Gelegenheit, einen wahren Zwitter zu sezieren, der durch das Hinzutreten sekundärer, postnataler krankhafter Veränderungen aus dem Rahmen der bisher beschriebenen Haustierzwitter fällt und interessante Fragen allgmeinpathologischer Natur aufwirft. Die anamnestischen und klinischen Angaben verdanken wir Herrn Prof. Dr. H. Heusser, Direktor der Kleintierklinik des kantonalen Tierspitals Zürich.

Kurze Anamnese und klinischer Befund: Zwergschnauzer, männliches Genitale, ca. 6jährig, des Herrn M., Zürich. Im Laufe des Sommers 1947 ist dem Besitzer aufgefallen, daß sein Hund andere Rüden stark anlockte und sich ihnen gegenüber wie ein Weibchen

benahm. Da der Eigentümer bei seinem Hund keine organischen Veränderungen am Genitale feststellen konnte, schenkte er diesem abnormen psychischen Benehmen vorerst keine besondere Aufmerksamkeit. Nachkommen dieses Hundes sind nicht bekannt.

Am 11. November 1947 brachte M. seinen „Rüden“ mit 39,8 Fieber in die Kleintierklinik. Hier wurde eine schmerzhafte Schwellung der linken Leistengegend konstatiert, auch schien die Palpation des linken Hodens leichten Schmerz zu verursachen. Auf Grund der Verdachtsdiagnose „Pyocele“ wurde das Tier mit Penizillin behandelt und kastriert. Dabei konnte eine auf den mittleren und proximalen Teil des linken Samenstrangs lokalisierte Entzündung mit beträchtlicher Wandverdickung festgestellt werden. Die Hüllen des Samenleiters zeigten keine Veränderungen. Bereits 3 Tage post op. konnte der Hund ohne Fieber aus der Klinik entlassen werden. Der operativ entfernte Teil des Samenleiters sowie der linke Hoden wurden dem Vet.-pathologischen Institut zur histologischen Untersuchung übergeben.

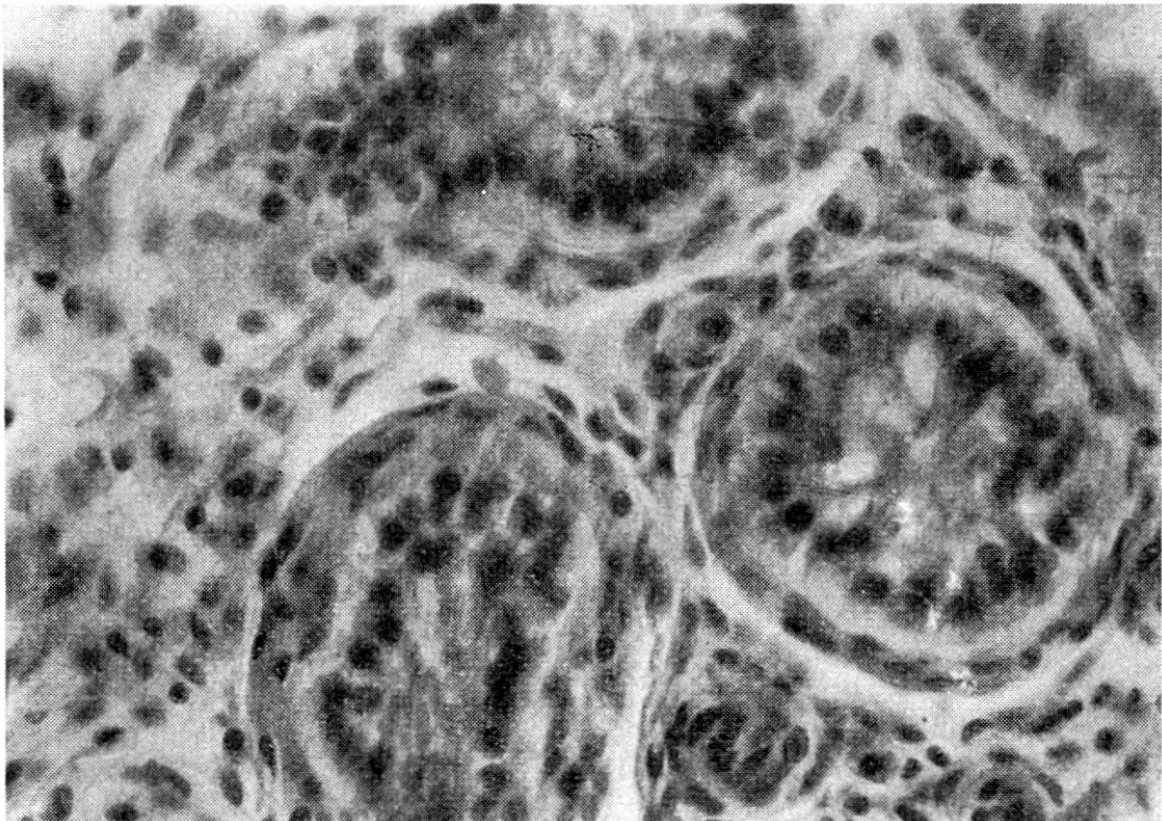


Abb. 1. Atrophischer Hoden. Samenbildendes Epithel atrophisch, Spermio gonien ohne Kernteilungsfiguren. Spermiozyten und höhere Entwicklungsstufen fehlen. Membrana propria der Samenkanälchen etwas verdickt. Leydig'sche Zwischenzellen proliferiert.

Pathologisch-anatomischer Befund: Das ungefähr kleinfingerdicke Samenleiterstück besitzt ein unregelmäßig ausgebuchtetes, knapp bleistift dickes, mit etwas schleimigem Eiter angefülltes Lumen,

seine Innenfläche ist samtartig bis feinhöckerig. Bei der histologischen Untersuchung können nur noch in den taschenartigen Einbuchtungen Epithelreste gefunden werden, die aus ballonierenden Zellen bestehen. Die Propria mucosae ist reich an gewucherten Fibroblasten und Fibrozyten, die subepitheliale Zone ist von Granulozyten, Lymphozyten und Plasmazellen durchsetzt. Die Muskulatur ist mäßig aufgesplittert, im intramuskulären Bindegewebe besteht eine geringgradige Vermehrung der Fibrozyten.

Der eingesandte Hoden ist gut bohnen groß, Nebenhoden und Hüllen zeigen keine Veränderungen. Das Interstitium des Hodens erscheint unregelmäßig verbreitert, die Hodenkanälchen sind auseinandergedrängt. Im intertubulösen, intralobulären Bindegewebe liegen Haufen von eiförmigen Zellen mit bläschenförmigem Kern und einem ziemlich breiten Plasmaleib, der stellenweise Lipoidkörner enthält. Diese Leydigischen Zwischenzellen liegen meist in Häufchen, die ganze Gesichtsfelder (bei schwacher Vergr.) einnehmen können. Die Hodenkanälchen besitzen in der Regel eine bis zwei Epithellagen, die aus kugeligen Zellen von wechselnder Größe gebildet werden, einen ziemlich basophilen Plasmaleib und einen chromatinreichen Rundkern aufweisen. Diese Zellen, die als Spermiogonien anzusprechen sind, zeigen keine Teilungs- und Proliferationszeichen. Spermiozyten und höhere Entwicklungsformen fehlen völlig. Die Sertolischen Stützzellen sind mäßig abgeflacht, zeigen im übrigen aber keine Veränderungen.

Pathologisch-histologische Diagnose: Mittel- bis hochgradige, chronische, unspezifische, produktive Funiculitis, mittel- bis hochgradige Hodenatrophie mit Hyperplasie von Zwischenzellen.

Da sich trotz der Kastration wohl eine physische Besserung, nicht aber eine Änderung des psychischen Verhaltens einstellte und der Hund anfangs Januar plötzlich wieder leichtes Fieber zeigte, ließ der Besitzer am 28. Januar 1948 das Tier töten, ohne eine weitere tierärztliche Behandlung veranlaßt zu haben.

Bei der Sektion wurde folgender Befund erhoben: Körpergewicht 4,5 kg. Ernährungszustand mäßig. Tier durch Kopfschuß getötet, Totenstarre eingetreten. Status post castrationem, Operationswunden gut vernarbt. Zahnstein ++. Innere Organe: Organe des Zirkulations- und Respirationsapparates unverändert. Parenchymatöse Leberdegeneration leichtern Grades, Nephrose, mittelgradige Cystitis chronica.

Geschlechtsorgane. Penis o. B. Status post castrationem. Prostata pflaumengroß, linker Lappen etwas größer als rechter. Auf der Schnittfläche erscheint sie z. T. speckig, zum großen Teil aber zeigt sie zystösen Bau. Aus diesen unregelmäßigen Zysten läßt sich bei leichtem Druck rahmige bis feinkörnige, graugrünliche, stark stinkende Flüssig-

keit auspressen. Von der Harnblase gelangt die Sonde leicht in die Prostata. In den kraniodorsalen Teil der Vorsteherdrüse mündet ein schlaffer, dünnwandiger Sack, der an einem deutlichen Mesometrium aufgehängt ist. Dieses sackähnliche Gebilde zweigt sich kranial in einen ca. 2 cm langen und ebenso dicken Blindsack, links in eine 12 cm lange zylindrische Ausstülpung von rund 3 cm Durchmesser auf. Dieses asymmetrische, uterusähnliche Gebilde besitzt eine pergamentähnliche Wandung und enthält ein rahmiges, stinkendes Exsudat, aus dem sich bakteriologisch nicht-hämolyisierende Streptokokken züchten lassen (Vet.-bakt. Institut, Prof. Dr. E. Heß). Den blasenseitigen Anfangsteil des Sackes bildet eine Röhre von 1 cm Durchmesser und 4 cm Länge, deren Schleimhaut fein gefältelt ist. Kaudal wird diese Röhre durch einen 2 mm breiten Schleimhautwulst begrenzt (Zervix?).

Vom Ende des linken Blindsackes (linkes Uterushorn) zieht ein solider, stark geschlängelter, strohhalm-dicker Strang zur Kapsel eines ungefähr kinderfaustgroßen, blastomähnlichen Gebildes. Dieses $6 \times 5 \times 4$ cm messende Organ wird durch reichlich vaskularisierte Septen in erbs- bis pflaumengroße Gewebekomplexe unterteilt. Auf der Schnittfläche springen diese leicht gelblich gefärbten, unregelmäßigen Knoten etwas vor. Die septenähnlichen Stränge sind in den zentralen Geschwulstpartien etwas dichter und umschließen multiple, graurote Gefäßkomplexe. Die derbe Kapsel läßt sich nur teilweise lösen. In der vom uterusähnlichen Gebilde entspringenden fettreichen Bindegewebsmembran ziehen einige Gefäße zur Geschwulst, in deren Kapsel sie sich verlieren.

Histologische Untersuchung der Harn- und Geschlechtsorgane

Prostata. Mäßige, an umschriebener Stelle beträchtliche Verbreiterung des Stromas. Interstitielles Bindegewebe von neutrophilen Granulozyten, einigen Lymphozyten und Plasmazellen durchsetzt. Drüsenbläschen von stark wechselnder Größe, z. T. mit zottenartigen Schleimhautwucherungen versehen. Epithelbelag der größern Bläschen, soweit überhaupt vorhanden, partiell von Unterlage abgehoben, abgeplattet. In Drüsenlumina lockere Ansammlung von Detritusmassen (zerfallene Leukozyten und Epithelzellen). In den kleinern Drüsenbläschen oft hyalinisiertes Epithel. Prostatakonkremente +. Intensität und Ausdehnung der krankhaften Prozesse wurden bei der Sektion überschätzt.

Harnblase. Epithelbelag nur noch am Grund der Schleimhautfalten vorhanden. Die reichlich vaskularisierte Propria mucosa ist reich an kollagenen Fasern. Ihre oberflächlichen Schichten sind locker von Lympo- und Granulozyten durchsetzt. Muscularis mucosae aufgesplittert, kaum mehr erkennbar. Tunica muscularis und Peritoneum parietale o. B.

Uterusartiges Gebilde

Uterushorn links: Epithelbelag nur noch auf kleine Strecken, vorwiegend in Schleimhautfalten vorhanden. Diese Epithelinseln bestehen aus m. o. w. niedrig zylindrischen Zellen, die z. T. ballonierende Degenerationserscheinungen aufweisen. Die Propria mucosae ist mäßig serös infiltriert, Blut- und Lymphgefäße klaffend. Die oberflächlichen Propriaschichten sind von neutrophilen Granulozyten und Lymphozyten durchsetzt. Uterusdrüsen nur in sehr kleiner Zahl vorhanden, meist mit starken Degenerationserscheinungen am abgeflachten Epithel. Vereinzelt Drüsen zystös ausgeweitet. Myometrium deutlich atrophisch, Muskulatur dünn und aufgesplittert, jedoch ohne entzündliche Veränderungen.

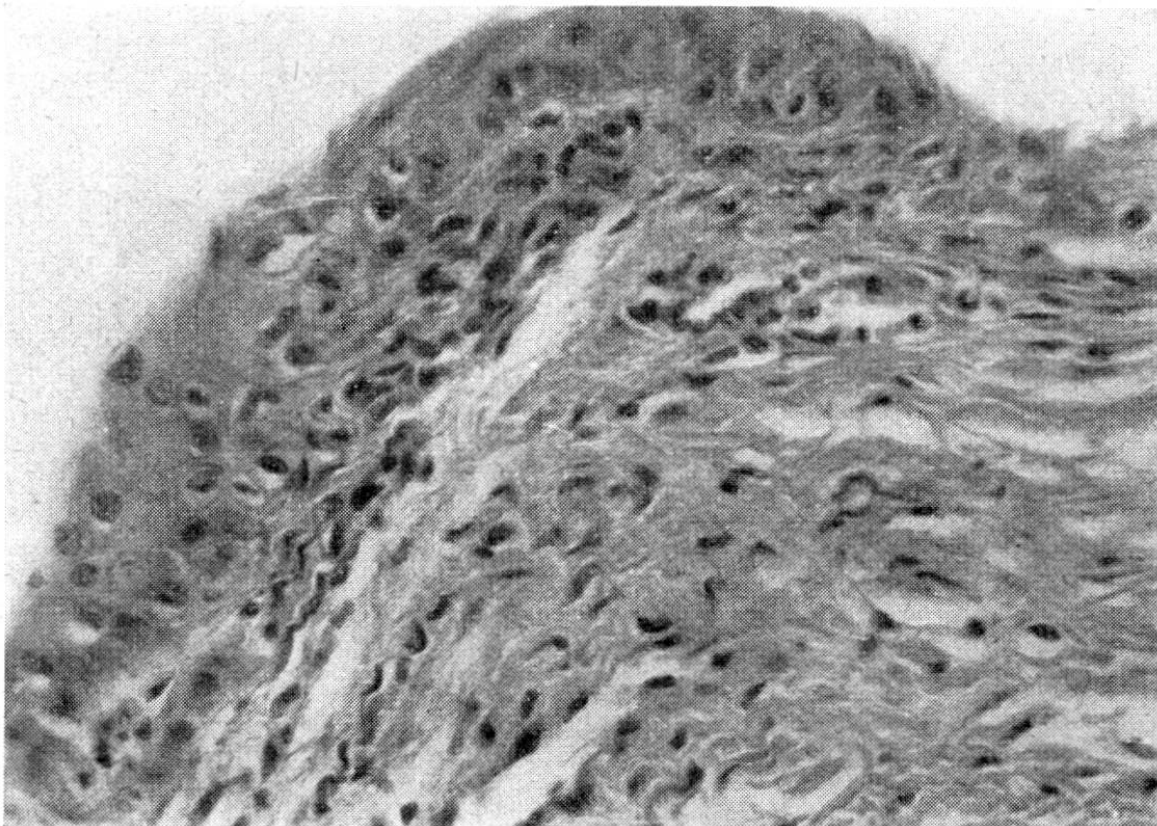


Abb. 2. Schnitt aus Uteruswand (Corpus uteri) mit Epithelmeta-
plasia. Propria mucosae hier nur geringgradig von Lymphozyten und
Granulozyten durchsetzt. Uterusdrüsen fehlen an dieser Stelle völlig. Blut-
und Lymphgefäße dilatiert.

Corpus uteri: Im Prinzip wie Uterushorn. Leuko-lymphozytäre Infiltration der Propria mucosae stärker als in den Uterushörnern. Epithelbelag nur noch in sehr kurzen, unzusammenhängenden Bezirken vorhanden. Mäßige aber deutliche Verhornungstendenz der Epithelreste.

Zervixgebiet: Die im Einmündungsbereich des Uterus in die Prostata festgestellte, gefaltete Schleimhaut (cf. S. 72) besteht aus

einem geschichteten, verhornenden Plattenepithel. Die Metaplasie des Zylinderepithels in ein geschichtetes Epithel mit starker Verhornungstendenz läßt sich hier schön verfolgen. Die Propria mucosae ist hyperämisch, zeigt aber nirgends Ansammlungen von Entzündungszellen. Drüsen fehlen hier (die Zervix der Fleischfresser enthält normalerweise einige Drüsen).

Tubenähnlicher Strang zwischen Blastom und linkem Uterushorn: Derbes Gebilde. Uteruslichtung setzt sich lediglich ca. 1 cm in diesen Bindegewebsstrang hinein fort. Im kaudalen Teil des aus kollagenen Fasern gebildeten Stranges mäßige entzündliche Veränderungen.

Ovarblastom: Die solide Geschwulst wird durch dünne Septen maschenartig unterteilt, wobei in den unregelmäßigen, meist kleinen Parenchyminseln die stromanahen Geschwulstzellen eine epitheliale Lagerung aufweisen. Gegen das Zentrum der Geschwulstinseln findet eine Auflockerung des Zellgefüges statt, so daß eine sarkomartige

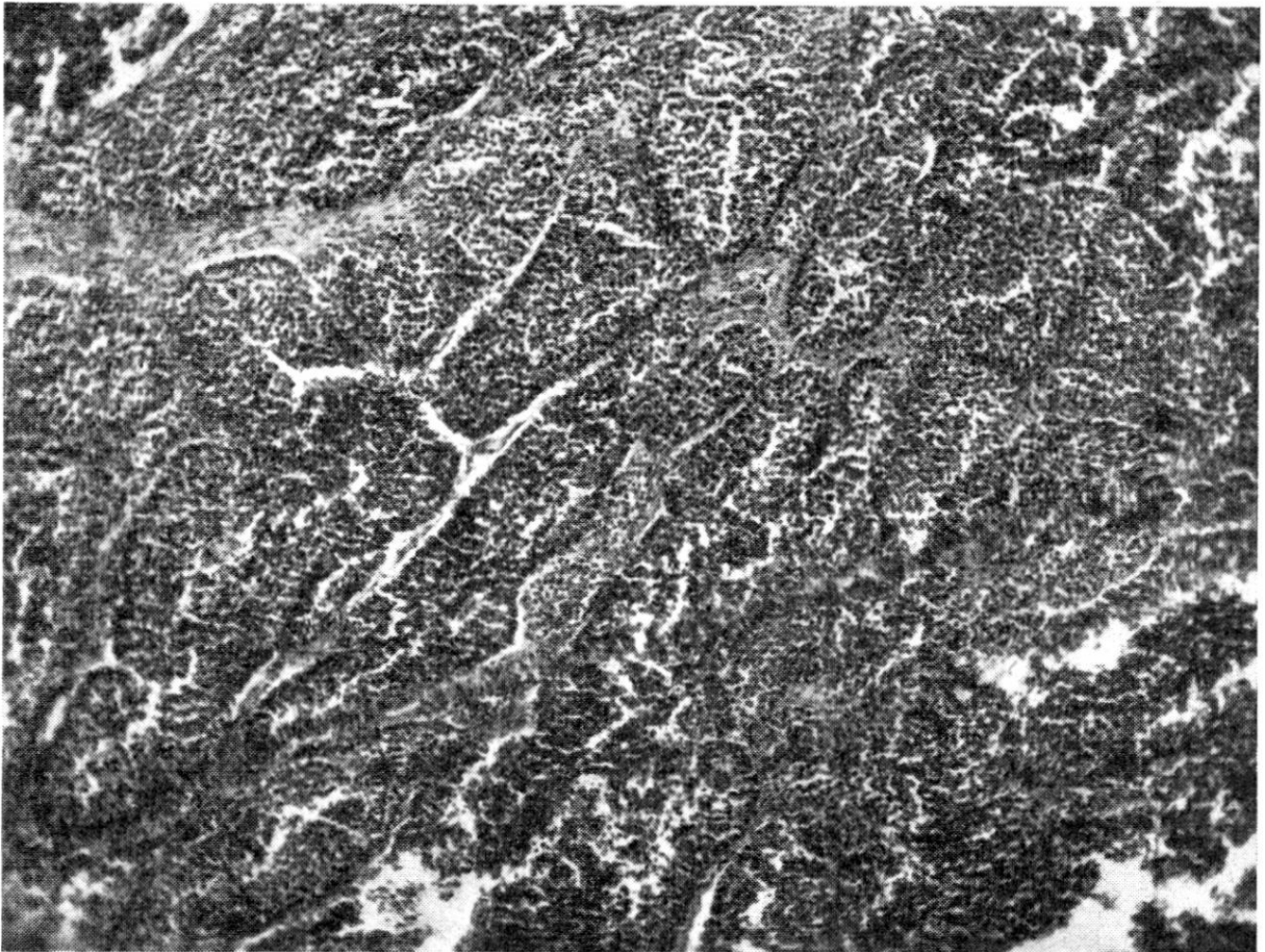


Abb. 3. Eierstocksgeschwulst (Übersichtsbild). Krebspartie mit vorwiegend medullären Strukturen. Stroma dünn. Stromanahe Geschwulstzellen deutlich epithelial gelagert. Zentrale Partien der einzelnen Krebsnester ohne epitheliale Strukturen.

Lagerung zustande kommt. Die Kern-Plasmarelation der Geschwulstzellen wechselt, die Zellkerne zeigen häufig normale oder asymmetrische (tripolare) Mitosen. In vielen Geschwulstzellen, speziell in der Umgebung nekrotischer Bezirke sind feintropfige, färbbare Lipide eingelagert. In zahlreichen kleinern Geschwulstinseln sind optisch leere zentrale Spalten vorhanden. Dieser adenoide Aufbau kommt durch zirkuläre Anordnung der Geschwulstzellen zustande, epitheliale Zusammenhänge dieser zentralen Krebszellen sind jedoch nicht nachzuweisen. Oft sind Geschwulstbezirke anzutreffen, in denen Geschwulstzellen zu deutlichen Schläuchen angeordnet sind. Diese kanalähnlichen Bildungen besitzen ein mehrschichtiges, unregelmäßiges Epithel und enthalten feine schaumige Massen. In den breitem Septen liegen entsprechende, optisch leere Schläuche mit mehrschichtigem Epithel. In den geschwulstperipheren Partien ist das Stützgewebe reichlich ausgebildet, vereinzelt feine Hämorrhagien sind in großer Zahl anzutreffen. Regressive Veränderungen im Geschwulstparenchym und im Stroma sind nur in geringer Intensität und Ausdehnung vorhanden.

Eine Bestimmung des Glykogengehaltes der Geschwulstzellen war leider aus technischen Gründen (Formolfixation) nicht mehr möglich.

Im Geschwulstzentrum herrscht expansives, in den peripheren Bezirken dagegen infiltratives Wachstum vor.

Abgesehen von den epithelialen Schläuchen, die mit Ausführungsgängen verglichen werden können und einigen drüsenähnlichen Strukturen fehlen organoide (d. h. ovarielle) Bildungen.

Pathologisch-anatomische Diagnose: Hermaphroditismus verus unilateralis mit embryonalem Adenokarzinom des Eierstockes. Uterus bicornis mit chronischer Pyometra und vollentwickelten, sekundär atrophierten Hoden. Nephrose, parenchymatöse Leberdegeneration.

Diskussion. Die degenerativen Organveränderungen (Leber, Nieren) geben zu keinen weiteren Diskussionen Anlaß; sie müssen als Folge der Resorption toxischer Stoffwechselprodukte aufgefaßt werden. Interessant ist immerhin das völlige Fehlen extramedullärer Blutbildungsherde in den inneren Organen, wie sie bei chronischer Pyometra der Fleischfresser, insbesondere des Hundes häufig vorkommen. Immerhin konnte in der Milz eine Vermehrung der Megakaryozyten festgestellt werden, ein Befund, der bei Pyometra der Karnivoren häufig erhoben werden kann. Ob eine Blutleukozytose (wie sie bei Pyometra der Fleischfresser die Regel ist) vorhanden war, entzieht sich unserer Kenntnis.

Wir wollen uns hier vor allem mit der formalen Genese dieser Zwitterbildung befassen und auf Beziehungen zwischen Geschwulstentstehung und hormonaler Dysfunktion hinweisen.

Die hohe Differenzierung des männlichen Genitalapparates kombiniert mit der Ausbildung eines Eierstockes und von ableitenden weiblichen Geschlechtsorganen (Uterus, mißgebildete Tube) stellt eine Form dar, die auf Störungen der frühembryonalen Entwicklung zurückgeführt werden muß. Ob dieser Zwitter fertil gewesen ist, scheint uns trotz der weitgehenden Differenzierung des männlichen Geschlechtsapparates zweifelhaft. In der vet.-medizinischen Literatur sind zwar vereinzelte Fälle angeführt, wo wahre Zwitter fruchtbar gewesen sind (z. B. W. Schmied, bei einem Schwein), beim Menschen aber sind bisher keine solchen Fälle bekannt geworden (Hamperl). Die morphologischen Veränderungen des histologisch untersuchten Hodens sind als sekundär zu betrachten und als Atrophie zu deuten. Wir betrachten die Funktionstüchtigkeit der männlichen Geschlechtsorgane während der Jugend des Tieres als sehr wahrscheinlich. Dagegen können wir mit Sicherheit eine normale Funktion des Ovars in Abrede stellen, da ein einmal differenziertes Organ nie ein derart indifferentes Blastom hervorbringen kann. Die organoide Differenzierung des Ovarblastoms ist derart gering, daß wir nur ein Gewebe, das auf embryonaler Stufe stehen geblieben ist, als dessen Mutterboden ansprechen können. Wir werden später nochmals auf dieses Problem zurückkommen.

Es handelt sich demnach um einen Fall von H. verus, wo das Geschlecht durch die Kombination der elterlichen x-y-Chromosomen männlich prädestiniert war. Die Geschlechtsbestimmung war aber so mangelhaft festgelegt, daß in der frühembryonalen Entwicklung die normale Ausbildung des männlichen Genitale zwar stattfand, die der gegengeschlechtlichen (weiblichen) Anlagen jedoch nicht ganz gehemmt wurde. Das Resultat war die Zwitterform, gekennzeichnet durch das Vorhandensein eines differenzierten männlichen und eines auf embryonaler Entwicklungsstufe stehengebliebenen, unvollständigen weiblichen Geschlechtsapparates.

Das unreife Stadium des weiblichen Genitale geht aus folgenden Tatsachen hervor: 1. Embryonales Ovarblastom (d. h. ohne organoide Differenzierung), 2. Fehlen eines normalen Ovars, 3. Mangelhafte, insbesondere asymmetrische Ausbildung des Uterus, 4. Mißbildung der vorhandenen Tube (solider Strang). 5. Typisch männliches Verhalten des Tieres bis einige Monate vor Tötung.

Unser Fall wird durch das Hinzutreten sekundärer, postfetaler Veränderungen besonders interessant. Wir werden in der Folge zwischen der (embryonalen) Mißbildung und den im Laufe des

späteren Lebens erworbenen pathologischen Prozessen unterscheiden müssen. Wir wollen allerdings bereits hier darauf hinweisen, daß zwischen den primären, fetalen Veränderungen und den späteren Komplikationen enge kausale Beziehungen bestehen. Die im späteren Leben hinzugetretenen Dysfunktionen haben ihrerseits die latente Zwitterbildung physisch und psychisch manifest werden lassen.

Die Erklärung der Pathogenese der sekundären Veränderungen im zwitterigen Geschlechtsapparat muß sich notwendigerweise auf dem Gebiet der Hypothese bewegen. Theoretisch stehen folgende Möglichkeiten zur Diskussion:

1. Zufolge eines Traumas hat sich eine einseitige Deferentitis entwickelt, die sich später via Prostata auf das Uterusrudiment fortgeleitet hat. Die blastomatöse Entartung des unreifen Ovars wäre dann ein Zufallsbefund. Nach W. Frei sind Geschwülste des tierischen Eierstockes häufig bei Rind und Huhn, aber nur selten bei Hund und Katze anzutreffen. Die krebsige Umwandlung des Ovars auf die Erkrankung des Endometriums zurückzuführen, entbehrt u. E. der physiologischen Grundlagen. Das Ovar ist dem Endometrium hormonal übergeordnet.

Eine ascendierende Ausbreitung des Prozesses scheint uns aus folgenden Gründen sehr unwahrscheinlich: Die entzündlichen Veränderungen des Samenleiters beschränken sich auf dessen Schleimhaut; eine Perifunikulitis fehlt. Die Entzündung ist im proximalen Teil des Samenleiters stärker als im distalen, der intraperitoneale Teil ist stärker erkrankt als der einem Trauma zugängliche, periphere extraperitoneale Samenleiterabschnitt. Bei einer von hier deszendierenden Infektion müßten auch innert kurzer Zeit eine Epididymitis und Orchitis postuliert werden.

2. Die sekundären Veränderungen des zwitterigen Geschlechtsapparates haben sich deszendierend ausgebreitet. Primär ist die hormonale Dysfunktion des geschwulstmäßig wuchernden Eierstockes. Die krebsige Proliferation des primär indifferenten Ovars hat den Hormonhaushalt gestört, so daß die im gesunden Uterus und in der Prostata parasitierenden Mikroben pathogen werden und eine Entzündung der (nicht-germinativen) Geschlechtsorgane provozieren konnten. Diese zugegebenermaßen hypothetische Annahme stützt sich dabei in erster Linie auf die Experimente der Physiologen, wonach durch chronische Applikation von Follikelhormon eine Pyometra hervorgerufen werden kann (cf. Lit. bei v. Wattenwyl). Die Annahme einer erhöhten Inkretion von

Follikelhormon stützt sich in erster Linie auf das typisch weibliche Benehmen des Rüden; (sie kann zahlenmäßig allerdings nicht bewiesen werden, da eine chemische oder biologische Bestimmung des Östradiolgehaltes in Blut oder Harn nicht durchgeführt worden ist).

Da ein hypoplastischer und atrophischer Hoden ebenfalls eine relativ erhöhte Inkretion von Follikelhormon aufweisen kann, könnte das abnorme psychische Verhalten theoretisch auch auf hormonale Störungen im Hypophysen-Hodensystem zurückgeführt werden. Die Intensität des gegengeschlechtlichen Benehmens spricht aber gegen diese Annahme. Da der Hund durch Kopfschuß getötet worden war, mußte auf eine histologische Untersuchung der Hypophyse verzichtet werden. Die Störungen im Hormonhaushalt wäre jedenfalls zu gering gewesen, um eine Pyometra zu verursachen. Nach der Kastration verhielt sich der Hund weiterhin weiblich.

Wenn wir uns im folgenden entschließen, das psychische Benehmen des Hundes als Ausdruck einer erhöhten Produktion von Follikelhormon zu betrachten, so dürfen wir wohl die eitrige Entzündung der distalen, deduktiven Geschlechtsorgane als Folge des Eierstockkarzinoms ansehen. Wir hätten somit ein Analogon zu den Versuchen, durch längerdauernde Applikation von Follikelhormon eine Pyometra zu erzeugen (v. Wattenwyl u. a.). Da beim Zwitter ein prinzipiell labiles hormonales Gleichgewicht angenommen werden muß, fehlen uns präzise Vergleichsmöglichkeiten.

Das Ovarblastom hätte nach dieser Hypothese sekundär eine purulente Endometritis und Prostatitis hervorgerufen, die sich tertiär auch in einen der Samenleiter fortpflanzte. Eine nachträgliche Untersuchung der Einmündungsstelle der Samenleiter in den Canalis urogenitalis zeigte eine frischere Obliteration der rechten Samenleitereinmündung durch Ablagerung organisierter, thrombenähnlicher Massen, die wahrscheinlich durch asymmetrische Schwellungen der Schleimhaut des Canalis urogenitalis begünstigt worden war. Die Eierstocksgeschwulst kann ferner als Ursache der Hodenatrophie betrachtet werden, denn nach v. Wattenwyl tritt nach längerer Behandlung von männlichen Ratten mit Follikelhormon eine deutliche Hodenatrophie mit Reifungshemmung der Spermien auf, die soweit gehen kann, daß schließlich nur noch Spermatogonien und Sertolizellen zurückbleiben (nach Bail sind überdies letztere oft vermehrt).

Als weitere Ursache einer chronischen Follikelhormon-Inkretion kann die Verhornungstendenz der Reste des Uterusepithels be-

trachtet werden. In Versuchen an Mäusen und Ratten, die während längerer Zeit mit Follikelhormon behandelt worden waren, sind von verschiedenen Autoren solche Epithel-Metaplasien beschrieben worden (Biedermann, v. Pallos, v. Wattenwyl u. a.). Gleichzeitig wurde in diesen Versuchen eine Hyperplasie der Uterindrüsen festgestellt. Im vorliegenden Fall fehlen Drüsenwucherungen. Da hier kein voll entwickeltes Endometrium vorliegt, betrachten wir die geringe Zahl der Uterindrüsen als primären Befund. Wir hätten somit ein Endometrium vor uns, das prinzipiell mit der drüsenarmen Uterusschleimhaut der weiblichen Kastraten verglichen werden darf.

Abgesehen von der Pyometrabildung, deren Ursache wir nur vermuten, nicht aber nachweisen können, sprechen das pathologisch-histologische Bild des untersuchten Hodens und das bis zu seinem Tod anhaltende weibliche Benehmen des Tieres für eine erhöhte Follikelhormoninkretion. Eine für unsere Betrachtung zentrale Frage ist nun, ob das gefundene Eierstockskarzinom zur Bildung von weiblichen Sexualhormonen befähigt war. Diese Frage stellt die pathologische Histologie vor ein altes, in anderen Zusammenhängen häufig diskutiertes Problem. Mit der Entdifferenzierung (d. h. mit der Umwandlung körpereigener Zellen in solche, die sich in verschiedener Hinsicht autonom verhalten), gehen i. d. R. auch Funktionswandlungen einher. Erfahrungsgemäß ist die biochemische Leistung der Zelle ein empfindlicher Indikator der geschwulstmäßigen Umwandlung. Allein diese Regel gilt nur *grosso modo*. Leberzellkrebse, Schilddrüsenkarzinome und viele andere sind durchaus befähigt, Sekretions- resp. Inkretionsleistungen zu vollbringen. Bekanntlich können auch Tochtergeschwülste von solchen Karzinomen biologische Leistungen aufweisen, die u. U. zu klinischen Störungen Anlaß geben können. Beim Menschen sind z. B. die Granulosazelltumoren wegen ihrer Follikelhormon-Produktion bekannt. Diese beim Tier u. W. bisher nicht beschriebenen Blastomformen, bei denen man nach v. Werdt 4 verschiedene Differenzierungsstufen unterscheidet, verursachen beim Mädchen z. B. Pubertas praecox, bei der Frau Hyperplasien des Endometrium und dgl., wobei die ungesteuerte Follikelhormonproduktion via Hypophyse die Reifung von Follikeln auch im andern Ovar hemmt. Ein weiteres Neoplasma des Eierstockes, das zur Hormonproduktion befähigt ist, ist das sogenannte Arrhenoblastom. Bei dieser Tumorgruppe tritt eine Vermännlichung der Frau ein (Bartwuchs, Klitorisvergrößerung usw.). Diese zwei Gruppen von Eierstocksgeschwülsten mögen die endokrinen Fähigkeiten von ova-

riellen Blastomen genügend illustrieren. Wir wollen uns hier auf die Feststellung beschränken, daß Eierstocksgeschwülste je nach ihrem Ausgangspunkt weibliche oder sogar männliche Hormone produzieren können; die Bildung von funktionstüchtigen Eizellen ist aber stets sistiert. Im vorliegenden Fall sind die Möglichkeiten einer chronischen Follikelhormonproduktion durch das Eierstocksblastom u. E. gegeben. Nach den Versuchen v. Wattenwyls ist dabei die Dauer der Follikelhormon-Absonderung wichtiger als die Menge.

Wurden epitheliale Ovargeschwülste noch zu Virchows Zeiten durchwegs vom Follikelepithel abgeleitet, so können nach neuerer Ansicht (Walthart, zit. nach v. Werdt) Keimepithel, versprengte Epithelinseln oder Urnierenreste als Ausgangspunkte in Frage kommen. Die Vielgestaltigkeit der Eierstocksgeschwülste wird dadurch erklärt. Die Granulosazelltumoren werden nach v. Werdt aus Zellkomplexen abgeleitet, die vom Keimepithel abstammen und nicht zur Follikelbildung herangezogen worden waren. Diese unverbrauchten Zellen können sich entweder rückbilden oder aber blastomatös entarten. Wir neigen dazu, unser Eierstocksneoplasma aus solchen, mit embryonalen Potenzen ausgestatteten Zellkomplexen abzuleiten. Das Fehlen jeglicher follikulärer Strukturen verbietet uns, das vorliegende Blastom in die Reihe der Granulosazelltumoren einzureihen; es berechtigt uns aber, der Geschwulst embryonalen Charakter zuzusprechen. Ihr Ausgangsmaterial ist auf embryonaler, indifferenten Stufe stehengeblieben und hat im Laufe des Lebens geschwulstartig zu wuchern begonnen. Da der Mutterboden indifferent war, blieb eine organoide Geschwulstbildung aus, so daß ein besonders heterotypisches Blastom entstand (vgl. z. B. das „großzellige, solide Karzinom“ der weiblichen Keimdrüsen von H. O. Neumann, ferner Arbeiten von Rob. Meyer u. a.).

Wenn wir diesen reichlich komplizierten Fall überblicken, wird uns die Synthese von morphologischer und funktioneller Betrachtung als *conditio sine qua non* bewußt. Wir sind bei der Interpretation vielfach auf Hypothesen angewiesen. Es wäre deshalb wünschenswert, durch eingehende Untersuchung und Veröffentlichung weiterer Fälle die gestaltlichen und physiologischen Zusammenhänge beim wahren Zwitter näher zu erforschen. Durch eine breite Kasuistik werden dem experimentierenden Physiologen die notwendigen Beiträge zur Erklärung seiner Beobachtungen und damit wertvolle Bausteine zur Pathologie der Unfruchtbarkeit geliefert.

Zusammenfassung

Wahrer Zwitter (6jähriger Schnauzer) mit Pyometrabildung, Hodenatrophie und karzinomatöser Entartung des vorhandenen Eierstockes. Die Ovarialgeschwulst wird als embryonales Adenokarzinom diagnostiziert und als Ursache der Hodenatrophie, der Pyometra und der weiblichen Psyche des äußerlich als Rüden gekennzeichneten Hundes betrachtet.

Résumé

Chien hermaphrodite, âgé de 6 ans, avec métrite, atrophie des testicules et dégénérescence carcinomateuse d'un ovaire. La tumeur ovarienne fut diagnostiquée comme Adeno-carcinome embryonnaire et elle est considérée comme la cause de l'atrophie des testicules, de la métrite et du tempérament féminin du chien ayant les caractères extérieurs d'un mâle.

Riassunto

Ermafrodita genuino (un cane Schnauzer di 6 anni) con piometra, atrofia dei testicoli e degenerazione cancerosa dell'ovaia presente. Il tumore ovarico viene diagnosticato quale adenocarcinoma embrionale e considerato quale causa dell'atrofia dei testicoli, della piometra e della psiche femminile del cane che esternamente presentava caratteri maschili.

Summary

The authors give a description of a hermaphroditismus verus unilateralis with testicles, prostata, uterus, ovarian tumor, tube and male external genital organs. The ovarianneoplasm is designed as embryonal adenocarcinoma. The atrophy of the testicles, the pyometra and the female behaviour are believed to be caused by chronic incretion of estrogenic hormone by the ovarian adenocarcinoma. The feminizing tumor has no analogon in human medicine.

Literaturverzeichnis

Bail: Zit. nach v. Wattenwyl, H. 1944. — Baker, J. R.: J. exp. Biol. 2, 247, 1924/25. — Beller, K. F.: Z. für Tierz. und Züchtungsbiol. 7, 365, 1926. — Biedermann: Arch. Gynäk. 167, 465, 1938. — Davis, W.: Med. J. Austr. 1, 860, 1927. — Eaton O. N. und Simmons V. L.: J. Herd. 30, 261, 1939, ref. in Jahresber. der Vet. Med. 66, 539, 1940. — Frei, W.: In Hdb. der spez. Path. Anatomie der Haustiere, Bd. 4, 1925. — Goldschmidt, R.: Endocrin. 1, 433, 1917. — Goldschmidt, R. B.: Bibliogr. genet. 1934. — Hamperl, H.: Lehrbuch der allgemeinen Patho-

logie, Berlin 1942. — Holz: Berl. und Münchn. tierärztl. Wschr. 453, 1941. — Levens, H.: Monatsh. für prakt. Tierheilkd. 22, 1911. — McIlvaine, J. Philip, Brief, B. J., Sutton T. S. und Mills, J. W.: J. A. V. M. A. 95, 663, 1939. — Meyer, R.: Zbl. für Gynäk. 25, 1244, 1925. — Neumann, H. O.: Z. für Geb.hilfe und Gynäk. 98, 78, 1930. — O'Farrell: J. M.: J. A. M. A. 1968, 1935. — Pallos, v.: Arch. Gynäk. 170, 355, 1940. — Rupilius, K.: Arch. für Kinderheilk. 100, 206, 1933. — Schmied, W.: Wien. tierärztl. Mschr. 28, 519, 1941. — Walthart: Zit. nach v. Werdt. — v. Wattenwyl, H.: Follikelhormonapplikation und hormonale Tumorentstehung, Basel, 1944. — v. Werdt, F.: Beitr. Path. 59, 453, 1914.

Aus der Vet.-Ambulatorischen Klinik Bern (Prof. W. Hofmann)
Abteilung für vergleichende Neurologie (Prof. E. Frauchiger)

Aktinomykom im Kleinhirn

Von R. Fankhauser

Von Hauser sind 1945 zwei Fälle von Aktinomykose des Nervensystems mitgeteilt worden; beim ersten handelte es sich um eine Meningitis und ein etwa faustgroßes Abszeßkonglomerat im rechten Temporo-Okzipitallappen bei einem 2jährigen Rind, der zweite zeigte eine aktinomykotische Otitis media purulenta mit Vorwölbung in die hintere Schädelgrube bei einem 7 Monate alten Kalb, das wegen einer rechtsseitigen Fazialislähmung geschlachtet worden war. Da uns seit dieser Mitteilung, in welcher auf die Seltenheit der Gehirnaktinomykose beim Rind und beim Tier überhaupt hingewiesen wird, in der Literatur keine weiteren Fälle begegnet sind, geben wir nachfolgend von einem kürzlichen Fund eine Schilderung, die leider in mancher Beziehung lückenhaft bleiben muß.

Eine ältere Kuh wird wegen einer langsam sich verstärkenden, wenn auch noch nicht hochgradigen Bewegungsstörung abgetan. Nach den wenigen erhältlichen Angaben scheint es sich um eine cerebelläre Ataxie gehandelt zu haben. Da die von anderer Seite ausgeführte Sektion nichts zu ergeben scheint, wird uns das Gehirn zur genaueren Untersuchung zugestellt.

Am Großhirn findet man, abgesehen von den Läsionen durch den Bolzen, keine makroskopischen oder histologischen Veränderungen. Am kaudo-ventralen Teil des Kleinhirnwurms liegt, von lateral her die Rinde und besonders das Marklager tief einbuchend, ein gut kirschgroßer, grauweißer, derber Knoten. Seine glatte Oberfläche scheint makroskopisch sauber gegen das Hirngewebe abgegrenzt zu sein. Seine Schnittfläche ist speckig, in den Randzonen von grauer, zentral mehr von weißer Farbe und mit kleinen, orange-gelben, etwas verästelten Herdchen durchsetzt. Ob-