

Über die Vibrionen-Dysenterie des Schweines

Autor(en): **Ballmoos, Peter von**

Objektyp: **Article**

Zeitschrift: **Schweizer Archiv für Tierheilkunde SAT : die Fachzeitschrift für Tierärztinnen und Tierärzte = Archives Suisses de Médecine Vétérinaire ASMV : la revue professionnelle des vétérinaires**

Band (Jahr): **92 (1950)**

Heft 3

PDF erstellt am: **17.07.2024**

Persistenter Link: <https://doi.org/10.5169/seals-587963>

Nutzungsbedingungen

Die ETH-Bibliothek ist Anbieterin der digitalisierten Zeitschriften. Sie besitzt keine Urheberrechte an den Inhalten der Zeitschriften. Die Rechte liegen in der Regel bei den Herausgebern.

Die auf der Plattform e-periodica veröffentlichten Dokumente stehen für nicht-kommerzielle Zwecke in Lehre und Forschung sowie für die private Nutzung frei zur Verfügung. Einzelne Dateien oder Ausdrucke aus diesem Angebot können zusammen mit diesen Nutzungsbedingungen und den korrekten Herkunftsbezeichnungen weitergegeben werden.

Das Veröffentlichen von Bildern in Print- und Online-Publikationen ist nur mit vorheriger Genehmigung der Rechteinhaber erlaubt. Die systematische Speicherung von Teilen des elektronischen Angebots auf anderen Servern bedarf ebenfalls des schriftlichen Einverständnisses der Rechteinhaber.

Haftungsausschluss

Alle Angaben erfolgen ohne Gewähr für Vollständigkeit oder Richtigkeit. Es wird keine Haftung übernommen für Schäden durch die Verwendung von Informationen aus diesem Online-Angebot oder durch das Fehlen von Informationen. Dies gilt auch für Inhalte Dritter, die über dieses Angebot zugänglich sind.

Über die Vibrionen-Dysenterie des Schweines

Von Peter von Ballmoos

Einleitung

Die vorliegenden Untersuchungen wurden veranlaßt durch bestimmte, seit einem Jahr gehäuft beobachtete Veränderungen an Schweineorganen, die zum Zwecke der Diagnose-Stellung an das veterinärbakteriologische Institut der Universität eingesandt worden sind.

Einerseits wurden Befunde erhoben, die zum Teil den bei Virus-Schweinepest bekannten Veränderungen ähnlich sahen, wobei aber das pathologisch-anatomische Bild der akuten Viruspest unvollständig blieb und außerdem die epidemiologischen Gegebenheiten nicht mit denen der Viruspest übereinstimmten. Andererseits fanden wir bei diesen Tieren außer anderweitigen, im folgenden noch zu beschreibenden Veränderungen ausgeprägte Erscheinungen des sogenannten Herztodes. Nachdem die Schweinepest auf Grund eingehender Vergleiche des pathologisch-anatomischen Bildes und besonders der epidemiologischen Erhebungen mit Sicherheit ausgeschaltet werden konnte, schien eine Arbeit von L. P. Doyle 1948 einen neuen Weg zu weisen.

Doyle gibt an, daß an der „Indiana Agricultural Experiment Station“ in den Jahren 1918—1921 in Versuchen die Übertragung von Schweinedysenterie durch Verfütterung von Kot und Dickdarmstücken befallener Schweine auf gesunde Tiere gelungen ist. Als spezifische Erreger galt *Salmonella cholerae suis*, welcher bei Verfütterung in Reinkulturen eine Enteritis verursacht haben soll. Jedoch zeigte es sich, daß die durch diesen *Salmonella*-Keim erzeugte Krankheit nicht identisch war mit der natürlich auftretenden Krankheit. Schon früh in der Erforschung der Schweinedysenterie sei es bekannt geworden, daß massenhaft Vibrionen im Darminhalt, in und auf der Dickdarmschleimhaut von erkrankten Schweinen vorkommen. Allerdings schien das nicht von Bedeutung, da morphologisch ähnliche Mikroorganismen bei gesunden Tieren bekannt waren. 1943 sei es erstmals gelungen, Vibrionen in Reinkultur aus der Dickdarmschleimhaut eines an Dysenterie erkrankten Schweines zu isolieren. Trotz den Schwierigkeiten der Züch-

tung auf künstlichen Nährböden seien Übertragungsversuche gemacht worden, indem von diesen Kulturen an Schweine verfüttert wurden, von welchen einige an Dysenterie erkrankt sein sollen. Später (1946) ergaben sechs Versuchsserien mit je 10 Schweinen folgendes Resultat: In 5 von den 6 Versuchsgruppen erkrankten alle 50 Schweine nach Verfütterung von Vibrionen an typischer Dysenterie, während die Kontrolltiere gesund blieben. Die Inkubationszeit betrug 27 oder mehr Tage. Weitere Versuche mit Kaninchen, weißen Ratten und Mäusen, Meerschweinchen, Kücken und 1 Kalb verliefen negativ.

Auf Grund der Veröffentlichung von Doyle untersuchten Schmid und Klingler eine Anzahl ins Vet.-Bakt. Institut zur Feststellung der Todesursache eingesandte Schweine in dieser Richtung, wobei Vibrionenfunde in gleicher Weise erhoben werden konnten wie in Nordamerika.

Meine Aufgabe bestand in der Folge darin, sämtliche im Institut einlangenden Schweineorgane in dieser Richtung zu untersuchen.

Durch Rückfrage bei einzelnen praktizierenden Tierärzten wurden außerdem Erhebungen über beobachtete Krankheitserscheinungen gemacht und epidemiologische Beobachtungen gesammelt. Im Zeitraum vom 1. November 1948 bis 31. August 1949 wurden 1104 Einsendungen von Schweinen und Schweineorganen zur bakteriologischen Diagnosestellung eingesandt, von denen sämtliche auf die Anwesenheit von Vibrionen untersucht worden sind.

Zusammenstellung der Untersuchungsbefunde von 1104 Einsendungen

Diagnose	Anzahl Fälle	Diagnose	Anzahl Fälle
Schweinedysenterie . . .	336	Darmparasiten	30
Verdacht auf Schweine- dysenterie	79	Sarcoptes-Räude	12
Rotlauf	239	Endocarditis valvularis . verrucosa	12
Viruspest	32	Coli-Septikämie	9
Keine Diagnose	201	Suipestifer-Infektion . . .	7
Ferkelgrippe-Pneumonie	66	Lungenwurmbefall	6
Diplo-Streptokokken- Septikämie	50	Ferkelruß	4
Serositis fibrinosa der Ferkel	17	Maul- und Klauenseuche	2
		Tuberkulose	2

Bakterielle Mischinfektionen von Schweinedysenterie

mit Ferkelgrippe-Pneumonie	23
mit Diplo-Streptokokken-Septikämie	10
mit Rotlauf	5
mit Serositis fibrinosa der Ferkel ...	7
mit Viruspest	3
Total	<u>48</u>

In sämtlichen mit Schweinedysenterie bezeichneten Fällen konnten im Darm Vibrionen nachgewiesen werden.

Unter „Verdacht auf Dysenterie“ wurden jene Präparate rubriziert, bei denen die pathologisch-anatomischen Veränderungen mit den bakteriologisch positiven Fällen übereinstimmten, aber sich keine Vibrionen nachweisen ließen. Es hat sich im Laufe der Untersuchungen gezeigt, daß die Vibrionen zerfallen und nicht mehr nachweisbar sind, wenn zwischen dem Tod des Tieres und der Untersuchung — besonders im Sommer — mehr als 20 Stunden vergehen.

Die bakteriellen Mischinfektionen mit Schweinedysenterie umfassen Einsendungen, bei denen außer einer bakteriellen Infektion in den Organen auch Vibrionen im Darm festgestellt werden konnten.

Unter den übrigen Einsendungen mit anderweitigen Diagnosen befinden sich 92 Fälle, die außer den Organen auch den Darm oder Darmteile enthielten. In diesen 92 Einsendungen konnten keine Vibrionen im Darm nachgewiesen werden. Diese Feststellung erscheint besonders bedeutsam, weil daraus hervorgeht, daß es sich bei den Vibrionen nicht lediglich um ubiquitäre Keime handelt.

Die Fälle mit positivem Vibrionenbefund wurden nach klinischen Gesichtspunkten gruppiert.

1. Akuter Verlauf:

- a) Ferkel
- b) Fälschweine (Jungschweine)
- c) Mast- und Mutterschweine

2. Subakuter und chronischer Verlauf:

- a) Ferkel
- b) Jungschweine

Von jeder Kategorie werden im folgenden einige Fälle in extenso aufgeführt.

Ad 1a: Ferkel mit akutem Krankheitsverlauf

Nr. 8782/49 Ferkel 3 Tage alt.

Vorbericht: Von 5 Ferkeln lebt noch eines. Lähmungserscheinungen, Schäumen aus dem Maul, Tod innert kurzer Zeit.

Sektionsbefund: Nährzustand: mittelmäßig. Kopf: etwas geschwollene Augenlider. Hals: o. B. Lunge: o. B. Herz: fisch-fleischartige Myokarddegeneration. Magen: Schleimhaut gequollen. Dünndarm: stark gerötet. Dickdarm: Lymphknoten etwas vergrößert, Schleimhaut verdickt und leicht gerötet. Leber: dunkel. Gallenblase: o. B. Milz: o. B. Nieren: o. B. Bauchfell: in der Nierengegend stark gerötet. Harnblase: o. B.

Mikroskopische Untersuchungen: Leber, Milz, Niere: keine Keime.

Kulturelle Untersuchungen: Leber, Niere: kein Wachstum. Milz: Bact. coli.

Diagnose: Schweinedysenterie.

Nr. 11333/49 Ferkel 7 Tage alt.

Vorbericht: Ferkelwurf vom 2. April 1949 mit 12 lebenden Ferkeln. Seither 3 innert den letzten 2½ Tagen umgestanden. Die Tierchen werden zuerst am Rüssel schmutzig, kümmern dann ca. 24 Stunden, und werden schwarz und struppig. Von einem zweiten Wurf (6 Tage alt) beginnen ebenfalls 2 Tiere dieselben Symptome aufzuweisen.

Sektionsbefund: Nährzustand: mäßig. Haut: bedeckt mit schwarz-braunen Krusten. Subkutis: gerötet, Lymphknoten stark mäßig geschwollen. Brusthöhle: o. B. Bauchhöhle: Fibrinfäden auf Darmschlingen. Herz: glasig scheckig, Myokard grau violett marmoriert. Lunge: o. B. Leber: braunviolett, brüchig, ohne Strukturzeichnung. Milz: o. B. Nieren: o. B. Harnblase: o. B. Magen: glasig gequollene und gerötete Schleimhaut. Dünndarm: gerötet, Schleimhaut stellenweise gequollen, Lymphknoten mäßig geschwollen mit gerötetem Saum. Dickdarm: Serosa glasig scheckig, Schleimhaut glasig gequollen, gefältelt, Lymphknoten ödematös. Parasiten: keine.

Mikroskopische Untersuchung: Leber, Milz und Niere: keine Keime. Hautgeschabsel: keine Rädemilben. Dickdarmschleimhaut: massenhaft Vibrionen.

Kulturelle Untersuchungen: Leber, Milz und Niere: Bact. coli.

Diagnose: Schweinedysenterie. Colibazillose.

Nr. 11030/49 Ferkel 8 Tage alt.

Vorbericht: Vom gleichen Wurf sind bereits 5 Ferkel eingegangen. Die Ferkel zeigen keine Temperaturerhöhung, saugen bis ca. 1—2 Stunden vor dem Tode.

Sektionsbefund: Nährzustand: schlecht. Kopf: o. B. Subkutis: sulzig. Lymphknoten: sehr stark markig geschwollen. Brust- und Bauchhöhle: o. B. Herz: Pericarditis serosa, Myokarddegeneration. Lunge: o. B. Leber: trübe Schwellung. Milz: o. B. Niere, Harnblase: o. B. Magen: Schleimhaut verdickt. Dünndarm: stellenweise gerötet und geschwollen. Dickdarm: Schleimhaut stellenweise faltig geschwollen. Lymphknoten: markig geschwollen. Keine Parasiten.

Mikroskopische Untersuchung: Leber, Milz, Niere: Keine Keime. Dickdarmschleimhaut: Vibrionen.

Kulturelle Untersuchung: Leber, Milz, Niere: kein Wachstum.

Diagnose: Schweinedysenterie.

Nr. 14011/49 Ferkel 3 Wochen alt.

Vorbericht: Ferkel eines vor 6 Tagen umgestandenen Mutter-schweines. Die Ferkel waren bis vor 24 Stunden gesund, seither sind von 14 Stück 7 umgestanden, ohne vorherige Krankheitsanzeichen.

Sektionsbefund: Nährzustand: gut. Haut: blaß, Subkutis: Lymphknotenschwellung. Muskulatur: blaß. Bauchhöhle serofibrinöse Peritonitis. Herz: hochgradige, hühnerfleischartige Myokarddegeneration. Lunge: Hypostase, Ödem. Leber: trübe Schwellung, ebenso in den Nieren. Milz: o. B., markige Lymphknotenschwellung. Magen: Lymphknoten markig geschwollen, Schleimhaut im Fundus fleckig gerötet. Dünndarm: stark gerötet, injiziert, starke Schwellung und Rötung der Schleimhaut. Lymphknotenschwellung. Dickdarm: Serosa, blauviolett, Schleimhaut stark gerötet und faltig geschwollen, Lymphknoten geschwollen mit gerötetem Saum. Parasiten: keine.

Mikroskopische Untersuchung: Leber, Milz und Niere: keine Keime. Dickdarmschleimhaut: zahlreiche Vibrionen.

Kulturelle Untersuchung: Leber, Milz und Niere: kein Wachstum.

Diagnose: Schweinedysenterie.

Nr. 13257/49 Ferkel 8 Wochen alt.

Vorbericht: Plötzliche Lähmungen, Herzschwäche, Dyspnoe, Tod innert 24—48 Stunden. Von 8 Stück sind 4 erkrankt, davon 2 umgestanden. Temperatur: 38,5—39,9° C.

Sektionsbefund: Nährzustand: gut. Haut, Haar, Körperöffnungen: o. B. Konjunktiven leicht geschwollen, zyanotisch. Subkutis: feucht, Lymphknoten stark geschwollen, leicht blaurot verfärbt. Muskulatur: sehr blaß. Brusthöhle: o. B. Bauchhöhle Fibrinfäden und seröses Exsudat. Herz: Pericarditis serosa. Herzform leicht kugelig, Myokard blaß, weich, mit leichten, violetten Schattierungen. Lunge: o. B. Leber: trübe Schwellung. Milz: blaß, rötlich-violett, schlaff, leichte Lymphknotenschwellung. Nieren: trübe Schwellung. Harnblase: o. B. Magen: markige Lymphknotenschwellung und Schleim-

hautverdickung mit pseudomembranösem Belag im Fundus. Dünndarm: stellenweise gerötet, Schleimhautschwellung mit streifiger Rötung. Lymphknoten stark markig geschwollen. Dickdarm: Serosa blaurot-grün marmoriert, Schleimhaut verdickt, stellenweise faltig, Lymphknoten markig geschwollen. Parasiten keine.

Mikroskopische Untersuchung: Leber, Milz und Niere: keine Keime. Dickdarmschleimhaut: Vibrionen.

Kulturelle Untersuchung: Leber, Milz und Niere: kein Wachstum.

Diagnose: Schweinedysenterie.

Ad 1b: Fasel mit akutem Krankheitsverlauf

Nr. 12105/49 Fasel 12 Wochen alt (Organe).

Vorbericht: Ferkel vor 3 Wochen gekauft. 3 Stück zeigen plötzlich Lähmungserscheinungen, besonders vorn. Temperatur 39,8 bis 40,2° C. Blaue Ohren, Kot normal. Heute morgen 1 Tier tot, 1 weiteres zeigt Lähmung und Atemnot.

Sektionsbefund: Herz: hochgradige Myokarddegeneration. Lungenstück: Pneumonie (rote Hepatisation). Leberstück: trübe Schwellung. Niere: trübe Schwellung. Milz: erhabene Blutungen an der Oberfläche. Magen: stark markige Lymphknotenschwellung, hochgradiges, submuköses Ödem und Schleimhautrötung mit oberflächlicher Nekrose. Dünndarm: Lymphknoten markig geschwollen mit rotem Saum. Serosa gerötet, Schleimhaut faltig geschwollen und streifig gerötet. Dickdarmstück: Serosa graurot marmoriert, Schleimhaut stellenweise stark faltig geschwollen und fleckig gerötet. Parasiten: keine.

Mikroskopische Untersuchung: Leber, Milz und Niere: keine Keime. Dickdarmschleimhaut: zahlreiche Vibrionen (teilweise in Zerfall).

Kulturelle Untersuchung: Leber, Milz und Niere: kein Wachstum.

Diagnose: Schweinedysenterie.

Nr. 11189/49 Fasel ca. 10 Wochen alt.

Vorbericht: Es handelt sich um eine Erkrankung, die schon vor einem Jahr im Bestande vorgekommen ist. Vor 2 Tagen erkrankten 4 Schweine mit folgenden Symptomen: Fieber bis 41,5° C, geschwollene Augenlider, aufgetriebener Kopf, schniefende Atmung. Daneben besteht ein Hautekzem. Meistens gehen die Tiere ein. Die Behandlung wurde mit Penicillin (100 000 I. E. / 15 kg. Körpergewicht) eingeleitet, mit etwelchem Erfolg.

Sektionsbefund: Nährzustand: mager. Haut: etwas zyanotisch, bräunlicher Belag an den Extremitäten und am Unterbauch, einzelne, kleine Nekrosen auf den Füßen. Kopf: o. B. Lunge: Hypostase. Herz:

Myokarddegeneration. Leber: o. B. Milz: o. B. Nieren: Lymphknoten leicht geschwollen. Dünndarm: Lymphknoten stark geschwollen und gerötet, Serosa hyperämisch, Schleimhaut verdickt, gerötet, z. T. mit nekrotischem Schorf. Dickdarm: Lymphknoten vergrößert, z. T. blaß, z. T. grau-rot marmoriert, Schleimhaut leicht verdickt, z. T. fleckig gerötet. Darmparasiten: keine.

Mikroskopische Untersuchung: Leber, Milz und Niere: gemischte Saprophytenflora. Darmschleimhaut: einzelne Trümmer von Vibrionen. Hautgeschabsel: keine Räude milben.

Kulturelle Untersuchung: Leber und Niere: kein Wachstum. Milz: Bact. coli.

Diagnose: Schweinedysenterie.

Nr. 16498/99/48 Organteile von 2 Jungschweinen.

Vorbericht: Am 12. Dezember plötzlich 2 Schweine umgestanden ohne vorherige Krankheitszeichen. 8 weitere des gleichen Wurfes gesund.

Sektionsbefund: (14. Dezember) 2 Herzen: Myokarddegeneration. 2 Lungen: Lymphknoten markig vergrößert, im Parenchym leichtes Ödem. Magen: Schleimhaut leicht gerötet. Dünndarm: Lymphknoten geschwollen, Serosa gerötet. Schleimhaut stellenweise sehr stark gerötet, Darminhalt blutig verfärbt. Dickdarm: Lymphknoten leicht vergrößert, Schleimhaut etwas verdickt, stellenweise gerötet. 2 Leberstückchen: trübe Schwellung. 1 Milz: o. B. 2 Nieren: Radiärstreifung etwas verquollen, sonst o. B.

Mikroskopische Untersuchung: Leber, Lunge, Milz, Nieren: keine Keime. Darm keine Vibrionen.

Kulturelle Untersuchung: Leber, Milz, Nieren: kein Wachstum. Darminhalt: keine Parasiten.

Diagnose: Schweinedysenterie.

Nr. 17498/99/48 Organe von 2 Fasel-schweinen.

Vorbericht: In diesem Bestand wurde vor 7 Monaten Schweinepest konstatiert. Nun sind unter gleichen Bedingungen wieder Schweine erkrankt: Anfangs Fieber ($41,5^{\circ}$ C), Inappetenz. Lähmung, Unvermögen zu stehen. Die Schweine zeigen anfangs Durst, später raschen Kräftezerfall, Exitus nach 3—4 Tagen.

Sektionsbefund: 1 Herz: Myokard graurot schattiert. 2 Lungenstücke: Lymphknoten vergrößert, stark graurot marmoriert, z. T. hämorrhagisch, Parenchym o. B. 2 Leberstücke: trübe Schwellung. 2 Milzstücke: blutreich, Schnittfläche etwas trüb. 1 einzelner hämorrhagischer Infarkt. 2 Nieren: blutreich, sonst o. B. Dünndarmstücke: Schleimhaut leicht gequollen und etwas gerötet. Dickdarmstücke: Lymphknoten leicht markig vergrößert, blaß. Schleimhaut verdickt und stellenweise stark gerötet bis hämorrhagisch.

Mikroskopische Untersuchung: Leber- und Milzstücke, Nieren: keine Keime. Dickdarmschleimhaut: Vibrionen.

Kulturelle Untersuchung: Leber- und 2 Milzstücke: kein Wachstum. Nieren: Bact. coli.

Diagnose: Schweindysenterie.

Ad 1c: Mast- und Zuchtschweine mit akutem Krankheitsverlauf

Nr. 13266/49 Organteile eines 8 Monate alten Ebers.

Vorbericht: Der Eber war nicht krank. Gestern wurde noch ein Schwein belegt. Nachher war der Eber angeblich müde, am Abend war er verendet.

Sektionsbefund: Leber: Rand scharf, deutliche Läppchenzeichnung, trübe Schwellung. Milz: vergrößert, Trabekel gut sichtbar. Niere: Kapsel leicht abziehbar. Rindenzone deutlich vergrößert, starker Flüssigkeitsgehalt. Herz: Myokard an Basis mit ausgeprägten Bindegewebsschwien, übriges Myokard scheckig. Lunge: atelektatische Herde. Darm: Wand grünlich verfärbt. Schleimhaut zum Teil blutig gequollen. Epiglottis: injiziert, keine Blutungen.

Mikroskopische Untersuchung: Leber, Milz, Niere: keine Rotlaufbakterien. Dickdarmschleimhaut: Vibrionentrümmer.

Kulturelle Untersuchung: Leber, Milz, Niere: kein Wachstum.

Diagnose: Schweinedysenterie.

Nr. 14569/49 Organe eines Schweines, weiblich, 1½jährig.

Vorbericht: Tod nach 1tägiger Krankheit. Untertemperatur.

Sektionsbefund: Herz: Myokard grauviolett gescheckt. Lungen: hochgradig ödematös. Leber: geschwollen, hyperämisch, trübe, grauviolette, feuchte Schnittfläche. Gallenblase: o. B. Milz: hyperämisch. Niere: trübe Schwellung und Hyperämie, keine Blutungen. Dünndarm: stark gerötet, Schleimhaut gequollen, vermehrter Schleim, fleckige Rötung. Lymphknoten leicht markig geschwollen mit gerötetem Saum. Inhalt blutig. Dickdarm: schwarzrot, Schleimhaut stellenweise hämorrhagisch, stellenweise stark gerötet, geschwollen, Inhalt trocken, geballt. Lymphknoten markig geschwollen mit rotem Saum. Parasiten keine.

Mikroskopische Untersuchung: Leber, Milz, Niere: keine Keime. Dickdarmschleimhaut: zahlreiche Vibrionen.

Kulturelle Untersuchung: Leber, Milz, Niere: kein Wachstum.

Diagnose: Schweinedysenterie.

Nr. 5792/49 Organe eines 5 Monate alten Schweines.

Vorbericht: In kurzer Zeit sind 3 Schweine umgestanden, und 2 weitere mußten noch geschlachtet werden. Wiederum sind 3 erkrankt (ca. 120 kg schwer) und eines umgestanden.

Sektionsbefund: Herz: Myokard grau-violett gescheckt (hochgradige Myokarddegeneration). Lungenstück: stark ödematös mit pneumonischen Herden (rote Hepatisation). Leberstück: hochgradige trübe Schwellung. Gallenblase o. B. Milz: o. B. Niere: leicht trübe Schwellung. Keine Blutungen. Dickdarm: Serosa grau-grün mit durchscheinenden Rötungen. Schleimhaut stark faltig geschwollen, gerötet. Inhalt: dickbreiig. Keine Parasiten.

Mikroskopische Untersuchung: Leber, Milz und Niere: keine Keime. Dickdarmschleimhaut: zahlreiche Vibrionen.

Kulturelle Untersuchung: Leber, Milz und Niere: kein Wachstum.

Diagnose: Schweinedysenterie.

Ad 2a: Ferkel mit chronischem Krankheitsverlauf

Nr. 15511/48 Ferkel, 8 Wochen alt.

Vorbericht: Kümmern seit dem Alter von 3—4 Wochen. Kein Husten. Inappetenz, oft Durchfall, struppiges Haarkleid, Blauwerden der Ohren. Bisher sind 5 Ferkel umgestanden.

Sektionsbefund: Nährzustand: schlecht. Haut: an Unterbauch und Ohren zyanotisch, ganze Hautoberfläche stark beschmutzt. Augen: eingefallen. Brusthöhle: zyanotisch. Lunge: Lymphknoten o. B., Parenchym gut kollabiert. Herz: Epikard blaß grau, mit violetten Schattierungen. Koronargefäße verstärkt injiziert, Myokard schlaff, blaß graurot. Endokard o. B. Bauchhöhle: o. B. Leber: Lymphknoten leicht markig geschwollen, Ränder scharf, Parenchym violett-braun, Schnittfläche feucht, blutreich, etwas trüb. Gallenblase o. B. Milz: o. B. Niere: Lymphknoten vergrößert, in den Rindenzonen leicht hämorrhagisch. Oberfläche etwas blau. Schnittfläche grau, Radiärstreifung nur noch sehr schwach erkennbar. Nierenbecken: o. B. Magen: Lymphknoten o. B. Serosa leicht zyanotisch, Schleimhaut im Fundus fleckig gerötet mit ausgedehnten, oberflächlichen Nekrosen. Dünndarm: Gekröse verstärkte Gefäßinjektion. Serosa stellenweise blaurot verfärbt. Lymphknoten leicht markig geschwollen. Schleimhaut diffus gerötet, namentlich die Schleimhautkämme. Dickdarm: Lymphknoten o. B., Gekrösegefäße verstärkt injiziert, Darmwand etwas gequollen. Schleimhaut: fleckig gerötet, stellenweise mit kleinfleckigen Blutungen. Darminhalt: breiig, keine Parasiten.

Mikroskopische Untersuchung: Leber, Milz und Niere: keine Keime.

Kulturelle Untersuchung: Leber, Milz und Niere: kein Wachstum.

Diagnose: Schweinedysenterie.

Nr. 10745/49 Ferkel ca. 7 Wochen alt.

Vorbericht: Die Ferkel leiden an chronischem Durchfall mit Abmagerung.

Sektionsbefund: Nährzustand: schlecht, Borsten lang, struppig, Kümmerer. After: gerötet und verschmiert. Kopf: o. B. Subkutis: feucht, Lymphknoten markig geschwollen. Brusthöhle: o. B. Bauchhöhle: Fibrinfäden an Darmschlingen. Herz: Epikard glasig, grau-violett, Myokard dünn, etwas blaß, gescheckt (hochgradige Myokarddegeneration). Lunge: ödematös. Leber: geschwollen, blutreich, dunkelrotviolett, Schnittfläche trüb, Pulpa schmierig vorquellend, undeutliche Läppchenzeichnung (trübe Schwellung). Nieren: blaß, Schnittfläche feucht, undeutliche Struktur. Harnblase: o. B. Magen: Lymphknoten markig geschwollen, Serosa injiziert, Schleimhaut stark faltig verdickt, oberflächliche Nekrosen, fleckige Blutungen. Dünndarm leicht gerötet, Schleimhaut stark verdickt, streifig gerötet, Lymphknoten stark markig geschwollen. Dickdarm: Lymphknoten stark markig geschwollen, blaugrau. Schleimhaut stark faltig verdickt. Inhalt: flüssig, keine Parasiten (massenhaft saprophytische Flagellaten.)

Mikroskopische Untersuchung: Leber, Milz und Niere: keine Keime. Dickdarmschleimhaut: massenhaft Vibrionen (in Zerfall).

Kulturelle Untersuchung: Leber, Milz und Niere: kein Wachstum.

Diagnose: Schweinedysenterie.

Nr. 11932/49 Ferkel, 6 Wochen alt.

Vorbericht: Rapide Abmagerung seit 10 Tagen.

Sektionsbefund: Nährzustand: sehr schlecht, Kümmerer. Augen: tief in den Höhlen liegend. Lunge: einzelne Ferkelgrippepneumonieherdchen. Herz: Myokarddegeneration: Magen: leer, Schleimhaut o. B. Dünndarm: Lymphknoten etwas geschwollen, Schleimhaut leicht gerötet. Dickdarm: Lymphknotenschwellung, Schleimhautverdickung, diffus leichte Rötung. Leber: trübe Schwellung. Gallenblase: o. B. Milz: o. B. Nieren: blaß, sonst o. B., Lymphknoten groß.

Mikroskopische Untersuchung: Leber, Milz und Niere: keine Keime. Dickdarmschleimhaut: zahlreiche Vibrionen.

Kulturelle Untersuchung: Leber, Milz und Niere: kein Wachstum.

Diagnose: Schweinedysenterie.

Ad 2b: Faselschweine mit chronischem Krankheitsverlauf

Nr. 7229/49 Faselschwein, 3 Monate alt.

Vorbericht: Ein Erstlingsschwein warf 12 gesund aussehende Ferkel. Am dritten Tag verendete ein Ferkel und 14 Tage später wieder 4 Stück. Dann entwickelten sich die Ferkel sehr ungleich,

zeigten dann Durchfall, magerten ab und wurden struppig. Wiederum sind einige umgestanden. Fütterung: Kartoffeln, Gerstenmehl, Lein-kuchenmehl, Nährhefe, Fleischmehl und Tränke aus der Küche, dazu Futterkalk, Wacholderbeermehl und etwas Salz.

Sektionsbefund: Nährzustand: Kümmerertyp, Borsten braun, lang. Haut: Körperöffnungen ohne Befund. Kopf: o. B. Subkutis: feucht, Lymphknoten markig geschwollen. Herz: Pericarditis serosa, Epikard graurot-violett, glasig. Myokard blaß, weich, dünn, mit violetter Sprenkelung. Endokard o. B. Brust- und Bauchhöhle: o. B. Lunge: Bronchiallymphknoten markig geschwollen, ausgedehnter, akuter Pneumonieherd im rechten Hauptlappen, übrige Partien ödematös. Leber: groß, schwer, blutreich, rotviolett, brüchig, ohne erkennbare Struktur, hochgradige akute Leberdegeneration. Gallenblase: o. B. Milz: blaß-violett, o. B. Niere: graubraun, brüchig, ohne deutliche Struktur (trübe Schwellung). Magen: Lymphknoten stark markig geschwollen, Serosa ohne Befund, Schleimhaut ödematös. Dünndarm: stellenweise gerötet, Schleimhaut stark faltig geschwollen und gerötet, Lymphknoten markig geschwollen mit randständiger Rötung. Dickdarm: Serosa o. B., Schleimhaut gleichmäßig geschwollen, an 2 Stellen stark faltig geschwollen, leichte Rötung. Lymphknoten: markig geschwollen. Parasiten keine.

Mikroskopische Untersuchung: Leber, Milz, Niere: keine Keime.

Kulturelle Untersuchung: Leber. Niere: kein Wachstum. Milz: Kolibakterien. Dickdarmschleimhaut: massenhaft Vibrionen.

Diagnose: Schweinedysenterie

Nr. 14572/49 Faselschwein, 3 Monate alt.

Vorbericht: Drei ausgesprochene Kümmerer im Wurf, fressen recht gut, zeigen hie und da Durchfall. Vor 3 Wochen ist schon ein Ferkel aus diesem Wurf an Schweinedysenterie eingegangen.

Sektionsbefund: Nährzustand: sehr schlecht, Kümmerer. Haut: schmutzig, krustig mit punktförmigen und schmierigen Krusten, Borsten lang und struppig, unter den Krusten hochgradig gerötet. Subkutis: sehr feucht, Lymphknoten sehr stark markig geschwollen, ödematös (4 × 2 × 1 cm). Muskulatur: sehr blaß. Bauchhöhle: sero-fibrinöse Peritonitis. Herz: Perikard prall gefüllt mit seröser Flüssigkeit, Epikard grau-violett, scheckig, glasig mit deutlicher Gefäßzeichnung, Myokard kugelig, blaß, sehr dünn, linke Kammer 1/2 cm dick. Lunge: Hypostase. Leber: stark geschwollen, hyperämisch, Oberfläche rau durch Vortreten der einzelnen Läppchen, dunkelviolett mit bläulichen Flecken. Milz: o. B. Nieren: hyperämisch, leichte Schwellung, etwas undeutliche Struktur. Magen: leer, vermehrter Schleimbelag. Dünndarm: stellenweise leicht gerötet, Lymphknoten markig geschwollen. Dickdarm: starkes Ödem zwischen den Darmschlingen, Serosa rau, mit Auflagerungen, Schleimhaut sehr stark geschwollen, fleckig gerötet durch feinste Blutungen. Parasiten keine.

Mikroskopische Untersuchung: Leber, Milz, Niere: keine Keime. Dickdarmschleimhaut: spärliche Vibrionen. Hautgeschabsel: Sarcoptes-Milben.

Kulturelle Untersuchung: Leber, Milz, Niere: kein Wachstum.

Diagnose: Schweinedysenterie, Sarcoptes-Räude.

An Hand von 100 Sektionsberichten wurde versucht, die Häufigkeit der pathologisch-anatomischen Veränderungen der einzelnen Organe prozentual zu erfassen.

Dabei ergaben sich folgende Zahlen:

Schwellung der subkutanen Lymphknoten in	90%	der Fälle
Skelettmuskeldegeneration in	69%	„ „
Peritonitis	63%	„ „
Myokarddegeneration	100%	„ „
Perikarditis	65%	„ „
Trübe Schwellung und Degeneration der Leber	97%	„ „
Trübe Schwellung der Nieren	60%	„ „
Gastritis	81%	„ „
Dünndarmenteritis	94%	„ „
Dickdarmenteritis	100%	„ „
Parasitenbefall	16%	„ „
Mischinfektion mit Ferkelgrippe	22%	„ „
Mischinfektion mit Räude	5%	„ „
Mischinfektion mit Rotlauf oder Schweinepest vereinzelt.		

Die charakteristischen pathologisch-anatomischen Veränderungen bei Schweinedysenterie sind demnach:

Akute Myokarddegeneration, trübe Schwellungen der Leber und Gastro-Enteritis mit markiger Lymphknotenschwellung.

Technik des mikroskopischen Nachweises von Vibrionen im Darm

Ein Stück Darmwand wird auf der Schleimhautseite gut mit Wasser abgespült und mit Löschpapier getrocknet. Sodann ergreift man das Darmstück unter Bildung einer Falte mit Schleimhautseite nach außen, schneidet mit einer scharfen Schere ein kleines Stücklein der Schleimhaut ab, berührt dieses mit einer heißen Öse, so daß es daran kleben bleibt. Mit der Schnittfläche dieses Gewebstückleins streicht man auf einem Objektträger einige Male hin und her. Das Präparat läßt man kurze Zeit an der Luft trocknen und färbt es alsdann 20—30 Sekunden lang mit der zur

Gramfärbung gebräuchlichen Karbolgentianaviolett-Lösung. Das Präparat muß nach der Färbung luftgetrocknet werden. Der mikroskopische Nachweis der Vibrionen geschieht mit Hilfe der Öl-immersion. Die blaßvioletten helleren Stellen, die wenn möglich kleine Gewebsfetzen enthalten sollen, werden genau auf Vibrionen untersucht. Man findet diese meist vereinzelt, häufig zwei bis drei im gleichen Blickfeld oder seltener massenhaft in kleinen Gewebsfetzen. Die günstigsten Stellen zum Nachweis der Vibrionen sind mittelgradig veränderte Schleimhautpartien des Dickdarms. In nekrotischen Bezirken ist der Nachweis meist schwierig, ebenso im Dünndarm, in der Magenschleimhaut und in den Mesenterial-lymphknoten.

Der kulturelle Nachweis der Vibrionen

Am besten eignet sich als Nährboden für die Vibrionen der Schweinedysenterie ein 10%iger Schafblutagar, der im CO₂-Milieu bei 37° C bebrütet wird.

Ein verändertes Darmstück wird auf der Schleimhautseite kurz betupft mit einem glühenden Platinspatel. Mit einer sterilen Schere schneiden wir ein kleines, flaches Gewebstücklein weg, nehmen es mit einer heißen Platinöse auf und streichen damit über den Blutagar. Darmlymphknoten flammt man ringsherum mit einem glühenden Platinspatel durch kurzes Betupfen ab, schneidet sie mit einer sterilen Schere entzwei und streicht mit der Schnittfläche über den Nährboden.

Die Platten werden zur Bebrütung in einen Behälter gebracht, dessen Deckel durch vollständig plane Schnittfläche luftdicht sitzt. Die Abdichtung geschieht mit einer dünnen Schicht Ramseyfett.

Im Behälter wird zur Herstellung des CO₂-Milieus eine Kerze abgebrannt. Ferner gibt man etwas Calcium chloratum siccum in das Glas, um den sich bildenden Wasserdampf zu binden. Der Behälter wird in den Brutschrank von 37° C gestellt und dort 24—48 Stunden belassen. Nach dieser Zeit findet man auf dem Nährboden zwischen den durch die Darmflora entstandenen Bakterienkolonien die Vibrionenkolonien. Meistens sind diese nur in geringer Zahl vorhanden. Die Vibrionen wachsen in sehr kleinen, nadelstichartigen, glänzenden Kolonien, meist nur vereinzelt. Längeres Bebrüten als 48 Stunden ist nicht zu empfehlen, da die Vibrionen alsdann in mikrokockenartige Granula zerfallen. Der kulturelle Nachweis der Vibrionen gelang mir aus folgenden Organen von gestorbenen oder notgeschlachteten Tieren:

Magenschleimhaut- und -lymphknoten
 Dünndarmschleimhaut und -lymphknoten
 Dickdarmschleimhaut und -lymphknoten.

Aus Leber, Milz, Niere, Herz und Lunge gelang es bisher nicht, Vibrionen kulturell nachzuweisen. Ebenso blieben die mit Bauchhöhlen- und Pericardflüssigkeit angelegten Kulturen steril.

Zur Weiterzüchtung verwenden wir hauptsächlich wieder Schafblutagar, der dann aber nur noch 20—24 Stunden bebrütet wird.

Die Kulturen müssen zur Aufbewahrung in den Kühlschrank verbracht werden, da die Vibrionen bei Zimmertemperatur bald zerfallen. Im Kühlschrank dagegen können sie auf Blutagar während 4—6 Wochen lebend erhalten werden. Dem Zerfall der Vibrionen kann durch eine Fixation mit 0,05%iger Formalinlösung vorgebeugt werden. Durch diese Fixierung tritt eine Vergrößerung der Vibrionen ein, d. h. sie erscheinen dicker, ferner werden sie auch hitzebeständig. Die Fixierbarkeit der Vibrionen durch Formol wurde zu diagnostischen Zwecken verwertet. Im Sommer wurde oft beobachtet, daß trotz ausgeprägtem pathologisch-anatomischem Befund nur Vibrionen-Trümmer und in einigen Fällen überhaupt keine Vibrionen nachweisbar waren.

Nach Konservierung der zu untersuchenden Darmteile durch Einlegen in 4%iges Formalin innert nützlicher Frist nach dem Tod des Tieres konnten die Vibrionen wochenlang darnach mikroskopisch nachgewiesen werden.

Eine Vibrionenaufschwemmung in 0,05% Formalinlösung kann sogar nach 30 Minuten noch zur Kultur verwendet werden und ist zugleich wärmestabil.

Zusammenfassung der Krankheits-Symptome

Die häufigsten Krankheitszeichen sind Inappetenz, leichtgradiges Fieber (40° — $40,5^{\circ}$ C), erhöhter Puls, Bewegungsstörungen und Ödeme am Kopf. Durchfall oder Verstopfung, oder beides abwechselnd. Die Freßlust variiert von leichter Inappetenz bis gänzlicher Verweigerung der Futteraufnahme. Der Puls ist meistens erhöht, vielfach sehr schwach oder auch pochend. Die Körpertemperatur sinkt oft kurz vor dem Tod auf 36° C oder weniger. Die öfters auftretenden Kopfüdeme, geschwollene Augenlider mit Konjunktivitis, geschwollene Backen und Hals werden als prognostisch ungünstig gedeutet. Die Bewegungsstörungen sind ebenfalls ein schlechtes Zeichen, sie äußern sich meistens in einem Schwan-

ken der Nachhand oder auch Kriechen auf den Vorderknien und schließlich im Unvermögen zu stehen. Durchfall tritt etwa bei 50% der Fälle auf, häufig sieht man den Durchfall bei jungen Tieren, im Alter von 3—6 Wochen. Blutiger Durchfall ist eher selten und meist nur bei älteren Tieren zu sehen (Läufer- und Mastschweine). Andererseits gibt es Bestände, in denen sozusagen jedes an Schweinedysenterie erkrankte Tier blutigen Durchfall zeigt.

Schließlich kommt es ziemlich häufig vor, daß am Abend scheinbar gesunde Tiere am Morgen tot im Stalle liegen. Mutterschweine zeigten mäßiges Fieber, verminderten Appetit, anfangs Verstopfung mit anschließendem profusem, stinkendem Durchfall. Die Krankheitsdauer beträgt einige Tage mit oft plötzlich eintretendem Tod. In einigen Fällen konnte lediglich Abmagerung beobachtet werden.

Subakut erkrankte Saugferkel wurden blaß, zeigten einen hartnäckigen, gelben Durchfall, magerten ab und starben nach 3—6—10 tägiger Krankheitsdauer.

Chronisch erkrankte Ferkel und Jungschweine zeigen meist keinen Durchfall, dagegen alle Anzeichen des Kümmerens mit oder ohne Hautekzem. Die Haut aller von uns untersuchten Kümmerer mit Vibrionenbefund im Darm war mit groben, langen Borsten besetzt.

Anfälligkeit

Obschon die Schweinedysenterie bei Tieren jeglichen Alters auftritt, beobachtet man den höchsten Prozentsatz der Erkrankungen bei Saug- und Absatzferkeln. In Zuchtbeständen erkranken am ehesten die Saugferkel im Alter von 1 bis 4 Wochen. Besonders gefährdet sind dabei die Tiere im Alter von 3 Wochen.

In Mast- und Handelsbetrieben wiederum tritt die Krankheit gehäuft bei Tieren im Alter von 2—4 Monaten auf. (Hierbei spielen offenbar die begünstigenden Momente von Transport, Futterwechsel und Änderung des Milieus eine große Rolle; denn in diesem Alter werden die Jungtiere vom Mutterschwein getrennt und kommen in den Handel). Oft lautete die Anamnese, daß die aus dem gleichen Wurf stammenden Tiere, die beim Verkäufer verblieben, nicht erkrankten.

Auch die Mortalität richtet sich nach dem Alter. Sie beträgt 30—70—90%. Bei Saugferkeln ist sie meistens sehr hoch und steigt in einzelnen Würfen bis auf 100%. Faselschweine im Alter von 3—4 Monaten erliegen der Krankheit zu 40—70%, Mast- und

Mutterschweine meist nur vereinzelt. Der Prozentsatz der Mortalität kann sehr stark variieren, weil er durch die häufig vorkommenden Mischinfektionen stark beeinflußt wird.

Zeitpunkt des Auftretens der Krankheit

An Hand der Einsendungen an unser Institut konnte ich feststellen, daß die Schweinedysenterie, obschon das ganze Jahr häufig auftretend, doch am meisten im Winter und Frühjahr (Monate November bis Mai) verbreitet ist. Ferner ist mir aufgefallen, daß die Zahl des eingesandten Untersuchungsmaterials von an Schweinedysenterie umgestandenen Schweinen besonders nach Witterungsumstürzen stark in die Höhe schnellte und dann während einer darauffolgenden Periode beständigen Wetters wieder langsam abfiel. Diese Beobachtungen wurden mir von einigen Praktikern bestätigt. Obschon die Krankheit erst seit Oktober 1948 als Schweinedysenterie diagnostiziert wird, ist sie manchem Tierarzt schon seit ca. 1940 aufgefallen, ohne zu wissen, um was es sich handelte.

Die Schweinedysenterie ist über die ganze Schweiz verbreitet und zwar in ganz besonderem Maße in den Landesgegenden mit intensiver Schweinezucht. Genaue Angaben über Vorkommen und Häufigkeit lassen sich allerdings solange nicht machen, bis die Krankheit an allen veterinär-bakteriologischen Untersuchungsstellen als solche diagnostiziert wird. Ich glaube kaum weit zu fehlen, wenn ich behaupte, daß früher und auch heute noch eine große Zahl von Schweinedysenterie-Fällen als Schweinepest oder Verdacht auf Schweinepest rubriziert werden.

Übertragungsversuche auf kleine Versuchstiere und Schweine

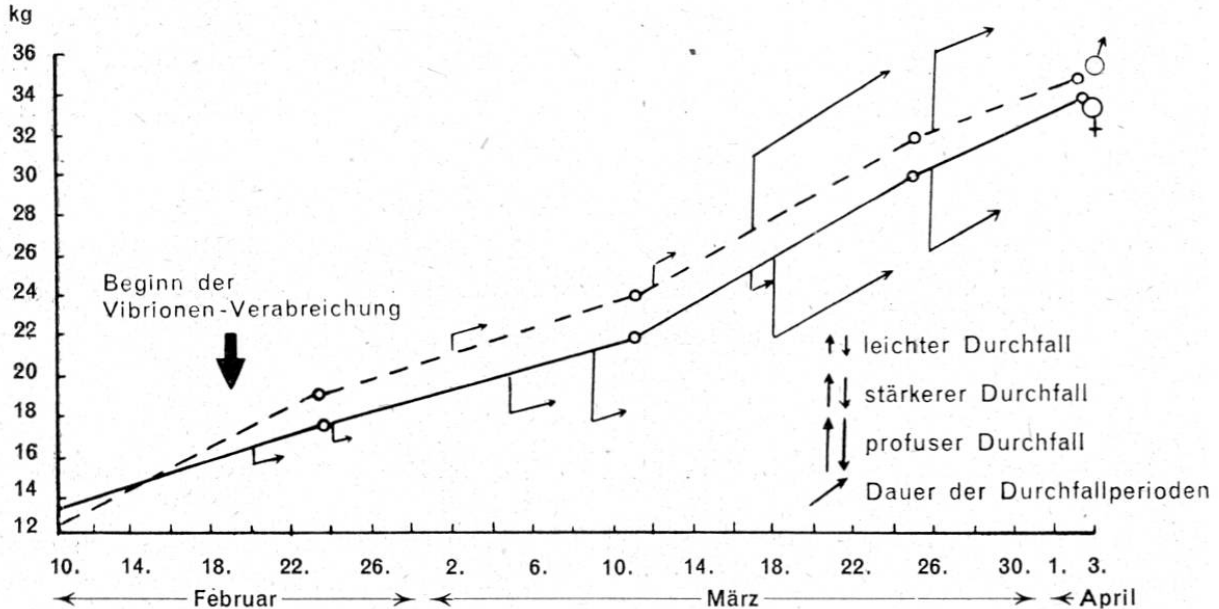
1. Ich versuchte Kaninchen, Meerschweinchen, weiße Ratten und weiße Mäuse künstlich mit Vibrionen zu infizieren. Diesen 4 Tierarten verabreichte ich Vibrionenaufschwemmungen in physiologischer Kochsalzlösung, jeweils einem Tier per os, einem subkutan, einem intraperitoneal und einem intrakardial. Alle Tiere blieben während einer 10wöchigen Beobachtungszeit gesund. Bei der Sektion nach dieser Zeit konnte ich weder pathologisch-anatomische Veränderungen, noch Vibrionen nachweisen.

2. Versuch mit Schweinen: Im Versuch standen seit 7. 2. 49 zwei Faselsschweine, 10 Wochen alt, Nr. 417 weiblich, Nr. 428 männlicher Kastrat.

Während einer Beobachtungszeit von 11 Tagen vor der Infektion erschienen beide klinisch gesund. Sie stammten aus einer Schweinezucht, in der bisher keine Fälle von Schweinedysenterie bekannt waren. (5½ Monate später wurde erstmals bei Kümmerer-Ferkeln aus diesem Bestand Schweinedysenterie festgestellt.) Die beiden Schweine erhielten ab 19. 2. 49 durchschnittlich jeden zweiten Tag je eine halbe Blutagarplatte mit Vibrionenkolonien in mittlerer Dichte, in den nüchternen Mägen. (Der Blutagar wird von Schweinen begierig verzehrt.)

Verlauf der Körpertemperatur: Bei beiden Schweinen traten im Verlaufe des Versuches leichte Fieberschübe auf. Bei Nr. 417 vom 16. Februar bis 22. Februar mit Maximum von 40,7° C am 18. Februar, dann vom 24. bis 27. Februar Maximum 40,4° C am 25. Februar und vom 2. bis 5. März Maximum 40,1° C am 2. März.

Bei Nr. 428 schwankte die Körpertemperatur während der Zeit vom 12. Februar bis 3. März zwischen 39,4° C und 40,7° C. Eine weitere Erhöhung trat ein am 9. März (40,5° C). Vom 10. März bis Ende des Versuches am 8. April verliefen die Temperaturkurven beider Schweine ziemlich flach und in normalen Grenzen. Als weiteres klinisches Krankheitssymptom trat zeitweise mehr oder weniger ausgeprägter Durchfall auf, wie es in nachfolgendem Schema dargestellt ist. Inappetenz trat während des Versuches nicht auf.



Verlauf der Gewichtskurve bei Verabreichung von Vibrionen-Kultur.
Beobachtungen über das Auftreten von Durchfall.

- Versuchsschwein Nr. 417, weiblich
 - - - - Versuchsschwein Nr. 428, männlich

Am 8. April, also 49 Tage nach der ersten Vibrionenfütterung, wurden die beiden Schweine geschlachtet.

Die Sektion ergab folgendes Bild:

Nr. 417. Nährzustand: gut. Haut: o. B. Kopf: o. B. Subkutis: feucht, subkutane Lymphknoten markig geschwollen. Muskulatur: etwas blaß. Brusthöhle: o. B. Bauchhöhle: enthält ca. 20 ccm seröse Flüssigkeit. Herz: Die Form des Herzens ist kugelig, der Herzbeutel enthält seröse Flüssigkeit, starke Injektion der Koronargefäße, das Myokard ist dünn, weich blaß, graubraun mit violetten Schattierungen. Lunge: markige Schwellung der Bronchiallymphknoten, sonst o. B. Leber: graubraun, brüchig, Schnittfläche feucht, trüb, grau-violett, Pulpa vorquellend (trübe Schwellung). Milz: Markige Lymphknotenschwellung, Oberfläche rosarot-grau, Schnittfläche braun-rot, nicht geschwollen. Nieren: o. B. Harnblase: 4 Punktblutungen in der Schleimhaut. Magen: Lymphknoten markig geschwollen, Serosa stark injiziert, Schleimhaut stark gefaltet und verdickt mit leichter Rötung und vermehrtem Schleimbelag im Fundus. Dünndarm: Lymphknoten sehr stark markig geschwollen, Gefäße der Serosa stark injiziert, Schleimhaut hochgradig geschwollen, faltig und diffus gerötet. Dickdarm: Lymphknoten blaß, stark vergrößert, Serosa blaß, Schleimhaut stark verquollen, stellenweise sehr stark faltig geschwollen, bedeckt mit zahlreichen, bis stecknadelkopfgroßen Petechien. Parasiten: Zwei Ascariden.

Mikroskopischer Befund: Leber, Milz, Niere: keine Keime. In der Schleimhaut von Magen, Dünndarm und Dickdarm massenhaft Vibrionen.

Kultureller Befund: Leber, Milz, Niere: kein Wachstum. Vibrionenwachstum auf Blutagar aus Dickdarmschleimhaut und -lymphknoten.

Nr. 428. Sektionsbefund ähnlich wie bei Nr. 417 mit folgenden Abweichungen: Intensive Rötung der Magenschleimhaut im Fundus, Schwellung und Rötung der Dünndarmschleimhaut weniger ausgeprägt, trotzdem noch stark verändert. 10 punktförmige Blutungen in der Harnblasenschleimhaut. Befall mit *Trichuris trichura*.

Zusammenfassend stelle ich fest: Die beiden Versuchsschweine zeigten klinisch keine Krankheitserscheinungen als zeitweiligen Durchfall und leichte Temperaturerhöhungen. 7 Wochen nach Beginn des Versuchs wurden sie in äußerlich gesundem Zustand geschlachtet. Das Sektionsbild war typisch für Schweinedysenterie. Die Tatsache, daß die beiden Versuchsschweine klinisch nicht ernstlich erkrankten, scheint dafür zu sprechen, daß die Schweinedysenterie latent verlaufen kann, wenn nicht begünstigende, den Organismus schwächende Momente mitspielen, wie zum Beispiel Mischinfektionen mit andern Krankheiten, am häufigsten Ferkelgrippe, Streptokokken-Infektion, Räude und Ferkelruß.

Es ist auffallend, daß diese beiden Schweine am Ende der Ver-

suchszeit klinisch völlig gesund erschienen, Gewichtszunahme zeigten und trotzdem schwere Veränderungen an Herz, Leber und den Därmen aufwiesen.

Untersuchungen an Schlachtschweinen

Der auffallende Sektionsbefund der zwei Versuchsschweine gab Anlaß zur Untersuchung der Därme von Schlachtschweinen im Schlachthof Bern. Von 30 gesund erscheinenden Schweinen aus verschiedenen Beständen wurde die Darmwand mikroskopisch auf die Anwesenheit von Vibrionen untersucht. In den normal aussehenden Därmen von 18 Tieren konnten keine Vibrionen festgestellt werden. Dagegen fanden sich bei den übrigen 12 Tieren Dickdarmveränderungen, wie sie bei chronischer Dysenterie beobachtet werden, also Quellung der Darmwand, faltige Schwellung, fleckige oder streifige Rötung, zum Teil sogar oberflächliche Nekrose der Schleimhaut und markige Schwellung der zugehörigen Lymphknoten. In den veränderten Dickdarmpartien konnten teils vereinzelt, teils massenhaft Vibrionen nachgewiesen werden. Auch der pathologisch-anatomische Befund der übrigen Organe, besonders der Leber und des Herzmuskels dieser Tiere stimmte mit den Befunden der latenten Form der Schweinedysenterie überein.

Beziehungen der Vibrionen-Dysenterie zur infektiösen Gastroenteritis der verschiedenen Autoren

Die Durchsicht der Literatur ergab, daß in anderen Ländern Schweinekrankheiten beschrieben worden sind, die in pathologisch-anatomischer Beziehung der akuten Form der Schweinedysenterie sehr ähnlich sehen.

Vianello (*Clinica Veterinaria* 1848 S. 76) erwähnt eine in der Poebene vorkommende „oberflächliche nekrotisierende Enteritis des Schweines“, die in Verlauf, Symptomen und Sektionsbericht weitgehend mit unserer Schweinedysenterie übereinstimmt. Es ist ihm gelungen, die Krankheit auf gesunde Schweine zu übertragen durch Einverleibung von Darminhalt kranker Tiere mittels Klysmas.

Die Mitteilung von Manninger über eine in Ungarn beobachtete infektiöse Gastroenteritis der Schweine stimmt in klinischer und pathologisch-anatomischer Hinsicht in manchen Punkten mit der von uns beschriebenen Krankheit überein. Die Beobachtungen Manningers, daß mit filtriertem Blut aus dem Anfangsfieberstadium die Krankheit künstlich erzeugt werden kann, spricht

vorläufig nicht gegen eine Identität mit der Vibrionendysenterie, weil die Untersuchung des Blutes und der Organe auf Vibrionen in diesem Krankheitsstadium noch nicht durchgeführt worden ist.

Die in unseren Fällen besonders ausgeprägte Myokard- und Leberdegeneration, die mit bemerkenswerter Konstanz vorhanden sind, drängen die Frage nach den Beziehungen dieser Krankheit zum akuten Herztod der Schweine auf. Insbesondere muß auf die weit vorgeschrittenen degenerativen Veränderungen von Herz und Leber der äußerlich gesund erscheinenden Tiere hingewiesen werden, in deren ebenfalls schon veränderten Darmwänden Vibrionen gefunden wurden.

Die Prüfung der Frage, ob der Herztod eine spezielle Form der Vibrionendysenterie darstellt, scheint mir angezeigt.

Zusammenfassung

1. Es wird eine Krankheit bei Schweinen beschrieben, die im veterinär-bakteriologischen Institut der Universität Bern im Laufe von 8 Monaten unter 1104 Einsendungen von Schweinen und Schweineorganen 380mal festgestellt worden ist. Diese äußert sich unter dem Bild von leichtem Fieber, erhöhtem Puls, Inappetenz, Durchfall oder Verstopfung, Kopfüdemen und Bewegungsstörungen. Häufig tritt der Tod innert ein bis mehreren Stunden ein.

2. Die hauptsächlichsten pathologisch-anatomischen Veränderungen sind: katarrhalische, hämorrhagische oder kruppöse Magen-Darmentzündung mit markiger Lymphknotenschwellung. Herzmuskeldegeneration, trübe Schwellung von Leber und häufig der Nieren.

3. In der Darmwand dieser Tiere wurden regelmäßig Vibrionen gefunden. Der mikroskopische Nachweis dieser Keime gelingt um so sicherer, je kürzer die Zeit zwischen dem Tod des Tieres und der Untersuchung ist.

4. Es werden vor allem Jungtiere befallen, Ferkel im Alter von ca. 3 Wochen und Faselschweine im Alter von 3—4 Monaten.

5. Die Mortalität beträgt, je nach Alter, 30—90%. Die Krankheit tritt das ganze Jahr auf, stark gehäuft in den Monaten November bis Mai und besonders nach Wetterumschlag.

6. Der mikroskopische Nachweis geschieht in frischem Material (am besten Dickdarmschleimhaut) durch eine einfache Färbung mit Karbolgentianaviolett eines an der Luft getrockneten Ausstriches von der Magen- oder Darmschleimhaut. (Erhitzung sowohl bei der Fixierung als auch beim Trocknen nach der Färbung

vermeiden.) Die Vibrionen zerfallen bei Zimmertemperatur in der Darmwand und auch auf Blutagarkultur inert 24—48 Stunden. Jedoch kann ihre Form erhalten werden durch Fixierung mit 4%iger Formalinlösung. Als künstlicher Nährboden für die Vibrionen eignet sich der 10%ige Schafblutagar sehr gut, die Bebrütung erfolgt bei 37° C im CO₂-Milieu, in der ersten Generation während 36—48 Stunden, später während 24 Stunden.

7. In einem Tierversuch wurde bei zwei Schweinen eine Vibrionendysenterie durch Verfütterung von Vibrionenkulturen erzeugt. Kaninchen, Meerschweinchen, weiße Ratten und Mäuse eigneten sich nicht als Versuchstiere.

Bei den Untersuchungen an Schlachtschweinen wurden in 12 veränderten Därmen Vibrionen mikroskopisch nachgewiesen, während in 18 unveränderten Därmen keine Vibrionen gefunden werden konnten. Das Untersuchungsmaterial stammte durchwegs von normalen Schlachtungen.

Résumé

L'auteur décrit une maladie auprès des porcs qui préfèrent se trouve auprès des jeunes bêtes jusqu'à l'âge de 4 mois, avec une allure aiguë la majorité des cas.

Signes cliniques: Hyperthermie médiocre, Anorexie, Oedème à la tête, Parèse, Diarrhée, qui est parfois sanguinolente.

L'autopsie démontre Gastro-entérite catarrhale ou hémorragique ou même croupeuse souvent accompagné d'œdèmes sous la sérose avec des lymphoglandes tuméfiés moelleuses, tuméfaction terne du foie et dégénérescence du myocarde en foyers souvent très étendus. Dans la paroi intestinale nous avons décelé par voie microscopique des vibrions.

Le procédé pour l'examen microscopique ainsi que la culture sont décrits en détail.

Riassunto

L'autore descrive una malattia dei suini, che di preferenza colpisce i giovani soggetti fino all'età di quattro mesi, nella maggior parte dei casi con un decorso acuto.

Sintomi clinici: ipertermia mediocre, anorressia, edemi alla testa, paresi, diarrea a volte sanguinolenta.

L'autopsia mette in evidenza una gastro enterite cattarrale o emorragica oppure anche crupposa, sovente accompagnata da edema sotto la serosa, con le linfoglandole tumefatte e midollose

tumefazione opaca del fegato e degenerazione del miocardio in focolai sovente molto estesi.

Nella parete intestinale abbiamo riscontrato dei vibrioni all'esame microscopico.

Il procedimento per l'esame microscopico come per la coltura sono descritti dettagliatamente.

Summary

The author gives the description of a prevalently acute disease observed especially among pigs up to the age of 4 months.

The clinical signs are slight fever, anorexie, diarrhea that often is of hemorrhagic character, edema on the head and paresis.

As main changes on autopsy are recorded: catarrhal or hemorrhagic or necrotical Gastro-enteritis with edema under the serosa. The lymphatic glands of the intestine show a marrow-like tumefaction, the liver is alteredated by a nuddy swelling and the myocard contains large herds of acute degeneration.

In all cases there were found vibrions in the wall of the large intestine.

The technic of their microscopical demonstration and culture is described.

Literatur

Doyle L. P.: Am. Journal of Veterinary Research Vol. IX 1948. — Manninger R.: Acta Veterinaria Hungarica Vol. I Nr. 1/1948. — Vianello: La Clinica Veterinaria 1948 S. 76. — Glässer K.: Tierärztliche Umschau 1948 Nr. 11/12. — Glässer K.: DTW. 1948 Nr. 19/20. — Schmid G. und Klingler K.: Schweizer Archiv für Tierheilkunde 1949 Heft 4. — Schmid G.: Schweiz. Zeitschrift für Pathologie und Bakteriologie 1949.

Nylon, ein neues Nahtmaterial für den Praktiker

Von E. M. Lang, Binningen

Im Frühjahr 1947 zeigte mir ein holländischer Praktiker in Amsterdam ein Nahtmaterial, das er aus der Humanmedizin übernommen hatte und von dem er behauptete, es lasse sich damit bei jeglichen Hautwunden, die genäht werden müssen, eine raschere und bessere Heilung erzielen, als mit der bisher üblichen Nähseide. Er besorgte mir einige Muster. Es sind dies schwarze Fäden von 0,25 mm Durchmesser, nicht gedreht oder gezwirnt, sondern in