

Zeitschrift: Schweizer Archiv für Tierheilkunde SAT : die Fachzeitschrift für Tierärztinnen und Tierärzte = Archives Suisses de Médecine Vétérinaire ASMV : la revue professionnelle des vétérinaires

Band: 92 (1950)

Heft: 10

Artikel: Weitere Untersuchungen über Magendarm-Parasiten des Rindes und des Schweines

Autor: Messerli, W.

DOI: <https://doi.org/10.5169/seals-589983>

Nutzungsbedingungen

Die ETH-Bibliothek ist die Anbieterin der digitalisierten Zeitschriften. Sie besitzt keine Urheberrechte an den Zeitschriften und ist nicht verantwortlich für deren Inhalte. Die Rechte liegen in der Regel bei den Herausgebern beziehungsweise den externen Rechteinhabern. [Siehe Rechtliche Hinweise.](#)

Conditions d'utilisation

L'ETH Library est le fournisseur des revues numérisées. Elle ne détient aucun droit d'auteur sur les revues et n'est pas responsable de leur contenu. En règle générale, les droits sont détenus par les éditeurs ou les détenteurs de droits externes. [Voir Informations légales.](#)

Terms of use

The ETH Library is the provider of the digitised journals. It does not own any copyrights to the journals and is not responsible for their content. The rights usually lie with the publishers or the external rights holders. [See Legal notice.](#)

Download PDF: 18.10.2024

ETH-Bibliothek Zürich, E-Periodica, <https://www.e-periodica.ch>

SCHWEIZER ARCHIV FÜR TIERHEILKUNDE

Herausgegeben von der Gesellschaft Schweizerischer Tierärzte

XCII. Bd.

Oktober 1950

10. Heft

Aus dem Veterinär-bakteriologischen und parasitologischen Institut
der Universität Bern (Direktor: Prof. Dr. G. Schmid)

Weitere Untersuchungen über Magendarm-Parasiten des Rindes und des Schweines¹⁾

Von Dr. W. Messerli, Schwarzenburg

In einer ersten Arbeit, veröffentlicht im Schweiz. Archiv für Tierheilkunde 1946, S. 225, versuchten wir, uns durch zahlreiche quantitative Kotuntersuchungen an gesunden und kranken Rindern ein Bild über das Vorkommen und die Bedeutung der Strongyloiden und Kokzidien zu machen. Es ergab sich, daß die genannten Parasiten bei Kühen nicht gerade häufig vorkommen und relativ selten klinische Störungen hervorrufen. Dagegen finden sie sich bei vielen Jungrindern und dürften bei diesen die häufigste Ursache des chronischen Magendarmkatarrhs bilden.

Sowohl bei der Strongylosis wie bei der chronischen Kokzidiose erwies sich das Phenothiazin als ein sehr zuverlässiges Therapeutikum. Dagegen hielten wir die Frage der Anwendung dieses Medikaments bei der akuten Kokzidiose (Roten Ruhr) trotz einiger günstiger Ergebnisse noch nicht für genügend abgeklärt.

Seither wurden laufend alle parasiten-verdächtigen Fälle — so weit dies möglich war — näher untersucht, die schon bekanntgegebenen Ergebnisse überprüft und neue Erkenntnisse zu gewinnen versucht, worüber hier berichtet werden soll. Durch das freundliche Entgegenkommen von Herrn Prof. G. Schmid konnten die zahlreichen parasitologischen Untersuchungen, wie schon bei der ersten Arbeit, durch das Vet. bakteriologische und parasitologische Institut ausgeführt werden.

¹⁾ Nach einem Vortrag, gehalten an der Jahresversammlung der Gesellschaft Schweizerischer Tierärzte am 30. 9. 50.

A. Kokzidiose

Zum besseren Verständnis des Folgenden sei hier kurz auf Ätiologie und Pathogenese eingegangen.

Die Kokzidien gehören zu den Protozoen oder Urtieren. Sie sind also einzellige Lebewesen, die sich als Zellschmarotzer spezialisiert haben. Die bei den Wiederkäuern vorkommenden Kokzidien gehören der Gattung *Eimeria* an.

Ihre Morphologie ist sehr einfach. Sie besitzen Lanzett-Form, bestehen aus einem Zellkern, einem Protoplasmakörper und einer Zellmembran. Ein Bewegungsapparat fehlt also. Sie ernähren sich, indem sie durch Osmose den Inhalt der Darmzelle, die sie bewohnen, aufnehmen.

Die Vermehrung geschieht auf zwei Arten, auf eine geschlechtliche und auf eine ungeschlechtliche. Die ungeschlechtliche Vermehrung erfolgt durch einfache Teilung (Schizogonie). Der Zellkern teilt sich in 12 bis 16 Tochterkerne, von denen sich jeder mit einem Teil des Protoplasmas der Mutterzelle umgibt. Durch Zerstörung der parasitierten Darmzelle werden diese kleinen Kokzidien, Merozoiten genannt, frei und dringen in andere, intakte Epithelzellen ein. Dort wachsen sie zu neuen Mutterzellen heran, und der Zyklus kann von vorne beginnen. Die ungeschlechtliche Vermehrung dient also nur dazu, die Kokzidien im gleichen Tier zu vermehren.

Für die Ansteckung eines andern Wirtes bedarf es der geschlechtlichen Fortpflanzung. Diese erfolgt so, daß sich die erwachsenen Kokzidien zu Geschlechtszellen entwickeln. Aus einem Parasiten entstehen entweder eine einzige große weibliche oder zahlreiche kleine männliche Geschlechtszellen. Nach Sprengung der parasitierten Darmzellen erfolgt im Darmlumen die Befruchtung. Hierauf umgibt sich die weibliche Geschlechtszelle mit einer Kapsel und wird nun Oozyste genannt. Die weitere Entwicklung kann nur außerhalb des Tierkörpers erfolgen. In den mit dem Kot ausgeschiedenen Oozysten entwickeln sich mehrere Sporen oder Sporozoiten, die sehr widerstandsfähig gegen alle äußeren Einflüsse sind. Sobald die Oozysten durch ein empfängliches Tier aufgenommen werden, wird ihre Kapsel aufgelöst, die Sporozoiten werden frei, bohren sich in die Darmschleimhaut ein und entwickeln sich zu Kokzidien. Hierauf setzt wieder die ungeschlechtliche Fortpflanzung ein, die zur Vermehrung der Parasiten im gleichen Wirtstier führt.

Bei Kotuntersuchungen sind im allgemeinen nur die Oozysten nachweisbar, da normalerweise nur diese ins Freie gelangen.

Die Ansteckung erfolgt durch Aufnahme der sporozoitenhaltigen Oozysten im Futter oder Wasser, und zwar meistens beim Weidegang im Freien. Doch sind auch Stallinfektionen bekannt, sogar solche während der Dürrfütterung, besonders bei unhygie-

nischer Haltung. Wenn der Kot längere Zeit nicht oder ungenügend entfernt wird, können die Kokzidien im Stall sporulieren und dadurch zur Ansteckung von gesunden Tieren führen.

Symptome: Die Kokzidiose kann akut oder chronisch verlaufen. Das Krankheitsbild der akuten Kokzidienruhr, auch rote Ruhr oder Blutruhr genannt, ist zu eindeutig und jedem Tierarzt zu gut bekannt, als daß es hier einer Beschreibung bedürfte. Die chronische Kokzidiose kann sich an die akute Form anschließen oder von vorneherein schleichend auftreten. Sie äußert sich in einem chronischen oder rezidivierenden Durchfall, verbunden mit schlechter Freßlust und Abmagerung.

Für die Stellung der Diagnose ist die Kotprobe bei der chronischen Form unerläßlich, bei der akuten dient sie mehr zur Bestätigung des klinischen Befundes. Eigentümlich ist, daß vor allem bei der Blutruhr die Zahl der Oozysten im Kot außerordentlich schwanken kann, nämlich von 0 bis massenhaft (mehrere Tausend pro ccm Kot!) beim selben Tier (vgl. Fall W. Sch.). Wir haben schon in unserer ersten Arbeit 3 Jungrinder mit Blutruhr und 3 weitere Tiere mit Blut im Kot ohne wesentlichen Durchfall erwähnt, bei denen keine Kokzidien-Oozysten gefunden wurden, wobei allerdings nur eine einmalige Kotprobe untersucht wurde. Nach den seither gemachten Erfahrungen müssen wir mit großer Wahrscheinlichkeit annehmen, daß es sich bei diesen Fällen doch um Kokzidiose handelte und daß sich bei mehrmaliger Untersuchung die Oozysten gefunden hätten. Offenbar erfolgt bei vielen Tieren der Abgang von Kokzidien-Oozysten im Kot schubweise, nämlich dann, wenn sich die Kokzidien geschlechtlich fortpflanzen, während bei Vermehrung durch Schizogonie im Kot kein Befund erhoben werden kann. Es folgt daraus, daß uns nur mehrmalige Kotuntersuchungen Aufschluß über den Kokzidienbefall eines Tieres geben können.

Die Prognose ist im Durchschnitt günstig zu stellen. Für den Einzelfall ist es oft recht schwierig, den Verlauf vorauszusagen. Relativ schwere Fälle können ziemlich rasch abheilen, wenn das Tier genügend Widerstandskraft besitzt, während andererseits scheinbar kräftige Rinder bei massivem Befall innert wenigen Tagen zugrunde gehen können.

Therapie: Es sei hier vorweggenommen, daß ein recht großer Prozentsatz aller erkrankten Tiere auf den Alpweiden mit Diät (Heu, Milch, Reis- oder Haferschleim) und Hausmitteln behandelt wird, und zwar größtenteils mit Erfolg. Es ist kaum zu bezweifeln, daß in der Mehrzahl der Fälle — es betrifft dies natürlich die leich-

ter erkrankten Tiere — die Krankheit ohne jede medikamentelle Behandlung abheilt, wenn nur durch Aufstallen der Rinder eine weitere Aufnahme der Kokzidien-Oozysten verhindert und durch gute Fütterung dem Kräftezerfall entgegengewirkt wird. Diese Tatsache und die oben erwähnte Unsicherheit in der Prognosestellung machen es oft schwierig, die Wirkung eines Medikamentes zu beurteilen.

Bis vor kurzem wurde die Kokzidiose vom Tierarzt eigentlich rein symptomatisch behandelt. In Ermangelung eines Arzneimittels, das direkt auf die Erreger wirkt, wurden nur die Begleiterscheinungen der Krankheit, in erster Linie die Enteritis und der Durchfall bekämpft. Die hierfür angewandten Medikamente sind zu zahlreich, als daß wir sie hier aufzählen möchten. Fast alle in den Lehrbüchern der Pharmakologie unter den Rubriken „Adstringentien“ und „Styptica“ aufgezählten Mittel, sowie viele Desinfizientien wurden mit mehr oder weniger gutem Erfolg gegen die Krankheit versucht.

Als erstes Medikament, das spezifisch auf die Kokzidien wirkt, wurde von französischer Seite das Thymol empfohlen (Dosis 10 bis 15,0 für Kühe und Rinder, 8,0 für Kälber). Ebenso wird in Frankreich das Quinacrin, ein Akridinfarbstoff, sehr häufig mit gutem Erfolg verwendet (Dosis 0,01 pro kg Körpergewicht.) Wir haben die beiden Präparate nie versucht und können uns über ihre Wirkung nicht aussprechen.

Als 3. Spezifikum muß das Phenothiazin bezeichnet werden. Seine spezifische Wirkung gegen die Kokzidien des Rindes entdeckten wir zufällig, als wir es in den Jahren 1943—44 und 1945 bei zahlreichen Tieren gegen die Strongylideninvasion anwandten. Wir schrieben damals: „In allen Fällen, wo wir neben Strongyliden-eiern auch Kokzidienoozysten im Kot nachweisen konnten, waren diese bei einer zweiten Kotprobe nach Behandlung mit Phenothiazin verschwunden. Die Wirkung des Medikaments erschien dabei gegenüber Kokzidien eher noch zuverlässiger als gegen Strongyliden“.

Die Eignung des Phenothiazins zur Behandlung der Rinderkokzidiose wurde auch von verschiedenen ausländischen, spez. französischen Autoren hervorgehoben. (Jacquet, Quarante, Euzeby, Guilhon et Priouzeau). Ebenso wurden seither günstige Resultate bei der Therapie der Geflügelkokzidiose (G. Schmid, Tobler), der Kaninchenkokzidiose (Leuenberger und König) und der Ziegenkokzidiose (Hutzli) festgestellt, so daß an der spezifischen Wirkung des Medikaments kaum noch

gezweifelt werden kann. Damit ist allerdings über seine Anwendbarkeit bei der akuten Kokzidienruhr nichts gesagt, weil das Phenothiazin leider neben seiner therapeutischen auch eine schädigende Wirkung auf den Organismus ausübt, was spez. bei stark geschwächten Tieren in Erscheinung tritt. Es scheint ferner, daß das Präparat nicht einfach wie ein Desinfektionsmittel wirkt, sondern daß es seine antiparasitären Eigenschaften nur entfalten kann, wenn das Wirtstier noch nicht zu stark geschädigt ist, wie folgende Krankengeschichte zeigen mag:

Fall W. Sch. Rind, Simmentalerrasse, 1 Jahr. Das Tier mußte am 24. 7. 46. wegen typischer Kokzidienruhr mit hochgradiger Entkräftung von der Alpweide heruntergeholt werden.

Therapie: 2 mal täglich 10,0 Phenothiazin während 4 aufeinanderfolgenden Tagen. Dazu Injektion von Coramin sk. Später noch Anticolin, Tinct. Opii und Rotwein per os.

Verlauf: Nach vorübergehender leichter Besserung muß das Rind am 2. 8. 46. wegen Erschöpfung notgeschlachtet werden.

1. Kotprobe vor der Behandlung: 14 Strongylideneier pro ccm Kot, keine Kokzidienoozysten.

2. Kotprobe am Abend des dritten Behandlungstages: 6 Strongylideneier pro ccm Kot, massenhaft Kokzidienoozysten.

3. Kotprobe am Tage der Notschlachtung, 9 Tage nach Beginn, 4 Tage nach Abschluß der Behandlung mit Phenothiazin: 1720 Strongylideneier pro ccm Kot.

4. Kotprobe entnommen bei der Sektion aus dem Dickdarm: massenhaft Kokzidienoozysten.

Sektionsbefund: Blättermagen: Zwischen den Blättern eingetrocknete, schwärzliche Futtermassen. Schleimhaut stellenweise nekrotisch. Labmagen: Dünne Kotmassen, keine Parasiten. Dickdarm: Schleimhaut gequollen, wenig blutiger Kot.

Bemerkenswert an dem Falle sind folgende, durch weitere Beobachtungen bestätigte Tatsachen:

1. Die Ausscheidung sowohl von Strongylideneiern wie von Kokzidienoozysten unterliegt sehr starken Schwankungen.

2. Dem Krankheitsbild der roten Ruhr liegt neben der Kokzidiosis häufig eine Strongylosis zugrunde.

3. Die Behandlung mit Phenothiazin war weder gegen Strongylden noch Kokzidien wirksam. Wir können uns dies nur erklären, indem wir annehmen, daß es zur Abtötung der Parasiten neben der medikamentellen Therapie der aktiven Abwehr des Organismus bedarf. Ist das Wirtstier zu stark geschwächt, so bringen auch massive Dosen von Phenothiazin die Parasiten nicht mehr zum Verschwinden.

Nach zahlreichen Versuchen sind wir zum Schluß gekommen, daß Phenothiazin gut wirkt bei der chronischen Kokzidiose, ferner bei der akuten Kokzidienruhr im Anfangsstadium, solange die Tiere noch kräftig sind, am besten beim Auftreten der ersten Erscheinung. Es sei hier zugegeben, daß in diesem Stadium auch andere Mittel gut wirken, oder daß sich häufig ohne medikamentelle Therapie eine Heilung einstellt. Nach allen Erfahrungen glauben wir aber doch, daß dem Phenothiazin der Vorzug zu geben ist, weil durch seine Anwendung der Krankheitsverlauf abgekürzt wird.

Dagegen bleibt das Medikament wirkungslos bei verschleppten akuten Fällen, spez. bei Kälbern und Rindern, die — wie man das oft sieht — in stark erschöpftem Zustand von den Alpweiden heruntergebracht werden. Wenn die Tiere jede Futteraufnahme verweigern, kaum mehr zu stehen vermögen oder festliegen, oder wenn sie gar nervöse Erscheinungen zeigen, dann ist die Verabreichung von Phenothiazin kontraindiziert. Das Medikament ist in solchen Fällen sicher wirkungslos; manchmal hatten wir sogar den Eindruck, es sei schädlich und beschleunige den ungünstigen Ausgang.

Es sei jedoch hervorgehoben, daß bis vor kurzem bei solchen Tieren auch alle andern angewendeten Medikamente erfolglos blieben. So versuchten wir: Coccidin (eine Mischung von Bismutum subnitricum und Methylenblau), Carbo animalis, Carbopulbit, Anticolin, R 3, Tinct. Opii, Alunozal per os, dazu Injektionen von Coffein und Coramin, intravenöse Infusionen von mehreren Litern physiologischer Kochsalzlösung mit Zusatz von Traubenzucker, daneben Diät, Milch, Rotwein, Kaffee, alles ohne Erfolg! Die Sektion ergab in mehreren solchen Fällen neben den Anzeichen der Anämie und der Enteritis eine Omasitis mit Nekrose der Psalterblätter, was wahrscheinlich sekundär den ungünstigen Ausgang mitverursacht hat (vgl. Fall W. Sch.).

Auch in der Literatur werden diese schweren Fälle allgemein als aussichtslos beurteilt. So schreibt Scheuhammer, der sonst mit der Verabreichung von Plumbum aceticum gute Erfolge hatte: „Wenn einmal bei der roten Ruhr absolute Inappetenz eingetreten ist, ist nach meinen Erfahrungen jede Medikation zwecklos.“

Es ist wahrscheinlich, daß in Zukunft diese aussichtslos scheinenden Fälle etwas günstiger beurteilt werden können.

In neuester Zeit wurden nämlich auch einige Sulfanilamide zur Behandlung herangezogen. Wir haben bis jetzt Versuche unternommen mit Sulfaguanidin oder Guanecil, einem Sulfanilamid, das schwer resorbierbar ist und deshalb im Darm eine hohe

Konzentration erreicht. Das Präparat hat sich bei schweren Fällen von unspezifischem Durchfall der Kälber sehr gut bewährt. Einer allgemeinen Anwendung bei der Kokzidiose steht der hohe Preis entgegen. Wir haben es deshalb nur für die oben erwähnten, von vorneherein als ungünstig zu beurteilenden Fälle versucht, bis jetzt ohne Erfolg (4 Fälle).

Besser scheint nach neuesten Erfahrungen das Sulfamethazin oder Diazil zu wirken, das auch parenteral verabfolgt werden kann. Wir haben mit diesem Medikament bei sehr schwer erkrankten Tieren wirklich verblüffende Erfolge gesehen. Wichtig ist nur, wie übrigens bei allen Sulfanilamiden, daß man hoch dosiert. Wir verabfolgten am ersten Tage, je nach Alter und Gewicht des Tieres 100 bis 250 ccm der 20%igen Lösung intravenös, dazu 30 bis 80,0 Sulfamethazin-Base per os, verteilt auf 2 Male. An den folgenden Tagen genügt meist die Wiederholung der oralen Verabreichung. Die ganze Behandlung kann auf 2 bis 3 Tage beschränkt werden. Für die endgültige Beurteilung dieser Therapie konnten wir noch zu wenig Erfahrungen sammeln, auch blieben einzelne Mißerfolge nicht aus. Doch berichten auch andere Kollegen über gute Resultate (Graden). Nachteilig ist allerdings der hohe Preis des Medikaments, doch fällt dieser Umstand nicht so stark ins Gewicht, wenn man wirklich einen großen Teil der bis jetzt aussichtslosen Fälle zur Abheilung bringen kann.

Empfohlen werden ferner in der ausländischen Literatur das Sulftalyl (Hoflund und Koffmann), sowie das Diaminodiphenyl-sulfon (Stewart).

Zusammenfassend kann über die Therapie der Rinder-Kokzidiose gesagt werden, daß wir im Phenothiazin ein gutes, spezifisch wirkendes Mittel bei chronischen Fällen, sowie bei akutem Verlauf im Anfangsstadium haben. Dagegen ist das Medikament kontraindiziert bei verschleppten akuten Fällen mit starkem Kräftezerfall. Diese waren bis vor kurzem überhaupt durch keine Behandlung zu beeinflussen. In letzter Zeit erzielten wir in mehreren solchen Fällen überraschende Erfolge mit Sulfamethazin, doch muß dies noch durch weitere Beobachtungen überprüft werden. Daneben behalten die altbewährten Beruhigungs- und Stopfmittel immer noch eine gewisse Geltung.

B. Strongylosis

Die bei den Wiederkäuern vorkommenden Rundwürmer gehören hauptsächlich zu den Familien der Strongylidae und der Trichostrongylidae (Ordnung Strongyloidea). Es handelt sich um faden-

oder haarförmige Würmer, die mit unbewaffnetem Auge noch gut oder knapp erkennbar sind. Die geschlechtsreifen Parasiten haben ihren Sitz im Magen und Darm. Die Vermehrung erfolgt durch Eier, die mit dem Kot des Wirtstieres ins Freie gelangen. Aus diesen entwickeln sich Embryonen, die mehrere Häutungen durchmachen und dadurch zu invasionsfähigen Larven werden. Die letzteren klettern an den feuchten Gräsern hoch und werden von den Wirtstieren mit dem Futter aufgenommen.

Die Ansteckung erfolgt in den meisten Fällen auf der Weide, doch sahen wir auch Invasionen bei Stallfütterung. Besonders gefährlich sind schattige und sumpfige Weideplätze.

Die Symptome sind sehr unbestimmt. Das konstanteste ist ein chronischer oder rezidivierender Durchfall, daneben Abmagerung, struppiges Haarkleid, Anämie, Apathie, vermehrtes Durstgefühl, Lecksucht.

Die Diagnose kann nur durch die Kotuntersuchung oder durch die Sektion gesichert werden.

Neue Erkenntnisse: Die wissenschaftliche Forschung hat in jüngster Zeit den Parasiten vermehrte Beachtung geschenkt und gerade auf dem Gebiete der Magendarmstrongyriden neue Ergebnisse gebracht. So darf wohl heute der Begriff „Strongyriden“ nicht mehr als Einheit gebraucht werden. Jede Gattung dieser Würmer hat ihre eigene Lebensweise, ist von jeder andern verschieden in ihrer Fruchtbarkeit, in ihrer Gefährlichkeit für das Wirtstier und vor allem auch in ihrer Empfindlichkeit gegenüber Medikamenten. Aus der Zahl der Eier in einer Kotprobe kann man nur sehr bedingt auf die Stärke der Invasion schließen. Die Anwendung dieser Erkenntnisse übersteigt allerdings den Rahmen einer Arbeit, wie sie in der Praxis möglich ist.

In unserer ersten Veröffentlichung bezeichneten wir die Strongyloidosis als die häufigste Ursache des chronischen Magendarmkatarrhs der Jungtiere. Unsere weiteren Untersuchungen haben diese Auffassung bestätigt. Daß aber auch Kühe durch diese Parasiten schwer geschädigt und sogar getötet werden können, mag folgender Fall zeigen.

Im Bestande des R. K. mit insgesamt 7 Kühen und Jungtieren erkrankten nach Weidegang auf einer versumpften Waldwiese alle Tiere an leichterem oder schwererem Durchfall. Trotz tierärztlicher Behandlung mußten innert kurzer Zeit eine Kuh und ein Jungrind notgeschlachtet werden. Die Sektion soll nichts als eine Darmentzündung ergeben haben. Das dritte schwer erkrankte Tier, eine 5jährige Kuh, wurde erst nach ca. 10tägiger Krankheit von uns untersucht und war vorher mit allen möglichen Stypticis behandelt

worden (u. a. Cortex Quercus, Alumen, Anticolin, Tinct. Opii). Bei unserer Untersuchung war die Kuh hochgradig abgemagert, zeigte sehr starken Durchfall, totale Inappetenz, totale Agalaktie.

Kotprobe: 342 Strongylideneier pro cem Kot.

Therapie: 2 mal täglich 10,0 Phenothiazin in Milch während 4 Tagen.

Verlauf: Nach vorübergehender Besserung muß die Kuh 8 Tage nach Beginn der Behandlung in extremis notgeschlachtet werden.

Die Sektion ergab starke Rötung und Schwellung der Labmagen- und Darmschleimhaut; mikroskopisch waren massenhaft Trichostrongyliden nachweisbar. Eine tags zuvor entnommene Kotprobe zeigte massenhaft Strongylideneier.

Die andern, weniger stark erkrankten Tiere genasen nach Behandlung mit Phenothiazin oder durch einfache Diät.

Der Fall erhärtet zugleich die schon bei der Besprechung der Kokzidiose aufgestellte These, daß das Phenothiazin nur dann auf die Parasiten wirkt, wenn der Organismus noch genügend widerstandsfähig ist.

Zur weiteren Abklärung der Frage, in welcher Zahl bei parasitierten Tieren Wurmeier ausgeschieden werden und wie sich die Verabreichung von Phenothiazin darauf auswirkt, wurden bei 4 Rindern täglich oder 2 mal täglich während längerer Zeit Kotproben untersucht. Nachfolgend die Krankengeschichten:

1. Fall W. W. Kuhkalb, Simmentalerrasse, 8 Mt. Die Ansteckung muß im Stall erfolgt sein, da das Tier angeblich nie auf der Weide lief.

Symptome: Chronischer Durchfall seit 1 Monat, Inappetenz, Abmagerung.

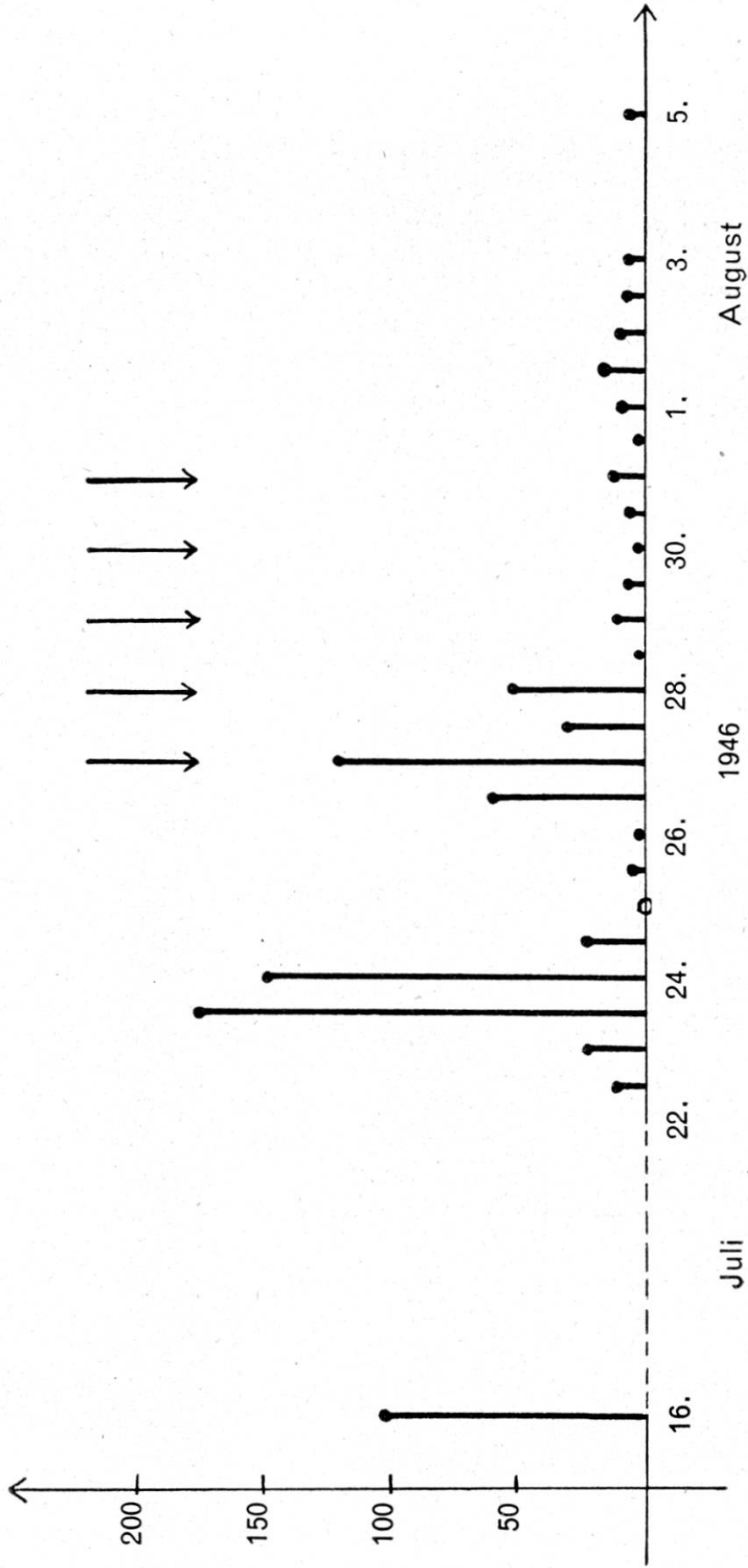
Therapie: Zuerst Anticolin, daraufhin vorübergehende Besserung. Auch auf Diät hin (Heu Haferschleim, kein Grünfutter, kein Wasser) bessert sich das Allgemeinbefinden. Sobald aber Grünfutter gereicht wird, zeigt das Tier wieder Durchfall. Nach Feststellung von zahlreichen Strongylideneiern im Kot, Verabreichung von Phenothiazin je 10,0 an 5 aufeinanderfolgenden Tagen. Der Durchfall bessert sich daraufhin endgültig, der Appetit bleibt etwas wählerisch. Leichte Lecksucht. Einspritzung von Vitamin D und Verabreichung eines ultraviolett bestrahlten Mineralgemisches bringen Heilung. Vor, während und nach der Behandlung wurde 2 mal täglich der Kot quantitativ auf Strongylideneier untersucht. (Vgl. graphische Darstellung Figur 1).

2. und 3. Fall: Im Bestand A. H. werden 3 Kuhkälber, Simmentalerrasse, geb. Nov. 46. bis Jan. 47., aufgezogen. Sie entwickeln sich während des Winters 1947 normal. Im April, mit Beginn der Grünfütterung, zeigen sie schlechte Freßlust und zeitweise Durchfall. Der Weidegang im April und Mai bringt eine Verschlimmerung, statt der

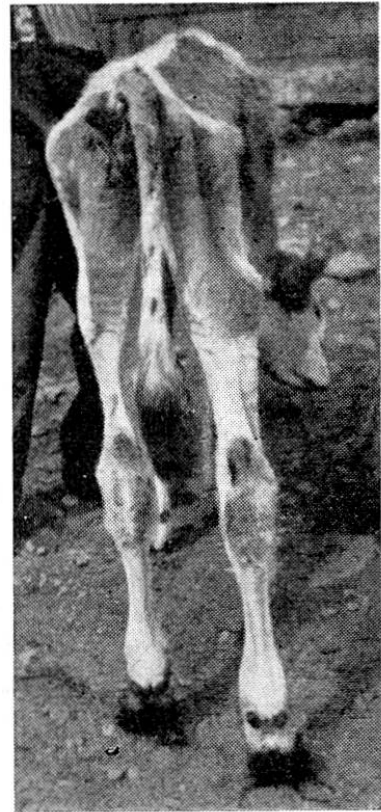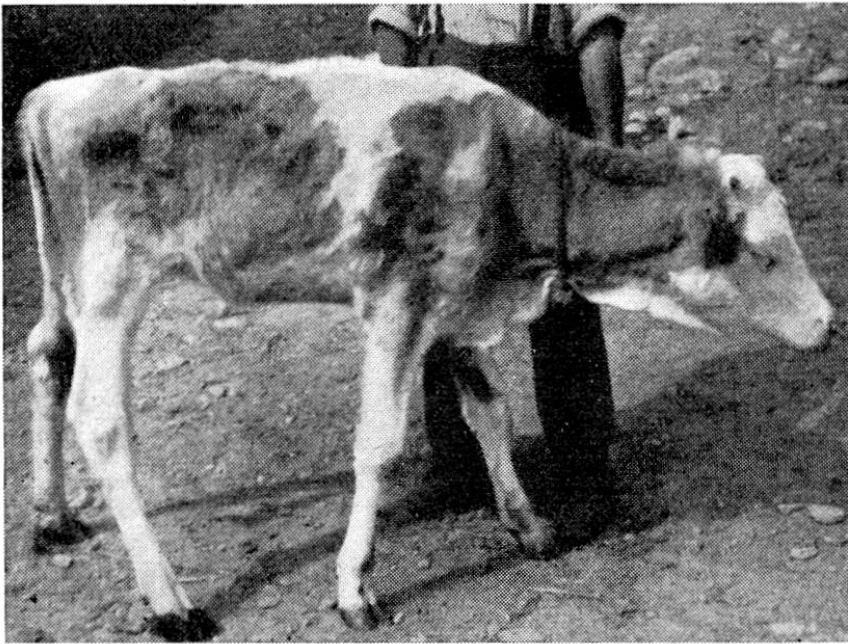
Eier pro ccm Kot

Phenothiazin


10,0 10,0 10,0 10,0 10,0



Figur 1 (Fall W. W.)



Fall 2. Hochgradiger Strongylidenbefall.



Dasselbe Tier 1½ Jahre später.

erhofften Besserung. Während des Sommers wird der Durchfall immer ausgesprochener, trotz Behandlung mit allerlei Hausmitteln und tierärztlichen Medikamenten. Am 19. 7. 47. muß eines der Kälber

wegen Kachexie in extremis notgeschlachtet werden. Leider können wir keine Sektion vornehmen, da wir erst am 22. 7. 47. zugezogen werden.

Befund: Die beiden überlebenden Kälber sind hochgradig abgemagert, apathisch, anämisch und schwach. Kot ganz dünnflüssig, übelriechend, totale Inappetenz, ausgesprochene Lecksucht (vgl. Photos vom 14. 8. 47.).

Behandlung: Vitamin D je 500 000 I. E. intramuskulär. Ultraviolettbestrahltes Mineralgemisch per os. Diät: Heu, etwas Kleie, Wasser mit Milchzusatz in kleinen Mengen.

Bericht 31. 7. 47: Leichte Besserung. Die Kälber fressen ein wenig, der Kot ist etwas dickflüssiger.

Befund am 9. 8.: Die Kälber haben an Gewicht kaum zugenommen. Sie fressen, aber sehr langsam. Kot ziemlich normal, hin und wieder noch leichter Durchfall.

Befund am 14. 8.: Das Kalb Nr. 2 hat seit einem Tag wieder starken Durchfall. Freßlust ordentlich, aber keine Gewichtszunahme. Tuberkulinprobe bei beiden Kälbern wie beim ganzen übrigen Bestand positiv.

Therapie: Phenothiazin je 10,0 an 5 aufeinanderfolgenden Tagen. Wiederholung dieser Behandlung am 9. 10. 47., nachdem leichte Besserung eingetreten ist.

Befund am 3. 1. 48: Die Kälber haben deutlich zugenommen, sind aber immer noch mager. Sie sind lebhaft, Kot ziemlich normal.

Befund am 4. 2. 48: Die Tiere sind munter und haben sichtbar zugenommen. Kein Durchfall mehr. Immer noch erhebliche Mengen Strongylideneier im Kot.

Therapie: An 2 aufeinanderfolgenden Tagen je 40,0 Phenothiazin in Milch.

Befund Juni 49: Die Rinder haben sich sehr gut von ihrer schweren Krankheit erholt. Sie sind beide ca. 5 Monate trächtig. (vgl. Photos).

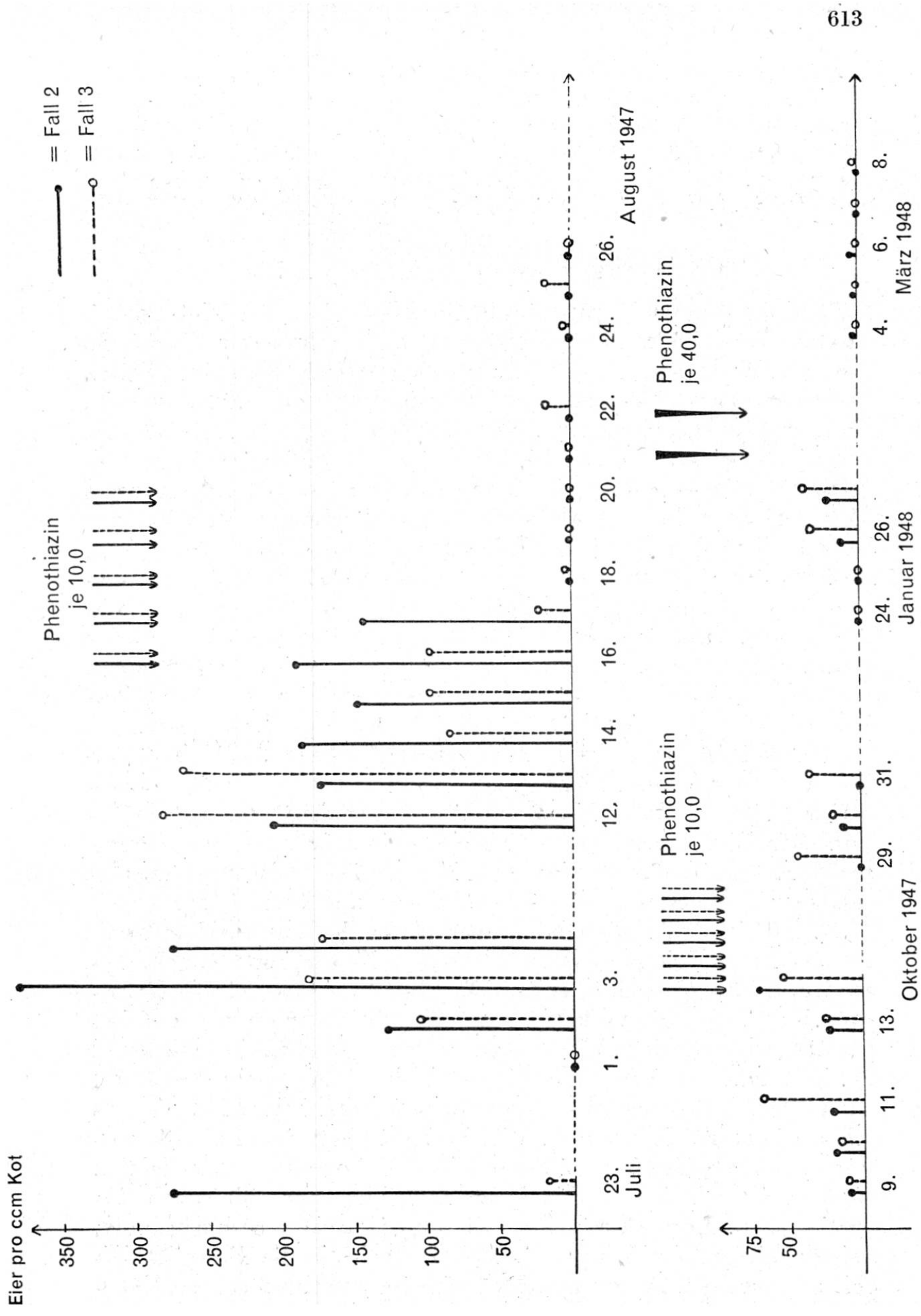
Während ca. $\frac{3}{4}$ Jahren wurde von beiden Tieren periodisch der Kot auf Parasiteneier untersucht (vgl. graphische Darstellung Figur 2).

4. Fall B. P.: Kuhkalb, Simmentalerrasse, 9 Monate. Das Kalb erkrankt mit zwei ca. gleichalterigen Tieren nach längerem Weidegang im Juli 49 an Blutruhr. Darauf Einstellen des Weideganges und Diät. Die beiden Stallgenossen genesen nach ca. einer Woche, beim Kalb Nr. 4 bleibt chronischer Durchfall ohne Blutbeimischung.

Befund am 20. 7. 49: Hochgradige Abmagerung, Anämie, Apathie, starker Durchfall. Im Kot sind nur noch vereinzelte Kokzidienoozysten nachweisbar, daneben ziemlich viele Strongylideneier.

Therapie: Am 20. 7. Vitamin D intramuskulär. Am 29. 7. und 1. 8. je 30,0 Phenothiazin morgens nüchtern mit etwas Milch.

Verlauf: Am Abend des 29. 7. erhebt sich das Kalb nicht mehr zur Futteraufnahme. Es kann nur mit Mühe aufgetrieben werden,



Figur 2

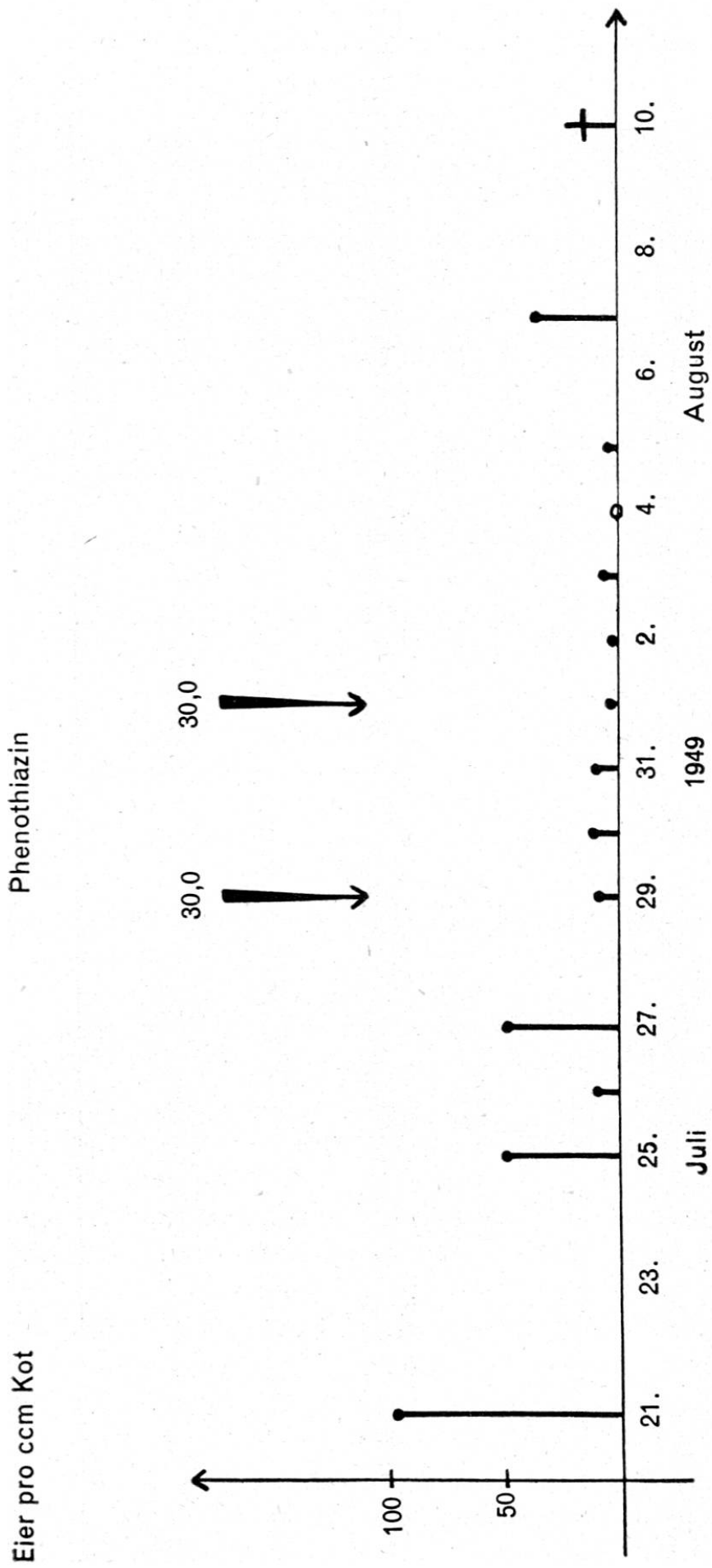
scheint sehr schwach und frißt fast nichts. Ab 1. 8. vermag es sich überhaupt nicht mehr zu erheben, ist apathisch, Schleimhäute sehr blaß. Kot dünnflüssig, übelriechend. Ein Behandlungsversuch mit Sulfaguanidin 25,0 bis 30,0 pro die bringt vorübergehende leichte Besserung. Tod am 10. 8. 49. Die Sektion konnten wir leider nicht ausführen (Kotpr. vgl. graphische Darstellung Fig. 3).

Folgerungen aus den Fällen 1 bis 4

1. Die Ausscheidung von Strongylideneiern im Kot parasitierter Tiere erfolgt sehr unregelmäßig. So schwankte die Eizahl pro ccm Kot beim ersten Rind zwischen 0 und 176, beim zweiten zwischen 0 und 384, beim dritten zwischen 0 und 282 und beim vierten zwischen 6 und 98. Ein gänzlich negativer Befund kam allerdings bei den Tieren 1 bis 3 nur einmal vor. Ob dabei auch gewisse technische Fehler eine Rolle spielen können (z. B. zu lange Zeit zwischen Kotentnahme und Untersuchung) entzieht sich unserer Kenntnis. Auf jeden Fall scheint uns die Tatsache wichtig, daß unter praktischen Verhältnissen auch bei Tieren mit hochgradigem Wurmbefall die Kotprobe ausnahmsweise negativ sein kann, im übrigen starken Schwankungen unterworfen ist. Daraus muß gefolgert werden, daß uns nur mehrmalige Kotuntersuchungen ein zuverlässiges Bild über den Parasitenbefall eines Tieres geben können. Dies gilt, wie schon erwähnt, auch für die Kokzidiose.

Im übrigen zeigten diese und weitere Untersuchungen, daß sich die in unserer ersten Arbeit genannten Grenzwerte für die quantitative Beurteilung der Kotproben im großen und ganzen bewährten. Befunde von weniger als 10 Strongylideneiern und von weniger als 20 Kokzidienoozysten pro ccm Kot sind — mehrmalige Untersuchungen vorausgesetzt — praktisch ohne Bedeutung.

2. Die in den Fällen Nr. 2 und 3 am Anfang durchgeführte unspezifische Behandlung mit Vitamin D und ultraviolett bestrahlten Mineralstoffen, sowie Diät, brachte eine leichte Besserung. Die Tiere, die vorher gar kein Futter mehr aufnahmen, begannen langsam wieder zu fressen. Auch der Durchfall nahm etwas ab. Dies läßt darauf schließen, daß neben dem Strongylidenbefall auch eine Stoffwechselstörung vorhanden war. Darauf deutete ja schon die starke Lecksucht. Welche Krankheit dabei als die primäre anzusprechen ist, läßt sich nicht ohne weiteres entscheiden. Sicher hatten beide Leiden ihren Anteil an den klinischen Erscheinungen. Immerhin war der Strongylidenbefall so hochgradig, daß er mit großer Wahrscheinlichkeit doch als die Hauptkrankheit angesehen werden muß. Daß sich im Anschluß an den chro-



Figur 3 (Fall B. P.)

nischen Durchfall infolge verminderter Resorption von Mineralstoffen und Vitaminen eine Stoffwechselstörung entwickelte, läßt sich wohl zwanglos erklären. Für diese Annahme spricht auch der Verlauf im Fall Nr. 1, wo die Lecksucht erst nach Abheilung der Strongylosis in Erscheinung trat und entsprechend behandelt werden mußte.

3. Die spezifische Behandlung wurde in den Fällen 1 bis 3 mit Phenothiazin je 10,0 an fünf aufeinanderfolgenden Tagen durchgeführt. Wie sich aus der graphischen Darstellung ergibt, sank bei allen 3 Tieren vom dritten Behandlungstage an die Eizahl im Kot stark ab. Beim Kalb Nr. 1 fanden sich allerdings auch während und nach der Behandlung in allen Kotproben Strongylideneier, aber doch in sehr stark verminderter Zahl (2 bis maximal 14 pro ccm Kot). Da bald klinische Besserung und Abheilung erfolgte, wurde auf eine weitere Therapie verzichtet.

Bei den Tieren Nr. 2 und 3 sank die Eizahl schon am 3. Behandlungstage auf 0 und blieb kurze Zeit negativ. Aber schon 2 Tage nach der letzten Verabreichung von Phenothiazin zeigten sich beim Kalb Nr. 3 wieder Strongylideneier im Kot, wenn auch nicht gerade viele (14 bis 16 pro ccm Kot). Bei einer Kontrolle 1½ Monate später fanden sich bei beiden Kälbern wieder erhebliche Eizahlen (6 bis 70 pro ccm Kot). Eine nochmalige Behandlung mit 5 mal 10,0 Phenothiazin brachte wohl wieder eine Verminderung, aber kein Verschwinden der Eier (4 bis 42 pro ccm Kot). Da sich inzwischen der klinische Zustand langsam besserte, wurde von einer weiteren Therapie abgesehen, in der Hoffnung, daß mit der Zeit die restlichen Würmer von selbst abgehen würden. Eine nach 2 Monaten durchgeführte Kontrolle ergab aber immer noch an 2 von 4 Tagen erhebliche Eizahlen bei beiden Tieren (4 bis 38 pro ccm Kot). Es wurde deshalb eine weitere, massivere Behandlung durchgeführt und an zwei aufeinanderfolgenden Tagen je 40,0 Phenothiazin morgens nüchtern mit Milch eingegeben. Erst diese Therapie brachte die Strongyliden endgültig zum Verschwinden, wie eine 5 Wochen später durchgeführte mehrtägige Kontrolle bewies.

Es muß daraus gefolgert werden, daß die mehrmalige Behandlung mit kleinen Dosen von Phenothiazin wohl einen großen Teil der Parasiten abtötete, einen andern, nicht unerheblichen Teil aber nur schädigte, so daß die weiblichen Tiere die Fortpflanzungstätigkeit vorübergehend einstellten. (Eine Neu-Invasion ist sehr unwahrscheinlich, da die Tiere im Stall gehalten wurden und kein Grünfutter erhielten.) Daraus könnte der Schluß gezogen wer-

den, daß man besser mit ein bis zwei massiven, statt mit mehrmaligen kleinen Dosen behandelt. Fraglich ist es nur, ob die beiden Kälber in ihrem damaligen kachektischen Zustand größere Mengen von Phenothiazin vertragen hätten. Die Erfahrungen im Fall Nr. 4 sprechen eindeutig dagegen. Die zweimalige Verabreichung von je 30,0 Phenothiazin (ca. 0,25 gr. pro kg Körpergewicht) im Abstand von 3 Tagen brachte eine Verschlimmerung des Zustandes mit tödlichem Ausgang. Auch verschwanden die Parasiteneier trotz den hohen Dosen nie ganz aus dem Kote, was wiederum dafür spricht, daß für die Wirkung von Phenothiazin noch eine gewisse minimale Resistenz des Wirtstieres Bedingung ist, wie wir dies schon mehrfach feststellten.

Diese Erfahrungen führen uns dazu, die Dosierung von Phenothiazin kurz zu besprechen. Diese ist bei den einzelnen Tierarten offensichtlich recht schwierig und bis heute keineswegs endgültig abgeklärt. Nur beim Pferd darf das Problem nach den Forschungen von G. Schmid, die von anderen Autoren bestätigt werden, als gelöst gelten. Dagegen weichen spez. beim Rind die Angaben der einzelnen Forscher recht erheblich voneinander ab. Auf der einen Seite wäre eine Behandlung mit massiven Dosen wünschenswert, weil offenbar einzelne Strongylidenarten nur so abgetötet werden können, auf der andern Seite übt das Phenothiazin manchmal eine unregelmäßige, noch nicht abgeklärte Giftwirkung aus. So sind die in der Literatur beschriebenen Fälle von Vergiftungen und sogar von Todesfällen recht zahlreich.

Beim Pferd wurden schwere Störungen mit manchmal tödlichem Ausgang schon nach Verabreichung von 0,3, 0,1 und sogar 0,065 pro kg Körpergewicht beobachtet. Die betroffenen Tiere zeigten Appetitlosigkeit, Verstopfung, Ikterus, hämorrhagische Anämie und Arthritiden. Dabei konnte die Giftwirkung nicht befriedigend abgeklärt werden, da andere Pferde die fünf- bis zehnfache Dosis ohne nachhaltige Störungen ertrugen. (Brion und Durin).

Bei trächtigen Schafen führte die einmalige Gabe von 25,0 Phenothiazin in 12 von 154 Fällen zum Verwerfen (Warwich, Turk und Berry). Jacquet hatte auf 47 Versuche an verschiedenen Tieren 12 Todesfälle zu verzeichnen.

Beim Rind werden Vergiftungserscheinungen nach Verabreichung von 0,5 bis 0,8 pro Pfund Körpergewicht beschrieben. Ein Kalb starb nach einer Dosis von 0,5 Phenothiazin pro Pfund Körpergewicht, ein anderes nach einer einmaligen Gabe von 85,0. Nach kleineren Dosen beobachtet man häufig Inappetenz und

Verstopfung (Britton, Roberts u. a.). Bei 3 Kühen bewirkte eine einmalige Verabreichung von 125,0 starken Milchrückgang (James und Anderson).

Auch wir selbst konnten trotz vorsichtiger Dosierung mehrmals leichtere Störungen beobachten. So zeigten 2 gesunde Versuchskälber im Gewicht von 120 bis 150 kg nach der Verabreichung von täglich 2mal 10,0 Phenothiazin zeitweise verminderte Freßlust, das eine verweigerte einmal die Futteraufnahme ganz. Auch bei behandelten kranken Tieren war eine vorübergehende Inappetenz nicht selten zu beobachten, trotzdem wir nie mehr als 20,0 bis 40,0 pro die (je nach Alter und Größe) verabreichten. Daß bei stark geschwächten Tieren größte Vorsicht am Platze ist, beweist der Fall Nr. 4.

Auch bei Schweinen, wo das Phenothiazin mit gutem Erfolg gegen Ascariden angewandt wurde, beobachteten wir mehrmals Störungen. So färbten sich einmal 2 ca. 10 Monate alte Tiere, die während der Wurmkur ins Freie gelassen wurden, intensiv rot. Der Besitzer schloß auf Rotlauf und verlangte voller Angst eine sofortige Impfung. Speziell empfindlich scheinen junge Tiere zu sein. Bei 4 ca. 8 Wochen alten Ferkeln zeigten sich nach einmaliger Verfütterung von je 3,0 Phenothiazin Krämpfe, Erbrechen und Inappetenz, übrigens ohne ernstere Folgen.

Aus dem allem ergibt sich, daß bei der Verabreichung von Phenothiazin einige Vorsicht am Platze ist. Auch aus der Literatur ist ersichtlich, daß die Zeiten der hohen Dosen vorbei sind und daß man allgemein vorsichtiger geworden ist.

So empfiehlt Britton folgende Dosierung für das Rind:

Kälber: 12,0
Jungtiere: 25,0
Ältere Tiere: 40,0

In der 7. Ausgabe des „Formulaire national américain“ (wohl eine Art Pharmakopoe) werden folgende Dosen angegeben:

Pferd und Maultier: 30,0 bis 50,0
Rinder: 50,0 bis 80,0
Kälber: 24,0 bis 40,0
Schweine 5,0 bis 30,0
Schafe: 25,0
Lämmer: 15,0
Kücken: 0,5

Etwas höhere Gaben empfiehlt Jacquet, nämlich 0,2 bis 0,25 pro kg Körpergewicht während 1, 2 oder 3 Tagen bei Strongylosis, 0,05 bis 0,1 bei Kokzidiosis.

Hutzli sah bei Ziegen gute Erfolge nach einmaliger Verabreichung von 21,0 bis 28,0. Event. Wiederholung nach ca. 14 Tagen.

Wir möchten nach zahlreichen Versuchen mit verschiedenen Gaben heute bei den Tieren der Simmentalerrasse etwa folgender Dosierung das Wort reden:

Für Kälber im Alter von $\frac{1}{2}$ bis 1 Jahr: 20,0.

Für Rinder im Alter von 1 bis $2\frac{1}{2}$ Jahren: 30,0 bis 40,0.

Für ältere Tiere: 50,0 bis 60,0 pro die.

Es entspricht dies einer Tagesdosis von ca. 0,1 bis 0,15 pro kg Körpergewicht. Die angegebenen Mengen können auf einmal morgens nüchtern oder je zur Hälfte morgens und abends vor dem Füttern mit etwas Milch verabreicht werden. Die Verteilung der Tagesdosis auf zwei Gaben wirkt schonender, ist aber vielleicht etwas weniger wirksam. Die angegebenen Mengen werden an 2 bis 3 aufeinanderfolgenden Tagen verabreicht.

Bei stark geschwächten Tieren ist besondere Vorsicht am Platze, und es ist vorerst nicht mehr als die Hälfte der oben angegebenen Dosen zu verabreichen. Diese schonende Behandlung genügt, um einen großen Teil der Parasiten abzutöten. Wenn nötig, können dann später, wenn sich die Tiere erholt haben, größere Dosen angewendet werden. (Vgl. Fälle Nr. 2 und 3). Ebenso ist wahrscheinlich bei hochträchtigen Tieren Vorsicht geboten, doch haben wir hierüber keine Erfahrungen.

C. Andere Parasiten

Im Verlaufe unserer Untersuchungen konnten noch einige Beobachtungen über weitere Magendarmschmarotzer gemacht werden, worüber hier kurz berichtet werden soll.

1. Strongyloides

Die Gattung Strongyloides gehört zu der Familie der Rhabditidae. Über die krankmachende Wirkung bei Wiederkäuern ist nach dem Lehrbuch von F. Schmid bis jetzt nichts bekannt. Um so interessanter dürfte folgende Beobachtung sein:

Fall Z. B.: In einem Rinderbestand von rund 20 Tieren erkrankten jeden Herbst bei beginnender Dürrfütterung alle Jungrinder. Sie leiden an chronischem Durchfall, magern ab und bleiben im Wachstum zurück, das Haarkleid wird glanzlos und struppig. Vor dem Einstellen wurden die Tiere jeweils noch für mehrere Wochen auf eine schattige, von einem Wald begrenzte Weide getrieben.

Die Krankheit dauert regelmäßig den ganzen Winter, ohne jedoch zu einer Notschlachtung zu führen. Erst bei Beginn der Grünfütterung erholen sich die Tiere ganz. Das Leiden herrscht schon jahrelang im Bestand. Die Kühe bleiben davon verschont. Jede Behandlung erwies sich als erfolglos. Styptica und Darmdesinfizientien wirkten nur vorübergehend, Vitamin D und ultraviolett bestrahltes Mineralgemisch überhaupt nicht.

Mehrmals wiederholte Kotproben waren negativ oder ergaben nur unbedeutende Mengen von Parasiteneiern. Schließlich wurde noch eine Heuprobe an die Eidg. Agrikulturchemische Anstalt Liebefeld eingeschickt. Bei der botanischen Untersuchung konnten keine giftigen oder unbekömmlichen Pflanzen gefunden werden, die chemische Zusammensetzung entsprach den Mittelwerten von gutem Dürrfutter schweizerischer Herkunft.

Durch das freundliche Entgegenkommen von Herrn Prof. Hofmann konnte im Februar 1943 ein erkranktes Rind in die Buiatrische Klinik des Tierspitals Bern eingeliefert werden. Eine mehrwöchige Beobachtung und wiederholte Kotuntersuchungen verliefen aber auch hier resultatlos. Ebenso wenig brachte der Wechsel in der Fütterung und im Aufenthaltsort, der manchmal bei solchen unabgeklärten Krankheiten zur Heilung führen kann, irgendeine Besserung.

Wir standen vor einem Rätsel, und der Fall wäre wohl nie abgeklärt worden, wenn nicht 3 Jahre später ein Jungrind aus diesem Bestand wegen einer interkurrenten Krankheit (Pneumonie) notgeschlachtet worden wäre. Die parasitologische Untersuchung ergab einen massenhaften Befall des Dünndarmes mit *Strongyloides papillosus* und *Nematodirus*. Im Kot konnten nur mäßig viele *Strongylideneier* nachgewiesen werden.

Die Sektion dieses Tieres erfolgte Ende März 1946. Wie in den früheren Jahren führte die bald darauf einsetzende Grünfütterung bei den übrigen Jungrindern zur Genesung. Sonderbarerweise trat im folgenden Winter die Krankheit nicht mehr auf, und sie kam auch seither nicht mehr zum Ausbruch (vielleicht eine Folge der trockenen Sommer?), so daß wir keine weiteren Beobachtungen machen und vor allem auch keine Behandlung versuchen konnten.

Der Fall zeigt immerhin, daß *Strongyloides*-Invasionen beim Rind in unserer Gegend vorkommen und in einzelnen Beständen zur schweren Schädigung der Jungtiere führen können. Ferner verdient die Tatsache festgehalten zu werden, daß offenbar die Eier dieser Würmer mit der üblichen Kochsalzanreicherung nicht nachzuweisen sind.

2. *Trichuris*

Die Peitschenwürmer gehören mit den Trichinen zusammen zur Ordnung der Trichuroidea. Sie sollen nach den Angaben von F. Schmid bei den Wiederkäuern keine pathologische Bedeutung haben.

Daß sie doch in Einzelfällen schwere Störungen verursachen können, zeigt folgende Krankengeschichte:

Fall R. St.: Kalb, Simmentalerrasse, 1 Jahr. Zeigt seit ca. 2. 1. 46 starken Durchfall, Inappetenz. Hausmittel, Anticolin, Tinct. Opii ohne Wirkung. Kotprobe am 12. 1. 46: 70 Strongylideneier pro cem Kot. Zweimalige Behandlung mit Phenothiazin bringt keine klinische Besserung (Kot nicht mehr kontrolliert). Notschlachtung am 25. 1. 46.

Sektionsbefund: Schleimhaut des Dickdarms stark verdickt. Nekrotisch-krümelige Oberfläche mit vielen festhaftenden Peitschenwürmern. Im Inhalt zahlreiche Trichuriseier.

Es ist wohl kaum zu bezweifeln, daß die vielen Peitschenwürmer zu einer Sekundärinfektion, zur nekrotischen Enteritis und somit indirekt zum Tode des Kalbes führten. Phenothiazin war offenbar wirkungslos. Auch bei diesen Parasiten scheint die Ausscheidung von Eiern unregelmäßig zu erfolgen, da in der ersten Kotprobe keine solchen gefunden wurden.

3. Bandwürmer

Die beim Rinde vorkommenden Bandwürmer gehören der Gattung *Moniezia* und damit der Familie *Anaplocephalidae* und der Ordnung der *Cyclophyllidea* an.

Als Zwischenwirt kommt nach neueren Forschungen eine Moosmilbe in Betracht, die auf magern, schattigen Weiden vorkommt.

Die krankmachende Wirkung der Bandwürmer ist in der Literatur allgemein bekannt. Dagegen befaßt sich der praktizierende Tierarzt selten damit, und es dürfte deshalb nicht unangebracht sein, darauf hinzuweisen, daß diese Parasiten auch bei uns gar nicht so selten vorkommen und bei Jungtieren sogar zu Todesfällen führen können. So konnten in den letzten 2 Jahren unter 54 parasitologisch untersuchten Tieren 7 mit Bandwurmbefall festgestellt werden. In 6 Fällen wurde die Diagnose durch den Nachweis der Eier im Kot, im siebenten durch die Sektion gesichert.

Bei allen Tieren waren neben den Bandwürmern noch andere Parasiten, nämlich Strongyliden oder Kokzidien nachzuweisen.

Die Symptome waren allgemein sehr unbestimmt: Abmagerung, struppiges Haarkleid, rezidivierender Durchfall, Aufnahme von viel Wasser, Apathie, Kümmeren. Die Diagnose kann nur durch die Kotuntersuchung gestellt werden. Das Abgehen von Bandwurmgliedern im Kot konnte von den Besitzern nie beobachtet werden.

Therapie: Aus der großen Zahl der angepriesenen Heilmittel wählten wir das Ol. Terebinthinae und erzielten damit scheinbar gute Erfolge. Wir verabreichten für ca. 1 jährige Tiere morgens und abends je 50,0 mit etwas Leinsamenschleim, und wiederholten diese Behandlung nach einigen Tagen. Vor oder nachher wurde Phenothiazin in der üblichen Dosierung eingegeben, um die gleichzeitig festgestellten Strongylyden und Kokzidien zu bekämpfen.

Einige neuere Fälle lassen vermuten, daß die Bandwürmer durch das Phenothiazin und nicht durch das Ol. Tereb. abgetrieben wurden. Wir konnten nämlich bei 2 Tieren durch wiederholte Kotproben feststellen, daß erst nach der Verabreichung von Phenothiazin die Bandwurmeier endgültig aus dem Kot verschwanden.

Kasuistik

Fall Z. H.: Rind, Simmentalerrasse, 13 Monate. Leidet seit dem Herbst 1948 an chronisch rezidivierendem Durchfall. Apathie, Abmagerung. Wird ohne Erfolg mit allen möglichen Hausmitteln, sowie auch tierärztlich behandelt.

Am 7. 2. 49 Notschlachtung in extremis.

Sektionsbefund: Hochgradige Abmagerung, sulziges Oedem im intermuskulären Bindegewebe und an der Herzbasis. Chronische Enteritis mit fibrinösen Verklebungen zwischen den Darmschlingen. Darmschleimhaut leicht verdickt mit geringgradigen Rötungen. In einem Dünndarmstück 3 Bandwürmer. Im Kot massenhaft Eier von *Moniezia denticulata*, sowie ziemlich viele Magenstrongylideneier.

Fall H. E.: Kalb, Simmentalerrasse, 11 Monate. Seit dem Weidegang im Herbst 1947 zeigt das Tier häufig Durchfall, nimmt viel Wasser auf, ist apathisch, magert ab, zeigt struppiges Haarkleid und kümmerst allgemein.

Kotprobe am 18. 12. 47. Ca. 240 Eier von *Moniezia expansa* und ca. 320 Strongylideneier (*Nematodirus*) pro ccm Kot.

Therapie: 1. Morgens und abends je 50,0 Ol. Tereb. mit Leinsamenschleim. Wiederholung am übernächsten Tag.

2. 2 mal täglich 10,0 Phenothiazin während 3 aufeinanderfolgenden Tagen.

Kotprobe am 30. 1. 48. 6 Strongylideneier pro ccm Kot, keine Bandwurmeier.

Kotprobe am 31. 1. 48. 2 Strongylideneier pro ccm Kot, keine Bandwurmeier.

Kotprobe am 3. 2. 48. 4 Strongylideneier pro ccm Kot, keine Bandwurmeier.

Auch klinisch prompte Abheilung.

D. Darmparasiten beim Schwein

Obschon wir nicht über ein großes Zahlenmaterial verfügen, seien hier einige Angaben über den Parasitenbefall des Schweines gemacht. Dies erfolgt mehr in der Absicht, zu zeigen, daß auch bei diesen Tieren zahlreiche Schmarotzer vorkommen, die das Interesse des Praktikers verdienen.

1. Ascariden

Die weitaus häufigsten Parasiten des Schweines sind die Spulwürmer (*Ascaris lumbricoides*, gleicher Typ wie beim Menschen). Sie können in sehr großer Zahl im Dünndarm vorkommen, ohne wesentliche Störungen zu verursachen, außer etwa Zurückbleiben im Wachstum. In andern Fällen führen sie häufig epileptiforme Krämpfe und plötzliche Todesfälle herbei. Die Diagnose wird meistens durch den Abgang von einzelnen Würmern oder durch die Sektion gestellt.

Therapie: Phenothiazin in der Dosierung von 0,5 pro kg Körpergewicht hat sich im großen und ganzen gut bewährt.

Nachteile sind folgende:

- a) Viele Schweine nehmen das Präparat ungern auf, einige überhaupt nicht.
- b) Wenn die Tiere nach der Aufnahme des Medikaments ins Freie gelassen werden, können sie sich purpurrot färben.
- c) Schlechte Verträglichkeit bei Jungtieren (Erbrechen, Krämpfe, Inappetenz). So konnten wir einmal ziemlich starke Vergiftungserscheinungen bei 8 Wochen alten Ferkeln nach einmaliger Verabreichung von 3,0 pro Tier beobachten. Seither wenden wir das Phenothiazin bei Ferkeln unter 2½ Monaten nicht mehr an.

Von amerikanischer Seite wurde in neuerer Zeit das Fluornatrium (Na. F.) gegen den Spulwurmbefall des Schweines empfohlen. Das Präparat wurde uns in freundlicher Weise von der Fa. J. R. Geigy AG., Basel, zur Verfügung gestellt und bis jetzt bei ca. 15 Tieren angewendet. Die Berichte der Besitzer lauten sehr widersprechend. In einigen Fällen wirkte das Mittel prompt, indem sehr viele Ascariden abgingen, ohne Nebenerscheinungen. Bei andern Tieren zeigten sich ziemlich heftige Vergiftungserscheinungen (Inappetenz, Erbrechen, Durchfall), die beim Besitzer keinen guten Eindruck hinterließen. Auch wird das Präparat sehr ungern auf-

genommen, so daß man die Schweine am Abend vor der Behandlung hungern lassen muß.

Wir halten die Anwendung des Fluornatriums für unsere Verhältnisse noch nicht für genügend abgeklärt.

2. Trichuris

Fall A. K.: Bei einem Wurf von 11 Ferkeln trat im Alter von 6 Wochen chronischer Durchfall mit hochgradiger Abmagerung auf. Die Sektion eines Tieres ergab eine chronische Entzündung des Dickdarmes mit massenhaftem Befall von Peitschenwürmern (*Trichuris trichiura*).

Da eine Therapie gegen diese Parasiten bis jetzt nicht bekannt ist, wurden die Ferkel kräftig gefüttert, daneben eine häufige Stalldesinfektion empfohlen. Der größere Teil der Tiere genas nach längerer Krankheit.

Seither wurden noch in 6 weiteren Fällen Peitschenwürmer im Darm von notgeschlachteten Schweinen gefunden, aber nur bei einem Tier war der Befall so hochgradig, daß die Parasiten mit großer Wahrscheinlichkeit am ungünstigen Ausgang beteiligt waren.

3. Strongyloides

Fall Sch. St.: 3 zugekaufte, 2 Monate alte Ferkel erkrankten an chronischem Durchfall mit starker Abmagerung und Kümmeren. 2 davon müssen notgeschlachteter werden. Die Sektion ergibt eine chronische Enteritis, sowie sehr starke Myocard- und Leberdegeneration. Im Darm massenhaft *Strongyloides papillosus*, mäßig Ascariden und Peitschenwürmer. Eine Therapie wurde nicht durchgeführt, das dritte Ferkel genas nach längerem Siechtum.

4. Kokzidiose

Es sei hier erwähnt, daß diese Krankheit vereinzelt auch beim Schwein vorkommt. So findet sich bei unserm Material ein Ferkel mit chronischer Enteritis und starkem Kokzidienbefall, sowie Leber- und Myocarddegeneration. Mit großer Wahrscheinlichkeit waren die Parasiten die Ursache des Abganges.

Zusammenfassung

1. Die schon früher aufgestellte These, daß die Strongylosis die häufigste Ursache des chronischen Magendarmkatarrhs der Jungtiere ist, kann bestätigt werden. Daneben wird gezeigt, daß auch Kühe daran erkranken und sogar zugrunde gehen können.

2. Bei vier von Strongyliden befallenen Kälbern wird während längerer Zeit täglich oder zweimal täglich der Kot quantitativ auf Parasiteneier untersucht, und zwar vor, während und nach einer Behandlung mit Phenothiazin. Es wird dabei festgestellt, daß bei unbehandelten Rindern die Ausscheidung von Strongylideneiern sehr unregelmäßig erfolgt. Auch bei stark befallenen Tieren kann der Kotbefund ausnahmsweise negativ sein. Ähnliche Verhältnisse liegen bei der akuten Kokzidiose vor, wo der Oozystenbefund zwischen Null und mehreren Tausend pro ccm Kot schwanken kann. Bei beiden Krankheiten können uns deshalb nur wiederholte Kotuntersuchungen ein zuverlässiges Bild über den Parasitenbefall geben.

3. Das Phenothiazin erwies sich als zuverlässiges Heilmittel bei der Magendarmstrongylosis. Seine Dosierung ist ziemlich schwierig, weil offenbar einzelne Strongylidenarten nur mit massiven Mengen abgetötet werden können und weil andererseits das Präparat schädigend auf den Organismus wirken kann. Wir schlagen für unsere Verhältnisse heute folgende Dosen vor:

Für Kälber im Alter von $\frac{1}{2}$ bis 1 Jahr: 20,0.

Für Jungrinder im Alter von 1 bis $2\frac{1}{2}$ Jahren: 30,0 bis 40,0.

Für ältere Tiere: 50,0 bis 60,0 pro die.

Die angegebenen Mengen werden an 2 bis 3 aufeinanderfolgenden Tagen auf einmal morgens nüchtern oder je zur Hälfte morgens und abends vor dem Füttern mit etwas Milch verabreicht. Bei stark geschwächten Tieren soll nicht mehr als die Hälfte dieser Dosen gegeben werden. Diese schonende Behandlung genügt, um einen großen Teil der Parasiten abzutöten. Wenn nötig, können später, wenn die Tiere sich etwas gekräftigt haben, höhere Dosen verabreicht werden.

4. Phenothiazin besitzt eine spezifische Wirkung gegen die Kokzidien des Rindes. Seine Anwendung kann empfohlen werden bei der chronischen Kokzidiose sowie im Anfangsstadium der roten Ruhr, solange die Tiere noch kräftig sind. Dagegen ist es kontraindiziert bei verschleppten akuten Fällen mit starker Entkräftung. Einerseits ist seine Wirkung auf die Parasiten bei stark geschwächten Wirtstieren allgemein unzuverlässig, andererseits können diese geschädigt werden. Bis jetzt war in solchen Fällen jede Therapie aussichtslos, vielleicht z. T. deshalb, weil als häufige Komplikation eine Omasitis mit Nekrose der Psalterblätter eintritt. In neuester Zeit sahen wir überraschende Erfolge bei der Verabreichung von Sulfamethazin intravenös und per os, doch müs-

sen hierüber noch weitere Versuche gemacht werden. (Dosis: 20,0 bis 50,0 iv., 30,0 bis 80,0 per os.)

5. Im Verlaufe der Untersuchungen konnten noch einige Erfahrungen über andere Parasiten des Magendarmkanals des Rindes gemacht werden:

In einem mittelgroßen Rinderbestande führte eine Invasion mit *Strongyloides papillosus* alljährlich zur schweren chronischen Erkrankung aller Jungtiere. Die Eier dieser Schmarotzer konnten mit der üblichen Kochsalzanreicherung nicht gefunden werden; erst eine Sektion brachte die Abklärung der Diagnose.

Bei einem Kalb führte ein starker Befall mit *Trichuris trichiura* zur nekrotischen Enteritis und zur Notschlachtung.

Relativ häufig finden sich bei uns Jungtiere mit Bandwürmern (*Moniezia expansa* und *denticulata*). Der Befall kann zu schweren Störungen und sogar zur Notschlachtung führen. Als Gegenmittel wurde das Ol. Tereb. angewendet. (2 mal 50,0 pro die für Kälber). Wahrscheinlich hat auch das Phenothiazin in der üblichen Dosierung eine gute Wirkung.

6. Beim Schwein konnten Schädigungen und Todesfälle durch folgende Parasiten festgestellt werden: *Ascaris lumbricoides*, *Trichuris trichiura*, *Strongyloides papillosus*, Kokzidien. Eine Therapie konnte nur gegen die Ascariden versucht werden. Phenothiazin (0,5 pro kg Körpergewicht) wirkt hier gut, wird aber von Ferkeln oft schlecht vertragen. Auch die Verabreichung von Natriumfluorid (0,25 pro kg Körpergewicht) brachte manchmal Erfolg, hatte aber bei vielen Tieren ziemlich heftige Störungen im Allgemeinbefinden zur Folge.

Résumé

La strongylose constitue dans nos régions la cause la plus fréquente du catarrhe gastro-intestinal chronique des jeunes bovidés et même de la vache. L'expulsion d'œufs parasites par les excréments est fort irrégulière. On a utilisé avec succès le Phénothiazin, mais son dosage exact présente certaines difficultés. Doses recommandées: 0,1 à 0,15 par kg. de poids vif pendant 2 à 3 jours. La moitié de la dose suffit pour les animaux très affaiblis.

Coccidiose. Là aussi, l'évacuation d'oocystes peut osciller entre zéro et plusieurs milliers d'exemplaires par cc. de crottin. Le Phénothiazin est indiqué dans les cas de coccidiose chronique ainsi que dans le stade initial de la diarrhée rouge. Il est contre-indiqué dans les cas aigus avec affaiblissement marqué. Pour ces

derniers, nous avons obtenu des résultats surprenants par l'application de Sulfamethazin à hautes doses (20,0 à 50,0 intra-veineux, 30,0 à 80,0 per os).

Le *Strongyloides papillosus* est aussi apparu dans nos régions et a causé dans certaines exploitations de grands ravages parmi les jeunes animaux.

Un veau fortement atteint de *Trichuris trichiura* avec entérite nécrosée consécutive, a dû être abattu d'urgence.

Les jeunes animaux de chez nous hébergent fréquemment des ténias (*Moniezia expansa* et *denticulata*). Le Phénothiazin aux doses usuelles semble donner de bons résultats.

Chez le porc, nous avons pu constater des lésions et des cas mortels dus aux parasites suivants: *Ascaris lumbricoides*, *Trichuris trichiura*, *Strongyloides papillosus*, coccidies. Bons résultats contre les ascarides avec le Phénothiazin. En revanche, le fluorure de sodium n'a pas donné, dans nos régions, les résultats escomptés.

Riassunto

Nella nostra regione la strongilosi è la causa più frequente del catarro gastrointestinale cronico dei bovini giovani; essa si verifica però anche nelle bovine. L'eliminazione delle uova dei vermi nelle feci succede molto irregolarmente. Per il trattamento si usò la fenotiazina, conseguendo buon risultato. Però il dosamento esatto è discretamente difficile. Le dosi raccomandate sono 0,1—0,15 per kg di peso vivo durante 2—3 giorni; per gli animali molto indeboliti la dose va dimezzata.

Anche per la coccidiosi si è rilevato che l'eliminazione delle oocisti può variare da zero ad alcune migliaia, per cm³ di feci. La fenotiazina può essere raccomandata per trattare la coccidiosi cronica e il primo stadio della dissenteria rossa; essa è invece controindicata nei casi acuti accompagnati da grande indebolimento. In tali casi, recentemente abbiamo accertato dei risultati sorprendenti con la somministrazione di Sulfamethazin ad alte dosi (da 20,0 a 50,0 endovena e da 30,0 a 80,0 per os).

Da noi c'è anche lo *Strongyloides papillosus*, che in un effettivo causava annualmente seri danni a tutti gli animali giovani.

Una forte infestazione di *Trichuris trichiura* in un vitello condusse a un'enterite cronica ed alla macellazione. I nostri animali giovani sono spesso infestati da tenie (*Moniezia expansa* e

denticulata). La somministrazione di fenotiazina nelle solite dosi sembra efficace.

Nei suini si poterono accertare dei danni e anche dei casi di morte coi seguenti parassiti: *Ascaris lumbricoides*, *Trichuris trichiura*, *Strongyloides papillosus* e coccidi. Contro gli ascaridi si usò con buon esito la fenotiazina; invece il fluoruro di sodio si è meno affermato per le nostre condizioni.

Summary

In the author's district strongylosis is the most frequent cause of chronic catarrhal gastro-enteritis in young cattle. It attacks also cows. The occurrence of worm eggs in the feces is very irregular. Phenothiazine treatment is fairly successful. But it is somewhat difficult to find the proper dosis; 0,1—0,15 gr/kg body weight during 2—3 days is recommended. Weak animals obtain half this dosis. Also in coccidiosis the number of oocysts varies from 0 to several thousands per cc. feces. Phenothiazine is recommended in cases of chronic coccidiosis and in the initial stage of hemorrhagic enteritis in cattle, but not in acute cases with high degree of debility. In such cases high doses of sulphametazine (20—50 gr intravenously or 30—80 gr per os) brought surprising success. In the authors district also *strongyloides papillosus* was met with, causing severe damages in all young animals every year. A great number of *trichuris trichiura* caused necrotic enteritis in a calf which had to be slaughtered. Tapeworms (*moniezia expansa* and *m. denticulata*) are comparatively frequent. Usual doses of phenothiazine seem to be successful. In the pig *ascaris lumbricoides*, *trichuris trichiura*, *strongyloides papillosus* and *coccidia* caused damage and death. In cases of *ascaris* phenothiazine was given with good results, but sodium fluoride has not proved to be successful.

Literatur

Brion A. und Durin L.: Revue de Médecine Vét. 1947, S. 199, zit. Schweiz. Archiv für Tierheilkunde 1948, S. 411. — Britton J. W.: Veterinary Medicine 1944, S. 239, zit. les Cahiers de Méd. Vét. 1947, S. 43. — Euzéby J.: Les Cahiers de Méd. Vét. 1949, S. 39. — Fiebiger J.: Tierische Parasiten. 4. Auflage. — Graden W., Tramelan: Mündliche Mitteilungen. — Guilhon et Priouzeau: Bull. Acad. Vét. de France 1944. — Guilhon et Priouzeau: Rec. de Méd. Vét. 1943. — Hoflund S. und Koffmann M.: Skand. Vet.-tidskrift 1947, S. 129, zit. Wiener tierärztl. Monatsschr. 1949, S. 329. — Hutzli H.: Beitrag zur Kenntnis der Darmstrongylose der Zie-

gen, Diss. Bern 1947. — James G. H. und Anderson G. W.: Veterinary Record 1947, S. 344, zit. les Cahiers de Méd. Vét. 1948, S. 15. — Jacquet J.: Les Cahiers de Méd. Vét. 1946, S. 33 et 1947, S. 3. — Jacquet et Quarante: Bull. Acad. Vét. de France 1943, S. 344. — Leuenberger und König: Schweiz. Archiv für Tierheilkunde 1946, S. 417. — Messerli W.: Schweiz. Archiv für Tierheilkunde 1946, S. 225. — Roberts: zit. n. Jacquet. — Scheuhammer F.: Wiener Tierärztliche Monatsschrift 1949, S. 261. — Schmid F.: Die parasitären Krankheiten unserer Haustiere, 3. Auflage. — Schmid G.: Schweiz. Archiv für Tierheilkunde 1944, S. 98. — Schmid G.: Schweiz. Archiv für Tierheilkunde 1946, S. 413. — Stewart: Vet. Record 1947, zit. les Cahiers de Méd. Vét. 1947, S. 127. — Tobler J.: Schweiz. Archiv für Tierheilkunde 1946, S. 458. — Warwick B. L., Turk R. D. und Berry R. O.: Journal of American vet. med. association 1946, S. 41, zit. les Cahiers de Méd. Vét. 1948, S. 17.

Am Schlusse dieser Ausführungen möchte ich vor allem Herrn Prof. G. Schmid, Direktor des veterinär-bakteriologischen und parasitologischen Instituts, für sein wohlwollendes Interesse an der Arbeit und für seine Anregungen meinen wärmsten Dank aussprechen. Ihm und seinen Mitarbeitern verdanke ich ferner die Untersuchung der zahlreichen Kotproben. Herrn Prof. W. Hofmann, Direktor der veterinär-ambulatorischen Klinik bin ich für seine Mithilfe bei der Abklärung des Strongyloides-Falles verpflichtet. Der Firma R. J. Geigy AG. danke ich für die Überlassung von Versuchsproben von Phentiazin und Natriumfluorid.

Aus dem Veterinär-Pharmakologischen Institut der
Universität Zürich (Direktor: Prof. Dr. H. Graf)

Untersuchungen über Natrium- und Magnesium-Methylaminoantipyrinmethansulfonat (Novaminsulfon, Magnopyrol)

V. Über die Wirkung am isolierten Uterus des Schweines

Von Doz. Dr. M. Delak, Zagreb

I.

In vorangegangenen Arbeiten [1, 4, 5, 6] an verschiedenen Organen und am lebenden Tiere wurde für das Magnesiumsalz eine deutlich stärkere Wirkung gefunden. Sie äußerte sich vor allem darin, daß vagohypertonische Zustände (Azetylcholin) spasmolytisch beeinflußt wurden, wobei die Eigenbewegungen der isolierten Organe wie Colon des Pferdes (Graf-Weidmann), Uterus des Meerschweinchens und