

Zeitschrift: Schweizer Archiv für Tierheilkunde SAT : die Fachzeitschrift für Tierärztinnen und Tierärzte = Archives Suisses de Médecine Vétérinaire
ASMV : la revue professionnelle des vétérinaires

Herausgeber: Gesellschaft Schweizer Tierärztinnen und Tierärzte

Band: 93 (1951)

Heft: 12

Artikel: Encephalitis und Hard-pad-Symptom beim Hunde [Schluss]

Autor: Fankhauser, R.

DOI: <https://doi.org/10.5169/seals-593287>

Nutzungsbedingungen

Die ETH-Bibliothek ist die Anbieterin der digitalisierten Zeitschriften. Sie besitzt keine Urheberrechte an den Zeitschriften und ist nicht verantwortlich für deren Inhalte. Die Rechte liegen in der Regel bei den Herausgebern beziehungsweise den externen Rechteinhabern. [Siehe Rechtliche Hinweise.](#)

Conditions d'utilisation

L'ETH Library est le fournisseur des revues numérisées. Elle ne détient aucun droit d'auteur sur les revues et n'est pas responsable de leur contenu. En règle générale, les droits sont détenus par les éditeurs ou les détenteurs de droits externes. [Voir Informations légales.](#)

Terms of use

The ETH Library is the provider of the digitised journals. It does not own any copyrights to the journals and is not responsible for their content. The rights usually lie with the publishers or the external rights holders. [See Legal notice.](#)

Download PDF: 05.02.2025

ETH-Bibliothek Zürich, E-Periodica, <https://www.e-periodica.ch>

mikroskopischen Bild der Organveränderungen Unterschiede zwischen den serologisch negativen und positiven, aber nicht an akuter Leptospirose leidenden Hunden?). Diss. med. vet. Bern 1951 (im Druck). — Glatkowski, D. Med. Wschr. 75, Nr. 25 (1950). — Günther, Kühne, Rimpau, Schubert, D. Med. Wschr. 74, 129 (1949). — Gsell, Erg. Innere Med. I, 367 (1949). — Gsell, Wiener Z. Innere Med. 31, 81 (1950). — Jenny und Kanter, Schweiz. Arch. Thkde. LXXXVIII, 161 (1946). — Kaneko, Über die patholog. Anatomie der Spirochätosis Act. hãm. c. Dräger 1934. — Labbé, Boulin, Ulmy, Ulman, Presse méd. 1935, 1782. — Matthew A., Troy, J. Americ. vte. med. Ass. CXI, 281 (1947). — Mehls, T.U. 4, Nr. 5/6 (1949). — Monlux, Rep. New York State vet. College 1949, 144. — Peters, Spezielle Pathologie der Krankheiten des zentralen und peripheren Nervensystems. Georg Thieme, Stuttgart 1951. — Rimpau, Grenzgebiete d. Med. 2, Heft 9 (1949). — Rimpau, Die Leptospiren. München-Berlin 1950. — Scheid, Leptospiren und Nervensystem. Fortschr. Neurologie 17, 295 (1949). — Scheid, D. Med. Wschr. 74, 898 (1949). — Scheitlin, Seiferle, Stünzi, Schweiz. Arch. Thkde. XCIII, 91 (1951). — Steigner, Z. bl. Bakt. 156, 217 (1950). — Uhlenhuth, Schoenherr, Zimmermann, Z. Imm.forsch. u. exp. Therapie 108, 36 (1950). — Weetch, Colquhoun, Broom, Lancet 1949, 906. — Winsser, Z. Inf. kr. d. Hst. 60, 103 (1944). — Witzigmann, Schweiz. Jagdz. 39, 10 (1951). — Wolff, Lancet 1951, 1100.

Verdankung: Herrn Prof. Dr. Hauser und Herrn P.-D. Dr. Fankhauser bin ich für ihre Unterstützung meiner Arbeit zu großem Dank verpflichtet.

Aus der Abteilung für vergleichende Neurologie (Prof. E. Frauchiger)
der Vet. Ambulatorischen Klinik Bern (Prof. W. Hofmann)

Encephalitis und Hard-pad-Symptom beim Hunde

(Eine kritische Übersicht)

Von R. Fankhauser

(Schluß)

6. Eigene Untersuchungen

I. Allgemeines

Das von uns hauptsächlich in den letzten 6 Jahren gesammelte und untersuchte Material von Hunden mit Krankheitserscheinungen von seiten des ZNS erstreckt sich auf rund 320 Tiere. Unter ihnen wiesen etwas über 200 entzündliche Veränderungen auf. Ein beträchtlicher Teil der Fälle konnte selber klinisch verfolgt oder

wenigstens einmal untersucht werden, und meist wurde auch die Gesamtsektion selber durchgeführt. Wir glauben, auf Grund dieses umfangreichen Untersuchungsgutes eine ausreichend breite Basis gewonnen zu haben, die eine Beurteilung des heutigen Standes des Encephalitisproblems beim Hunde gestattet. Wir haben in einer ausführlicheren Arbeit (Fankhauser, Habil. Schrift, Bern 1950) u. a. versucht, zu einer provisorischen Gruppierung der wahrscheinlich virusbedingten entzündlichen Affektionen des ZNS beim Hunde (mit Ausnahme der Lyssa und Pseudowut) zu kommen. Wir stützten uns dabei auf die heute weitgehend ausgebauten Untersuchungsmethoden der Klinik sowie auf die pathologische Anatomie und Histologie. Obschon diese allein in aetiologischer Hinsicht nichts endgültig zu entscheiden vermögen, bilden sie doch die solide Grundlage, ohne welche die wohl unentbehrlichen, aber bis heute noch zu widersprechenden serologischen und experimentellen Befunde in der Luft hängen.

Unser Ordnungsversuch soll nachfolgend kurz wiedergegeben werden. Von der Gruppe der wahrscheinlich virusbedingten Affektionen des ZNS sind abzutrennen:

- a) Mit mehr oder weniger großer Sicherheit klinisch (Liquor!), sicher aber pathologisch-anatomisch und -histologisch: Toxoplasmose und bakterielle Infektionen.
- b) Klinisch, serologisch und pathologisch-anatomisch: Leptospirosen.
- c) Klinisch, pathologisch-histologisch und evtl. durch Giftnachweis: Intoxikationen (Meta, Thallium usw.).

Die verbleibende Hauptmasse der zentralnervösen Erkrankungen läßt sich nach klinischen und pathologisch-histologischen Gesichtspunkten wie folgt gruppieren:

A. Klinische Hauptgruppen

1. Konvulsivische Form: ebenso gut könnte man von einem „akuten Bild“ sprechen. Es handelt sich in der großen Mehrzahl der Fälle um Junghunde. Die nervösen Erscheinungen pflegen sich zugleich mit oder im kurzen zeitlichen Abstand von einer fieberhaften Allgemeinerkrankung, möglicherweise mit Organlokalisationen (Gastroenteritis, Pneumonie u. a.) einzustellen. Neben psychischen Veränderungen (Aufgeregtheit, Ängstlichkeit, Entweichungsdrang, Beißsucht, Winseln und Heulen, bes. nachts, oder Depression bis zu komatösem Zustand) springt besonders die Neigung zu Krämpfen in die Augen, wobei Kieferkrämpfe und epileptiforme Anfälle vorherrschen. Zittern, myoklonische oder nicht-rhythmische Zuckungen an verschie-

denen Körperpartien, Nystagmus werden nicht selten beobachtet. Oft besteht Mydriase und Pupillenstarre. Die Sehnenreflexe und die mechanische Erregbarkeit der Skelettmuskulatur sind häufig gesteigert. Hyperalgesie wird nicht selten beobachtet; im weiteren Verlauf kann sie abgelöst werden durch Reaktionslosigkeit bei lähmungsartigen, somnolenten oder komatösen Zuständen. Der Verlauf pflegt meist rasch zu sein; die Tiere gehen innerhalb weniger Tage zugrunde, häufig werden sie schon vor dem natürlichen Ende abgetan.

2. Paraplegische Form: Es handelt sich um jene Gruppe von Krankheitsfällen, bei denen sich die entzündlichen Veränderungen zuerst und bisweilen ausschließlich im lumbosakralen Abschnitt des Rückenmarks entwickeln. Die ersten Symptome bestehen in einer leichten spinalen Ataxie, d. h. Unsicherheit beim Gehen, bes. auf stark unebenem oder glattem Boden, Stolpern mit den Hinterbeinen an Hindernissen, Mühe beim Treppensteigen, etwa Nachziehen der Hinterbeine mit Abscheuern der Krallen. Oft stellen sich auch sensible Reizerscheinungen (Druckschmerz auf den Schenkelnerven, Parästhesien ev. mit Automutilation) ein. Verschieden rasch wird die Parese der Hinterbeine hochgradiger, oft nicht auf beiden Seiten in gleicher Weise, mit Reflexstörungen (anfänglich Steigerung, später meist Abschwächung bis zum völligen Erlöschen des Patellarreflexes) und Muskelatrophien. Die Lähmung kann vollständig werden (Paraplegie); ihr Charakter ist wechselnd, man sieht spastische und schlaffe Formen. Nicht so selten treten an den gelähmten Gliedmassen Myoklonien auf. Sphinkterstörungen an Blase und Mastdarm sind häufig. — Die Lähmung kann aufsteigenden Charakter haben, die Vorderbeine ergreifen und verschieden rasch kann es auch zu encephalitischen Erscheinungen kommen. Bleibt der Prozeß auf das Rückenmark beschränkt, so besteht keine unmittelbare Lebensgefahr, es sei denn durch die sekundäre Infektion bei Dekubitus und durch hypostatische Pneumonien. Der Verlauf kann sich über Wochen hinziehen. Man hat allerdings selten Gelegenheit, fortgeschrittene Stadien oder Restzustände zu beobachten, da die Tiere vorher abgetan werden. Auch bei dieser Form ist der Zusammenhang mit einem Infekt meist offensichtlich. Die betroffenen Tiere sind fast durchwegs jung (zwischen 6 und 15 Monaten).

3. Myoklonische Form: Myoklonien, d. h. rhythmische Muskelzuckungen, kommen, wie bereits erwähnt, oft an mehr oder weniger stark paretischen Gliedmaßen vor. Es gibt aber auch Formen, wo sie — ohne Lähmungen — das Bild beherrschen. Besonders oft betroffen sind Brustmuskeln und Schultergürtel, die Lendenmuskulatur, einzelne Gliedmaßen, bisweilen Hals- und Kopfbereich. Die zuckenden Muskelpartien verfallen eigenartigerweise der Atrophie. Eine aufmerksame Untersuchung wird allerdings oft noch andere Symptome (psychische Veränderungen, leichte Ataxie, Reflexanomalien, Sensibilitätstörungen) aufdecken. Die Prognose ist, sofern sich nicht

andere Störungen, wie Lähmungen oder Krämpfe, dazugesellen, quo ad vitam nicht ungünstig, quo ad restitutionem aber stets sehr zweifelhaft. Die Zuckungen können nach Wochen und Monaten schwächer werden oder verschwinden, doch stellt dies nicht die Regel dar. Therapeutisch sind sie nach unseren und fremden Erfahrungen so gut wie unbeeinflussbar.

4. Chronische, dementielle Form: Diese Gruppe läßt sich nur schwer mit einem befriedigenden Namen umschreiben und bedarf, wenn umfangreichere Untersuchungen vorliegen, später der weiteren Unterteilung. Neben den häufigen und oft schweren psychischen Abbauerscheinungen treten meist auch Hyperkinesien (Zwangsbewegungen, Drangwandern, epileptiforme Anfälle) oder Lähmungen auf. Die psychische Alteration äußert sich — im Gegensatz zur ersten Gruppe — weniger in gesteigerter Aktivität (abgesehen vielleicht vom Drangwandern und andern psychomotorischen Erscheinungen) als in Zerfallerscheinungen mit Abgestumpftheit, Somnolenz, Verlust der affektiven Ansprechbarkeit, Abbau der tierischen Intelligenzleistungen (Verlust des Appells, Unsauberwerden, Perversion des Appetits usw.). Cerebelläre Ataxie (Schädigung des Kleinhirnsystems) und Sehstörungen (Befall der Tractus optici) kommen zuweilen vor. Der Verlauf ist meist protrahiert; in manchen Fällen sind die Tiere in ihren vegetativen Funktionen wenig gestört und könnten Wochen oder Monate am Leben bleiben, würden sie nicht vorher beseitigt. Die heterogene Zusammensetzung der Gruppe zeigt sich im sehr unterschiedlichen Alter der Patienten (wenige Monate bis zu 10 Jahren und mehr, obschon vorwiegend jüngere Tiere) sowie im Umstande, daß der Zusammenhang mit einer infektiös-fieberhaften Erkrankung bald ein sehr offensichtlicher, bald ein lockerer, zuweilen aber überhaupt nicht nachweisbar ist.

B. Pathologisch-histologische Hauptgruppen

1. Seröse Meningo-Encephalitis: Unter diesem Namen fassen wir ein Gesamtbild von Veränderungen zusammen, das teilweise fließende Übergänge zu den beiden anschließend zu schildernden Gruppen aufweist und vermutlich oft nur deren Vorstufe im zeitlichen Ablauf darzustellen brauchte, sofern nicht vorher der Tod eintritt. Das Gehirn weist meist ein etwas erhöhtes Gewicht auf, die Pia sowohl wie das Parenchym sind vermehrt feucht, die Gefäße stark gefüllt, die Seitenventrikel oft mehr oder weniger deutlich erweitert. Histologisch fehlen gröbere Veränderungen: die Pia ist aufgelockert und hyperämisch, die Endothelien und adventitiellen Zellen ihrer Gefäße geschwollen, ab und zu finden sich gefäßnahe geringfügige Infiltrate mit Lympho- und Leukocyten. Die Gefäße des Parenchyms treten durch ihre starke Füllung — besonders im Mark der Großhirnhemisphären — deutlicher hervor. Endothel- und Adventitialzellen zeigen Proliferationstendenz, ihr Protoplasma ist vermehrt, die Kerne färben sich

intensiv. Im Gefäßlumen finden sich oft Ansammlungen von Leukozyten. Der adventitielle Raum ist oedematös aufgelockert, zuweilen enthält er eine leicht anfärbbare plasmatische Masse und vereinzelte Infiltratzellen, bes. Lymphocyten. Auffallend ist meist die Vermehrung der gefäßnahen Glia: deutlicher färbbare Gliazellen mit großen, hellen Kernen sammeln sich in mehreren Reihen entlang der Grenzmembran. Die Ganglienzellveränderungen, wenn vorhanden, sind unspezifisch und inkonstant nach Art, Ausdehnung und Lokalisation. Meist weisen sie den Charakter der akuten oder der schweren Zellerkrankung im Sinne Nissl's auf. Homogenisierte, kräftig färbbare Zelleiber mit Verschwinden der Tigroidsubstanz und Verkleinerung des Kernes haben wir nur ganz ausnahmsweise und in eng begrenzten Bezirken beobachten können. Ob dies mit der von den englischen Autoren „Sklerose“ benannten Veränderung identisch ist, können wir nicht entscheiden. Im ganzen stellen nach unserer Erfahrung die Ganglienzellveränderungen keinen irgendwie charakteristischen Befund dar und ihre Geringfügigkeit kann gerade zur Abgrenzung gegen schwere toxische Schädigungen, wie z. B. bei der Metavergiftung, diagnostisch herangezogen werden.

2. Disseminierte, lymphocytäre Meningo-Encephalo-Myelitis: In ihrer „reinen Form“ ist sie, wie der Name andeutet, gekennzeichnet durch das Vorherrschen der lympho-plasmocytären Leptomeningitis und der über graue und weiße Substanz in wechselnder Dichte und Anordnung verteilten perivaskulären Zellmäntel, die an größeren und mittleren Gefäßen vorwiegend aus Lymphocyten und anderen lymphoiden Elementen (u. a. den großen, einkernigen Wanderzellen Spielmeyers, Makrophagen) sowie Fibroblasten der Gefäßwand, an den Praekapillaren und Kapillaren vermehrt aus Plasmazellen bestehen. Die Verteilung ist weitgehend vom Gefäßbaum abhängig, kann aber im einzelnen sehr sprunghaft und unsystematisch sein. Einstrahlen der Infiltrate mit den die Gefäße begleitenden Pia-septen wird häufig beobachtet, besonders an der Großhirnrinde, der Zwischenhirnbasis und der Rückenmarksoberfläche. Eine Bevorzugung bestimmter Hirnabschnitte läßt sich u. E. nicht mit Sicherheit erkennen.

Die Glia kann zuweilen fast unbeteiligt bleiben. In manchen Fällen aber zeigt sie — insbesondere die Mikroglia — mehr oder weniger deutliche Proliferationsvorgänge und bildet im Verein mit den Gefäßinfiltraten lockere oder dichte Herde oder aber in sonst unveränderten Gebieten kleine Gliaknötchen, die zuweilen an die Fleckfieberherdchen beim Menschen erinnern. Solche Herdchen sind nach Spielmeier gefäßabhängig, entstehen akut und stellen Anzeichen frischer, umschriebener degenerativer Prozesse dar.

Die Ganglienzellen pflegen auffällig wenig in Mitleidenschaft gezogen zu sein, selbst in unmittelbarer Nachbarschaft oder sogar inmitten von Infiltratherden. Ebenso fehlen echte Entmarkungen; das Aus-

einanderdrängen der weißen Substanz durch massive perivaskuläre Mäntel kann manchmal solche vortäuschen.

Je intensiver die Gliabeteiligung ist, desto mehr nähert sich das Bild demjenigen der herdförmigen Encephalitis, der wir uns nun zuwenden wollen.

3. Herdförmige Meningo-Encephalo-Myelitiden: Hierher gehören die Formen, um welche sich heute die Diskussion vornehmlich dreht, d. h. die Encephalitiden mit Entmarkungsprozessen.

Das Bild ist nicht einheitlich, was seine Gründe darin haben mag, daß man zeitlich verschiedene Phasen zur Untersuchung erhält, daß je nach der „Reaktionslage“ des betroffenen Organismus unterschiedliche gewebliche Antworten auf die Noxe erfolgen und schließlich, daß diese Noxe selbst uneinheitlich ist. Wir glauben, daß alle drei Komponenten eine Rolle spielen und daß es sich mit unseren heutigen Kenntnissen noch nicht entscheiden läßt, welche von ihnen im Einzelfalle ausschlaggebend ist.

Die Entmarkungsherde können wahrscheinlich auf verschiedene Weise entstehen. Bei akut entzündlichen Prozessen an der Gefäßwand und Änderung ihrer Permeabilitätsverhältnisse mag es zum Austritt plasmatischer Flüssigkeit, zu einem gefäßnahen Oedem der weißen Substanz (Status spongiosus) kommen. Was für ein Faktor primär zerstörend auf die Myelinscheiden wirkt, wissen wir nicht. Es kann sich auch um ein lipolytisches Ferment handeln; experimentelle Untersuchungen haben gezeigt, daß normaler und krankhaft veränderter Liquor myelinabbauende Wirkung hat. Übertritt von Giftstoffen in die Gewebe bei Toxaemie ist ebenfalls in Betracht zu ziehen. Lokale Störungen des Gewebsstoffwechsels durch die entzündlichen Prozesse an den Gefäßen mögen eine Rolle spielen. Wir erinnern an die Auffassung von Verlinde, wonach an toxische Virusabbauprodukte bei erworbener Abwehrbereitschaft oder an eine Antigen-Antikörperreaktion zu denken wäre.

Hand in Hand mit dem fortschreitenden Zerfall der Myelinscheiden beginnt die Glia, insbesondere die Hortegaglia zu proliferieren, es kommt zur Bildung von reichlichen Mengen gliogener Körnchenzellen, die sich mit Fett beladen und den Abbau des untergehenden Gewebes besorgen. Die Achsenzylinder verhalten sich unterschiedlich; oft sind sie noch mitten in den Herden anzutreffen, wenn auch mit mehr oder weniger deutlichen degenerativen Veränderungen, andernorts können sie teilweise oder weitgehend zerstört sein. Obschon es sich in solchen Fällen nicht um typische Entmarkungen handelt, so schiene es uns doch verfehlt, kurzerhand von Gewebsnekrosen zu sprechen. Von der Existenz richtiger Gliafasernarben in den Entmarkungsherden konnten wir uns an unserem Material nicht überzeugen; im Gegenteil weist im Herdinnern oft auch die Makroglia regressive Veränderungen auf. Dagegen besteht nicht selten deutliche Proliferation der Astrocyten

saumförmig in der unmittelbaren Nachbarschaft der Herde. Marginale Fasergliose ist auch subpial bes. am ventralen und lateralen Rand von Brücke und Mittelhirn nicht selten.

Über die Anfangs- und Endstadien der Entmarkungsherde dieser Art wissen wir noch zu wenig. Wir vermuten aber, daß es sich bei ihnen um fortgeschrittenere Phasen entzündlicher, vaskulärer Prozesse handelt, aus denen die akuten, rundzelligen Infiltrate bereits wieder geschwunden sind (siehe später).

Solche Entmarkungsherde sind in erster Linie in den Uferzonen des IV. Ventrikels, am lateralen Rand der Brücke und der Brückenarme, um die Flockenstiele sowie im Markkörper und in den Markfolien des Kleinhirnes anzutreffen. Sie können aber auch im Mittelhirn, in den Tractus optici, im Balken und im Großhirnmark vorkommen.

Im Gegensatz zu Seiferle, dem man eine eingehende Beschreibung dieser Veränderungen verdankt, kommen wir aber (wie übrigens auch Cohrs) zur Feststellung, daß gleichzeitig und oft in enger örtlicher Verbundenheit mit den Entmarkungsherdchen auch perivaskuläre Rundzellinfiltrate und lymphocytäre Infiltration der Pia beobachtet werden kann. Darauf wird später noch einzugehen sein. Wir glauben jedenfalls mit Cohrs, daß der primäre und echt-entzündliche Prozeß sich an den Gefäßen abspielt und den Markscheidenzerfall nach sich zieht.

Eine andere Form von Entmarkungsherden, ebenfalls in erster Linie in der Kleinhirnregion und Umgebung des IV. Ventrikels lokalisiert, stellen die sog. Gliaraserde dar, die meist im Verein mit massiven perivaskulären Infiltraten auftreten. Sie sind viel zellreicher als die oben beschriebenen und enthalten neben progressiv veränderter Glia auch Zellen mesenchymaler Herkunft (mesenchymale Gitter- und Körnchenzellen) und Lymphocyten. Es kommt somit zur Durchbrechung der Grenzmembran zwischen Ekto- und Mesoderm. Die Zellen verschiedener Herkunft sind oft kaum auseinanderzuhalten. Solche Herde sind im allgemeinen ziemlich scharf begrenzt; sie entsprechen jenen, welche Scherer bei seiner „akuten multiplen Sklerose“ des Hundes beschrieben hat. Obschon am Herdrand Oedemlücken auftreten können, besteht kein richtiger Status spongiosus des Markes. Diese Herde können auch breit in angrenzende graue Substanz übergreifen.

Bei den herdförmigen Encephalitiden können in der grauen Substanz, besonders in der Großhirnrinde, in umschriebenen Zonen lebhaftere Proliferationserscheinungen an den kleinen Gefäßen auftreten, meist im Verein mit einer mehr oder weniger dichten Wucherung von gliösen Elementen, unter denen sog. Stäbchenglia besonders reichlich anzutreffen ist. Diese Gefäßwand-Proliferationsherde (es handelt sich nicht um Neubildung von Gefäßen!) vertragen sich ebenfalls mit der Anwesenheit perivaskulärer Rundzellinfiltrate. Sie sind übrigens

nichts für Virusaffektionen Spezifisches, sondern werden beispielsweise auch bei Toxoplasmose-Encephaliden beobachtet.

4. Meningomyelitis lumbosacralis: Diese Form zeichnet sich lediglich durch die Lokalisation der Veränderungen in den unteren Rückenmarksabschnitten aus. Sie entspricht deshalb klinisch der reinen paraplegischen Form. Histologisch kommen Veränderungen herdförmiger Art mit Entmarkungen sowohl wie perivaskuläre, lympho-plasmocytäre Infiltrate vor. Verteilung und Lokalisation auf dem Querschnitt sind außerordentlich verschieden und wechseln auch von Segment zu Segment. Bald ist mehr die weiße, bald vorwiegend die graue Substanz betroffen. Poliomyelitisähnliche Bilder mit Neuronophagien von Vorderhornzellen kommen vor, sind aber seltene Ausnahmen und meist findet sich in andern, oft nah benachbarten Schnitten plötzlich eine stärkere oder ausschließliche Lokalisation in der weißen Substanz. Das recht häufige Betroffensein der Hinterstränge und der Eintrittsregion der hinteren Wurzeln mag eine teilweise Erklärung für die klinisch zu beobachtenden Sensibilitätsstörungen und Automutilationen liefern.

5. Meningitis cereбрalis: Zuweilen kommen Tiere zur Beobachtung, welche im Anschluß an eine fieberhafte Erkrankung (die evtl. mit andern, nun abgeklungenen nervösen Symptomen einherging), manchmal auch nach einer aktiven Immunisierung gegen Staupe an epileptiformen Krampfanfällen leiden, die periodisch oder in unregelmäßigen Abständen auftreten. In den Zwischenzeiten sind die Tiere symptomfrei. Gewisse Charakterveränderungen können zwar bisweilen beobachtet werden. Die histologische Untersuchung ergibt dann oft lediglich in der Pia des Großhirns, besonders basal, umschriebene, leichtgradige entzündliche Veränderungen mehr chronischen Gepräges. Die fixen mesenchymalen Elemente sind vermehrt, die kollagenen Fasern zahlreicher; die Pia als ganzes ist verdickt und stark an der Hirnoberfläche adhärent. Zerstreut oder in kleinen, oft perivaskulären Nestern finden sich Lymphocyten und Plasmazellen. — Es ist denkbar, daß das Krampfgeschehen durch solche entzündlichen Prozesse, die vielleicht in Schüben verlaufen, ausgelöst wird.

Es wären schließlich noch verschiedene, durch Einzelfälle vertretene Formen anzuführen, die sich z. B. durch das Auftreten von Blutungen, durch Sklerosierung des Hämisphärenmarkes usw. auszeichnen. Doch würde deren Beschreibung den Rahmen dieser Arbeit überschreiten.

Wenn es schon einige Mühe bereitet, die klinischen und pathologisch-histologischen Bilder gesondert in Gruppen zusammenzufassen (wobei auch unsere Gruppierung der Mannigfaltigkeit der Formen nicht völlig gerecht zu werden vermag und ihr die Mängel allen Schematisierens anhaften), so beginnen die Schwierigkeiten erst recht beim Versuch, klinische und pathologisch-anatomische

Gruppen einander zuzuordnen. Was wir in Kürze hierzu sagen können, ist also *cum grano salis* aufzufassen.

Die akuten, rasch verlaufenden, konvulsivischen Formen bieten histologisch zumeist das Bild der serösen Meningoencephalitis. Es sind im allgemeinen Fälle, die entweder wenig andere Organveränderungen aufweisen oder bei welchen im Anschluß z. B. an eine Pneumonie ein schweres nervöses Krankheitsbild sich rasch entwickelt. Sie kommen also dem Bild der akuten, septikaemischen Virusstaupe am nächsten. Bezeichnenderweise figurieren die meisten Erkrankungsfälle aus größeren Hundeanstellungen, so aus den Armeehundlagern der Kriegszeit, in dieser Gruppe.

Die Zusammenordnung der Paraplegien mit dem histologischen Bild der Meningomyelitis wurde schon erwähnt.

Den myoklonischen sowie den andern mehr protrahierten Formen (mit charakterlichen und Affektivitätsveränderungen, dementiellen Zuständen, Hyperkinesien verschiedener Art, cerebellären Ataxien, zuweilen auch Lähmungen) sind sowohl die disseminierte, perivaskuläre Meningo-Encephalo-Myelitis wie die verschiedenen Typen der herdförmigen Entmarkungsencephalitis zuzuordnen.

Das Zusammengehen periodischer epileptiformer Anfälle bei sonstiger Symptomarmut mit chronischer Cerebralmeningitis sei nochmals hervorgehoben.

Mehr läßt sich — nach unseren bisherigen Erfahrungen — zur Stunde nicht sagen. Frappant ist oft die Diskrepanz zwischen der Schwere der klinischen Erscheinungen und dem Grad der histologisch faßbaren Veränderungen am ZNS. Man muß sich aber darüber im klaren sein, daß die histologische Untersuchung uns an den Spuren wechselnder Vorgänge stets nur ein momentanes Zustandsbild aufdecken kann. Die in ihrer klinischen Auswirkung vielleicht oft wichtigeren funktionellen Störungen, die Rückwirkungen von Reizungen oder Ausfällen bestimmter Bezirke auf entferntere oder benachbarte Teile des ZNS bleiben außerhalb der Reichweite der histologischen Darstellung. Besondere Vorsicht ist deshalb auch bei der Zusammenordnung lokalisierter histologischer Veränderungen mit bestimmten Funktionsstörungen geboten. Bei Zerstörungen im Rückenmark, in den Tractus optici sind die Verhältnisse noch relativ einfach. Cerebelläre Ataxie pflegt man den häufigen Kleinhirnherden zuzuschreiben; wir finden die letzteren aber oft, ohne daß klinisch eine solche Ataxie bestanden hat. Sicher sind akut entzündliche Prozesse in dieser Hinsicht noch weit schwerer zu beurteilen als ausgesprochene Narben- und Restzustände, wie wir sie ja beim Tier nur äußerst selten beobachten können.

Es fällt nicht leicht, die Encephalitiden des Hundes mit menschlichen Erkrankungsformen zu vergleichen. Der Versuch Scherers, die herdförmige Entmarkungsenzephalitis — wenn auch mit den nötigen Vorbehalten — der menschlichen Encephalitis disseminata und damit den (noch umstrittenen) Frühstadien der multiplen Sklerose nahezustellen, läßt sich wohl nicht in allen Punkten unterstützen. Doch ist zu sagen, daß dieser Forscher auf einer wichtigen und sicher verfolgungswerten Fährte war. Er ist u. W. nach Perdrau und Pugh der Erste gewesen, welcher mit allem Nachdruck auf die Entmarkungen und damit die morphologische Vergleichsmöglichkeit zwischen tierischen, wahrscheinlich infektiösen Erkrankungen und dem Komplex: Encephalitis disseminata — Multiple Sklerose des Menschen aufmerksam gemacht hat. Vergleichenden Untersuchungen auf diesem Gebiet kommt bei der zunehmenden Bedeutung der multiplen Sklerose und dem ungelösten Problem ihrer Entstehung (angeborene Unterwertigkeit des Nervensystems oder erworbene, infektiös-entzündliche Schädigung?) außerordentliche Bedeutung zu.

Verschiedene Autoren haben versucht, die entmarkenden Encephalitiden des Hundes den menschlichen post- und parainfektiösen Encephalitiden gegenüberzustellen (Verlinde, Parry u. a.). Obwohl auch diese Tendenz ihre Berechtigung hat, ist doch festzuhalten, daß histologisch in wichtigen Punkten keine Übereinstimmung besteht. So fehlt z. B. — wenn wir auch ganz vereinzelt ähnliche Bilder gesehen haben — der betont perivenöse Charakter der Gliawucherungen. Ein abschließendes Urteil wird wohl stets auch dadurch erschwert, daß das tierische ZNS unter gleichen Bedingungen nicht in der dem menschlichen eigentümlichen Weise zu reagieren braucht.

Auch der von Verlinde gemachte Versuch, die vorwiegend perivaskuläre, disseminierte Form als Polioencephalitis abzugrenzen, scheint uns nicht glücklich. Die Verteilung der Infiltrate ist zu wechselnd und insbesondere ist eine Bevorzugung bestimmter Kerngebiete nicht festzustellen.

II. Spezielle Untersuchungen zur „Hard pad“-Frage

Den folgenden Ausführungen liegen eingehende histologische Untersuchungen an 23 Fällen zugrunde, die während des Krankheitsablaufes deutliche Hyperkeratosen der Pfoten und z. T. des Nasenspiegels aufwiesen. Bei 16 von ihnen wurden sie noch anlässlich der Sektion konstatiert. Vergleichsweise wurden außerdem 10 Fälle herangezogen, welche entweder eine Encephalitis mit Lückenfeld-Entmarkungen aufwiesen oder welche im engen Kontakt (gleicher Zwinger) mit Tieren erkrankten, die Hyperkeratosen zeigten. Nur nach dem klinischen Bild ohne Hyperkeratosen als „atypische Staupen“ angesehene Fälle wurden nicht verwendet. Um unsere

Ausführungen nicht über Gebühr auszudehnen, sollen unter Verzicht auf kasuistische Angaben die Ergebnisse in einigen kurzen Abschnitten festgehalten werden.

Material: Die 33 Tiere gehören den verschiedensten Rassen an, reinrassige sind ebenso wie Bastarde vertreten. Auf 18 Rüden entfallen 15 Hündinnen. 12 Tiere waren unter 6 Monate, 12 zwischen 6 Monaten und einem Jahr, 6 zwischen 1 und 2 Jahren und nur 3 über 2 Jahre alt. Die Krankheitsdauer, soweit sie sich nach den zuweilen mangelhaften Beobachtungen der Besitzer feststellen läßt, bewegte sich zwischen 2 und 10 Wochen. Eines natürlichen Todes sind nur 8 Tiere gestorben; alle anderen wurden in verschiedenen Krankheitsphasen der Euthanasie zugeführt.

Krankheitserscheinungen: Die Krankheitsbilder waren, entsprechend den variablen Organbefunden bei der Sektion, recht verschieden. In einem überwiegenden Teil der Fälle bestanden Inappetenz und mehr oder weniger schwere gastro-intestinale Störungen mit Durchfällen und Erbrechen. Deutliche Tonsillitis stellte man in 6 Fällen fest. Sehr häufig waren Symptome von seiten des Respirationsapparates: Rhinitis, in 2 Fällen eitrige Sinusitis, Husten, Dyspnoe, Dämpfungen der Lungenfelder. Konjunktivitis wurde oft beobachtet, meist mit serösem, zuweilen mit eitrigem Ausfluß. Die Körpertemperatur verhielt sich ungleich, doch bestund wohl in allen Fällen, wenn auch manchmal nur zeitweilig, Fieber, das über 40 ansteigen konnte, sich aber häufig längere Zeit um 39.5 herum bewegte.

Das Auftreten der Pfortenhyperkeratosen war zu sehr verschiedenen Zeitpunkten festzustellen und ließ sich weder mit einem bestimmten Krankheitsbild noch mit einer Krankheitsphase in Beziehung bringen. Soweit sich die Frage mit Sicherheit beantworten ließ, erfolgte die Konstatierung der Hyperkeratosen sowohl vor, wie zugleich mit oder nach dem Auftreten der ersten nervösen Symptome. Abnorme Verhornung des Nasenspiegels wurde in wenigen Fällen gesehen, ebenso pustulöse Exantheme am Bauch.

Neurologische Störungen: Dominierend sind die psychischen Veränderungen und die Hyperkinesien, vorab die Myoklonien. Weniger häufig sind Kaumuskelkrämpfe, Zittern und epileptiforme Anfälle. Koordinationsstörungen vom Typus der cerebellären Ataxie wurden 7 mal festgestellt. Verhältnismäßig selten sind, wie schon Scheitlin et al. betonen, spinale Lähmungen. Tetraplegien können sich in Endstadien einstellen. Schließlich wurden verschiedenartige und -gradige Sensibilitätsstörungen, Sehstörungen, Reflexanomalien und ein einziges Mal Manègebewegungen beobachtet.

Sektion und histologische Organbefunde: Hier treten besonders 4 Gruppen von Veränderungen hervor: 1. Erscheinungen der Gastroenteritis, die im allgemeinen wenig hochgradig sind; 2. Lungenveränderungen in Form von Pneumonien uneinheitlichen Charakters; 3. Lungenoedem- und hypostatische Anschoppungen. 4. Trübun-

gen der Parenchyme von Leber, Nieren und Herz, bisweilen mit entzündlichen, interstitiellen Veränderungen, die aber selten hochgradig sind.

Die subkutanen und Organlymphknoten sind vielfach, aber nicht immer geschwollen, saftreich, zuweilen gerötet. In Einzelfällen wurden schließlich noch eine Reihe von Veränderungen festgestellt, die z. T. ohne Zusammenhang mit der Krankheit sein dürften und hier nur stichwortartig aufgeführt werden: eitriges Sinusitis frontalis, Tonsillitis, Pleurablutungen und Exsudat in der Brusthöhle, fibrinöse Epikarditis, Cystitis mit punktförmigen Blutungen, Fettgewebnekrosen im Pankreas, Muskelatrophien, Struma.

Veränderungen am ZNS: Auf Einzelheiten soll hier nicht mehr eingegangen werden; wir verweisen auf die Ausführungen Seite 799 bis 805. Als wesentlichstes Ergebnis ist festzuhalten, daß wir bei der Gruppe von 23 Tieren mit Hyperkeratosen verschiedene histologische Bilder angetroffen haben und daß wir mit Entschiedenheit aussagen können, daß auch keine aetiologische Einheitlichkeit besteht. Vier Fälle mit eindeutigen, bei der Sektion festzustellenden Hyperkeratosen der Pfoten erwiesen sich nämlich als Toxoplasmose-Encephaliden, wobei bei einem noch eine schwere viscerale Toxoplasmose vorlag.

Bei 8 Tieren fanden wir lediglich das Bild der akuten serösen Meningoencephalitis ohne Herdbildungen, Entmarkungen oder bedeutende vaskuläre Infiltration. Sie entsprachen mit raschem Verlauf und Vorherrschen der nervösen Reizerscheinungen (Kieferkrämpfe) auch klinisch diesem Typ.

Herdförmige Gefäßwandproliferationen mit begleitender Gliawucherung wurden, besonders in Form von Rindenherdchen, in der Mehrzahl der restlichen 11 Fälle dieser Gruppe festgestellt, wabige Entmarkungen in 8 Fällen. Bei den meisten kamen zugleich lympho- und plasmocytäre perivaskuläre Infiltrate vor, in einzelnen Fällen beherrschten sie das Bild, besonders in den 3 mit Fehlen der Entmarkungen. Vorwiegende Lokalisation der Veränderungen, insbesondere der Entmarkungsherdchen in der Brücken-Kleinhirnregion war häufig, aber nicht obligat. In einzelnen Fällen erwies sich diese Gegend als nur schwach betroffen. Kleine Gliaknötchen, subependymale Gliawucherung und ependymnahe perivaskuläre Infiltrate sind nicht selten. Die Pia erwies sich uns häufiger lympho-plasmocytär infiltriert, als nur durch eine mesenchymale, teils diffuse, teils gefäßabhängige fibro- und histiocytäre Proliferation verdickt. In den Gefäßwand- und Gliaproliferationsherdchen der grauen Substanz fällt oft eine starke Tendenz zur Kerndegeneration und -fragmentierung auf, wie dies auch oft bei der Toxoplasmose-Encephalitis beobachtet werden kann.

Einer unserer leider nur spärlichen Fälle aus der Zeit vor dem letzten Kriege (Januar 1937), der Vergleichsgruppe angehörend, zeigt schöne vaskulär-gliöse Herde mit wabiger Entmarkung in der weißen Sub-

stanz des Kleinhirns. Dieser Encephalitistyp ist also auch für unser Land nicht neu. Interessant sind auch 2 Fälle, bei denen unmittelbar im Anschluß an eine Schutzimpfung mit lebendem, frettchen-adaptiertem Virus (Green/Grafton) sich eine fieberhafte Erkrankung einstellte, zu der sich bald myoklonische Zuckungen und epileptiforme Anfälle hinzugesellten. Während beim einen keine Pfotenveränderungen beobachtet wurden, wies der zweite typische Hyperkeratosen und einen haarlosen Ring um die Augen auf. Beide zeigten histologisch Proliferation der Gefäßwandelemente und der Glia sowie wabige Entmarkungsherde; diese letzteren waren beim Fall mit Hyperkeratosen weniger intensiv, dafür fanden sich in den Herdgebieten und in der Pia auch lymphocytäre, perivaskuläre Infiltrate.

Zusammenfassend können wir also sagen, daß wir bei den Fällen mit eindeutigen Hyperkeratosen — abgesehen von jenen, die sich als Toxoplasmosen erwiesen — die gleichen Typen histologischer Veränderungen fanden, welche uns von den Encephalitisformen unseres Gesamtmaterials her bekannt waren. Das von Seiferle beispielhaft beschriebene Bild kann bei Anwesenheit von Hyperkeratosen vorkommen, ist aber nicht obligat. Der erwähnte Fall von 1937 und besonders die Arbeiten früherer Untersucher (Cerletti, Perdrau und Pugh, Marinesco et al.) zeigen, daß die Gefäßwand- und Gliaproliferationen nicht etwas neu in Erscheinung Getretenes darstellen. Die Erkrankungsfälle im Anschluß an die Verimpfung von Staupevirus sprechen — neben anderen, schon früher dargelegten Gründen — gegen die Auffassung, daß das Staupevirus keine entzündlichen Veränderungen im ZNS verursache. Das Zusammengehen von Hyperkeratosen der Pfoten mit Toxoplasrose-Encephalitis zeigt, daß die Entstehung dieser Veränderungen offenbar auch nicht von einer bestimmten, z. B. Virus-, Ätiologie abhängig ist.

7. Zur Frage der Einschlußkörperchen (EK)

Als erster hat wohl Standfuß (1908) über das Vorkommen von azidophilen Einschlüssen in den Ganglienzellen bei Staupe berichtet. Er hielt sie für Kernkörperchen, die den Kern verlassen und ins Plasma der Zelle auswandern, und wies auf die Verwechslungsmöglichkeiten mit den für die Wutdiagnostik wichtigen EK hin, welche Negri 1903 entdeckt hatte. Ähnliche Befunde erhoben andere Autoren, wie Babes, Lentz, Sanfelice und Sinigaglia. Die Untersuchungen dieser Forscher waren sicher nicht weniger sorgfältig, als dies heute üblich ist; trotzdem sind ihre Befunde

heute kaum mehr beachtet und es wird ihnen kein diagnostischer Wert zuerkannt. Ein krasses Beispiel dafür, wie sich die Interpretation eines Befundes wandeln kann, stellen die basophilen EK dar, welche Kantorowicz und Lewy (1923) beschrieben und die sie als Erreger der Staupeencephalitis betrachteten. Noch bei Frauchiger-Walthard (1935) werden sie als „Zufallsbefunde“ bezeichnet. Heute weiß man, daß es mit aller Wahrscheinlichkeit Toxoplasmen waren, so daß es sich überhaupt nicht um Virusencephalitiden handelte. Manouélian und Viala beschrieben 1927 ein „Encephalitozoon Negrii“ als gemeinsamen Erreger von Lyssa und Staupe. Maßgebend für die Ablehnung der Ganglienzelleinschlüsse dürften u. a. auch die negativen diesbezüglichen Ergebnisse einer englischen Kommission zum Studium der Staupe gewesen sein.

Marinesco und Mitarbeiter haben 1933 erstmals auch auf EK in den Kernen von Gliazellen hingewiesen.

Vielerorts wird heute intracytoplasmatischen EK in Epithelzellen, insbesondere der Bronchial- und Harnblasenschleimhaut, entscheidende diagnostische Bedeutung beigemessen.

Es werden verschiedene Darstellungsmethoden angegeben, doch scheinen heute für Routineuntersuchungen besonders Trichromfärbungen (z. B. mit Scharlachrot, Orange-G und Lichtgrün) gebräuchlich zu sein. Sjolte (1947) stellte bei 70%, Lindgren (1951) bei 66% der Staupefälle diese EK fest. Wie allerdings beim restlichen Drittel die Beweisführung für Staupe sich gestaltet, ist nicht genau ersichtlich. Nach Lindgren war bei diesen 34% kein Grund für das Fehlen der EK zu finden, weder in bezug auf Krankheitsdauer und -form, noch hinsichtlich Art und Schwere der pathologisch-anatomischen Befunde, Rasse, Alter und Geschlecht der Tiere. Lindgren arbeitete auch eine klinische Methode mit Abstrichen von Nasen-, Scheiden- oder Harnröhrenschleimhaut aus. Ähnliche Untersuchungen hat Lanek (1950, mündliche Mitteilung) unternommen.

Von Riser (1950) wurde nachdrücklich darauf hingewiesen, daß die Kenntnisse über Natur, Entstehungsbedingungen und „Lebenszyklus“ dieser Gebilde noch so rudimentär seien, daß man sich ihrer schwerlich zu diagnostischen Entscheidungen bedienen könne. Vor kurzem nun (1951) hat er überdies 4 Fälle beschrieben, die klinisch schwere Pfortenhyperkeratosen zeigten und bei der Sektion reichlich intracytoplasmatische EK aufwiesen („Typical canine distemper inclusions were found in abundance in three of these cases“).

Eine Gelegenheit, experimentell dieser Frage der intranukleären EK nachzugehen, böte sich bei der sog. krankhaften Drohnenbrütig-

keit der Bienenköniginnen. Fyg (1948) hat dort in mustergültiger Weise verschiedene Stadien derartiger Einschlüsse studiert.

Von MacIntyre und Mitarbeitern (1948) wurde auf die intranukleären EK in Glia-, Mesenchym- und Ependymzellen als typisches Merkmal ihrer Ib-Encephalitis Gewicht gelegt.

Nach mündlicher Mitteilung von Prof. Frauchiger konnten solche allerdings bei seinem Besuch 1950 in den Wellcome Laboratories von den genannten Autoren nicht überzeugend vordemonstriert werden.

Während Cohrs diese EK ausführlich beschreibt, konnte Seiferle sie in seinem Material nie überzeugend nachweisen, womit auch unsere Feststellungen übereinstimmen. In einem einzigen Falle vermochten wir vergleichbare Gebilde zu finden, aber nur in sehr geringer Zahl. Nach all dem Gesagten können wir nicht zu einer wesentlich andern Auffassung kommen, als wie sie Frauchiger und Walthard schon vor 16 Jahren formuliert haben: das negative Ergebnis der eigenen Untersuchungen und die sich widersprechenden Angaben in der Literatur zeigen, daß die Frage der EK noch unentschieden ist und daß wir ihrem diagnostischen Wert mit Skepsis gegenüberstehen müssen.

Es mag übrigens auffallen, daß im humanmedizinischen Schrifttum diese Fragen wenig zur Diskussion stehen. In Spielmeyers „Histopathologie des Nervensystems“ findet der Ausdruck „Einschlußkörperchen“ nicht einmal Erwähnung, und in der „Speziellen Pathologie der Krankheiten des zentralen und peripheren Nervensystems“ von Peters (Stuttgart [Thieme] 1951) lediglich im Zusammenhang mit den Negrikörperchen bei Lyssa. Zur Frage der EK-Encephalitis beim Menschen siehe Martin et al., Schweiz. Arch. Neurol. u. Psychiat. 66, 217—260/1950.

8. Diskussion

Damit kommen wir zum Schluß unserer Ausführungen und wollen überschauend festzuhalten versuchen, welches die Ergebnisse eines kritischen Literaturstudiums und unserer selbst gesammelten Erfahrungen sind. Leider bleibt die Zahl der unbeantworteten Fragen noch weit größer als die der gefestigten Tatsachen.

a) Zum Symptom der Pfotenhyperkeratose

Diese interessante Erscheinung, welche mit weiteren Veränderungen an epidermalen Gebilden einhergehen kann (Hyperkeratose des Nasenspiegels, übermäßiges Wachstum der Zwischenzehenhaare, abnorme Pigmentierung und sogar Verhornung der Bauch-

haut) ist, wie Scheitlin et al. feststellen, häufig, aber nicht regelmäßig mit atypischen Verlaufsformen der Staupe und mit Entmarkungsenzephalitis vergesellschaftet. Wir glauben nach unserem Gesamtmaterial, daß die Beziehung noch eine bedeutend lockerere ist, als diese Autoren annehmen. Man kann sich vielleicht auch fragen, was bei dem Formenreichtum dieser Krankheit oder Krankheitsgruppe im Einzelfall als „typisch“ zu bezeichnen ist. Die Hyperkeratosen sind vorübergehender Natur, d. h. die Hornplättchen lösen sich mit der Zeit ab, und die Ballen können wieder ihr normales Aussehen gewinnen. Es ist heute kaum mehr entscheidbar, ob das Symptom schon vor dem letzten Krieg vorkam und ohne Beachtung blieb, oder ob es sich wirklich um etwas neu Auftretendes handelt. Die erstere Möglichkeit ist nicht von vornherein auszuschließen; Innes (1949) hat mit Recht darauf hingewiesen, wie blind man oft lange für eine Erscheinung bleiben kann, welche man — einmal darauf aufmerksam gemacht — alsbald häufig feststellt.

Unbeantwortet bleibt vorderhand auch die Frage nach der Natur und Pathogenese dieser Erscheinung; sie wurde bisher auch auffällig wenig diskutiert. Scheitlin et al. äußern die Vermutung, daß es sich um eine „spezifische Affinität der pathogenen Noxe zu ganz bestimmten Gewebstypen“, hier also Ektoblastabkömmlingen, handle. Riser (1951) denkt, daß die Nerven, welche die Regionen mit Hyperkeratose versorgen, erkrankt seien („... the nerves supplying this area may have been involved early in the illness“), ohne aber entsprechende Befunde anzuführen. Eigene, noch zu spärliche Untersuchungen an Gliedmaßenerven und -gefäßen ergaben bisher keine greifbaren Resultate. Es wäre auch denkbar, daß es sich um zentral bedingte, trophische Störungen handelt (Zwischenhirn — vegetative Zentren); Beweise dafür fehlen aber z. Zt. Auffällig ist, daß sich auf humanmedizinischem Gebiet nichts unmittelbar Vergleichbares findet.

Wir haben gesehen, daß das Symptom weder mit bestimmten klinischen Erscheinungen, noch mit irgend einer Verlaufsphase gekoppelt ist. Im Gegensatz zu den Ergebnissen anderer Untersucher geht aus unserm Material hervor, daß es auch nicht an eine bestimmte histologische Form der Enzephalitis gebunden ist. Auch in bezug auf die Aetiologie besteht keine Einheitlichkeit, indem das Symptom auch bei Toxoplasmose zur Beobachtung kommen kann.

Zusammenfassend läßt sich also sagen, daß das Symptom der Hyperkeratosen, so interessant es an sich ist, keinen Beweis für das Vorliegen einer bestimmten Krankheit darstellt. Es wäre deshalb

zu empfehlen, den nur irrtümliche Vorstellungen erweckenden Ausdruck „hard pad disease“ fallen zu lassen. Weitere Untersuchungen sind dringend nötig.

b) Morphologie und Aetiologie

Schon früher haben wir (Frauchiger und Fankhauser, 1949) in Übereinstimmung mit anderen Autoren auf die Notwendigkeit hingewiesen, die entzündlichen Erkrankungen des ZNS beim Hunde nach Möglichkeit aufzuteilen. Klinische, serologische und pathologisch-anatomische Untersuchungen erlauben, eitrige Affektionen, Toxoplasmose, Leptospirosen, toxische Prozesse, Erkrankungen der Wirbelsäule u. a. abzutrennen, was klinisch auch heute noch oft zu Verwechslungen mit den Virusencephalitiden Anlaß gibt. Wir glauben, daß auch bei diesen letzteren den klinischen und pathologisch-histologischen Untersuchungen nach wie vor wesentliche Bedeutung zukommt, und daß die Ergebnisse experimenteller Forschung (serologisch, Übertragungsversuche usw.) nur in enger und steter Verbindung mit ihnen und gestützt auf sie zu wirklich sicheren Schlüssen berechtigen. Um aber den Wert morphologischer Forschung richtig einzuschätzen, muß man auch ihrer Grenzen eingedenk bleiben. Endgültige Entscheidungen aetiologischer Fragen darf man wiederum — abgesehen von jenen Fällen, wo der morphologische Erregernachweis möglich ist — von der pathologischen Histologie allein nicht erwarten. Es können sowohl übereinstimmende gewebliche Veränderungen durch verschiedene Noxen hervorgerufen werden, wie auch ein und derselbe Erreger für unterschiedliche pathologisch-histologische Bilder verantwortlich sein kann. Spielmeyer hat daraufhingewiesen, wenn er sagte: „...daß das gleiche ursächliche Agens Veränderungen verschiedener morphologischer Dignität bewirken kann und daß alles natürliche Geschehen ‚Übergang‘ ist“.

Diese Feststellung wird in sehr schöner Weise durch die Toxoplasmose-Encephalitis illustriert, wo man einerseits recht divergente Befunde erheben, auf der andern Seite Veränderungen finden kann, die große Ähnlichkeit mit denjenigen der Virusencephalitis aufweisen, so daß erst der Erregernachweis eine sichere Diagnose gestattet. Zwischen verschiedenen nahe verwandten Virustypen nach morphologischen Kriterien unterscheiden zu wollen, hieße doch wohl die Möglichkeiten der Histologie überschätzen. Spielmeyer, der selber über die Staupeencephalitis gearbeitet hatte, betont die Verschiedenartigkeit der Veränderungen: „Vielleicht

noch besser wird der Übergang von herdförmigen zu diffusen Entzündungen durch die Befunde bei der Staupe der Hunde illustriert. Die Mehrzahl der Fälle sind hier Mischtypen. In der einen Reihe herrscht die mehr herdförmige, in der andern die mehr diffuse Ausbreitungsart vor. Unsere Feststellungen decken sich darin mit denen von Cerletti.“

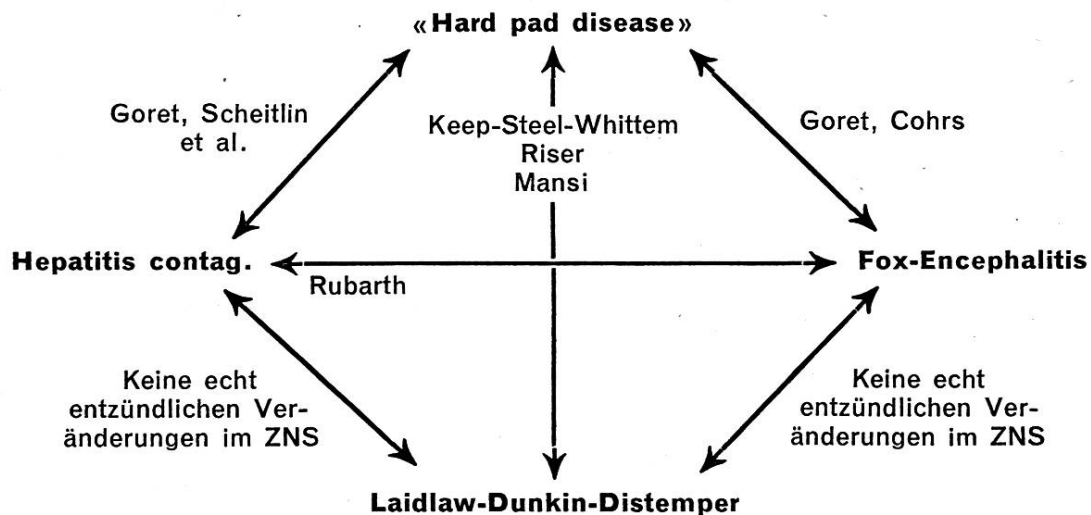
Die Bedingungen, welche den Verschiedenheiten der histologischen Reaktion zugrundeliegen, sind uns leider noch immer so gut wie unbekannt. Von Bedeutung ist sicher der Zeitfaktor. So scheint es uns wahrscheinlich, daß die wabigen Entmarkungsherde mit Vorherrschen der Abbauvorgänge und Proliferationserscheinungen an den Gefäßwänden weiter fortgeschrittene Stadien eines anfänglich akut-entzündlichen Prozesses darstellen. Der meist nachweisbare chronische Verlauf sowie die vielen Fälle, welche neben den vorgenannten Veränderungen noch mehr oder weniger starke und ausgebreitete perivaskuläre Infiltrate aufweisen, sprechen für diese Auffassung. Auch hierin kann man sich auf das kompetente Urteil Spielmeyers stützen, der ausführte: „... daß die vaskulären, infiltrativen Erscheinungen als das maßgebendste Symptom im Entzündungskomplex in etwas späteren Phasen nicht mehr vorhanden zu sein brauchen und daß die Ausfälle doch entzündlicher Genese sein können. Das finden wir z. B. im Endstadium der Staupe . . .“

Warum die Entmarkungsvorgänge in den einen Fällen früher, in anderen später und in weiteren überhaupt nicht in Erscheinung treten; warum die perivaskulären Infiltrate einmal zurückgehen, zuweilen aber persistieren oder überhaupt allein das Bild beherrschen; warum manchmal ein Status spongiosus mit Lückenfeld-Entmarkungen, manchmal kompakte, gliös-mesenchymale Herde in der Art von Scherers „akuter multipler Sklerose“ entstehen: auf alle diese Fragen sehen wir noch keine befriedigende Antwort. An diesem Umstand ist nicht zuletzt mangelnde Erfahrung schuld; Genauigkeit und Zuverlässigkeit der Vorgeschichte sowie die Gründlichkeit der klinischen Auswertung erreichen leider in vielen Fällen nicht das wünschbare Maß. Besonders die Liquoruntersuchungen sollten viel systematischer durchgeführt werden. Über den zeitlichen Ablauf ein Urteil zu fällen wird noch dadurch erschwert, daß entzündliche Veränderungen verschieden lange Zeit ohne ersichtliche klinische Manifestation sich im ZNS entwickeln können. Diese schon von Cerletti gemachte Feststellung hat sich uns zu wiederholten Malen bestätigt.

Sicher spielen individuelle und konstellationsbedingte Ver-

schiedenheiten in der Reaktionslage eine Rolle, doch gälte es, diese zu erfassen! Vermehrte Aufmerksamkeit dürfte dem Zusammengehen verschiedener Infektionen zu widmen sein; wir denken hier insbesondere an die Leptospirosen und erinnern an die Arbeiten von Freudiger (1951) sowie an Beobachtungen von Witzigmann (1950). Auch der Frage der bakteriellen Erreger, denen zu meist als sog. Sekundärerreger eine Art Aschenbrödelrolle zuge dacht wird, sollte nach modernen mikrobiologischen Gesichtspunkten immer wieder nachgegangen werden. Gibt es schließlich, wie Goret annimmt, verschiedene Virustypen mit ungleicher Virulenz und Neurotropie, Typen, die ev. auch geographisch verschieden sein können? In diesem Falle müßte man sich fragen, ob nicht die verschiedenen fremden Impfstoffe mit lebenden Vira ein Danaergeschenk darstellen?

Wir halten es für verfrüht, jetzt schon ein Urteil über die Einheitlichkeit oder Vielfalt des ätiologischen Agens abgeben zu wollen. Die bisher versuchten aetiologischen Einteilungen — deren Wert als Diskussionsgrundlagen in keiner Weise geschmälert sein soll — vermögen u. E. nicht zu befriedigen und werden in wichtigen Punkten den tatsächlichen Verhältnissen nicht gerecht. Eine Zusammenstellung der verschiedenen Ergebnisse führt zu weitgehenden Widersprüchen und zum Ergebnis, daß man nach allem praktisch wieder bei der Ausgangslage angekommen ist. Das nachstehende Schema, welchem Verlautbarungen über experimentelle, serologische und morphologische Untersuchungen aus verschiedenen Ländern zugrundegelegt sind (auf alle durch die Autorennamen angedeuteten Publikationen wurde in dieser Arbeit eingegangen), veranschaulicht dies in drastischer Weise.



Wir halten es vorderhand — wenigstens für unsere Verhältnisse — für das Beste, mit möglichst systematischen klinischen und pathologisch-histologischen Untersuchungen zu einer Gruppierung zu kommen, die in aetiologischer Hinsicht nichts präjudiziert, wie wir dies in der vorliegenden Arbeit versucht haben. Eine derartige Gruppierung ist plastisch genug, um neue Erkenntnisse in sich aufzunehmen und kann, wenn mit unwiderlegbaren Resultaten der experimentellen Forschung im Einklang stehend, einmal zu einer soliden Grundlage werden.

Zum großen Maß an Arbeit und auch an materiellen Mitteln, welches nötig ist, um diese Fragen einer Lösung näherzubringen, könnte durch eine vermehrte Zusammenarbeit von wissenschaftlichen Instituten und kynologischen Organisationen weitgehend beigetragen werden.

9. Zusammenfassung

Anhand älterer und neuerer Arbeiten zum Encephalitisproblem beim Hund wird eine kritische Übersicht der ätiologischen und morphologischen Forschung gegeben. Aus einem Material von 320 klinisch und pathologisch-histologisch untersuchten Hunden, über welches unser Institut verfügt, wurden eine Gruppe von 23 Tieren mit eindeutigen Ballenhyperkeratosen sowie 10 vergleichsweise herangezogene Fälle den eigenen Ansichten über die Hyperkeratosen zugrundegelegt. Wir kamen zu den nachstehenden Schlußfolgerungen:

1. Es läßt sich nicht entscheiden, ob die Pfotenhyperkeratosen schon früher vorkamen und ohne Beachtung blieben, oder ob dieses interessante und bisher nicht zufriedenstellend zu deutende Symptom erst neuerdings in Erscheinung tritt.

2. Jene Form der Entmarkungsencephalitis, welche von verschiedenen Autoren mit diesem Symptom in Zusammenhang gebracht worden ist, existierte jedenfalls auch bei uns schon vor dem letzten Kriege.

3. Entgegen der Auffassung englischer und anderer Untersucher kommen wir zum Ergebnis, daß die histologischen Veränderungen im ZNS bei bestehender Pfotenhyperkeratose uneinheitlich sind. Sie können sowohl dem Bild der akuten, serösen Meningoencephalitis, der disseminierten, perivaskulären Meningoencephalomyelitis, der Entmarkungsencephalomyelitis sowie verschiedenen Mischformen entsprechen. Diese Verschiedenheiten zeigen sich schon an unserem herausgegriffenen Material von 33 Fällen, das an Zahl klein ist, sich aber gut mit der Anzahl verarbeiteter Fälle anderer Autoren messen kann.

4. Die Pfotenhyperkeratosen beweisen keine aetiologische Zusammengehörigkeit und sind nicht einmal an die Virusnatur der Erkrankung gebunden. Vier Fälle, bei denen dieses Symptom in ausgeprägter Weise vorhanden war, erwiesen sich als Toxoplasmosen.

5. Die Frage der Einschlußkörperchen wird, nach den eigenen negativen Ergebnissen und auf Grund der widersprechenden Angaben in der Literatur, als ungelöst betrachtet. Der diagnostische Wert der verschiedenen Zelleinschlüsse bleibt zu beweisen.

6. Die Frage nach der Einheitlichkeit oder Verschiedenartigkeit der ursächlichen Vira bleibt offen. Gewichtige Argumente (Goret, Whittem et al., Mansi) sprechen auf Seiten der experimentellen Forschung für Einheitlichkeit. Die pathologisch-histologischen Befunde ihrerseits berechtigen uns nicht, nach aetiologischen Gesichtspunkten innerhalb der Virusencephalitiden Aufteilungen vorzunehmen.

7. Es wird schließlich vorgeschlagen, die Bezeichnung „hard pad disease“ fallen zu lassen. Durch klinische und pathologisch-histologische Untersuchungen sollte zu einer in aetiologischer Hinsicht unvoreingenommenen Gruppierung der virusbedingten entzündlichen Erkrankungen des ZNS beim Hunde zu kommen sein. Ein derartiger Versuch, der in jeder Hinsicht ausbaufähig bleibt, wird gestützt auf unsere eigenen Erfahrungen vorgelegt.

Résumé

Sur la base de documents anciens et de travaux plus récents, on nous offre une vue d'ensemble du problème de l'encéphalite considérée dans son étiologie et sa morphologie. Disposant dans notre institut de 320 chiens examinés cliniquement et histopathologiquement, ayant en outre choisi parmi eux un groupe de 23 animaux présentant des hyperkératoses prononcées des coussinets plantaires ainsi que 10 animaux témoins, nous en sommes arrivés aux conclusions suivantes :

1. On ne peut établir avec certitude si les kératoses des coussinets plantaires existaient déjà auparavant et qu'on en avait ignoré la présence, ou si ce symptôme intéressant et dont on méconnaît encore la portée, ne se manifeste que depuis peu de temps.

2. Cette forme d'encéphalite démyélinisante dont différents auteurs ont établi la corrélation avec le symptôme précité, existait certainement chez nous déjà avant la dernière guerre.

3. Malgré l'opinion contraire d'auteurs anglais et autres, nous

estimons que les altérations histologiques du système nerveux central, lors d'hyperkératose des coussinets plantaires, ne sont pas uniformes. Elles peuvent tout aussi bien correspondre à la méningoencéphalite aiguë séreuse, à la méningoencéphalomyélite périvasculaire disséminée, à l'encéphalomyélite démyélinisante qu'à diverses formes mixtes. Ces diversités se manifestent déjà dans notre matériel de 33 cas, dont le nombre est, il est vrai, peu élevé, mais peut supporter la comparaison avec les cas étudiés par d'autres auteurs.

4. Les kératoses des coussinets plantaires ne présentent pas de parenté étiologique et ne sont même pas liées à la nature virulente de la maladie. Quatre cas qui présentaient ce symptôme de façon très précise étaient des toxoplasmoses.

5. Vu nos propres résultats négatifs ainsi que les données contradictoires des publications scientifiques, le problème des corpuscules de réaction est considéré comme non résolu. La valeur diagnostique des différentes réactions cellulaires reste encore à prouver.

6. La question de l'unité ou de la disparité de la causalité des virus reste ouverte. D'importants arguments (Goret, Whittem et al. Mansi) parlent en faveur de la recherche expérimentale pour l'unité. D'autre part, les résultats histo-pathologiques ne nous autorisent pas à établir de démarcations à l'intérieur des encéphalites à virus sur la base de données étiologiques.

7. Nous proposons enfin de laisser tomber le nom de „hard pad disease“. On devrait pouvoir arriver, par des examens cliniques et pathologiques, à grouper étiologiquement et sans parti pris, les affections inflammatoires à virus du système nerveux central du chien. Cet essai, résultat de nos propres expériences, est à tous égards susceptible d'être répété et complété.

Riassunto

Per servire di base alle opinioni personali sulle ipercheratosi, da un materiale di 320 casi dell'Istituto esaminati dai punti di vista clinico e istopatologico furono controllati un gruppo di 23 animali con evidenti ipercheratosi dei polpastrelli delle dita e 10 casi a titolo comparativo. Siamo arrivati alle seguenti conclusioni:

1. Non si può concludere se le ipercheratosi delle zampe erano comparse già prima e senza essere considerate, oppure se questo sintomo interessante, finora non dovutamente considerato, compare solo in seguito.

2. Quella forma di encefalite non demarcata che da diversi autori è stata messa in relazione con questo sintomo, esisteva certamente anche da noi già prima dell'ultima guerra.

3. Contrariamente al parere di ricercatori inglesi e di altri, arriviamo al risultato che quando esiste la ipercheratosi delle zampe, le lesioni istologiche del sistema nervoso centrale non sono uniformi. Esse possono corrispondere al quadro dell'encefalite sierosa acuta, alla meningoencefalite disseminata e perivascolare, all'encefalomielite non demarcata nonché a diverse forme miste. Queste differenze si sono presentate già sul nostro materiale prelevato da 33 casi, che pur essendo ridotto può ben competere col numero dei casi esaminati da altri autori.

4. Le ipercheratosi delle zampe non presentano una sola eziologia e non sono nemmeno legate alla natura del virus della malattia. Quattro casi nei quali questo sintomo era presente in forma manifesta risultarono delle toxoplasmosi.

5. Secondo i risultati personali negativi e in base alle indicazioni contraddittorie della letteratura, la questione dei corpuscoli intracellulari va considerata come non risolta. Il valore diagnostico delle diverse inclusioni intracellulari è ancora da dimostrare.

6. La questione circa l'unicità o la diversità dei virus causali rimane aperta. Argomenti di peso (Goret, Whitten e Mansi) parlano, dal lato delle ricerche sperimentali, per l'unicità. D'altra parte i risultati istopatologici non ci autorizzano a prevedere divisioni nelle encefaliti da virus secondo punti di vista eziologici.

7. Infine si propone di lasciar cadere la denominazione „Hard pad disease“. Per mezzo di esami clinici e istopatologici, si dovrebbe giungere, dal lato eziologico, ad un raggruppamento non prevenuto delle malattie infiammatorie del sistema nervoso centrale del cane, determinate dai virus. In base alle nostre esperienze personali, si presenta un tale esperimento, che può essere attuabile sotto ogni aspetto.

Summary

A critical review of older and recent literature on the etiology and morphology of the encephalitis problem in dogs is given. Of 320 dogs with complete clinical and post mortem observations by the author 23 with doubtless hyperkeratosis of pads were compared with 10 other animals. The conclusions are the following:

1. It is not known whether the keratosis is an old but not diagnosed or a recent abnormality.

2. The encephalitis with demyelination brought in connection

with pad hyperkeratosis by various authors was present in our country before the last war.

3. The histological alterations in the central nervous system combined with pad hyperkeratosis are not uniform — in contradiction with the opinion of English and other authors. They can correspond with the lesions of acute serous meningo-encephalitis, or the disseminated perivascular meningo-encephalo-myelitis, or with the demyelination-encephalo-myelitis, or mixed forms. These differences are found also in the 33 cases of the author.

4. The hyperkeratosis of pads do not prove any etiological identity, they are not necessarily caused by a virus. Four cases with pronounced hyperkeratosis were toxoplasmosis.

5. The problem of inclusion bodies has to be considered as not yet solved with regard to the other negative results and the contradictory notices in the literatur. The diagnostic value of the various cell inclusions is not yet proved.

6. The question, whether the etiological viruses are identical or uniform is still open. Strong experimental arguments (Goret, Witten et al., Mansi) are in favour of unicity. The histopathological facts do not allow etiological classifications among the various viral inflammations of the brain.

7. The proposition is put forward, to drop the expression „hard pad disease“. Clinical and histopathological research should be the basis of an etiologicaly independant classification of the inflammations of the central nervous system of the dog, which are caused by viruses. The author gives an attempt of such a classification, which may be completed by further research.

Literaturauswahl

Anderson: Vet. Rec. 62, 160/1950. — Bindrich: Exp. Vet. Mediz. 1, 68/1950. — Brunner et al.: Schweiz. Arch. Tierhk. 93, 443/1951; — Carré: Bull. Soc. centr. méd. vét. 59, 148/1905. — id.: Rev. gen. méd. vét. 35, 545/1926. — Chaddock: Vet. Rec. 60, 203/1948. — id. u. Carlson: N. Amer. Vet. 31, 35/1950. — Cerletti: Z. ges. Neurol. u. Psychiat. 9, 520/1912. — Cohrs: D. T. W. 58, 129/1951. — id.: D. T. W. 58, 161/1951. — Cordy: Cornell Vet. 32, 11/1947. — Dalldorf-Douglas: Ref. Jber. Vet. Med. 65, 592/1939. — Dexler: Arb. Inst. für Anat. u. Physiol. Zentralnervensyst. Wien, Heft 2/1894. — id.: Mschr. Psych. u. Neurol. 97/1903. — id.: D. T. W. 313 u. 329/1909. — id.: in Stang & Wirth Bd. 4, S. 521 ff. — Dunkin-Laidlaw: J. comp. Path. and Ther. 39, 201 ff./1926. — Fankhauser: Schweiz. Arch. Tierhk. 90, 143/1948. — id.: Schweiz. Arch. Tierhk. 90, 494/1948. — id.: Schweiz. Arch. Tierhk. 92 217/1950. — id.: Schweiz. Arch. Tierhk. 93, 12/1951. — id.: Schweiz. med. Wschr. 81, 336/1951 (wo Zusammenstellung der Literatur zur Hundetoxoplasmose). — id.: Klinik und

pathologische Anatomie der entzündlichen Erkrankungen des Zentralnervensystems beim Hunde. Habil. Schrift Bern 1950. — Frauchiger-Walthard: Arch. Tierhk. 69, 231/1935. — Frauchiger-Fankhauser: Die Nervenkrankheiten unserer Hunde. Bern (Huber) 1949. — Freudiger: Schweiz. Arch. Tierhk. 93, 404/1951. — id.: Diss. med. vet. Bern 1951. — id.: Schweiz. Arch. Tierhk. Im Druck. — Fyg: Schweiz. Bienenztg. 520/1948. — Gallego: Zschr. Infkr. Haust. 34, 38/1928. — Geiger: in Handbuch der Viruskrankheiten von Gildemeister-Hagen-Waldmann, Bd. 2, S. 365ff/1939. — id.: D. T. W. 294/1940. — Goret: Canad. J. comp. Med. 13, 237/1949, ref. Biol. Abstr. 24, 189/1950. — id.: Vet. Rec. 62, 67/1950. — id. et al.: Bull. Acad. vét. France 388/1936. — id. et al.: Bull. Acad. vét. France 7, 303/1947. — id. et al.: Bull. Acad. vét. France 23, 295, 305 u. 313/1950. — Goß et al.: J. A. V. M. A. 236/1948. — Green: J. A. V. M. A. 465/1939. — id.: Vet. Med. 365/1940. (die älteren Arbeiten von Green siehe bei Saxer). — Greer: Vet. Rec. 61, 163/1949. — Hansen: Acta orthopaed. Scand. 20, 280/1951. — Hertwig: Die Krankheiten der Hunde. Berlin (Hirschwald) 1853. — Hyam: Vet. Rec. 61, 78/1949. — Innes: Vet. Rec. 61, 73/1949. — Joest: Zschr. Tiermed. 179/1904. — Kantorowicz: Arch. Tierhk. 66, 203/1933. — id.: Mhefte Vet. Med. 2, 138/1947. — id.: Mhefte Vet. Med. 3, 113/1948. — id. und Lewy: Arch. Tierhk. 49, 137/1923. — Keep et al.: Austral. Vet. J. 26, 330/1950. — King: Arch. of Pathol. 28, 151/1939. — Kirk: Vet. Rec. 59, 574/1947. — id.: Vet. Rec. 60, 54/1948. — Knapp: Vet. Med. 44, 299/1948, ref. D. T. W. 110/1949. — Koprowski et al.: Am. J. Hyg. 51, 63/1950. — Kriesel: Cornell Vet. 324/1938, ref. Jber. Vet. Med. 65, 21/1939. — Liégeois-Dériveaux: Ann. méd. vét. 95, 65/1951. — Lindgren: Nord. Vet. Med. 3, 403/1951. — Lockhard-Johnson: J. A. V. M. A. 80, 745/1932. — v. Lustig-Lendva: Vet. Rec. 59, 230/1947. — id.: Vet. Rec. 60, 80/1948. — id.: Vet. Rec. 60, 158/1948. — id.: Brit. Vet. J. 105, 321/1949. — Manouélian-Viala: Rev. vét. 79, 681/1927. — Mansi: Brit. Vet. J. 107, 214/1951. — Marchand et al.: Rec. méd. vét. 5/1906; 813/1906; 25/1907; 235/1912. — Marinesco et al.: Ann. Inst. Past. 51, 215/1933. — MacIntyre et al.: Vet. Rec. 60, 158/1948. — id.: Vet. Rec. 60, 635/1948. — Martin: Bull. Acad. vét. France 23, 291/1950. — Martin et al.: Bull. Acad. vét. France 23, 299/1950. — Martinoni: Schweiz. Arch. Tierhk. 92, 655/1950. — Mellanby: Vet. Rec. 59, 13/1947. — de Monbreun: Amer. J. Pathol. 187/1937, ref. Jber. Vet. Med. 62, 20/1938. — Nusschag-Stecker: T. Rdsch. 165/1929. — Omrod: Vet. Rec. 61, 79/1949. — Otten: Mhefte prakt. Tierhk. 1, 97/1949. — Parry: Vet. Rec. 60, 389/1948; Vet. Rec. 61, 23/1949; Vet. Rec. 63, 323/1951. — Perdrau-Pugh: J. Path. a. Bact. 33, 79/1930. — Peters-Yamagiwa: Arch. Tierhk. 70, 138/1936. — Pette: Die akut entzündlichen Erkrankungen des Zentralnervensystems. Leipzig (Thieme) 1942. — Pugh: Vet. Rec. 49, 757/1937. — Riser: J. A. V. M. A. 116, 211/1950. — id.: N. Amer. Vet. 32, 334/1951. — Rubarth: Acta Pathol. Microbiol. Scand. Suppl. LXIX 1947. — Saxer: Schweiz. Arch. Tierhk. 90, 565/1948. — Schaltenbrand: Die multiple Sklerose des Menschen. Leipzig (Thieme) 1943. — id.: Naturforsch. u. Mediz. in Deutschland, Bd. 81, Neurol. 2. Teil, S. 239. — Scheitlin-Seiferle-Stünzi: Schweiz. Arch. Tierhk. 93, 91/1951. — Scherer: Vergleichende Pathologie des Nervensystems der Säugetiere. Leipzig (Thieme) 1944. — Schlotthauer: J. A. V. M. A. 92, 619/1938. — id.: N. Amer. Vet. 30, 171/1949. — Schmidt: J. A. V. M. A. 115, 173/1949. — Schulze: Exp. Vet. Med. 1, 45/1950. — Seifried: J. exper. Med. 53, 277/1931. — id.:

Arch. Tierhk. 64, 432/1932. — Siedentopf-Carlson: J. A. V. M. A. 115, 109/1949. — Sinigaglia: Clin. vet. 421/1912. — Sjolte: Meddel. Kgl. Vet. Högsk. Stockholm 1947. — Smythe: Vet. Rec. 59, 617/1949. — Spielmeier: Histopathologie des Nervensystems. Berlin (Springer) 1922. — Standfuß: Arch. Tierhk. 34, 109/1908. — Steel-Whittem: Austral. Vet. J. 26, 197/1950. — Stetter: T. U. 4, 213/1949. — Stünzi: Schweiz. Arch. Tierhk. 92, 354/1950. — Torrey: N. Amer. Vet. 22, 39/1941. — Townson: Vet. Rec. 59, 203/1947. — Ullrich: Mhefte Vet. Med. 4, 88/1949. — id.: D. T. W. 57, 291/1950. — Verlinde: Tijdschr. Diergen. 66, No. 20/1939; 67, No. 11—12/1940; 71, No. 5—6/1946; 73, No. 23/1948. — id.: De vergelijkende histopathologie van het niet-etterige ontstekingen van het centrale zenuwstelsel. Leiden 1947. — Walthard B.: Schweiz. Arch. Neur. u. Psychiat. 53, 202/1944. — Wentworth: Vet. Rec. 62, 54/1950. — Whittem-Blood: Austral. Vet. J. 26, 73/1950. — Winqvist: Nord. Vet. Med. 2, 367/1950. — Wisnicky-Wipf: J. A. V. M. A. 213/1941, ref. Jber. 69, 460/1942. — Witzigmann: D. T. W. 57, 223/1950. — Woodrow: Vet. Rec. 61, 821/1949 und 62, 113/1950. — Zollinger: Die interstitielle Nephritis. Basel (Karger) 1945.

Service vétérinaire cantonal et Institut Galli-Valerio, Lausanne

Premier cas de tularémie chez le lièvre en Suisse

Par G. Bouvier, H. Burgisser et P. A. Schneider

Depuis de nombreuses années, nous avons systématiquement recherché la tularémie chez tous les lièvres que nous recevions pour l'autopsie. En effet, un broyat de rate était inoculé à deux cobayes, même si aucune lésion ne faisait suspecter la tularémie chez le lièvre. On sait que, chez les animaux spontanément atteints, les lésions sont souvent des plus discrètes, à part un gonflement de la rate plus ou moins prononcé. Ce dernier signe peut exister d'ailleurs chez nos lièvres reçus, même en l'absence de toute septicémie ou infection bactérienne.

De 1942 à ce jour, nous avons autopsié plus de 600 lièvres suisses ou d'importation, sans jamais avoir rencontré, par cultures ou par inoculation au cobaye, un cas de tularémie. Nous pouvions donc dire que la tularémie n'existait pas en Suisse. Aucun cas humain, d'ailleurs, n'a été signalé dans notre pays alors que, généralement, le diagnostic de cas humain précède toujours le diagnostic chez les animaux sauvages.