

Über die Kieferaktinomykose des Rindes und über die Aktinomykose im allgemeinen

Autor(en): **Andres, J.**

Objektyp: **Article**

Zeitschrift: **Schweizer Archiv für Tierheilkunde SAT : die Fachzeitschrift für Tierärztinnen und Tierärzte = Archives Suisses de Médecine Vétérinaire ASMV : la revue professionnelle des vétérinaires**

Band (Jahr): **94 (1952)**

Heft 11

PDF erstellt am: **08.07.2024**

Persistenter Link: <https://doi.org/10.5169/seals-593272>

Nutzungsbedingungen

Die ETH-Bibliothek ist Anbieterin der digitalisierten Zeitschriften. Sie besitzt keine Urheberrechte an den Inhalten der Zeitschriften. Die Rechte liegen in der Regel bei den Herausgebern. Die auf der Plattform e-periodica veröffentlichten Dokumente stehen für nicht-kommerzielle Zwecke in Lehre und Forschung sowie für die private Nutzung frei zur Verfügung. Einzelne Dateien oder Ausdrucke aus diesem Angebot können zusammen mit diesen Nutzungsbedingungen und den korrekten Herkunftsbezeichnungen weitergegeben werden. Das Veröffentlichen von Bildern in Print- und Online-Publikationen ist nur mit vorheriger Genehmigung der Rechteinhaber erlaubt. Die systematische Speicherung von Teilen des elektronischen Angebots auf anderen Servern bedarf ebenfalls des schriftlichen Einverständnisses der Rechteinhaber.

Haftungsausschluss

Alle Angaben erfolgen ohne Gewähr für Vollständigkeit oder Richtigkeit. Es wird keine Haftung übernommen für Schäden durch die Verwendung von Informationen aus diesem Online-Angebot oder durch das Fehlen von Informationen. Dies gilt auch für Inhalte Dritter, die über dieses Angebot zugänglich sind.

H.: Fremdwörter, Berl. Tztl. Wschr. Jg. 45, Nr. 52. S. 903—904. 1929. — [15] Simmons, G. H. und M. Fishbein: Anleitung zur Niederschrift und Veröffentlichung medizinischer Arbeiten, Springer-Berlin. 1925. 86 S. — [17] Dr. J. W.: Von der Sprache. Deutsch-österr. Tztl. Wschr. Jg. 1924. S. 189, Jg. 1925. S. 151, 157, 193.

Aus der veterinär-ambulatorischen Klinik der Universität Zürich
(Direktor: Prof. Dr. J. Andres)

Über die Kieferaktinomykose des Rindes und über die Aktinomykose im allgemeinen¹

Von J. Andres

I. Allgemeines

Die Aktinomykose ist eine Infektionskrankheit polybakteriellen Ursprungs. Sie zeigt sich anatomisch durch Eiterungsprozesse und Bindegewebswucherungen, gekennzeichnet durch das Auftreten von eigenartigen Drusen im Eiter. Die Veränderungen bestehen in der Bildung von Knötchen, Abszessen, Wucherungen und schwierigen Gewebsbildungen. Bereits bei schwacher Vergrößerung ist im Eiter eine strahlige Anordnung von Fäden zu erkennen. Diese Drusen sind das Produkt eines ganz bestimmten Reaktionszustandes des chronisch entzündeten Gewebes (Wirth und Stang, 1950). Unter der Bezeichnung Spina ventosa versteht man die aktinomykotische Deformation der Kiefer, gekennzeichnet durch Wucherung in der spongiosen Knochensubstanz in Form einer granulös-eitrigen Osteomyelitis mit Einschmelzung der Knochenlamellen (Ostitis rarefaciens).

Es scheint, daß die Aktinomykose bereits im Altertum vorkam. Nach Scott, 1932, fand Moodie im Kiefer eines Rhinoceros Erscheinungen, die ähnlich der Kieferaktinomykose des Rindes sind.

Die Aktinomykose ist beim Rind nicht selten, jedoch nach Gegenden unregelmäßig verbreitet. In bestimmten Ländern scheint vor allem die Zunge, in andern wiederum mehr der Kiefer ergriffen zu werden. Die Krankheit ist häufiger auf Bodengebieten mit extensivem Wirtschaftsbetrieb als dort, wo intensive Wirtschaft besteht. Maßgebend für die Häufung dürfte vor allem die Haltungweise sein, nämlich das Vorkommen von Futter mit stechenden Pflanzenteilen.

Nach Stang u. Wirth, 1926, wird die Krankheit z. B. in den Niederlanden zu- meist in den Tieflandstrecken mit künstlicher Entwässerung beobachtet, vor allem dort, wo diese Gebiete hin und wieder unter Wasser stehen. Scott, 1932, berichtet betreffend der britischen Inseln, daß Schottland fast frei sei von Aktinomykose, besonders dessen Nordhälfte; jedoch je weiter man in England südlich gehe, desto mehr werde die Aktinomykose angetroffen und das „Mistbeet“ derselben seien die sumpfigen Niederungen. Der gleiche Autor beobachtete das Auftreten hauptsächlich

¹ Herrn Prof. Dr. W. Frei zum 70. Geburtstag gewidmet.

nach trockenen Jahreszeiten, nämlich dann, wenn die Blätter des Grases nur spärlich sprossen und so den auf dem Boden liegenden Erreger hinaufbringen können.

Nach Aufzeichnungen von Bezirkstierärzten und Schlachthofvorständen Bayerns stellte Mitteldorf im Jahre 1900 bei 3621 Fällen folgende Verteilung der befallenen Organe des Rindes fest:

Kiefer und Hals	75%
Zunge	23,3 %
Bauch	0,77%
Euter	0,05%

In 0,11% waren andere Organe befallen, währenddem 0,24% sich auf Schweineaktinomykose bezogen. Der Umstand, daß 98% der Fälle sich auf Kopf- und Halsinfektionen beziehen, macht es wahrscheinlich, daß die Aufnahme des Erregers in den allermeisten Fällen mit dem Futter stattfindet. Scott (l. c.) gibt die Verteilung der von ihm beobachteten Fälle — und zwar sind es nahezu 5000 — folgendermaßen an:

Zunge	35%
Ober- und Unterkiefer	33%
Subparotidealgegend	15%
Submaxillargegend	7%
Pharyngeal- und Retropharyngealgegend	7%
Lippen	3%

Die Primärinfektion der Haut wird als selten bezeichnet. Scheel, 1910, fand in 54 Fällen von Kieferaktinomykose 48mal den Unterkiefer und nur 6mal den Oberkiefer betroffen. Die Zungenaktinomykose kommt in der Form des sog. Futterloches, nach Gegenden und Alter sowie Rasse der Rinder verschieden, in 10—65% der Schlachtrinder vor.

Selten ist die Aktinomykose beim Rinde zu finden in den Vormägen, dem Labmagen, dem Dünndarm, dem Bauchfell und an den Lippen und Wangen. Die Euteraktinomykose, welche in einigen Ländern gehäuft auftritt, ist in unseren Gebieten selten. Gelegentlich wird auch Aktinomykosebefall in folgenden Organen beobachtet: Lungen, Hirnhäute, Scheide, Gebärmutter, Hoden, Samenstrang, Harnblase, Schilddrüse, Leber, Milz, Nieren sowie Knochen der Gliedmaßen und Muskeln. Messerli, 1945, sah einen Fall von aktinomykotischer Wucherung im Mittelohr eines Rindes, die dem Nervus facialis entlang in die Schädelhöhle eingedrungen war. Nach Hauser, 1945, handelte es sich im genannten Falle um eine Otitis media purulenta actinomycotica. Fava u. Zanacca beschreiben 1951 einen Fall von Herzmuskelaktinomykose des Rindes.

Außer beim Rind wird zufälligerweise die Aktinomykose gefunden bei Schwein, Schaf, Ziege, Pferd, Hund und beim Menschen. Beim Menschen ist die Aktinomykose ziemlich selten und kommt hauptsächlich vor als Erkrankung von Zahnfleisch und Kieferknochen. Ferner sind beim Menschen auch Eingeweideinfektionen, z. B. Appendicitis, bekannt.

Strahlenpilzdrusen wurden erstmals vor ca. 100 Jahren in veränderten Organen nachgewiesen. So isolierte Langenbeck (zit. nach Scott, 1932) im Jahre 1845 einen Pilz, und im Jahre 1876 wurde in Frankreich die Krankheit als Osteosarkom bezeichnet. Im Jahre 1870 machte Hann auf die Anwesenheit von Schimmelpilzen in der Holzzunge des Rindes aufmerksam. Bollinger (zit. nach Stang u. Wirth, 1926)

hat 1876 in grundlegenden Untersuchungen zuerst auf den ätiologischen Zusammenhang zwischen Pilzrasen und Aktinomykose hingewiesen. Im Jahre 1890 züchteten ungefähr gleichzeitig Boström und Wolff u. Israel einen Mikroorganismus aus aktinomykotischem Material. Die gezeitigten Ergebnisse waren jedoch nicht einheitlich. Der von Boström gezüchtete Erreger (*Actinomyces bovis* — der Name stammt vom Botaniker Harz, 1877) wurde jahrzehntelang als der Erreger der Aktinomykose betrachtet. Durch verschiedene systematische Untersuchungen ist jedoch heute abgeklärt, daß der *Actinomyces bovis* mit der Krankheit nichts zu tun hat, sondern als zufälliger Befund betrachtet werden muß. Lignières u. Spitz (zit. nach Uebele, 1947 u. a.) beschrieben im Jahre 1902 einen gramnegativen, kokkenartigen Erreger, bezeichnet als *Actinobacillus*, welcher pathogen für Rinder, Schafe und Ziegen ist, keine Sporen bildet und sich nach Ziehl nicht färben läßt.

Nach Hutyra, Marek u. Manninger, 1944, kommen nach unserer heutigen Ansicht als Erreger der Aktinomykose in Betracht:

1. das Bakterium von Wolff u. Israel, bezeichnet als *Corynebacterium israeli*. Dieser ist der Haupterreger der Knochenaktinomykose der Rinder und der Aktinomykose des Schweines.
2. der *Actinobacillus lignièresi* als Haupterreger der Aktinobazillose der Haut und der Weichorgane und
3. das *Bacterium pyogenes* sowie der *Staphylococcus pyogenes aureus*.

Das Bakterium von Wolff u. Israel ist keine *Actinomyces*-Art und somit nicht identisch mit dem *Actinomyces bovis* (Boström), denn die eigentlichen *Actinomyces*-Arten, die frei in der Natur weit verbreitet sind, sind apathogen. Die Aktinobazillose befällt vorwiegend die Weichteile des Kopfes, währenddem durch das Bakterium (*Corynebacterium*, *Streptotrix*) Wolff u. Israel vor allem die Knochenaktinomykose bedingt wird. Bisher nur in den Weichteilen, nicht aber in den Knochen nachgewiesen wurde *Staphylococcus pyogenes aureus* (Götze, 1945). Die durch diesen Erreger verursachten Veränderungen sind gekennzeichnet durch bohnen- bis hühnereigroße Granulome mit dicker Kapsel und verhältnismäßig kleinem Erweichungszentrum (Götze, l. c.).

Liebster, 1932, fand in 18 Fällen von Weichteilaktinomykose des Rindes 16 mal im frischen Material die für Aktinomykose als typisch geltenden Drusen und keulenförmigen Gebilde. In 15 von diesen 18 Fällen konnte 10mal *Actinobacillus* in Reinkultur und 5mal in Mischkultur mit andern Bakterien (*Staphylokokken*, *Bacillus pyogenes* und *Corynebacterium Wolff u. Israel*) gefunden werden. Diese 15 Fälle verteilten sich folgendermaßen:

7mal Zunge
6mal Weichteile des Kopfes außer der Zunge
1mal Lunge
1mal andere Weichteile.

Ferner beobachtete Kämpfe, 1944, bei 6 Fällen von Kieferaktinomykose das Bakterium Wolff-Israel, jedoch in 4 Fällen von Pharynxaktinomykose und 1 Fall von Lungenaktinomykose den *Actinobacillus lignièresi*. Bei 4 Fällen von Euteraktinomykose waren *Staphylokokken* ursächlich beteiligt. Hülphers, 1920 (zit. nach Hutyra, Marek u. Manninger, 1944) fand in 49 Fällen von Kieferaktinomykose 25mal das Bakterium von Wolff u. Israel, 5mal den *Actinobacillus* und 19mal das *Bacterium pyogenes*; in 62 Fällen von Erkrankungen der Weichteile wurde das Bakterium Wolff-Israel kein einzigesmal entdeckt, hingegen 54mal *Actinobacillus* und 8mal (und zwar nur im Euter) den *Staphylococcus pyogenes*.

Klimmer, 1934, der wie andere Autoren die Auffassung von Kitt nicht teilt, daß die Aktinomykose durch verschiedene Arten von Aktinomyzeten hervorgerufen werde, fand in 61 Fällen der Erkrankung bei Rind und Schwein 38mal *Streptotrix*

Wolff-Israel, in 15 Fällen *Actinobacillus lignièresi* und in 4 Fällen *Staphylococcus pyogenes aureus* Rosenbach. Klimmer betont mit Nachdruck, daß die Aktinomykose ein pathologisch-anatomischer, nicht aber ein ätiologischer Begriff sei und schlägt vor, in ätiologischer Hinsicht zu unterscheiden:

1. Korynebakteriosen (Wolff u. Israel)
2. Aktinobazillozen (*lignièresi*) und
3. Staphylomykosen (*Staphylococcus* oder *Micrococcus pyogenes*).

Auch Kämpe, 1944, möchte den Ausdruck Aktinomykose nur für die Infektionen mit dem Erreger von Wolff-Israel reserviert haben. Beim Vorliegen von *Actinobacillus lignièresi* bezeichnet er die Krankheit ebenfalls als Aktinobazilliose, bei Staphylokokken-Befall: Staphylokokkose oder Staphylomykose und beim Vorliegen von *Bacillus pyogenes*: Pyobazilliose.

Trotz der heute vorliegenden Abklärung über die verschiedenen Erreger dieser Krankheit wird *Streptotrix* oder *Korynebakterium* Wolff-Israel von einigen deutschen und amerikanischen Autoren als *Actinomyces bovis* bezeichnet.

Von besonderer Bedeutung ist die Erkenntnis, daß durch das *Korynebakterium* Wolff-Israel und durch den *Actinobacillus lignièresi* stets Aktinomykose bzw. Aktinobazilliose hervorgerufen wird, während durch die andern Erreger wie Staphylokokken usw. nur *zufällig* diese Prozesse auftreten, vermutlich bedingt durch eine besondere Reaktionslage des Körpers resp. der Organe (vergl. Wirth-Diernhofer, 1950).

Bezüglich des Vorkommens der Aktinomykose- und Aktinobazilliose-Erreger in der Natur gehen die Meinungen auseinander. Zum Teil werden die Erreger als obligate Schmarotzer im Darmkanal und in den oberen Luftwegen wie auch auf der Haut angesprochen, andererseits wird das Vorkommen auf Gräsern und Grannen vermutet. Die nicht einheitlichen Beurteilungen und Beobachtungen sind wohl in erster Linie darauf zurückzuführen, daß meistens nicht unterschieden wird, ob es sich um die eigentlichen Erreger der Aktinomykose und der Aktinobazilliose handelt oder um diejenigen, welche zufällig zu dieser Erkrankung Anlaß geben. Jedenfalls findet man in den allermeisten Fällen, daß die Erreger durch Kontinuitätstrennungen in den Schleimhäuten und in der äußern Haut in das Gewebe gelangen. Die Infektionspforten, besonders diejenigen im Verdauungsapparat, entstehen durch Auflockerung der Maulschleimhaut, durch Verletzungen während des Zahnwechsels, durch verschiedene vorbereitende Krankheiten wie z. B. Maul- und Klauenseuche usw. Im fernern können aber auch direkt stechende Pflanzenteile, wie Grannen von Gerstenähren usw. in das Organ eindringen und, weil sie mit Widerhaken versehen sind, tief ins Gewebe gelangen (vergl. Hutya, Marek, Manninger, 1944). Eine sehr häufige aktinomykotische Erkrankung ist ja bekanntlich das sog. „Futterloch“ des Rindes an der Übergangsstelle zwischen Zungenkörper und Zungenspitze. Da sich dort Pflanzenteile einklemmen können und nicht mehr entweichen, entsteht eine aktinomykotische Erkrankung. Auch für das Schwein vermutet Holland (zit. nach Stang u. Wirth, 1926) daß bei mindestens 73% der aktinomykotischen Zungen die Krankheit durch infizierte Pflanzenteilchen, meistens mit Grannenhaaren, verursacht wurde.

Scott, 1932, bemerkt, daß das Rind das Futter hauptsächlich mit der Zunge aufnehme, weshalb leichte Verletzungen durch Dornen und Disteln auf der Zunge ohne weiteres möglich seien. Pferd und Schaf nehmen das Futter vor allem mit den Schneidezähnen auf. Der betreffende Autor sah nie einen Fall von Zungenaktinomykose bei diesen Tieren. Das häufigere Auftreten der Erkrankung des Unterkiefers im Gegensatz zum Oberkiefer wird von Scheel, 1910, erklärt durch die geringere Stärke und Festigkeit der Backenzähne im Unterkiefer. Vermutlich ist jedoch bei diesem Unterschied auch maßgebend, daß die Pflanzenteile aus den Lücken zwischen den Zähnen des Oberkiefers leichter herausfallen, als dies beim Unterkiefer der Fall ist.

Nachdem die Erreger in das Gewebe eingedrungen sind, entwickeln sich um diese herum kleine Knötchen, bestehend aus Leukozyten und Polyblasten, welche ihrerseits von mehreren Lagen von Fibroblasten mit Riesenzellen umschlossen werden. In der weitem Umgebung folgt lockeres Bindegewebe mit Pyoblasten und Plasmazellen. Diese primären Knötchen werden von Granulationsgewebe umgeben, an deren Peripherie neue Knötchen auftreten. So kommt es zu großen, kugelförmigen und gelappten Wucherungen, die wir als Aktinomykome bezeichnen. Ab und zu sind sie weich wie Sarkome, bald fester und fibromähnlich. In der Grundsubstanz werden graue oder gelbliche Herde von lockerer Beschaffenheit beobachtet und darin eingebettet in schleimig-eitrige Masse die für die Krankheit eigentümlichen Drusen (Hutyra, Marek, Manninger, 1944). Beim Auftreten von Fisteln können verschiedene andere Erreger einwandern, die ihrerseits zu Eiterungen Anlaß geben.

Die Kieferaktinomykose entsteht in den allermeisten Fällen von den Zahnalveolen aus. Erst sekundär erfolgt ein Durchbruch der Haut. Scheel, 1910, konnte in keinem Fall bei dem von ihm beobachteten Material von Kieferaktinomykose eine Eintrittspforte durch eine äußere Verletzung beobachten. Der gleiche Autor findet als Ausgangspunkt am häufigsten das Gebiet zwischen 1. Prämolare und 2. Molar.

Durch Eindringen der Erreger in die Blutgefäße können auch in entfernten Organen metastatische Geschwülste und Abszesse entstehen. Dies ist z. B. auch der Fall bei der Euteraktinomykose, obwohl die Infektion auch perkutan sowie durch den Strichkanal erfolgen kann.

Die *klinischen Erscheinungen* der aktinomykotischen Erkrankungen von Zunge, Kiefer und Haut sind im allgemeinen sehr deutlich. Das „Futterloch“ zeigt sich in Form einer Fistel, aus der Eiter und meistens auch Futterteile entfernt werden können. Eine Störung der Futteraufnahme tritt erst bei längerem Bestehen, manchmal überhaupt nicht, ein. Wesentlich auffälliger sind die Erscheinungen der sog. Holzzunge, wobei die Krankheitskeime über große Strecken der Submukosa und zwischen das Muskelgewebe verstreut sind. Die Zunge wird schmerzempfindlich, unförmig groß und hart. Die Zungenspitze steht aus der Maulhöhle vor. Die Zungenverbreiterung kann so stark werden, daß die Kiefer nicht mehr geschlossen werden können. Die Folge hiervon ist das auffällig starke Speicheln, wobei der Speichel oft blutig durchmischt ist, die vollständige Inappetenz und die daraus entstehende Abmagerung. In der fast unbeweglichen Zunge werden gelbliche Eiterherde beobachtet, oft auch wuchern die Aktinomykome pilzförmig über die Schleimhaut hervor.

Die Kieferaktinomykose zeigt ihre ersten Erscheinungen meistens in Form einer harten, knöchernen Auftreibung, über welche die Haut vorläufig noch verschiebbar bleibt. Im Laufe von Wochen und Monaten wird die Tela ossea des Kiefers durchbrochen und die darüber liegende Haut in Mitleidenschaft gezogen.

Es entstehen dann auf der Haut typische halbkugelige, dunkelrote, pilzförmige Wucherungen. Aus diesen Perforationsstellen entleert sich ein dicker, rahmartiger, oft mit Gewebstrümmern vermischter Eiter. Im Laufe der Erkrankung treten i. d. R. Störungen in der Futteraufnahme auf, wie besonders langsames Kauen und dadurch gehemmte Nahrungsaufnahme. Die Zähne verlieren ihren Halt und können ausfallen. Bei der Aktinomykose

des Oberkiefers werden sehr oft die Kieferhöhlen, seltener die Stirnhöhle, ergriffen. Ebenso kann der Prozeß gegen die Nasenhöhle vordringen. In dem Zeitpunkt, da die aktinomykotische Wucherung das Niveau der Zahnfläche erreicht, entsteht bei jedem Kieferschlag ein derart hochgradiger Schmerz, daß die Tiere momentan jedes Futter versagen und in kurzer Zeit rapid abmagern. Eine Miterkrankung der regionären Lymphknoten wird selten beobachtet.



Abb. 1. Unterkiefer-Aktinomykose mit sekundärer Hautperforation.

Burki, 1943, beobachtete eine beidseitige Kieferaktinomykose bei einer 3jährigen Rehkuh. Trotz der fortgeschrittenen Knochenwucherung saßen die Zähne noch fest in den Alveolen und die Kaubetätigung schien nicht wesentlich beeinträchtigt. Im Vergleich zu seinen Gespanen war das Tier in ungefähr demselben guten Nährzustand.

Die Hautaktinomykose als selbständige Erkrankung, also nicht im Zusammenhang mit dem Prozeß im Kiefer, zeigt sich vor allem in der Kehlgegend. Es treten harte Verdickungen auf, welche sich in meist mehreren kleinen Fisteln nach außen entleeren.

Bei der selten auftretenden Ober- und Unterlippenaktinomykose werden die Lippen unbeweglich, hart und breit. Auch dort zeigen sich meist mehrere kleine Fisteln.

Bei der Aktinomykose des Rachens und des Schlundes ist die Diagnose zu Anfang oft schwer. Differential-diagnostisch kommen stets in Frage tuberkulöse Infektionen und Abszesse, besonders durch *Bacillus pyogenes*. Die Symptome sind neben der von außen nachweisbaren Schwellung mit mittelgradiger Schmerzhaftigkeit, Schlingbeschwerden und Stenosen-geräusche.

Den klinischen Befund einer Gehirnaktinomykose, eines Falles, welcher von Hofmann, Bern, an der neurologischen Tagung 1944 in Langenthal demonstriert wurde, gibt Hauser, 1945. Das 2jährige Rind zeigte ausgesprochene Gehirnsymptome mit unsicherem, schwankendem Gang und ausgesprochener Opisthotonusstellung, Nickkrämpfe und Hin- und Herschleudern des Kopfes. Diese Erscheinungen wurden nur bei Sonnenlicht beobachtet. Daneben bestanden Blindheit, schlaaffe Zunge und unterdrückte Peristaltik.

Der *pathologisch-anatomische Befund* der Kieferaktinomykose, auf den ich mich hier beschränken möchte, ist der einer Osteomyelitis, wobei durch teilweise Auflösung und Verdrängung der Knochensubstanz durch Granulationsgewebe der Kiefer allmählich mächtig aufgetrieben wird. Der Knochenbau ist verästelt und schwammig (Winddorn-Spina ventosa). Die durch Auflösung der Knochen und Zusammenfließen einzelner Prozesse oft mächtigen Höhlen sind prall ausgefüllt mit aktinomykotischem Eiter.

Für die *Prognose* der aktinomykotischen Prozesse im Kopfgebiet ist vor allem wichtig, eine Kieferaktinomykose von einer Hautaktinomykose zu unterscheiden, da letztere prognostisch günstig beurteilt werden kann. Neben der Hautaktinomykose, die im allgemeinen deshalb günstig ist, weil eine totale Exstirpation und auch eine medikamentöse Behandlung leicht möglich ist, darf auch als günstig bezeichnet werden die Aktinomykose der Zunge, in erster Linie natürlich das „Futterloch“, als aber auch die Holz- zunge, denn die Erfahrung zeigt, daß auch schwere Fälle von ausgebreiteter Zungenaktinomykose verhältnismäßig gut ausheilen. Ausgesprochen ungünstig ist die Kieferaktinomykose, besonders diejenige des Oberkiefers, ferner die Euteraktinomykose und diejenige der meisten inneren Organe. Bei der Unterkieferaktinomykose gestaltet sich die Prognose nur dann günstig, wenn eine frühzeitige Totalexstirpation vorgenommen werden kann, wenn nötig mit Entfernung der Backzähne. Bei der Oberkieferaktinomykose ist i. d. R. dann, wenn der Fall dem Tierarzt zugeführt wird, der Prozeß schon so weit fortgeschritten, daß es nicht mehr möglich ist, weder chirurgisch noch mit Medikamenten, an die Wurzel des Prozesses heranzukommen. Hier kann eine eventuelle Therapie einzig eine Verzögerung erreichen, so daß unter Umständen noch eine verhältnismäßig lange Nutzung möglich ist. Eine Ausheilung jedoch tritt nicht ein.

Das längere Verbleiben eines derart kranken Tieres, auch wenn aktinomykotische Fisteln bestehen, kann verantwortet werden, da eine Übertragung der Krankheit nicht befürchtet werden muß.

Bis zum Jahre 1885 galt die Aktinomykose meistens als unheilbar. Thomassen in Utrecht machte auf den „spezifischen“ Einfluß des Jodkaliums, insbesondere bei der Zungenaktinomykose, aufmerksam und seither wurde von allen Seiten der Wert einer Jodtherapie bestätigt, und es hat sich diese Behandlung bis zum heutigen Tage erhalten. Das Jodkalium kann (beim Rind) innerlich verabreicht werden in täglichen Dosen von 5–10 (im Durchschnitt 7 g) während 2–3 Wochen. Ferner werden Jodsalze auch intravenös appliziert. Götze, 1943, schlägt folgendes Vorgehen vor: 3–4 g Jodkalium (Kaliumjodid) und 2–3 g Jodnatrium (Natriumjodid) pro 100 kg Körpergewicht. Diese Dosis wird in 5- bis 12tägigen Abständen höchstens 5mal injiziert. Bei Tieren im Gewicht von über 500 kg werden die kleineren, bei unter 500 kg die größeren Dosen pro 100 kg gewählt. Mehr als 40 g Jodkalium und Jodnatrium zusammen sollen auch bei schweren Tieren nie auf einmal verabreicht werden. Die Konzentration dieser (intravenös zu applizierenden) Lösungen liegt zwischen 10 und 15%. Neben der peroralen oder parenteralen Applikation von Jodsalzen wird auch Jodtinktur angewendet, und zwar örtlich und durch direkte Injektionen in die Geschwülste, ferner die Präparate Jod-Vasogen, Joceril, Cejodylterpen, Jodipin, Cejodyl kakodylicum usw. Verschiedene Präparate können intravenös, subkutan, intramuskulär oder örtlich angewendet werden. Die Dosierung und Applikationsart müssen dem Therapeuten überlassen werden. Für die Behandlung von Fisteln, wie z. B. des „Futterlochs“ der Zunge, eignet sich besonders die Jodtinktur, wobei nach Ausräumung ein jodgetränkter Tampon in die Fistelöffnung eingeschoben wird.

Bei der Anwendung von Jodpräparaten zeigen sich ab und zu Erscheinungen von Jodismus (Katarrh der Kopfschleimhäute, Hautabschilferungen usw.). Solange jedoch diese Erscheinungen geringgradig sind, braucht die Behandlung nicht abgebrochen zu werden. Immerhin empfiehlt Uebele, 1947, tragende Tiere nicht längere Zeit mit Jod zu behandeln, da Abortusgefahr bestehe.

Jod und Jodpräparate wirken nicht auf alle Erreger gleichmäßig. So soll z. B. auf *Staphylococcus pyogenes* keine Einwirkung sein, wohl aber stark auf *Aktinobacillus*. Im übrigen besteht schon längere Zeit die Auffassung, daß Jod keine spezifische Wirkung ausübe, in vitro sei Jod gegenüber den Aktinomykoseerregern nicht wirksam (fraglich bleibt, welche Erreger hier gemeint sind). Jedoch ändert die Applikation von Jod die Reaktionslage des Körpers durch die besondere Einwirkung auf das lymphatische System und man nimmt an, daß auf Grund dieser Umstimmung ein Erfolg erzielt wird.

Eine Zeitlang war es üblich, aktinomykotische Tumoren durch Anbringen von kleinen Stückchen Arsens zu beeinflussen. Dadurch mumifiziert das kranke Gewebe und wird abgestoßen. Arsen wurde auch angewendet in Salbenform (As_2O_3 10%ig in *Adeps suillis*). Ferner wird die 5%ige Formalinlösung empfohlen, welche nach Auskratzen von Geschwülsten in die Tumoröffnung gebracht wird. Auch mit diesem

Ätzmittel nekrotisiert das kranke Gewebe und kann anschließend mit einer Zange entfernt werden. Die Nachbehandlung (empfohlen von Befelein, zit. nach Stang u. Wirth, 1926) erfolgt mit 0,5%igen Formalintampons. Als Ätzipasten wie Arsenik wirken auch Euphorbium und Kantariden. Alle diese Anwendungen sind jedoch für das Tier sehr schmerzhaft.

Von einigen Autoren wurden auch mit dem Schwefelpräparat Sufrogel (0,3%ige Suspension von Schwefel in Gelatine) günstige Erfolge beobachtet.

Als zur Zeit des Krieges in Deutschland und Österreich Kalijodat schwer erhältlich war, wurde auf Anraten von Götze, 1944, die Sublimattherapie angewendet. Die Einzeldosis beträgt für Rinder von 300—500 kg 0,005 bis 0,01 g Sublimat subkutan oder intravenös in Lösungen 0,5 — 1 : 1000. Die Sublimatlösung muß stets frisch zubereitet werden; um schmerzhafte Schwellungen zu vermeiden, kann Kochsalz beigemischt werden. Das Mittel wird in 5—10 Wiederholungen in Abständen von 8—10 Tagen appliziert. Bei der ersten Injektion kann der Abstand auch auf 3—5 Tage verkürzt werden. Nach Götze sind die Erfolge mit Sublimat ähnlich denjenigen mit Jod, sofern die bindegewebige Umkapselung nur gering ist: also z. B. bei Zungen-, Speicheldrüsen-, Schleimhaut- und Hautaktinomykose.

Von einigen Beobachtern wird auf die Sublimattherapie Niedergeschlagenheit und leichte entzündliche Reaktion gemeldet, doch sollen Vergiftungserscheinungen nie auftreten. Die Sublimattherapie hat den Vorteil, daß sie sehr billig ist. Auch verschiedene andere Autoren bestätigen, daß — außer bei Knochen-, also Kieferaktinomykose — stets gute Resultate erzielt werden.

Die Aktinomykose ist ferner ein dankbares Gebiet für die unspezifische Reiztherapie. Schellhaase, 1944, betont sogar, daß die Aktinomykose, wie kaum ein anderes Leiden, sehr zuverlässig auf die Reiztherapie reagiert, und zwar so, daß direkt der Wert eines Reiztherapeutikums an dieser Krankheit erprobt werden könne. Tatsächlich werden mit den verschiedenen Präparaten recht gute Resultate erzielt. Es handelt sich auch hier, ähnlich wie beim Jod, um eine Änderung der Reaktionslage. Die Präparate, die besonders Verwendung finden, sind Yatren und Albatrol. Diese Präparate werden in Abständen von 5—8 Tagen während 3—5 Malen subkutan oder intramuskulär injiziert; Yatrencasein oder Albatrol in Dosen von 20—40 ccm; die 3%ige Yatrenlösung in Dosen von 100—150 ccm. Im allgemeinen wird empfohlen, Depots an verschiedenen Stellen in der nächsten Umgebung der aktinomykotischen Veränderung zu legen.

Eine Zeitlang wurde auch dem Friedmann-Mittel (Kaltblütertuberkelbazillen) und dem Katusan (eine Aufschwemmung von säurefesten Saprophyten) eine spezifische Wirkung zugeschrieben. Diese Präparate wurden in Dosen von 5—10 cm³ subkutan appliziert. Verschiedene Nachuntersuchungen zeigten jedoch, daß diesen Mitteln bestimmt keine spezifische Wirkung zukommt und daß sie gleichzustellen sind den Reiztherapeutika.

Scott, 1932, empfiehlt die Vakzination für ausgewählte Fälle, sagt jedoch, daß eine Kombination mit Medikamenten notwendig sei, besonders diejenige mit Jod,

welche das lymphatische System aktiviert und die Phagozytose stimuliert. Die Vakzination wurde gemacht durch 3 Injektionen mit steriler Vakzine, abgetöteter Vakzine und schließlich mit vollvirulenter Vakzine, gewonnen aus den verschiedenen Erregern, welche bei der Aktinomykose beteiligt sind. Während Wright (zit. nach Stang u. Wirth, 1926) der Vakzinetherapie keine Bedeutung läßt, hält sie Scott, 1932, besonders bei Aktinomykose der Weichteile des Kopfes, welche chirurgisch nicht zugänglich sind, von hohem therapeutischen Wert.

Mit Röntgenstrahlen sind nur Oberflächenprozesse anzugehen. Tiefliegende Veränderungen müssen zuerst freigelegt werden. Die Behandlung, welche während Monaten durchgeführt werden muß, ist jedoch für die Praxis kaum anwendbar.

Selbstverständlich werden in neuerer Zeit auch die Sulfonamide und die Antibiotika in die Aktinomykose-therapie eingesetzt. Nach den bisher vorliegenden Erfahrungen scheint jedoch mit der Sulfonamidtherapie allein kaum ein genügender Erfolg gezeitigt werden zu können. Götze, 1945, versuchte die Eleudron-Wirkung und diejenige anderer Thiazilverbindungen bei den verschiedenen Formen, nämlich bei Aktinomykose durch das Corynebakterium Wolff-Israel bei Aktinobazillose und bei Staphylomykosen durch *Staphylococcus pyogenes aureus*. Bei der Infektion mit dem Corynebakterium versagte Eleudron, hingegen scheint es bei Staphylomykosen und bei Staphylokokken ein spezifisches Heilmittel zu sein. Nach Wirth u. Diernhofer hat das Mittel bei der Aktinobazillose keinen Erfolg, während Götze, l. c., einen gewissen heilenden Einfluß konstatieren konnte. Am ehesten dürfte mit diesen Präparaten bei der zufälligen Komplikation durch Misch-Infizienten Erfolg eintreten.

Erfahrungen mit den Antibiotika, besonders mit Penicillin, liegen vor allem aus der Humanmedizin vor (Lyons u. Mitarbeiter, Torrens u. Wood, Földvari, Lentze u. Lorenz, Jürgensen usw.). Nach verschiedenen humanmedizinischen Beobachtungen sollen jedoch Sulfonamide beim Typ Wolff-Israel wirksamer sein als Penicillin.

Nach Bowyer, 1950, wurden bei einem 49jährigen Mann mit aktinomykotischem Empyem während 56 Tagen total 25 Millionen E Penicillin intramuskulär verabreicht. Daneben wurde der Pleura-Erguß wiederholt abpunktiert, jedoch nur 4mal je 100 000 Einheiten Penicillin intrapleural instilliert. Zusätzlich folgte eine Kaliumjodid-Behandlung mit total 30 g. Eine Heilung trat 4 Monate nach Krankheitsbeginn, d. h. 2 Monate nach Einsetzen der Penicillintherapie ein. Nach Földvari, 1950, heilten von 15 Fällen von Aktinomykose beim Menschen 10 nach total 4,3—20 Millionen E Penicillin. In 5 Fällen trat Besserung ein.

Neben dem Penicillin wurde auch das Streptomycin zur Behandlung der Aktinomykose sowohl beim Menschen als bei Tieren herangezogen. Beim Menschen wurden einige Fälle beobachtet, da Streptomycin erfolgreich war, nachdem ohne nennenswerten Erfolg Jodpräparate, Sulfonamide und Penicillin angewendet worden waren.

Kingman u. Palen, 1951, erhielten mit Streptomycin bei der Behandlung der Aktinomykose des Rindes ungewöhnlich gute Resultate. Auch Knochenaktinomykose wurde günstig beeinflußt, wobei es allerdings nicht zu einer kompletten Ausheilung kam. Zur Behandlung wurden 15—65 mg Streptomycin verwendet bei Tagesdosen von 3—5 mg, 3- bis mehrmals

wiederholt in Behandlungszeiten zwischen einer Woche und 9 Monaten. Die Knochenaktinomykose bestand während mehrerer Monate, z. T. mehr als ein Jahr. Meistens wurde die Behandlung kombiniert mit Kalijodat und Penicillin sowie auch chirurgisch. Es ließ sich ein merklicher Rückgang der aktinomykotischen Erscheinungen feststellen. Jedenfalls konnten die Tiere noch während längerer Zeit genutzt werden.

Die Kieferaktinomykose wird meistens dem Tierarzt zu spät gemeldet. Der Besitzer beobachtet wohl eine ständige Vergrößerung im Knochen, meldet jedoch diese Erscheinungen erst in letzter Stunde. Frühfälle von Unterkieferaktinomykose können chirurgisch behoben werden, wobei am niedergelegten und narkotisierten, eventuell auch lokal durch Depotlegung von einem Anästhetikum auf den Nervus mandibularis anästhesierten Tier die aktinomykotischen Veränderungen vollständig ausgeräumt, die Höhle nachher mit dem Glüheisen verschorft und mit einem joddurchtränkten Tampon ausgefüllt wird. Gegebenenfalls ist auch die Entfernung von Backzähnen notwendig. Bei dieser Operation besteht immer eine gewisse Gefahr von Unterkieferfrakturen. Zusätzlich zur chirurgischen Behandlung empfiehlt sich die Anwendung von Jod, Jodpräparaten und Penicillin, eventuell Streptomycin.

Bei der Oberkieferaktinomykose kommt man mit der Operation meist zu spät. Wenn die knöchernen Auftreibungen einigermaßen deutlich sind, handelt es sich stets um eine starke Vereiterung des Knochens, wobei diese Veränderungen nicht mehr behoben werden können. Es wird versucht, nach Eröffnung der Haut, eventuell nach Trepanation, mit dem scharfen Löffel das kranke Gewebe auszukratzen und die oft beträchtlichen Blutungen mit Tampons zu stillen. Anschließend folgen antiseptische Spülungen der Höhlen. Notwendig ist jedoch stets eine Kombination mit verschiedenen Medikamenten, also wiederum Jod, Sulfonamide, Antibiotika, eventuell unspezifische Reizkörper. Nach Auskratzen von Fisteln kann z. B. Depotpenicillin in die Tiefe der Prozesse gelegt werden. Man muß sich aber klar sein, daß es sich bei der Behandlung einer fortgeschrittenen Oberkieferaktinomykose stets nur um eine Verzögerung des Prozesses handeln kann. Eine komplette Ausheilung wird nicht erzielt.

Da die durch verschiedene Erreger verursachten aktinomykotischen Prozesse auf Medikamente nicht gleichmäßig ansprechen, empfiehlt sich immer eine möglichst weitgehende Kombination in der Anwendung der Präparate.

Unter Berücksichtigung des gewöhnlichen Infektionsmodus sind *prophylaktische Maßnahmen* schwer vorzuschreiben oder durchzuführen. Selbstverständlich wird Milch aus aktinomykotischen Eutern vom Konsum ausgeschlossen. Substanzverluste, wie sie durch Verletzung der Schleimhaut bei der Futteraufnahme eintreten, sind wohl kaum zu vermeiden. Die Empfehlung (Hutyra, Marek u. Manninger, 1944), die Gefährlichkeit von stechendem Futter durch Brühen und Dämpfen zu verhindern, ist wohl in der Praxis nicht durchführbar. Nach Straßl, 1935, beobachtete Scheel nach Abheilung einer Holzzunge, daß bei der Schlachtung überall in den Körpermuskeln disseminierte Prozesse festgestellt werden konnten, ohne daß *intra vitam*

irgendwelche Symptome aufgefallen wären. Er hält es auf Grund dieser Beobachtungen für ratsam, vorbeugend Injektionen z. B. mit Cejodyl kakodylicum oder andern Cejodyl-Derivaten von Zeit zu Zeit vorzunehmen, wobei wöchentlich 5—10 cm³ genügen dürften.

II. Ein Fall von Oberkiefer-Aktinomykose

Der Zuchtstier „Hold“, MM. 4450/Kemptthal/ZH, der Firma Maggi, Kemptthal, geb. am 27. Januar 1944, zeigte erstmals im Alter von 3 Jahren, nämlich im Januar 1947, eine leichte Anschwellung im Gebiete des linken




Abb. 2. Zuchtstier „Hold“, im Alter von 3 Jahren (Januar 1947). Eine geringgradige Schwellung am Oberkiefer links zeigt erstmals äußerlich den von den Backzähnen ausgehenden aktinomykotischen Prozeß.

Oberkiefers, auf der Höhe des dritten Prämolaren. Es wurde damals eine Zahnfistel vermutet. Eine Behandlung erfolgte nicht. Am Zuchtstiermarkt in Zug im Jahre 1945 erhielt der betreffende Zuchtstier 89 Punkte (Exterieur-Beurteilung), an den Märkten 1946 und 1947 je 94 Punkte. Der Stier kam dann an die schweizerische Tierausstellung 1947 (Herbst) nach Zürich und wurde mit dem Ehrenpreis ausgezeichnet. Inzwischen war die Schwellung erheblich größer geworden und es zeigte sich noch während der Ausstellung im Oktober 1947 eine zunehmende Stenose der Atemgänge, derart stark, daß eine sofortige Behandlung notwendig wurde. Der Zuchtstier wurde von der Ausstellung weg in den kantonalen Tierspital geführt, wo

die Diagnose: Oberkieferaktinomykose gestellt werden konnte. Eine Behandlung war wegen der drohenden Stenose sofort notwendig. Die Firma Maggi äußerte sich dahingehend, daß wenn immer möglich der Zuchtstier noch für die Deckperiode im Frühjahr 1948 gebraucht werden sollte. Die Haut über der Oberkieferschwellung, die ziemlich diffus, aber hart war, zeigte sich noch nicht ergriffen. Es bestand also noch keine Fistelbildung. Zu einer Totaloperation war es bereits zu spät, da die Schwellung vom Auge bis an die Nüstern reichte, und es wurde der Vorschlag gemacht, den Stier einer Penicillin-Kur zu unterwerfen. Die Preise für Penicillin waren damals noch derart hoch, daß eine solche Kur wohl überlegt werden mußte. Die Besitzerin war jedoch einverstanden und so wurden dem Tier innert 10 Tagen total 10 Millionen E Penicillin subkutan verabfolgt. Schon vor Beendigung der Penicillin-Kur zeigte sich eine deutliche Abnahme der Stenosengeräusche: die Schwellung des Oberkiefers blieb allerdings in der Ausdehnung gleich.




Abb. 3. Zuchtstier „Hold“, im Alter von 5 Jahren (Frühjahr 1949). Der linke Oberkiefer ist in seiner ganzen Ausdehnung aktinomykotisch verändert. Die Haut ist noch nicht affiziert.

Der Zuchtstier wurde anschließend wiederum in den Heimstall gestellt und zeigte stets gute Freßlust und keine Stenosengeräusche mehr. Er konnte für die Deckperiode 1948 gebraucht werden. In unregelmäßigen Abständen von 1–2 Monaten wurden möglichst tief in die Schwellung und auch subkutan Depots von Jodtinktur oder von Lugolscher Lösung gelegt. An zwei bis drei Stellen des Oberkiefers zeigte sich eine gewisse Tiefenfluktuation, so daß im Laufe des Jahres 1948 an diesen Stellen Lugoldepots gelegt werden konnten. Bei stets gleichbleibendem gutem Appetit und Gewichtszunahme konnte der Stier auch noch die Deckperiode 1949 versehen. Im Laufe des Jahres 1949 traten nun deutliche Hautaffektionen auf in Form von pilz-

förmigen Wucherungen an drei Stellen. Ende 1949 kam der Zuchtstier nochmals zur Penicillin-Behandlung in den Tierspital Zürich, wobei tief in diese pilzförmigen Wucherungen hinein Penicillin deponiert wurde. Auch die Therapie mit Jodtinktur und Lugol wurde weitergeführt.



Abb. 4

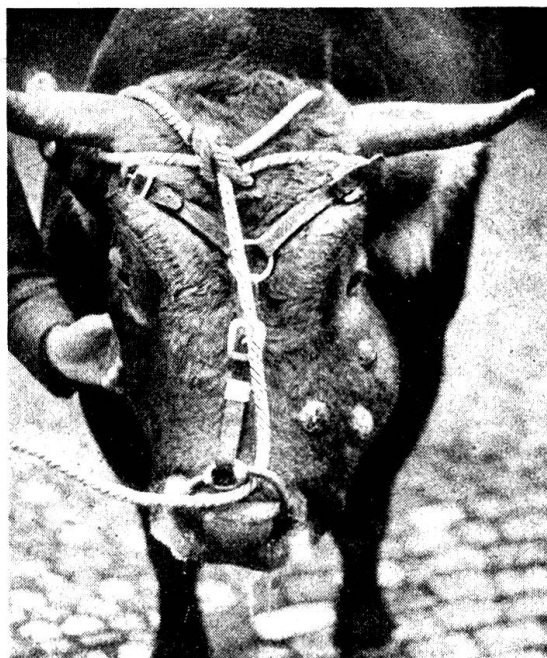

Abb. 5

Abb. 4 und 5. Zuchtstier „Hold“ im Alter von 6 Jahren (Frühjahr 1950). In drei Fisteln mit pilzförmigen Wucherungen ist auch die Haut über dem linken Oberkiefer in den aktinomykotischen Prozeß einbezogen.

Bis Ende 1949 wurden folgende Lebendgewichtszahlen ermittelt:

29. 12. 45	650 kg	31. 12. 48	970 kg
30. 12. 46	797 kg	30. 12. 49	1013 kg
7. 1. 48	914 kg		

In den ersten Monaten des Jahres 1950 zeigte das Tier immer noch gleich gute Freßlust, jedoch wurde es allmählich böartig. Die Deckperiode 1950 konnte noch durchgeführt werden. Im Laufe des Monats Mai 1950 stellten sich plötzlich Nachlassen der Freßlust und Gewichtsrückgang ein. Am 22. 5. 50 wurden 975 kg Lebendgewicht ermittelt. Am gleichen Tag wurde das Tier geschlachtet.

Die *Potentia coeundi* und *generandi* hat durch die Krankheit nie nachgelassen. In der Zeit vor der Erkrankung, nämlich vom 3. 3. 45 bis 31. 12. 46 sind vom Zuchtstier „Hold“ 74 Nachkommen und in der Zeit vom 1. 1. 47 bis 22. 5. 50 107 Nachkommen gezeugt worden.

Durch die kombinierte Behandlung mit Penicillin und Jod resp. Lugol'scher Lösung war es möglich, den schweren Prozeß des Oberkiefers während $2\frac{1}{2}$ Jahren zu verzögern, so daß der wertvolle Zuchtstier trotz der Erkrankung noch während 3 Deckperioden verwendet werden konnte.

Am mazerierten Schädel wird folgender Befund erhoben:

Die Knochenaufreibung erstreckt sich am linken Oberkiefer von der Orbita bis zum Foramen infraorbitale. Einbezogen sind somit die Maxilla, das Os zygomaticum und das Os lacrimale. Der Abstand von der Mittellinie des Nasenbeins bis zum Tuber malare beträgt auf der gesunden Seite 10 cm,

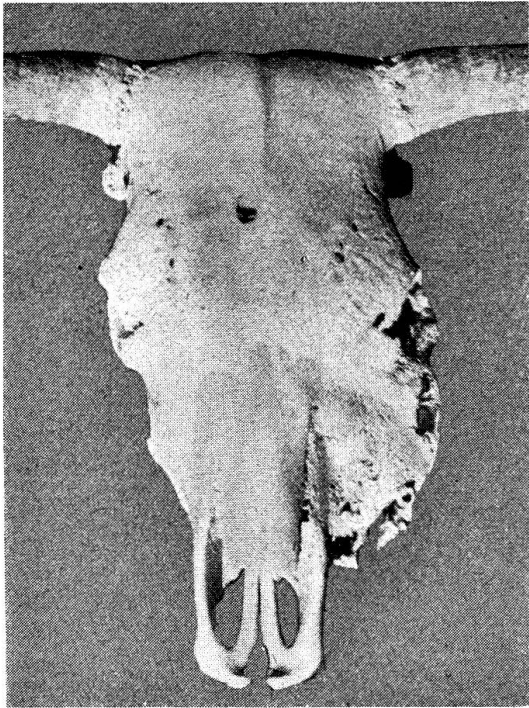


Abb. 6. Mazerierter Schädel von Zuchtstier „Hold“ — Ansicht von oben.



Abb. 7
(Wie Abb. 6) — Ansicht von unten.

auf der erkrankten Seite 14 cm. Die Maxilla ist speziell oral stark gewuchert. Es liegen im Gebiete der Kieferhöhle zwei Fisteln von je 3 cm Durchmesser und zwei große zusammenfließende Fisteln am oralen Teil der Maxilla. Der Prozeß dürfte von der Gegend des zweiten und dritten Prämolaren ausgegangen sein, denn dort ist die Alveole auf 7 cm Breite eröffnet. Der zweite und dritte Prämolare sind bei der Mazeration aus dem Zusammenhang gefallen, jedoch sind auch die drei Molaren stark gelockert, indem dort die Alveolarspalte $3\frac{1}{2}$ —5 cm beträgt. Die Maxilla ist auch in ihrer Gaumenpartie an den Veränderungen beteiligt. Die Nasenscheidewand und die Nasenmuscheln der linken Seite sind vollständig zerstört und ebenso sind auch die Nasenmuscheln der rechten Seite weitgehend in den Prozeß ein-

bezogen, so daß das gesamte Gebiet des linken Oberkiefers und die Nase mit aktinomykotischem Eiter ausgefüllt waren. Luftdurchtritt erfolgte nur noch im ventralen Gebiet der rechten Nasenhöhle.

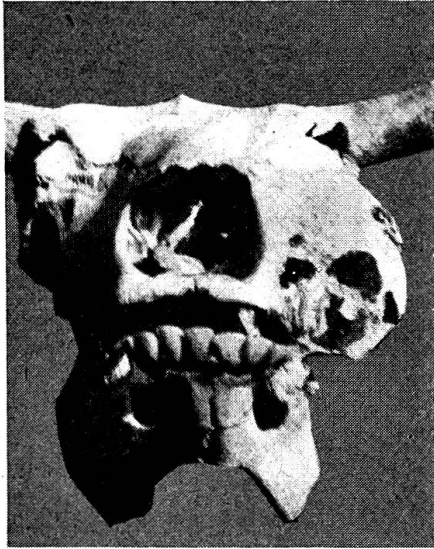

Abb. 8
(Wie Abb. 6) — Ansicht von vorn.

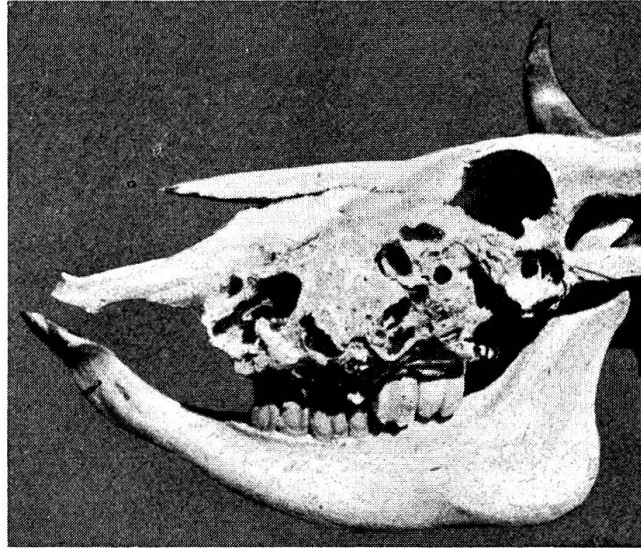


Abb. 9
(Wie Abb. 6) — Seitenansicht von links.

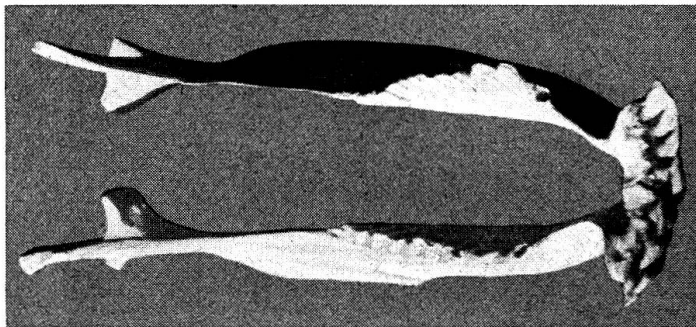


Abb. 10. Mazerierter Unterkiefer von Zuchtstier „Hold“. Ansicht von oben. Deutlich ist die Verbiegung der Backzahnreihe des linken Unterkiefers.

Durch die abnormale Stellung der Backzähne des Oberkiefers sind auch die Backzähne des Unterkiefers beeinflußt worden. Währenddem im rechten Unterkiefer die Backzähne in normaler, gerader Reihe stehen, sind diejenigen des linken Unterkiefers in einen lateral konvex laufenden Bogen abgedrängt worden. Die Zähne sind jedoch in ihren Alveolen nicht gelockert.

Zusammenfassung

In einem ersten Teil wird an Hand der Literatur und auf Grund eigener Erfahrung der heutige Stand unserer Kenntnisse über die Aktinomykose des Rindes dargestellt. Die Aktinomykose ist kein ätiologischer, sondern ein klinischer und pathologisch-anatomischer Begriff. Mit Vorteil unterscheidet man 1. Aktinomykose (Corynebakteriose) verursacht durch den Erreger Wolff-Israel, 2. Aktinobazillose (durch *Actinobacillus lignièresi*) und 3. Staphyloomykose (Staphylokokkose resp. Pyobazillose) verursacht durch Staphylokokken resp. *Bacillus pyogenes*. Die beiden erstgenannten Erreger bedingen stets das klinische und pathologisch-anatomische Bild der „Aktinomykose“, während vermutlich zufolge besonderer Reaktionslage des Körpers die Staphylokokken und *Bacillus pyogenes* nur zufällig die bekannten typischen Erscheinungen auslösen.

Für die Therapie eignet sich am besten eine Kombination der verschiedenen Chemotherapeutika: an erster Stelle stehen Jodkalium und Jodnatrium sowie weitere Jodpräparate. Ferner eignet sich auch die Sublimattherapie usw. Eine Verbindung mit der unspezifischen Eiweißtherapie ist zu empfehlen. Gute Erfahrungen zeitigen auch in vielen Fällen die Sulfonamide und von den Antibiotika Penicillin und Streptomycin.

Im zweiten Teil wird klinisch und pathologisch-anatomisch ein Fall einer hochgradigen Oberkieferaktinomykose bei einem Zuchtstier beschrieben, wobei es durch die kombinierte Therapie mit Jodpräparaten und Penicillin gelang, den Prozeß während 2 ½ Jahren so zu verzögern, daß der wertvolle Vererber noch während 3 Deckperioden verwendet werden konnte. Im Zeitpunkt, da sich Inappetenz und Gewichtsrückgang einstellten, wurde das Tier geschlachtet. Am mazerierten Schädel ließen sich die hochgradigen Veränderungen eingehend studieren.

Résumé

Dans une première partie de son travail, l'auteur, se référant à la bibliographie ainsi qu'à ses propres expériences, fait le point sur l'état actuel de nos connaissances en ce qui concerne l'actinomycose du bœuf. L'actinomycose n'est pas une conception étiologique, elle est clinique et anatomo-pathologique. On fera bien de distinguer 1. l'actinomycose (corynebacteriose) due à l'agent Wolff-Israel, 2. l'actinobacillose (par l'*actinobacillus Lignièresi*) et 3. la staphylomycose resp. la pyobacillose causée par des staphylocoques resp. le bacille pyogenes. Les 2 premiers agents donnent naissance au tableau clinique et anatomo-pathologique de l'actinomycose. En revanche, les staphylocoques et le pyogenes ne font apparaître les symptômes typiques qu'incidemment, probablement en raison d'une disposition réactive particulière du corps.

Le meilleur traitement consiste en une combinaison des différents médicaments chimico-thérapeutiques, en premier lieu le iodure de potassium et le iodure de sodium ainsi que d'autres préparations iodées. Le traitement au sublimé, etc. est aussi recommandé. Il est indiqué de recourir à une combinaison avec le traitement albuminé. Souvent, les sulfonamidés et, parmi les antibiotiques, la pénicilline et la streptomycine, donnent de bons résultats.

La seconde partie du travail contient la description clinique et anatomo-pathologique d'un cas d'actinomycose avancée de la mâchoire supérieure d'un taureau reproducteur. On a réussi, grâce à un traitement combiné de préparations iodées et de pénicilline, à retarder l'évolution du processus pendant 2 ans et demi. Ainsi, ce reproducteur de prix a encore pu être utilisé pendant 3 périodes de monte. Lorsque l'inappétence et la perte de poids se sont manifestées, l'animal a été sacrifié. L'examen détaillé du crâne macéré a permis d'observer de profondes altérations.

Riassunto

Nella prima parte, tenuto conto della letteratura e sulle basi della propria esperienza, si riferisce sullo stato attuale delle nostre conoscenze concernenti l'actinomicosi dei bovini. L'actinomicosi non è un concetto eziologico, ma clinico e anatomopatologico. Con profitto si distinguono: 1. la corinebatteriosi (actinomicosi causata dal germe di Wolff-Israel); 2. l'actinobacillosi (dipendente dall'actinobacillo) e 3. la stafilomicosi, risp. stafilococcosi e piobacillosi (provocate da stafilococchi, risp. dal bacillo piogene). I primi due germi menzionati provocano sempre il quadro clinico e anatomopatologico dell'„actinomicosi“, mentre gli stafilococchi e il bacillo piogene, presumibilmente in seguito ad uno stato speciale di reazione del corpo, provocano solo occasionalmente i noti sintomi tipici.

La migliore terapia consiste in una combinazione dei diversi prodotti chemio terapeutici; in prima linea vengono il joduro di potassio e quello di sodio, nonchè altri preparati iodici. È anche adatta la terapia col sublimato ecc., o una combinazione con la proteinoterapia aspecifica. In molti casi si ottengono dei buoni risultati coi sulfamidici, poi, fra gli antibiotici, con la penicillina e la streptomina.

Nella seconda parte, dai lati clinico e anatomopatologico si descrive un caso di actinomicosi gravissima del mascellare superiore in un toro riproduttore, nel quale con la terapia combinata di preparati iodici e penicillina si è riusciti per due anni e mezzo a ritardare il processo, in modo che il prezioso riproduttore potè essere ancora usato per tre periodi di monta. Quando comparvero l'inappetenza e la perdita di peso, l'animale fu macellato. Nel cranio macerato si sono potute studiare bene le gravi lesioni.

Summary

Our present knowledge on actinomycosis of cattle is shown by a review of the literature and own experiences of the author. "Actinomycosis" is not an etiological but rather a clinical and anatomo-pathological conception. It is useful to classify: 1. Actinomycosis (corynebacteriosis) caused by the Wolff-Israel microorganism, 2. Actinobacillosis, caused by actinobacillus lignièresi, 3. Staphylomycosis (staphylococcosis, pyobacillosis), caused by staphylococci and B. pyogenes respectively. The first mentioned two microbes produce the clinical and pathological picture of "actinomycosis", whilst staphylococci and B. pyogenes probably need a special reactivity of the organism to give arise to the typical lesions of "actinomycosis".

For treatment combinations of chemotherapeutica are most useful, first sodium and potassium iodide and other iodine preparations, also sublimate etc. A combination with unspecific protein therapy is recommended. Good results were obtained in many cases by sulfonamides and the antibiotica penicillin and streptomycin.

In the second part a case of a very heavy actinomycosis of the upper jaw in a bull is described. Treatment with a combination of iodine compounds and penicillin retarded the pathological processes for 2½ years, so that most valuable hereditary potency of the bull could be used during three breeding seasons. Finally the animal had to be slaughtered on account of inappetency and loss of weight. The skull showed a high degree of anatomical lesions.

Literaturverzeichnis

Bowyer, H. W.: Brit. med. J. 4632, 848, 1949. — Burki, J.: Schweiz. Arch. Tierheilk., 85, 307, 1943. — Földvari: Ref. in Schweiz. med. Wschr., 81, 41, 1951. — Götze, R.: DTWTR, 1943, Nr. 35/36 (zit. nach Albien: Was gibt es Neues für den praktischen Tierarzt? Überbrückungsjahrbuch 1942—48, 117). — Götze, R.: DTWTR, 1944, Nr. 1/2 (zit. nach Albien: Was gibt es Neues für den praktischen Tierarzt? Überbrückungsjahrbuch 1942—48, 117). — Götze, R.: TZ, Nr. 1, 1945 (zit. nach Albien: Was gibt es Neues für den praktischen Tierarzt? Überbrückungsjahrbuch 1942—48, 119). — Guillon, G.: Revue méd. vét., 122, 529, 1946. — Hauser, H.: Schweiz. Arch. Tierheilk., 87, 51, 1945. — Hutyra, Marek, Manninger: Spezielle Pathologie und Therapie der Haustiere. 9. Aufl., I. Bd., 1944. — Jürgensen: Ref. in Schweiz. med. Wschr., 81, 41, 1951. — Kämpe, A.: Skand. Vet. Tidskrift, 65, 1944 (Ref. Schweiz. Arch. Tierheilk., 87, 378, 1945). — Kingman, H. E. and Palen, J. S.: Journal of the American Vet. Med. Association, 118, Nr. 886, 1951. — Klimmer, M.: Berl. Tierärztl. Wschr., 1934 (zit. aus Schweiz. Arch. Tierheilk., 76, 485, 1934). — Lentze & Lorenz: Ref. in Schweiz. med. Wschr., 81, 41, 1951. — Liebster, B.: Beitrag zu der durch den Aktinobazillus verursachten Aktinomykose (Aktinobazillose). Diss., Leipzig 1932. — Linke & Mechelke: Ärztl. Wschr. 1948, Nr. 19/20 (zit. nach Albien: Was gibt es Neues für den praktischen Tierarzt? Überbrückungsjahrbuch 1942—48, 119). — Linke & Mechelke: DMW, 1949, Nr. 10, 312 (zit. nach Albien: Was gibt es Neues für den praktischen Tierarzt? 1949, 58). — Lyons, C. und Mitarbeiter: Ref. in Schweiz. med. Wschr., 81, 41, 1951. — Messerli, W.: Schweiz. Arch. Tierheilk., 87, 45, 1945. — Nicolaus, W.: Über die Zungen-Aktinomykose des Rindes. Diss., Bern 1908. — Rädtke, G.: Ein Beitrag zur Ätiologie der „Aktinomykose des Rindes mit besonderer Berücksichtigung der Kiefer-Aktinomykose“. Diss., Leipzig 1931. — Scott, W. M.: A Contribution to Actinomycosis with special reference to Vaccination. Diss., Zürich 1932. — Scheel, R.: Ein Beitrag zur Ätiologie der Aktinomykose des Rindes mit besonderer Berücksichtigung der Kiefer-Aktinomykose. Diss., Zürich 1910. — Schellhaase: BMTWWTM, 1944, Nr. 23/24, S. 187 (zit. nach Albien: Was gibt es Neues für den praktischen Tierarzt? Überbrückungsjahrbuch 1942—48, 118). — Schenk, W.: Ein Beitrag zur Ätiologie der „Aktinomykose des Schweine-Euters“. Diss., Leipzig, 1931. — Scheuhammer, F.: WTM, 1948, S. 199 (zit. nach Albien: Was gibt es Neues für den praktischen Tierarzt? Überbrückungsjahrbuch 1942—48, 118). — Scheuhammer, F.: Wien. Tierärztl. Mschr., 35, 199, 1948. — Stang, V. und Wirth, D.: Tierheilkunde und Tierzucht. I. Bd., Urban & Schwarzenberg, Berlin und Wien 1926. — Stazzi, P. e Martini, I.: Manuale Vademecum di Terapia per il veterinario pratico. Milano 1948. — Straßl, J.: Tierärztl. Rundschau, 697, 1935. — Torrens und Wood: Ref. in Schweiz. med. Wschr., 81, 41, 1951. — Uebele, G.: Handlexikon der tierärztlichen Praxis, Ulm-Donau 1947. — Wichern, H.: Therapeutische Versuche mit dem Aktinomykose-Impfstoff „Katusan“ (Perleberger Impfstoffwerk) bei Rind und Schwein. Diss., Hannover 1938. — Wirth und Diernhofer: Lehrbuch der innern Krankheiten der Haustiere einschließlich der Hautkrankheiten sowie der klinischen Seuchenlehre. II. Aufl., Stuttgart 1950.

Über Störungen in der Fruchtbarkeit beim Rind infolge fütterungsbedingter Ursachen¹

Von Prof. Dr. W. Hofmann, Bern

Unser verehrter Jubilar Herr Prof. Dr. W. Frei hat den Fortpflanzungsstörungen der Haustiere immer ein sehr lebhaftes Interesse entgegengebracht. Aus seiner Feder sind im Laufe der Jahre eine ganze Reihe von Veröffentlichungen erschienen. Ich erinnere bloß an sein grundlegendes Werk: „Zur Pathologie und Therapie der Sterilität der weiblichen Haustiere mit besonderer Berücksichtigung der Physiologie“, in dem

¹ Herrn Prof. Dr. W. Frei zum 70. Geburtstag gewidmet.