

Die Schulterbursitis beim Pferd

Autor(en): **Leuthold, A.**

Objektyp: **Article**

Zeitschrift: **Schweizer Archiv für Tierheilkunde SAT : die Fachzeitschrift für Tierärztinnen und Tierärzte = Archives Suisses de Médecine Vétérinaire ASMV : la revue professionnelle des vétérinaires**

Band (Jahr): **94 (1952)**

Heft 11

PDF erstellt am: **08.07.2024**

Persistenter Link: <https://doi.org/10.5169/seals-593425>

Nutzungsbedingungen

Die ETH-Bibliothek ist Anbieterin der digitalisierten Zeitschriften. Sie besitzt keine Urheberrechte an den Inhalten der Zeitschriften. Die Rechte liegen in der Regel bei den Herausgebern.

Die auf der Plattform e-periodica veröffentlichten Dokumente stehen für nicht-kommerzielle Zwecke in Lehre und Forschung sowie für die private Nutzung frei zur Verfügung. Einzelne Dateien oder Ausdrucke aus diesem Angebot können zusammen mit diesen Nutzungsbedingungen und den korrekten Herkunftsbezeichnungen weitergegeben werden.

Das Veröffentlichen von Bildern in Print- und Online-Publikationen ist nur mit vorheriger Genehmigung der Rechteinhaber erlaubt. Die systematische Speicherung von Teilen des elektronischen Angebots auf anderen Servern bedarf ebenfalls des schriftlichen Einverständnisses der Rechteinhaber.

Haftungsausschluss

Alle Angaben erfolgen ohne Gewähr für Vollständigkeit oder Richtigkeit. Es wird keine Haftung übernommen für Schäden durch die Verwendung von Informationen aus diesem Online-Angebot oder durch das Fehlen von Informationen. Dies gilt auch für Inhalte Dritter, die über dieses Angebot zugänglich sind.

Aus der veterinär-chirurgischen Klinik der Universität Bern
(Prof. Dr. A. Leuthold)

Die Schulterbursitis beim Pferd¹

Von A. Leuthold

Im Verlauf der Jahre kamen auf der Klinik einige Pferde zur Beobachtung, die in der Kummelage an der Schulter eine Anschwellung bisher unbekannter Natur aufwiesen. Es waren stets ältere Fohlen von 2—3½ Jahren, die vor kurzem an den Kummel gewöhnt und in die Zugarbeit genommen worden waren. Die erwähnten Anschwellungen traten dabei meistens im Verlauf von 2—4 Wochen in Erscheinung, wurden schmerzhaft, behinderten das Ziehen, gaben Anlaß zu tierärztlicher Untersuchung, teilweise Behandlung und führten schließlich zur Einlieferung in die Klinik. Nach Lage und Aussehen paßten diese Gebilde in keine der bekannten Störungen in der Kummelage. Das Vorkommen von 10 gleichartigen Fällen zeigt aber, daß es sich um einen typischen Befund und Krankheitsprozeß handelt, der wert ist, festgehalten zu werden.

Kasuistik

St. 207/35, Wallach, braun, 3½ Jahre. Vor 5 Monaten sei nach Zugarbeit oberhalb dem linken Bug plötzlich eine Anschwellung aufgetreten, die später wieder besserte. Es blieb aber eine Verdickung, die durch Arbeit zu- und durch Ruhestellung wieder abnahm. Bei der Einlieferung bestand ein fingerbeerengroßer Knoten in der Subkutis, mit strangartiger Verbindung in die Tiefe, wo eine kleinapfelgroße, verschiebbare, unschmerzhaft, unscharf begrenzte Induration palpabel war. Nach Ausschälen des subkutanen Knollens und Spalten des darunterliegenden M. brachiocephalic. kam speckig knotiges Gewebe zum Vorschein, außen fest mit dem Muskel verwachsen, innen lose aufsitzend. Das Gebilde enthielt einen Hohlraum mit wenig seröser Flüssigkeit und schlotterigem Gewebe.

St. 125/37, Stutfohlen, braun, 2¼ Jahre. Vor etwa 3 Wochen sei an der rechten Schulter eine Schwellung entstanden. Ein Tierarzt behandelte mit scharfer Einreibung. Status: Apfelgroßes Gebilde über der Spina scapulae, unterhalb dem Tuber, teilweise derb, teilweise fluktuierend, aber unter einer dickeren Gewebeschicht, mit etwas Randödem, leicht schmerzhaft. Die Punktion ergab bernsteingelbe, klare Flüssigkeit. Unter täglichem Auftragen von Phlogistosan (Antiphlogistine-Ersatz) und noch zweimaliger Punktion wurde die Anschwellung im Verlauf einer Woche etwas kleiner. Da die Abnahme zu gering erschien, schälten wir das Gebilde aus. Es bestand aus einer Kapsel aus straffem Bindegewebe, mit glatter Innenwand und einer flachen, leicht gekammerten Höhle. Die Kapsel lag unter dem Schulterhautmuskel, fest mit diesem verwachsen und lose auf der Schulterfaszie aufsitzend.

St. 166/39, Stute, braun, 2 Jahre. An der linken Schulter fand sich vor der Spina scapulae ein derbes kleinapfelgroßes Gebilde, unschmerzhaft, wenig verschiebbar unter der Faszie sitzend, das nach Arbeit größer und entzündet werde. Die Operation ergab eine zystenartige Kapsel mit wenig serösem Inhalt, unter der Schulterfaszie fest auf dem M. supraspinatus sitzend.

¹ Herrn Prof. Dr. Walter Frei zum 70. Geburtstag gewidmet.

St. 216/41, Wallach, braun, 3 Jahre. Unterhalb des Tuber spinae rechts war eine gut hühnereigroße Anschwellung, leicht schmerzhaft, prall, elastisch, wenig beweglich. Nach Inzision ließ sich ein zystenartiges Gebilde mit fingerdicker Kapsel und zwetschengroßer Höhle mit seröser Flüssigkeit und etwas Fibrin ausschälen, das fest mit der Faszie verwachsen war.

St. 12/45, Wallach, Fuchs, 2 Jahre. Auf der rechten Schulter saß vor der Spina scapulae eine pralle, unschmerzhaft, fast faustgroße Anschwellung. Die Operation ergab eine derbe Kapsel von $\frac{1}{2}$ —1 cm Dicke mit glatter Auskleidung und fibrös-fibrinösen Auflagerungen. Histologische Untersuchung¹: Derbe Bindegewebskapsel, Bindegewebsverquellung. Hyperämie, Blutungen, Blutpigment. Innenauskleidung

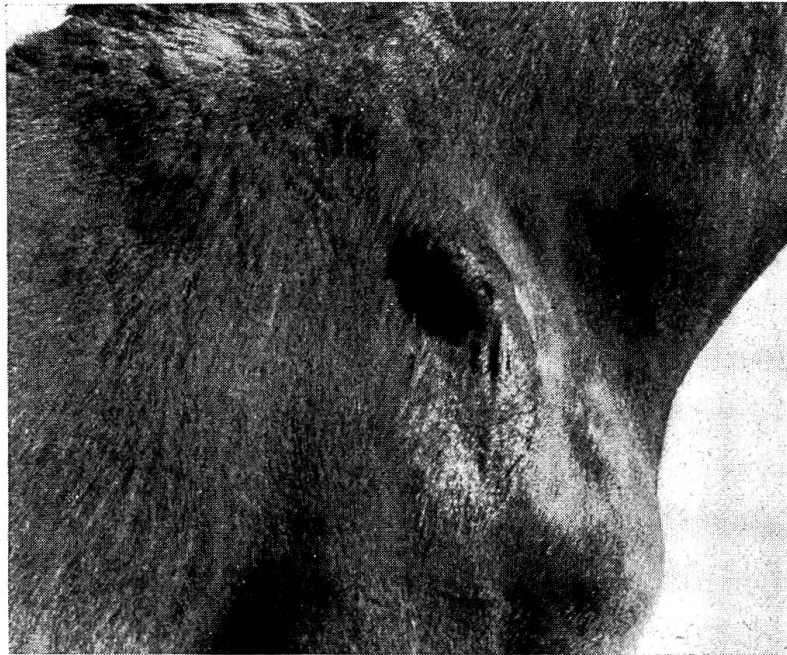

Abb. 1. St. 143/45, Schulterbursitis rechts nach Inzision und scharfer Friktion.

mit einer parallel zur Oberfläche orientierten, dichten, faserigen, zellreichen Bindegewebslage. Darauf eine ungleichmäßige 1—3 schichtige Lage spindeliger Deckzellen, — ähnlich, wie auf einer Synovialis. Stellenweise fehlt die Deckzellige. Die Innenauskleidung ist im übrigen mit mächtigen synovialzotten-artigen Bindegewebsfortsätzen besetzt, die zum Teil nekrotisch, zum Teil hyperämisch, zum Teil mit Blutungen und Blutpigment durchsetzt sind.

St. 143/45, Stutfohlen, braun, 2 Jahre. Seit ca. 3 Wochen Schwellung auf der rechten Schulter, entstanden beim Anlernen zum Ziehen. Ein Tierarzt inzidierte zunächst, worauf sich blutige Flüssigkeit entleerte. Da sich das Gebilde nach Verwachsen der Schnittwunde wieder füllte, wurde scharf eingerieben, wodurch das Fohlen so unleidlich wurde, daß es sich kaum mehr berühren ließ. Bei der Einlieferung war neben einer gänseeigroßen prallen Anfüllung mit Narbe und den Friktionsspuren eine auffällige Atrophie der Schultermuskeln vorhanden, wie man sie sonst nach

¹ Für die histologischen Untersuchungen danke ich Herrn Prof. Dr. H. Hauser, Direktor des veterinär-pathologischen Institutes Bern, bestens.

Suprascapularislähmung sieht, ohne daß entsprechende Bewegungsstörungen bestanden. Hier wurde die Agglutination des Blutes auf Bac. abort. Bang und Salm. abort. equi unternommen, beides verlief negativ. Das zystenartige Gebilde saß unter der Faszie fest auf dem Tuber spinae auf, zeigte eine derbe, speckig-glänzende Wand mit glatter innerer Oberfläche und serösem Inhalt mit wenig Fibrinflocken. Histologische Untersuchung: Sehr zellreiche Bindegewebsmembran, Innenauskleidung mit geringgradigen katabiotischen Prozessen, Verquellung, Zelldegenerationen, Hyperämie, leichtes Ödem und spärliche Plasmazellinfiltration. An anderer Stelle ist die Innenauskleidung glatt, frei von regressiven Prozessen und besteht dort aus dichten, parallel zur Oberfläche orientierten zahlreichen Bindegewebslagen. Eine bursa- oder synovialisartige Deckzellage fehlt.

Abheilung nach Exzision, auch die Schultermuskulatur regenerierte sich wieder.

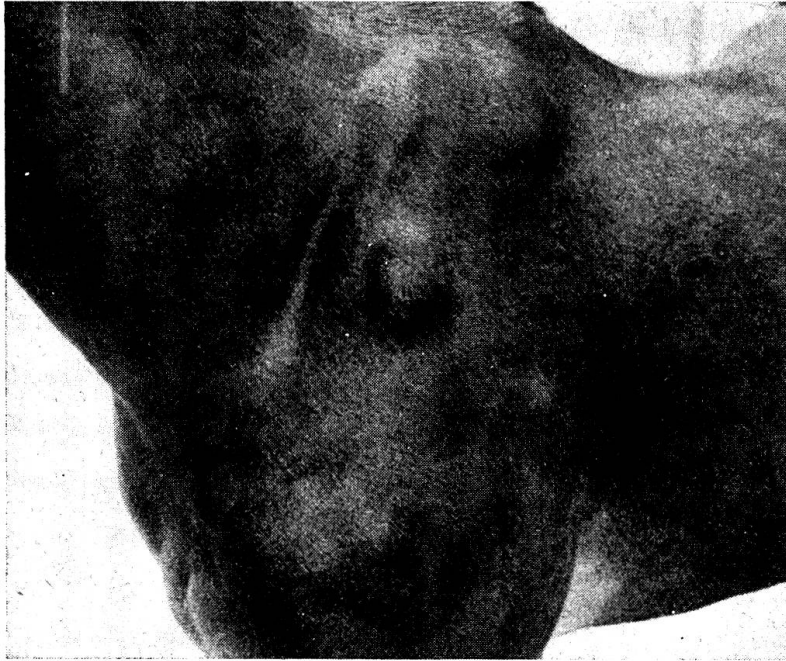


Abb. 2. St. 68/51, Schulterbursitis links, soll in 3 Wochen entstanden sein.

St. 262/46, Stutfohlen, hellbraun, 2 Jahre. Hühnereigroße, wenig schmerzhaftes Anschwellung oberhalb dem Tuber scapulae links; Haut leicht, Anschwellung wenig verschiebbar, am Rande schlecht abgegrenzt. Die Exzision ergab eine fingerdicke Kapsel mit einem haselnußgroßen, gekammerten Hohlraum, aus dem sich etwas schleimige Flüssigkeit auspressen ließ. Histologischer Befund: Akzidentelle Bursa mit chronisch produktiv-entzündlicher Kapsel. Das Vorhandensein von Blutungen und Blutungsresiduen, Ödem, Bindegewebsverquellung und das Fehlen von Nekrosen und leukozytärer Infiltration deuten auf eine mechanische Ursache der Wucherung.

St. 298/46, Wallach, braun, 2 Jahre. Faustgroße, flache Anschwellung über dem Tuber scapulae rechts, prall, mit undeutlicher Fluktuation; nach Mitteilung des Besitzers innerhalb von drei Wochen entstanden. Die Punktion ergab wenig flüssigen Inhalt. Das Ausschälen zeigte eine derbe, ca. 1 cm dicke Kapsel mit baumnußgroßer Höhle mit seröser Flüssigkeit und etwas Fibrin. Histologischer Befund: Dicke ausgereifte Bindegewebskapsel, die lumenwärts allmählich in eine schmale Zone von

jüngerem Granulationsgewebe übergeht. Dieses ist mäßig vaskularisiert, zeigt kleine Blutungen, spärlich Lymphozyten und ganz vereinzelt Leukozyten. Ganz lumenwärts wird die Zystenwand begrenzt durch eine synovialisartige Bindegewebs- und Endothellage. Diese Zone zeigt ebenfalls Blutungen; andere Bezirke zeigen als Innenauskleidung verquollene und nekrotische Bindegewebsmassen. Dazwischen und im Lumen liegen hyaline Gerinnungsmassen und Blutkörperchen.

St. 40/50, Stute, braun, 2 $\frac{3}{4}$ Jahre. Das Pferd soll an der rechten Schulter eine abszedierende Phlegmone gezeigt haben; sie wurde vom Tierarzt gespalten und später drainiert. Bei der Einlieferung bestand ein derbes, faltiges Gebilde mit zwei haarlosen Kuppen, ca. 5 cm voneinander entfernt, durch feste Stränge mit der Unterlage verbunden. Die Exzision ergab zwar nur narbiges Bindegewebe, das mit der Schulterfaszie fest verwachsen war. Lage, Aussehen und Anamnese ließen aber vermuten, daß der primäre Zustand auch hier ein zystenartiges Gebilde war, das infiziert wurde. Weil bereits eine Kapsel vorhanden war, ergaben Spaltung und Drainage kein befriedigendes Ergebnis, erst die Exzision führte zu einer glatten Narbe.

St. 68/51, Stute, Fuchs, 3 Jahre. Das Pferd wurde vor drei Wochen zugekauft; erst später bemerkte der Besitzer auf der Schulterblattgräte links eine eigroße, fluktuierende Anschwellung, die nach Zugarbeit größer und schmerzhaft wurde. Die Operation ergab eine kleinfingerdicke derbe Kapsel mit serösem Inhalt und wenig Fibringerinnsel.

Genese und Natur der Veränderungen

Die Anamnese ergab, soweit sie erhältlich war, daß die Anschwellung erst vor kurzem bemerkt worden sei. Bei einigen Tieren wurde versichert, daß die betroffene Körperstelle früher ganz normal ausgesehen habe.

Dies im Gegensatz zu einem anderen, 5 $\frac{1}{2}$ jährigen Pferd, bei welchem auf der rechten Schulter seit der Geburt ein kleiner Beutel bestand, der sich später vergrößerte. Bei der Einlieferung fanden wir ebenfalls eine kleinfaustgroße Anfüllung, aber ganz scharf begrenzt, unmittelbar unter der Haut liegend, fluktuierend. Die Operation ergab eine dünne, fibröse Kapsel mit dicklich-schleimigem Inhalt und acht bohnen- bis daumenbeerengroßen Haarballen — eine typische Dermoidzyste.

Nach unserem Eindruck sind die in Rede stehenden Veränderungen erst durch den Druck und die Reibung des Kummets auf dem Schulterblatt entstanden, vermutlich dort, wo der Kummet am meisten auflag. Bei 7 Fohlen saß die Anschwellung auf der Spina scapulae, meist einige Finger breit unterhalb des Tuber spinae, bei 3 Fohlen über dem Tuber scapulae, unmittelbar über der Bugspitze, etwas seitlich. In allen Fällen also über wenig gepolsterten Vorsprüngen des Schulterblattes.

Schon das klinische Aussehen und der Befund bei der Operation deuten auf eine wiederholte mechanische Ursache der Veränderungen hin, so die straffe Beschaffenheit und Dicke der Kapsel und die teilweise Verwachsung mit der Umgebung. Auch der histologische Befund spricht dafür, wie dies besonders beim Fall 262/46 ausgedrückt ist.

Für die Natur der Veränderungen kommen wohl zwei Arten in Frage, nämlich Bursitis und Zyste.

Was zunächst die *Zyste* anbelangt, so versteht man darunter einen sackartigen, pathologischen Hohlraum mit einer Kapsel und flüssigem oder breiigem Inhalt. Unter den verschiedenen bekannten Zystenformen würden die in Rede stehenden Gebilde wohl am besten den *Extravasationszysten* entsprechen. Hämatome und Serome, entstanden durch Quetschung, mit Gefäßrupturen oder Verschiebung der Haut auf der Unterlage, werden oftmals nicht ganz resorbiert und, wenn nicht gespalten, mit einer bindegewebigen Kapsel umgeben. Diese Gebilde sind zwar in der Literatur nicht überall als Zysten anerkannt, aber man hätte wohl Mühe, sie sonstwo in der Reihe der pathologischen Veränderungen unterzubringen. Sie werden etwa als unechte Zysten bezeichnet (Abderhalden, Bolz), weil sie nicht von Epithel ausgekleidet sind, wie die echten Zysten, sondern nur von einer Lage flacher, paralleler Bindegewebszellen.

Sehen wir unsere Gebilde daraufhin an, ob sie als Extravasationszysten anzusprechen seien, so ist folgendes festzuhalten: Alle diese Anschwellungen fanden sich an Stellen starker mechanischer Beanspruchung durch den Kummer, wo Extravasate durch Druck und Reibung leicht zustandekommen können. Die histologischen Bilder zeigen Blutungen und Blutpigment, allerdings nicht im Inhalt, sondern in der Wand. Die Wand ist im Vergleich zum Inhalt sehr dick. In keinem Fall konnte das Vorbestehen eines Hämatomes ermittelt werden; aus der Anamnese scheint eher hervorzugehen, daß die Gebilde langsam entstanden.

Das Vorkommen einer *Bursa mucosa* an der Schulter des Pferdes ist nicht allgemein bekannt. Eichbaum erwähnt aber in seiner grundlegenden Arbeit über Schleimbeutel und Sehnenscheiden des Pferdes, daß er in mehrjährigen Untersuchungen an der Grätenbeule unter der Schulterarmbeinfaszie eine Bursa gefunden habe, gewöhnlich durch Scheidewände in Fächer geteilt oder von Sehnenfäden durchzogen. Schleimbeutel können sich überall da bilden, wo Sehnen, Muskeln, Bänder oder auch die Haut über Knochenvorsprünge hinwegziehen. Währenddem die subtendinösen und subnuchalen Bursen ziemlich konstant sind, bilden sich submuskuläre und subkutane erst im Verlauf des Lebens mehr oder weniger an. Eine Reihe von solchen inkonstanten Bursen sind allgemein bekannt, wie die subkutanen auf Ellbogen- und Sprunghöcker und am Widerrist. Andere, z. B. die Bursa trochanterica oder die Bursa tuberis ischii sind es weniger. Durchgeht man die Aufzählung Eichbaums, so staunt man, wo überall er Schleimbeutel fand. Offenbar gibt es sehr viele Stellen am Pferd (und wohl auch an anderen Tierkörpern), wo sich je nach den individuellen mechanischen Umständen eine Bursa bilden kann, während sie bei andern ausbleibt.

Nach Eichbaum ist die Entstehung der Bursen so zu erklären, „daß beim Gebrauch der Tiere, beim Strecken und Beugen der Gelenke, bei der stärkeren und schärferen Ausbildung aller Knochenvorsprünge und -fortsätze Zerreißen des Bindegewebes verursacht werden; in den hierdurch entstandenen Lücken sammelt sich die das Gewebe durchtränkende Flüssigkeit an; die anfangs unebenen und un-

regelmäßigen, von dem subkutanen Gewebe gebildeten Wandungen schleifen sich, wenn man sich so ausdrücken darf, allmählich ab, sie werden geglättet, oder aber sie behalten ihre faserige und zerrissene Beschaffenheit bei. Der Umstand, daß in diesen Schleimbeuteln meistens die endotheliale Auskleidung fehlt oder nur sehr unvollständig vorhanden ist, spricht wohl für die Richtigkeit der Auffassung, wonach diese Säcke als Bildungen des extrauterinen Lebens anzusprechen sind.“

Aus einer vorgebildeten Bursa lassen sich die eingangs beschriebenen Gebilde recht wohl erklären, nämlich als Produkt von Entzündung, einer Bursitis chronica fibrosa. Dieser Begriff ist uns von anderen Körperstellen her wohlbekannt, so vom Carpus, vom Ellbogen, vom Sprunghöcker. Die Erkrankung entsteht durch wiederholte Quetschungen durch den Druck des Kummets. Die Entzündung wird produktiv, namentlich bildet sich eine feste und dicke Kapsel, die auch mit der Umgebung mehr oder weniger verwächst. Auch der histologische Befund paßt durchaus zu der z. B. von Ziegler gegebenen Beschreibung der zelligen Veränderungen.

Hatten wir anfänglich mehr den Eindruck, die erwähnten Gebilde seien als *Extravasationszysten* aufzufassen, so kamen wir aus dem histologischen Befund und dem Studium der Arbeit Eichbaums dazu, sie als *veränderte Bursen* zu diagnostizieren. Ein prinzipieller Unterschied dürfte übrigens nicht bestehen. Sowohl beim Hämatom und Lymphextravasat wie auch bei der subkutanen und submuskulären Bursa finden Zerreißen im Gewebe statt, und in den entstandenen Lücken sammelt sich Flüssigkeit an. Ein gradueller Unterschied wird darin liegen, daß dieser Vorgang bei der Bildung der Bursa langsam vor sich geht und zunächst physiologisch ist, beim Extravasat rasch und pathologisch. Und doch kommt es an Stellen, wo eine Bursa entstand, eher zu pathologischen Vorgängen als an anderen. Der Schleimbeutel gerät durch weitere mechanische Noxen in Entzündung, und um den vermehrten flüssigen Bursainhalt bildet sich wie um ein Extravasat eine Kapsel.

Therapie

In zwei von unseren Fällen waren vom Praktiker scharfe Einreibungen auf die Veränderungen appliziert worden. In einem Fall versuchten wir, durch wiederholte Punktion und Auftragen einer antiphlogistischen Paste eine Besserung zu erzielen. In zwei Fällen war in der Praxis gespalten worden, einmal die aseptische Anfüllung, einmal nach Infektion des Kapselinhalt. Alle diese Therapien wirkten ungenügend. Dies ist nach dem Operations- und histologischen Befund auch begreiflich. Derart feste fibröse Gewebe sind irreversibel, besonders wenn sie Flüssigkeitsansammlungen umschließen. Wenn solche Gebilde die Arbeitsfähigkeit des Tieres stören, so bleibt nichts anderes übrig, als sie zu exzidieren.

In allen zehn Fällen ist denn nach der Exzision auch eine glatte Heilung zustande gekommen, wie die später eingezogenen Erkundigungen ergaben. Allerdings dauerte es z. T. zwei und drei Monate, bis eine glatte, reaktions-

freie Narbe vorhanden war. Wir bemühten uns zwar stets, möglichst sauber zu operieren, ohne natürlich zur Asepsis zu gelangen. So hatten wir anfänglich vor der Einführung der Sulfonamide und der Antibiotika teilweise erhebliche Wundinfektionen. Meistens gelang die Primärheilung der Haut, nicht aber der Wundhöhle, in der sich Blut oder Sekret ansammelte, die wiederholt entleert werden mußten. Um solche Ansammlungen zu vermeiden, zogen wir in drei Fällen von vorn und hinten je eine Hautfalte über die Operationsstelle und polsterten dazwischen mit Werg. Der damit erreichbare Druck genügte aber nicht, eine Ansammlung hintanzuhalten. Einmal entwickelte sich aus diesen zusätzlichen Nähten eine ziemliche Phlegmone. Alle diese Komplikationen beeinflussten nur die Heildauer, nicht aber das Resultat der Operation.

Zusammenfassung

Bei zehn älteren Fohlen fand sich in der Kummetslage an der Schulter ein hühner- bis apfelgroßes, prall-elastisches, teilweise fluktuierendes, wenig druckempfindliches Gebilde, nicht unmittelbar unter der Haut liegend, auf der Unterlage wenig verschiebbar, das die Zugarbeit störte. Die Operation ergab eine feste, bis fingerdicke Kapsel unter dem Hautmuskel oder unter der Schulterfaszie, in einem Fall unter dem M. brachiocephalicus gelegen, die eine fingerbeeren- bis zwetschgengroße Höhle mit Serum und Fibrin umschloß. Nach dem makroskopischen und dem histologischen Befund handelt es sich um Bursitis chronica fibrosa, entstanden durch Quetschung und Reibung des Kummets aus einer nach Eichbaum beim Pferd vereinzelt vorkommenden Bursa mucosa auf dem Schulterblatt.

Résumé

Il s'agit, chez 10 poulains âgés, d'une formation de la grosseur d'un œuf de poule à celle d'une pomme, ferme et élastique, partiellement fluctuante, peu sensible à la pression, située sur l'épaule (trajet du collier) et non placée directement sous la peau peu mobile sur sa base et entravant la traction. L'opération a permis d'observer une capsule ferme, grosse comme le doigt, sise sous le muscle peaucier ou sous l'aponévrose scapulaire, dans un cas sous le muscle brachiocéphalique, renfermant une cavité de la grosseur d'une baie à celle d'une prune et contenant du sérum et de la fibrine. Selon l'examen macroscopique et histologique, il s'agit d'une boursite chronique fibreuse due à la pression et au frottement du collier sur une bourse muqueuse qu'on rencontre parfois, selon Eichbaum, sur l'omoplate du cheval.

Riassunto

In 10 puledri non giovani, sulla spalla nella regione del collare si trovò una formazione della grossezza di un uovo di gallina ad una mela, molto elastica, parzialmente fluttuante, poco sensibile alla palpazione, situata non direttamente sotto la pelle, poco spostabile sul tessuto sottostante e che disturbava il lavoro da tiro. Sotto il muscolo cutaneo o la fascia della spalla, in un caso sotto il muscolo brachiocefalico, l'operazione rivelò una capsula resistente, spessa fino un dito, che rachiudeva una

cavità, grossa come un polpastrello o una prugna, e conteneva siero e fibrina. Secondo il reperto macroscopico ed istologico, si tratta di una borsite cronica fibrosa causata da contusione e sfregamento del collare su una borsa mucosa che nel cavallo, secondo Eichbaum, si trova di rado sulla scapola.

Summary

At the site of the collar on the shoulder of ten not quite young foals the author found hard-elastic, partially fluctuating, bodies of the size of a hens egg or an apple, with little sensibility to pressure. Their situation was not immediately under the skin and scarcely movable. The traction work was disturbed. At the operation the bodies were found under the cutaneous muscle or under the fascia, in one case under the m. brachiocephalicus. They consisted of a thick (15—20 mm) capsula containing a cavity of 20—30 mm diameter, filled with serum and fibrin. The macroscopic and histologic diagnosis was bursitis chronica fibrosa, produced by contusion and friction by the collar of a bursa mucosa which, according to Eichbaum, is occasionally found on the scapula of the horse.

Literatur

Abderhalden R.: Medizinische Terminologie, 1947. — Bolz, W.: Lehrbuch der allgemeinen Chirurgie für Tierärzte, 1951. — Eichbaum, F.: Arch. f. wissensch. u. prakt. Tierheilk. 9, 1883, S. 78. — Ziegler, M.: Ernst Joests Handbuch der spez. path. Anatomie der Haustiere, 5. Bd..

Die energetische Wirkung einer Rohfaserzulage beim Kaninchen

Ein Beitrag zur Lehre von der Wertigkeit der Futtermittel¹

Von E. Crasemann

1. Das Problem

Die auf Oskar Kellners Arbeiten zurückgehende *Lehre von der Wertigkeit* [1] trägt dem Umstande Rechnung, daß die aus dem Gehalt an verdaulichen Nährstoffen mit Hilfe von *Standardwerten* berechnete Produktionswirkung der meisten Futtermittel von der Produktionswirkung, die in Wirklichkeit erwartet oder beobachtet werden kann, verschieden ist. Die Formel der Wertigkeit lautet:

$$\text{Wertigkeit} = \frac{\text{zu erwartende bzw. zu beobachtende Produktionswirkg.}}{\text{berechnete Produktionswirkung}} \cdot 100$$

Die zur Berechnung der Produktionswirkung gebräuchlichen Standardwerte stammen aus Bilanzversuchen Kellners an ausgewachsenen, Fett bildenden Ochsen mit einer Anzahl repräsentativer Vertreter der drei Nährstoffgruppen Kohlenhydrate, Fette und Proteine. Festzuhalten ist,

¹ Herrn Prof. Dr. W. Frei zum 70. Geburtstag gewidmet.