

**Zeitschrift:** Schweizer Archiv für Tierheilkunde SAT : die Fachzeitschrift für Tierärztinnen und Tierärzte = Archives Suisses de Médecine Vétérinaire ASMV : la revue professionnelle des vétérinaires

**Band:** 94 (1952)

**Heft:** 1

**Artikel:** Hautplastik und Transplantation beim Pferd

**Autor:** Ammann, K.

**DOI:** <https://doi.org/10.5169/seals-588558>

### **Nutzungsbedingungen**

Die ETH-Bibliothek ist die Anbieterin der digitalisierten Zeitschriften. Sie besitzt keine Urheberrechte an den Zeitschriften und ist nicht verantwortlich für deren Inhalte. Die Rechte liegen in der Regel bei den Herausgebern beziehungsweise den externen Rechteinhabern. [Siehe Rechtliche Hinweise.](#)

### **Conditions d'utilisation**

L'ETH Library est le fournisseur des revues numérisées. Elle ne détient aucun droit d'auteur sur les revues et n'est pas responsable de leur contenu. En règle générale, les droits sont détenus par les éditeurs ou les détenteurs de droits externes. [Voir Informations légales.](#)

### **Terms of use**

The ETH Library is the provider of the digitised journals. It does not own any copyrights to the journals and is not responsible for their content. The rights usually lie with the publishers or the external rights holders. [See Legal notice.](#)

**Download PDF:** 17.11.2024

**ETH-Bibliothek Zürich, E-Periodica, <https://www.e-periodica.ch>**

größere und gelockerte Normaldruck soll auch für ältere Augen besser lesbar sein als bisher. Auf dem um eine Nummer besseren Papier werden die Abbildungen schöner zur Wirkung kommen. Die lebenden Kolummentitel mögen das Nachschlagen erleichtern. — So hoffen wir, es sei uns gelungen, ein neues Kleid zu schaffen, das unserem Archiv wohl anstehe und sein Ansehen erhalte und vermehre.

Bern, Ende Dezember 1951

*A. Leuthold*

---

Aus der veterinär-chirurgischen Klinik der Universität Zürich (Prof. K. Ammann)

## **Hautplastik und Transplantation beim Pferd**

Von K. Ammann

Beim Pferd zeigen sich immer wieder Wunden, die schlecht epithelisieren oder bei denen Heilungsstörungen in Form von üppiger Granulation auftreten. Andererseits kann auch die Wundfläche derart groß sein, daß sie zu ihrer Überhäutung sehr viel Zeit beansprucht, wodurch unter Umständen die Behandlung unwirtschaftlich wird.

Zur Überdeckung solcher Wunden stehen zwei Wege offen, nämlich die plastische Operation und die Transplantation. Die erstere ist aus den Lehrbüchern der allgemeinen Chirurgie und der Operationslehre gut bekannt, während die Transplantation in der Tiermedizin bis heute wenig Beachtung gefunden hat.

Unter plastischer Operation versteht man jede Verschiebung von Gewebe, hier speziell von Haut, wobei das betreffende Gewebstück mit seinem ursprünglichen Ort noch in Verbindung bleibt.

Bei der Transplantation findet eine freie Verpflanzung von Gewebe statt, das aus seinem früheren Zusammenhang vollständig gelöst wird.

### **A. Plastische Operation**

Neben andern hat sich namentlich Mörkeberg (1905) eingehend mit den plastischen Operationen beim Pferd beschäftigt und seine Methoden werden heute noch in den deutschsprachigen Lehrbüchern der allgemeinen Chirurgie und Operationslehre teilweise oder ganz wiedergegeben.

Gewöhnlich wird es sich darum handeln, größere Hautdefekte nach Abtragen von Granulomen, Narbenkeloiden oder breit aufsitzenden Tumoren zu decken. Besonders die hartnäckig wuchernden Granulome heilen gut,

sobald es gelingt, sie mit Haut zu überdecken. Früher wurden auch plastische Operationen bei Couronnements mit wechselndem Erfolg angewandt. Die plastische Versorgung von frischen Sturzwunden, die unschöne und größere Narben erwarten lassen, dürfte auch heute noch zu empfehlen sein. Dabei hat man aber für genügend lange Immobilisierung des Karpalgelenkes zu sorgen. Da ferner frische Gelenk- und Sehenscheidenwunden nach gründlicher Wundausschneidung zur Vermeidung von Sekundärinfektionen stets zu nähen sind, kann auch bei diesen Verletzungen eine Hautplastik die Naht erleichtern. Schließlich sind auch die Entropium- und Ektropiumoperation zur Dermatoplastik zu zählen.

Auf die Plastik mit zusammengesetzten Lappen wurde früher im Zusammenhang mit der Plastik von erworbenen Gaumendefekten beim Hund (Uranoplastik) hingewiesen (Ammann 1943). Dort sind die Lappen aus der Schleimhaut und dem Periost des harten Gaumens zusammengesetzt. Auch ist an die von C. P. Zepp (1949) bekanntgegebene plastische Operation bei der chronischen Otitis externa des Hundes zu erinnern.

An Hand der Abbildung 1 seien einige leicht ausführbare Verfahren erwähnt, die zugleich die verschiedenen Arten der Lappenbildung demonstrieren. Durch einfaches Unterminieren der Wundränder kann die Vereinigung erleichtert werden, wie auch durch geeignetes Anlegen der Naht, beispielsweise in der Diagonale einer Wunde. Im übrigen werden auf die verschiedenste Weise Hautlappen mobilisiert, wobei sie durch Strecken, Verschieben oder Drehen zur Deckung des Defektes herangezogen werden. Gute Resultate zeitigt das Anlegen von Entlastungsschnitten, weil sich damit auch größere Hautdefekte decken lassen. Die parallel zur Wunde gelegten Schnitte sind aber so weit weg anzulegen, daß sie die Wundhöhle von der Seite her nicht eröffnen.

Bevor man zur Operation schreitet, macht man sich am besten eine Skizze des Wunddefektes und der für die Plastik nötigen Einschnitte. Mit der technischen Seite sind aber noch nicht alle Bedingungen für das Gelingen der Operation erfüllt. Dazu gehören vor allem aseptisches Vorgehen und exakte Blutstillung. Auch ist für gute Ernährung des Lappens zu sorgen, wozu genügend zuführende Gefäße erhalten werden müssen. Aus diesem Grund soll der Lappen gleichmäßig dick sein, die Subkutis mitverschoben werden und die Basis nicht weniger als die Hälfte der größten Breite des Lappens betragen. Ferner darf die Naht nicht unter Spannung stehen, weshalb der Lappen möglichst länger und breiter als der Defekt gewählt wird. Zur Vereinigung eignet sich wohl am besten die solide und die Wundränder nicht drückende intrakutane Drahtnaht. Wenn irgend möglich, schließen ein gut sitzender Verband oder andere Maßnahmen zur Immobilisierung der Wunde die Operation ab.

Aus diesen Gründen ist zu bedenken, daß sich nicht jede der oben angegebenen Indikationen zur Transplantation eignet. Ist der Gewebsdefekt zu groß, oder sind die Hautränder zu spröde, so daß die Nähte nicht halten,

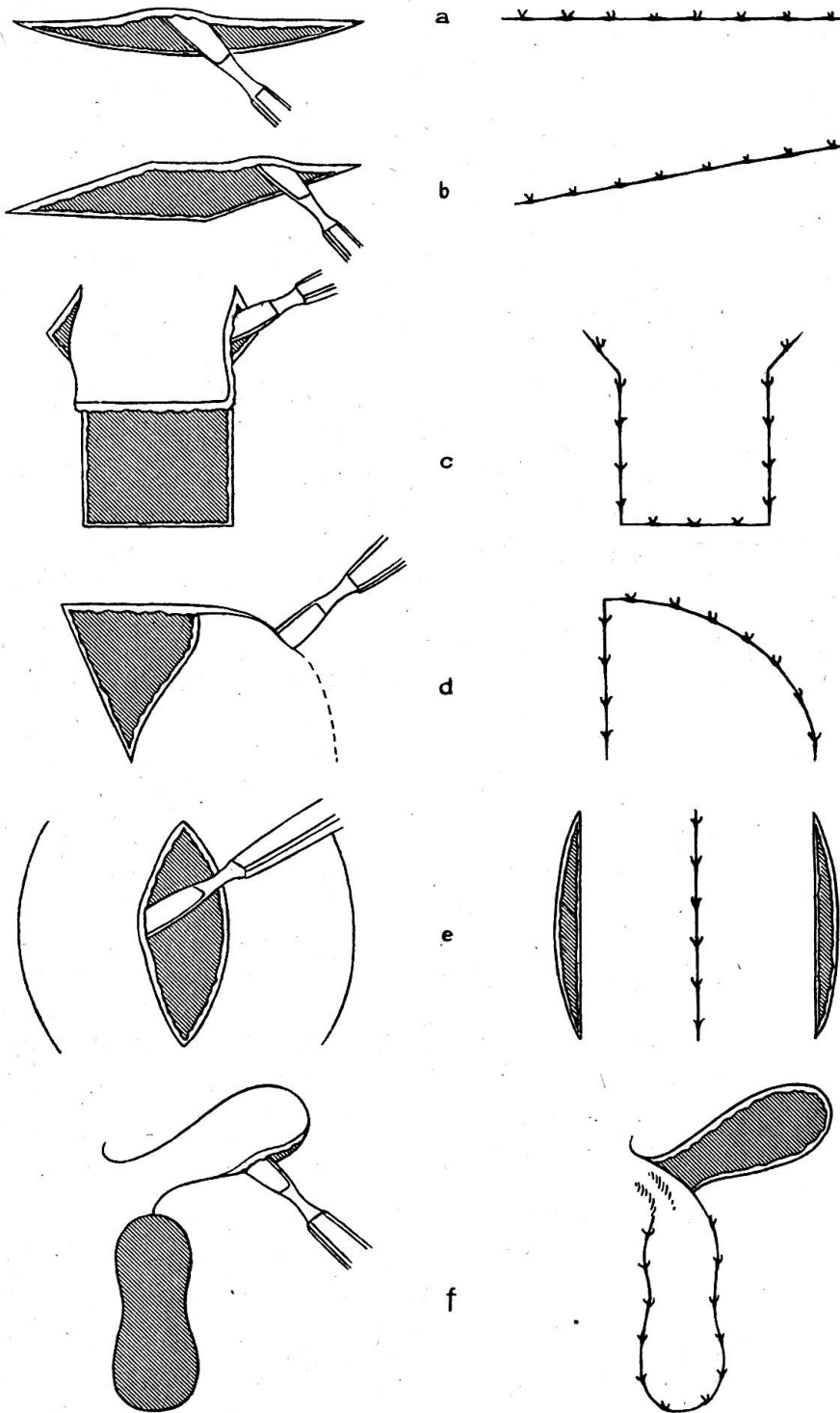


Abb. 1. a) Mobilisieren der Wundränder. b) Naht in der Diagonale. c) Streckung eines Lappens. d) Verschieben eines Lappens. e) Anlegen von Entlastungsschnitten ein- oder beidseitig. f) Drehung eines Lappens. (Lexer 1931.)

oder tritt eine Infektion dazu, so kann dadurch der Erfolg der Operation in Frage gestellt werden. Es sind deshalb vor der Operation die einzelnen Fälle auf ihre Eignung genau zu prüfen.

## B. Transplantation

Die freie Verpflanzung von Gewebe war in der Tiermedizin vor dem Bekanntwerden der Hormonpräparate besonders in Form der Transplantation von Ovarien bei der Behandlung der Unfruchtbarkeit des Rindes üblich. Weniger bekannt ist die Transplantation von Haut, um größere Wundflächen zur rascheren Überhäutung zu bringen.

Im Prinzip werden 3 Formen der freien Überpflanzung unterschieden, nämlich:

1. *Autoplastik*: Das Gewebe wird am gleichen Tier entnommen, an dem auch die Einpflanzung stattfindet.
2. *Homoplastik*: Das transplantierte Gewebe stammt von einem andern Tier der gleichen Art.
3. *Heteroplastik*: Hier wird Gewebe von einer Tierart auf eine andere übertragen.

Für die Haut als Transplantat kommt praktisch nur die Autoplastik in Frage. Sie allein ist von Erfolg begleitet, während Haut eines andern Individuums oder einer andern Tierart mehr oder weniger früh nekrotisch abgestoßen wird.

Die Transplantation kann nun so erfolgen, daß eine große Anzahl von kleinen Einzelementen zu einer Plastik zusammengesetzt werden oder daß man den Defekt möglichst mit einem einzigen großen Lappen deckt. So wurden im Laufe der Zeit in der Humanchirurgie eine große Anzahl von Methoden ausgebildet, und es darf mit Genugtuung erwähnt werden, daß die Anfänge der freien Hauttransplantation mit dem Namen des Schweizer Arztes Jacques Reverdin verbunden ist. 1869 gab Reverdin sein Verfahren bekannt, wozu er durch die Beobachtung angeregt wurde, daß sich granulierende Wundflächen inselförmig überhäuten können. Wenn nämlich im Wundgebiet noch einzelne Epidermispartien stehen bleiben, findet auch von diesen und nicht nur vom Wundrand aus die Epithelisierung statt.

Reverdin entnahm 3—4 mm große Lättchen, die aus der Epidermis und dem Corium papillare bestanden. Diese legte er sofort auf die zu epithelisierende Granulationsfläche in Abständen von etwa 1 cm auf. Von diesen Epithelzentren aus erfolgte dann die rasche Überhäutung der Wunde. Bei den sehr dünn gewählten Lättchen handelte es sich also nicht um eine Transplantation von Gesamthaut, sondern nur um eine Epithelisierung. Ein wesentlicher Vorteil dieses Verfahrens besteht darin, daß zwischen den einzelnen Epidermisinseln eventuelle Wundexsudate abfließen können und somit die Transplantate weniger weggeschwemmt werden.

Das Reverdin'sche Verfahren fand sofort rasche Verbreitung und wurde auch mehrfachen Modifikationen unterworfen, die zunächst insofern von der Originalmethode abwichen, als die Lättchen verschieden dick und die Zwischenräume weniger groß gewählt wurden.

Eine prinzipielle Abweichung finden wir erst bei der Methode nach Thiersch, die auch möglichst dünne Lappen, aber von 2 × 10 cm Größe verwendet. Die Thiersch-

Plastik ist wohl das meist geübte Verfahren der Hautplastik geworden und hat ein weites Anzeigebiet in der Chirurgie gefunden. Auch diese Methode wurde modifiziert, indem die Lappendicke variiert wurde.

Ebenfalls eine prinzipielle Änderung erfuhr die Reverdinplastik durch Braun, der sein Verfahren 1920 bekanntgab und das, wie wir später sehen werden, auch für die Tiermedizin wichtig wurde. Bei dieser Methode versenkt man 4—5 mm große Lämpchen schräg in die Granulation hinein. Sie stellt also eine Art „Hauptpfropfung“ dar, bei der die Pflänzlinge aus der Tiefe zu Epithelinseln auswachsen.

Weitere Transplantationsverfahren, bei denen ein Epithelbrei auf die Granulationsfläche ausgesät oder in Anlehnung an das Braun'sche Verfahren in die Granulation eingespritzt wurde, haben keine praktische Bedeutung erlangt.

Wenn wir diese nach einem geschichtlichen Abriß von Wittmoser (1945) zusammengestellten Methoden überblicken, so sehen wir sofort, daß sich die meisten für das Tier nicht eignen, da die Wunden nicht genügend ruhig gestellt oder daß die Transplantate durch das Tier beschädigt werden können. Sehr häufig sind auch senkrecht stehende Wundflächen zu versorgen, von denen die Epidermisläppchen leicht abgestreift oder sich lösen würden. Beim Pferd kann also nur eine Methode, nämlich diejenige nach Braun angewandt werden, bei der die Wunde nicht unbedingt ruhiggestellt oder horizontal gelegt werden muß. Die in die Granulationen versenkten Lämpchen werden auch an einer vertikalen Wundfläche haften bleiben. Ebenso kann ein Schutzverband entbehrt werden.

Das Braun'sche Verfahren wurde beim Pferd erstmals durch den Finnen Svanberg und 1944 durch den Schweden Nilsson ausgeführt. Sie entnahmen an der wenig behaarten und dünnen Haut der Schenkelinnenfläche Thierschuppen, die sie in kleine Stücke von 2—3 mm schnitten und 0,5 mm tief in die Granulationen einpflanzten. In etwas modifizierter Form haben wir die Methode übernommen. Wir entnehmen Reverdinläppchen und übertragen dieselben direkt.

### *1. Technik der Hauttransplantation nach Braun beim Pferd*

Die zur Entnahme der Epidermisläppchen oder Pflänzlinge vorgesehene Schenkelinnenfläche, am niedergelegten Pferd stets diejenige der unten liegenden Hintergliedmaße, wird mit Wasser und Seife gereinigt, rasiert und mit Jodbenzin entfettet und desinfiziert. Um jede gewebsschädigende Wirkung auf die Epidermis zu vermeiden, wird auf die Anwendung weiterer Desinfektionsmittel verzichtet. Die Schmerzbetäubung erfolgt durch Infiltrationsanästhesie mit einer 1%igen Novocainlösung, indem ein genügend großes Hautgebiet unterspritzt wird. Es genügt, wenn einzelne Quaddeln gesetzt werden, die sich im lockeren subkutanen Bindegewebe sehr leicht verteilen lassen. Zusatz von Adrenalin zum Anästhetikum hat für das Transplantat nach Wittmoser (1946) keine schädlichen Wirkungen.

Die Entnahme der Lämpchen geht aus der Abbildung 2a hervor. Mit einer anatomischen Pinzette wird ein Hautkegel abgehoben und dessen Kuppe mit einem breiten, gebällten Skalpell parallel zur Hautoberfläche in einigen sägenden Zügen abgetragen. Auf diese Weise erhält man ein Lämpchen, das am Rande dünn ist und gegen die Mitte zu dicker wird. Der Schnitt muß ferner so oberflächlich geführt werden, daß nur die obere Schichten des Coriums mitgeschnitten werden. Die richtige Dicke erkennt man daran, daß am Ort der Entnahme die feinfaserige Schnittfläche der

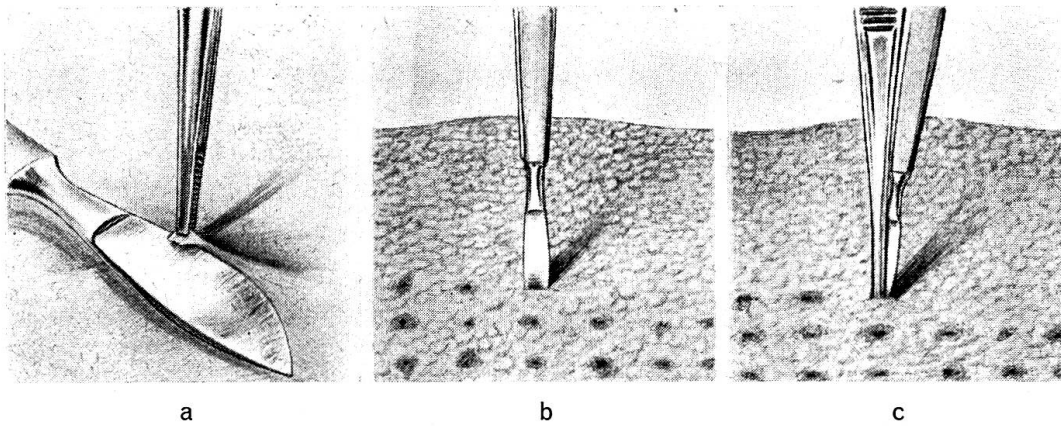


Abb. 2. a) Entnahme des Lämpchens. b) Einstich ins Granulationsgewebe, nachher Zurückziehen des Skalpells. c) Das Lämpchen ist mit der Pinzette eingeführt und wird am Grund des Stichkanals mit dem Skalpell fixiert. Hierauf wird die Pinzette, dann das Skalpell herausgezogen.

Lederhaut zurückbleibt. Schneidet man zu tief, erscheint am Grund das Unterhautfettgewebe. Das frisch entnommene Lämpchen schrumpft offenbar infolge der Hautelastizität zusammen, während aus demselben Grund der in der Haut entstandene Defekt auseinandergezogen wird, weshalb dieser größer erscheint als das Transplantat. Das Lämpchen besitzt so etwa einen Durchmesser von 3—4 mm.

Die Verpflanzung in das Wundgebiet geht, wie es aus Abbildung 2 b—c ersichtlich ist, vor sich. Das Lämpchen wird in der Pinzette behalten und sofort übertragen. Dazu wird mit einem schmalen, etwa 3—4 mm breiten, spitzen Skalpell in schräger Richtung 0,5 cm tief ins Granulationsgewebe eingestochen, das Skalpell zurückgezogen und die Pinzette mit dem Transplantat in den so entstandenen Wundspalt eingeführt. Damit das Lämpchen mit der Pinzette nicht wieder herausgezogen wird und am Grund des Pfropfkanals liegen bleibt, wird es mit der Spitze des Skalpells derart fixiert, daß das Messer zwischen den Schenkeln der Pinzette eingeführt und damit das Lämpchen leicht nach unten gedrückt wird. Jetzt kann man die Pinzette öffnen, zunächst diese und dann das Skalpell herausziehen. Wenn nun das Lämpchen richtig sitzt, so sind dessen Epidermis der Oberfläche zugewandt und seine Ränder leicht nach oben gebogen. Kommt ein Lämpchen umgekehrt zu liegen, so hat dies keine nachhaltigen Folgen. Die Epidermis wächst trotzdem der Oberfläche zu.

Zwischen den einzelnen Transplantaten werden Abstände von 1 cm eingehalten und so der Reihe nach die ganze Granulationsfläche überpflanzt. Da es aus den einzelnen Pfropfkanälen etwas nachblutet, beginnt man mit der Pfropfung vorteilhaft am untern Wundrand, um stets die freie Wundfläche vor sich zu haben. Ist die Transplantation vollendet, sind die Pfropfkanäle bereits mit koaguliertem Blut verklebt und die Granulationsfläche sieht wie mit dunkelroten Punkten besetzt aus (vergl. Abb. 3).




Abb. 3. Frische Transplantation

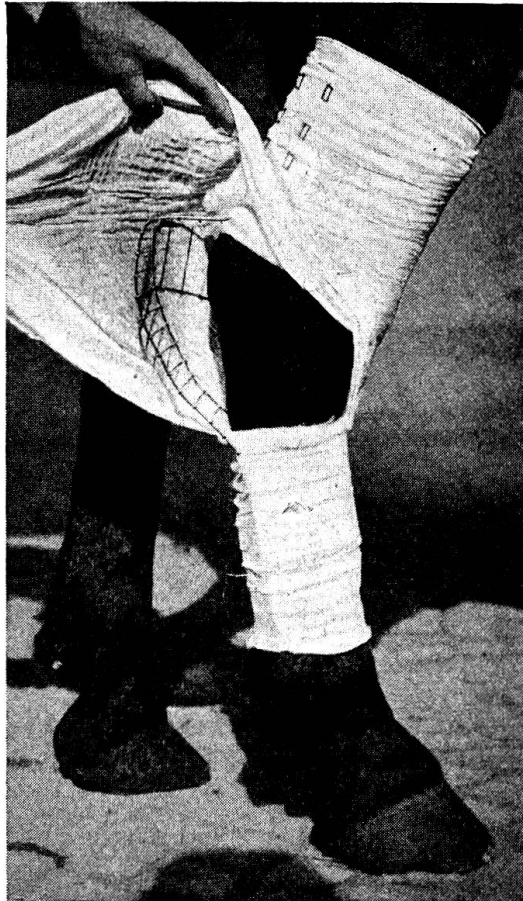

Abb. 4. Verband mit Kramerschiene



Leider ist es nicht möglich, jede Wunde mit einem Verband zu schützen, was auch nicht unbedingt nötig ist. Wo es die Verhältnisse aber zulassen, beispielsweise am Karpus, Tarsus und den untern Gliedmaßenpartien, wird ein Schutzverband so angelegt, daß die Wunde selber vermittels einer brückenartig aufgezogenen Kramerschiene freigehalten wird, die ihrerseits mit Gaze überdeckt wird (vgl. Abb. 4).

## 2. Makroskopische Vorgänge

Anschließend an die Transplantation wird das noch im Pfropfkanal sitzende Blutkoagulum allmählich resorbiert oder von Granulationsgewebe überwuchert, während die Wundoberfläche ein gelbes Exsudat absondert, das zu einer dicken Kruste eintrocknet. Kann ein Verband appliziert werden, so empfiehlt es sich, die Wundfläche mittels in physiologische Kochsalzlösung getränkten Tupfern feuchtzuhalten. Andernfalls werden die Krusten mit Borsalbe bestrichen.

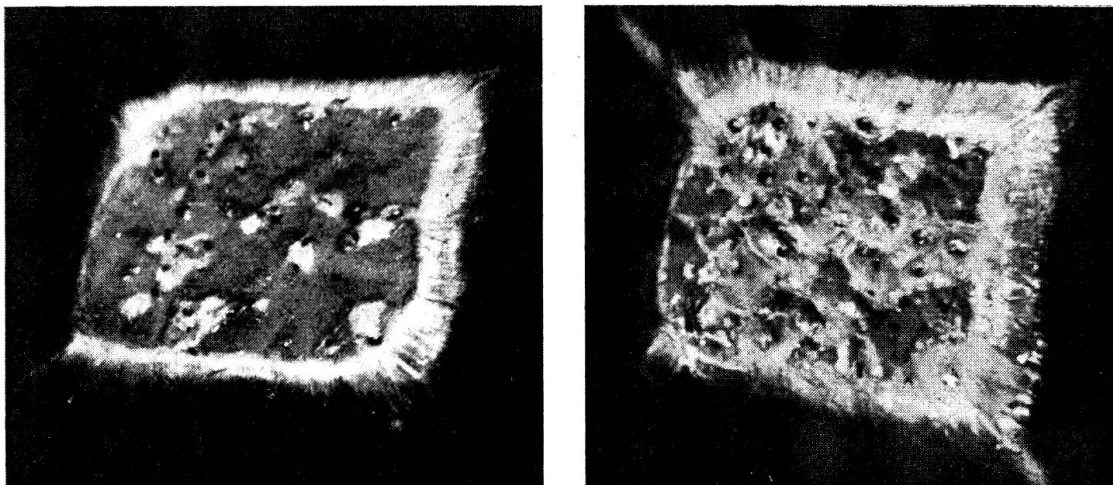


Abb. 5 a—b. Epithelisierung in verschiedenen Stufen: a) nach 11, b) nach 15 Tagen

Bevor das neue Epithel an der Oberfläche erscheint, beginnt sich an einzelnen Pfropfstellen ein schwarzes punktförmiges Gebilde abzustoßen, das wir anfänglich für den demarkierten Pflänzling und damit für ein Versagen der Transplantation hielten. Sehr bald aber, nach 8—20 Tagen, erreicht das Epithel als heller Fleck die Oberfläche. Wie später aus den histologischen Untersuchungen hervorgeht, handelt es sich bei der oben erwähnten Demarkation jeweils nur um die vom Transplantat abgestoßene pigmentierte Epidermis. Die sich nun bildenden Epithelinseln breiten sich immer mehr aus und konfluieren miteinander, sowie mit dem Randepithel, so daß in der Regel mit der totalen Überhäutung der Wunde in etwa 30 Tagen gerechnet werden kann.

Die zunächst zarte Epithelhaut hat Tendenz auszutrocknen und oberflächlich abzuschuppen. Mit etwas Borsalbe kann die Haut geschmeidig erhalten werden, bis sie mit den sich neu bildenden Papillen im Muttergewebe fest verankert ist und die notwendige Dicke erreicht hat.

Anfänglich findet sich im Zentrum jeder Epithelinsel ein schwarzer Pigmentfleck, der sich allmählich immer mehr ausbreitet und schließlich zur Pigmentierung der ganzen Fläche führen kann.

Auffallend ist, daß durch die Pfröpfung auch die Epithelisierung vom Wundrand her angeregt wird. Häufig findet man Wunden, die schlecht überhäuten. Sobald aber die Transplantate angewachsen sind, beginnt auch das Epithel an der Peripherie wieder weiter vorzustoßen.

Bei Wunden mit intensiver Granulation werden die an die Oberfläche sprossenden Pfröpflinge zugedeckt und auch in derartigen Fällen erscheint die Transplantation als mißlungen. Werden die Granulationen zurückgeätzt, so treten in der Tiefe die Epithelinseln zutage, die durch Ätzmittel (wir verwenden dazu immer Cuprum sulfuricum p.) nicht zerstört werden. Sobald dann das Epithel von der Granulationsfläche Besitz ergriffen hat, nehmen die Granulationsvorgänge normalen Umfang an und stellen der Überhäutung kein Hindernis mehr entgegen.

### 3. *Histologische Vorgänge*

Moser (1951) hat an unserer Klinik an Hand eines Versuches beim Pferd die histologischen Vorgänge verfolgt und die Befunde in seiner Promotionsschrift niedergelegt. Nachdem bei einem Pferd eine größere Granulationsfläche mit Transplantaten überpflanzt war, wurden letztere mit dem Mutterboden zusammen in verschiedenen Zeitabständen entnommen und mikroskopisch untersucht. Bereits nach 5 Stunden erfolgte die erste Entnahme und weitere Exzisionen erfolgten nach 12, 24, 48 Stunden, 4, 8, 12, 20, 30, 45 und 67 Tagen, so daß das Schicksal der Transplantate einerseits und die Reaktion des Mutterbodens andererseits in ihrem zeitlichen Ablauf verfolgt werden konnten. Dabei sind drei Tatsachen zu beachten, die dem ganzen biologischen Vorgang ihr Gepräge geben:

1. Der Pflanzboden, der aus Granulationsgewebe besteht.
2. Das Transplantat, das ein Hautstück darstellt, das von seiner Umgebung vollständig losgelöst ist.
3. Die Reaktion, die sich zwischen Mutterboden und Transplantat abspielt.

Folgen wir den zusammenfassenden Ausführungen Moser's, so liegen bereits 5 Stunden nach der Transplantation ausgeprägte Entzündungssymptome vor, die wohl durch die Kontinuitätstrennung im Granulationsgewebe und durch die Einpflanzung von fremdem Gewebe ausgelöst werden. Am auffälligsten ist die Hyperämie. Sämtliche Gefäße in der Pfröpfgegend sind dilatiert und mit Erythrozyten gefüllt. Ausgedehnte Hämorrhagien

charakterisieren das histologische Bild bis zum 4. Tag. Sie liegen im Pfropfkanal. Im Muttergewebe sind kleinere Hämorrhagien sogar bis zur Zeit der Regeneration des Epithels, ja bis zur völligen Epithelisierung der Wundfläche festzustellen.

Die Auswanderung von neutrophilen und eosinophilen Granulozyten ist wohl das markanteste Merkmal, das allen histologischen Bildern bis zum 4. Tage ein charakteristisches Gepräge gibt. Nach 48 Stunden erreicht die Emigration den Höhepunkt, wobei die eosinophilen Granulozyten erst mit 12 Stunden in Erscheinung treten und mit 8 Tagen fast völlig verschwunden sind, ohne sich je in größerem Umfang im direkten Bereich des Implantates aufzuhalten.

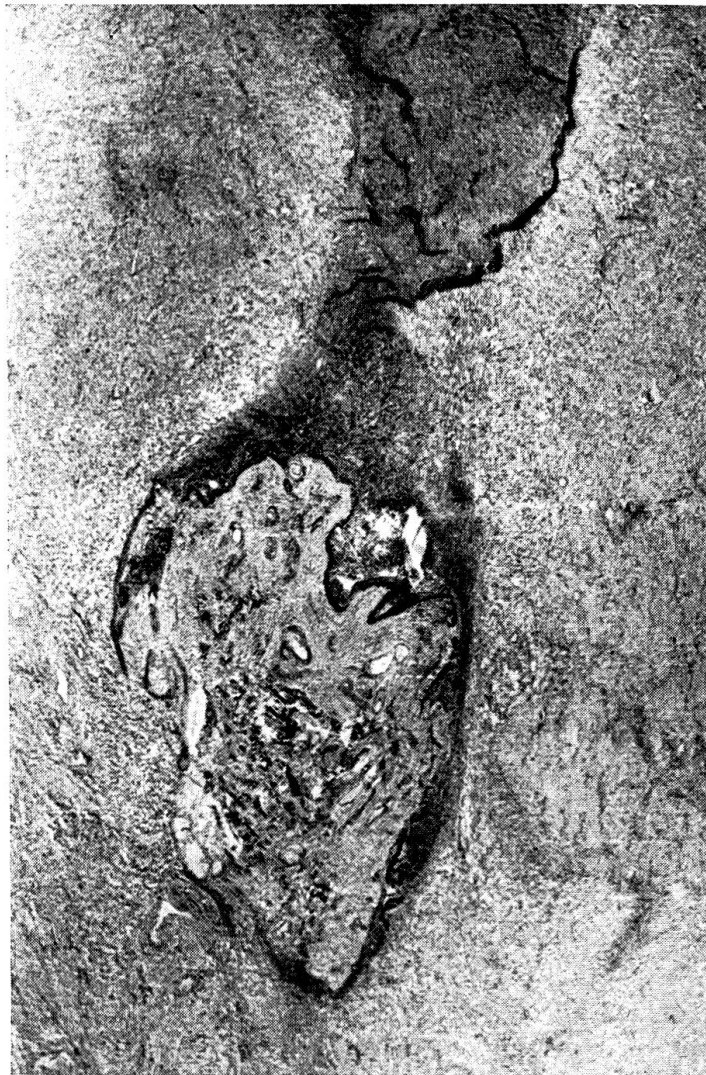

Abb. 6. 24 Stunden altes Transplantat, das tief im Granulationsgewebe liegt und mit der Umgebung noch in lockerem Kontakt steht. Dichte Granulozytenansammlung über der Epidermis. Vergrößerung  $39\times$  (nach Moser).

Kurz nach der Einpflanzung macht sich eine deutliche Leukotaxis des Epithels geltend, die nach 48 Stunden äußerst imponierend wirkt und sich bis in die spätern Stadien konstatieren läßt. Das Bindegewebe löst auf die Rundzellen nur einen geringen Reiz aus. Vorerst hindert der Fibrinmantel die Granulozyten teilweise am Eindringen. Mit 24 Stunden weist das Corium seinen höchsten Leukozytengehalt auf, wobei es jedoch nie zu einer massiven rundzelligen Infiltration kommt, wie es beim Epithel der Fall ist.

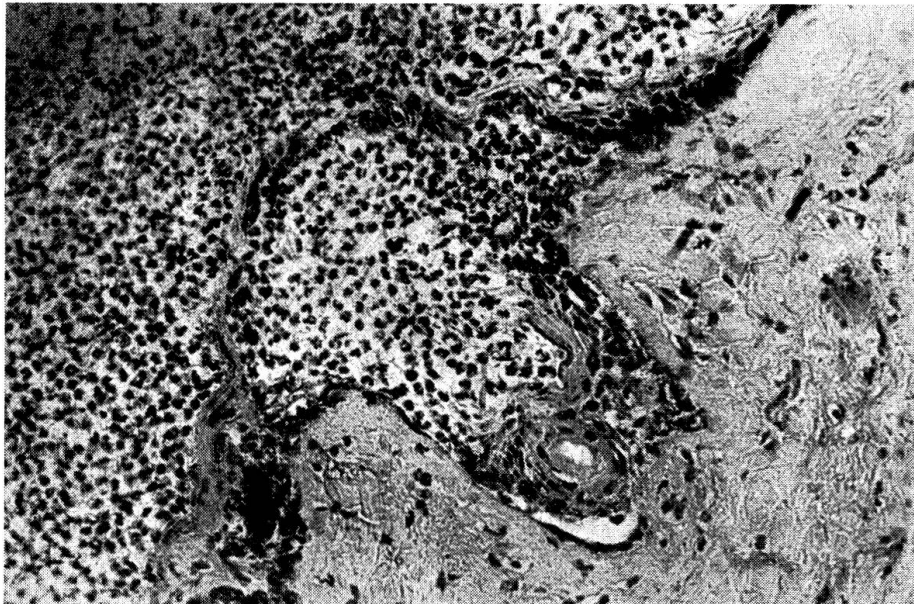


Abb. 7. Nach 48 Stunden ist die Zerstörung der Epidermis durch die Leukozyten in vollem Gang. Schichtweise wird die Epidermis abgesprengt, bis stellenweise nur noch das Stratum basale übrigbleibt. Vergrößerung 490 × (nach Moser).

Das Implantat ist zunächst von einem dicken Fibrinmantel umhüllt, der eine direkte Kontaktnahme mit dem Mutterboden sehr erschwert. Zwischen den Fibrinspangen liegen viele Erythrozyten und Leukozyten. Nur nach und nach vermögen die Fermente der Granulozyten auf dieses Hindernis einzuwirken, so daß es zwischen dem 2. und 4. Tag verschwindet. Im Pfropfkanal hingegen, dessen Lumen weitgehend mit Exsudat und Fibrin ausgefüllt ist, bleiben die Fibrinmaßen über den 4. Tag hinaus liegen. Sie nehmen hier eine wabige Struktur an, in deren Kammern sie massenhaft Erythrozyten und Granulozyten beherbergen.

Den Zugang zum Pfropfkanal schließt ein Blutkoagulum ab, das sich auch makroskopisch auf der Wundfläche feststellen läßt. Bereits nach 12 Stunden finden sich Schnitte, in denen der Kanal nach oben teilweise durch ein primitives, plasmatisches Netzwerk mit vereinzelt embryonalen Zellen am Rande abgeschlossen ist. Zur Zeit der Epidermisproliferation kann deutlich beobachtet werden, wie sich der nach oben sprossende Epithel-

schlauch durch dieses neue Gewebe eine Gasse bahnt und so durch den Pfropfkanal die Oberfläche erreicht (vgl. Abb. 8). Bei einzelnen Präparaten findet man über der Kanalöffnung und über den Granulationen eine dünne Schicht amorpher Massen, die fast ausschließlich aus Leukozyten besteht.

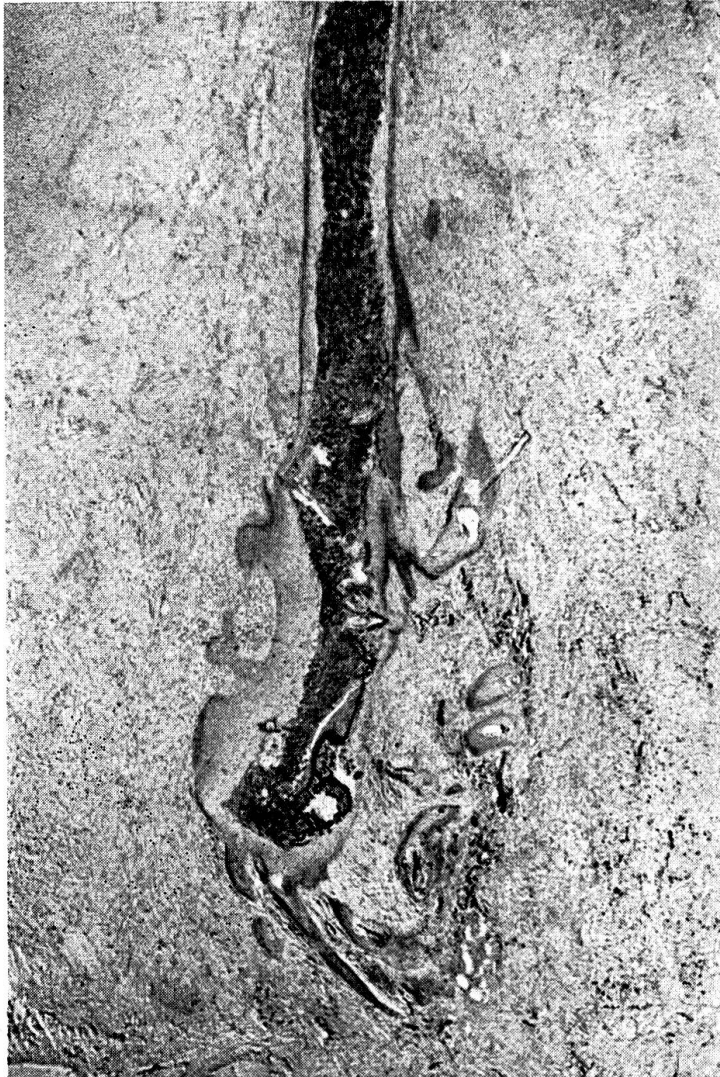

Abb. 8. 4 Tage altes Transplantat, schräg geschnitten. Bereits ist ein neuer Epithelsaum gebildet, der in Form eines Schlauches der Oberfläche zustrebt. Der Epithelschlauch ist mit Granulozyten und Detritusmassen ausgefüllt. Vergrößerung  $39\times$  (nach Moser).

Es handelt sich dabei wahrscheinlich um Reste jenes dicken, eitrigen Exsudates, das vom Granulationsgewebe ausgeschieden zu werden pflegt.

Der *Mutterboden*, der bei der Bepflanzung 14 Tage altes Granulationsgewebe darstellt, weist zu dieser Zeit etwa in der Tiefe des Transplantates bereits geordnete bindegewebige Strukturen auf. Mit dem Emporsprossen des Epithels geht dann eine Fortentwicklung des primitiven, mütterlichen

Gewebes zunächst der tieferen Lagen einher. Bindegewebszüge legen sich schon in den ersten Tagen ans Implantat an und verflechten sich mit dessen Coriumfasern. Ausgebildetes Bindegewebe imponiert durch deutliche hori-

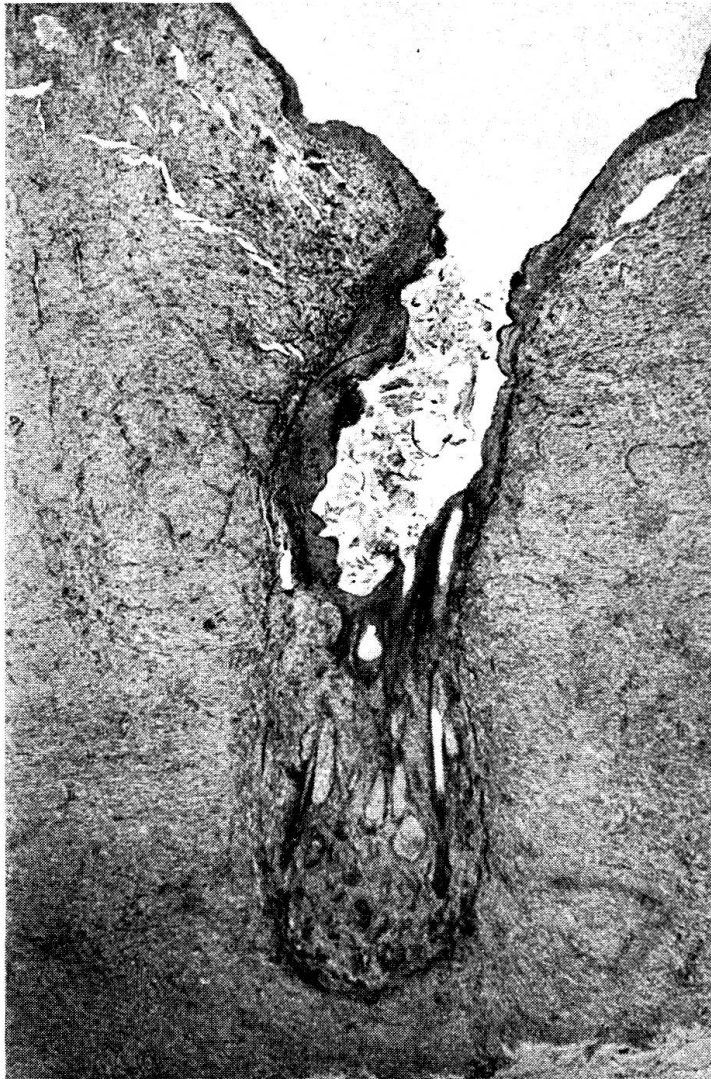

Abb. 9. Präparat nach 20 Tagen entnommen. Der Epithelsaum breitet sich an der Oberfläche des Mutterbodens aus. Er ist mehrschichtig und scheidet auch ein Stratum corneum aus. Der Rest der Detritusmassen gelangt an die Oberfläche. Das Corium hat mit dem Mutterboden eine innige Verbindung eingegangen. Beide sind stellenweise nicht mehr deutlich auseinanderzuhalten. Vergrößerung  $39\times$  (nach Moser).

zontale Schichtung. Erst nach vollständiger Epithelisierung verwandelt sich auch die oberste, zellreiche Granulationsschicht in zellarmes, lockeres, geordnetes, fibrilläres Bindegewebe und mit 67 Tagen kann eine Anpassung und ein völliger Ausgleich zwischen Muttergewebe und überpflanztem Corium konstatiert werden.

Die *Epidermis* verhält sich in den ersten Tagen absolut passiv, bis der Anschluß an den Saftstrom und die Zirkulation erreicht ist. Von Schnittserie zu Schnittserie bis über 48 Stunden hinaus werden die Degenerationserscheinungen deutlicher und greifen tief in die Keimschichten hinab. Diese regressiven Prozesse sind zum Teil ein Ausdruck traumatischer Schädigungen, vor allem aber eine Folge vorübergehender mangelhafter Ernährung, die in den ersten Tagen durch plasmatische Zirkulation erfolgen muß. Die Epidermis zeigt eine deutliche lamelläre Schichtung. Ihre Zellen fallen durch geschrumpfte, pyknotische Kerne, durch Karyorrhexie und durch hydropische Degeneration auf, Erscheinungen, die sich stellenweise bis zum

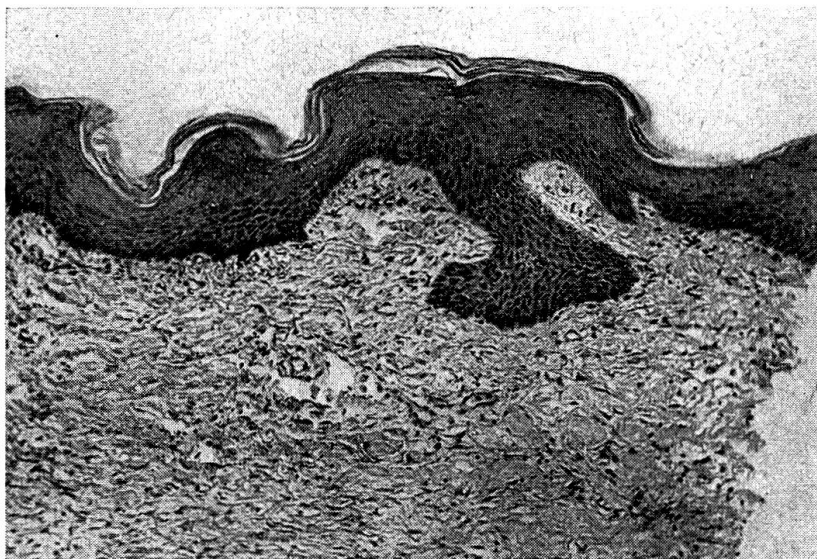


Abb. 10. 67 Tage alte Epitheldecke mit zahlreichen Papillen im in Bindegewebe umgewandelten Mutterboden gut verankert. Vergrößerung  $86\times$  (nach Moser).

Stratum basale verfolgen lassen. Der gleiche Vorgang spielt sich auch in Drüsen und Haarbälgen ab. Noch nach 48 Stunden herrscht absolute Passivität. Erst nach 4 Tagen zeigt sich neues Leben. Im Stratum basale und in den untersten Schichten des Stratum spinosum treten jetzt zahlreiche Mitosen auf, während in der höheren Keimschicht fast ausschließlich Amitosen zu beobachten sind. Mit dieser reichen Neubildung von Epidermiszellen geht eine Zellproliferation in den Drüsen und Haarbälgen parallel. Das Epithel wächst immer mehrschichtig, im allgemeinen auch dort, wo es schlauchförmig den Pfropfkanal auskleidet.

Die Zielsicherheit, mit der das Epithel, dem Pflanzenkeim vergleichbar, dem Pfropfkanal folgend, die Granulationsmassen durchbricht, um an die Oberfläche zu gelangen, ist erstaunlich. Im Kanal werden zur Verankerung Epithelzapfen ins Muttergewebe getrieben. Die Oberfläche wird vom Epithelschlauch gewöhnlich zwischen 12 und 20 Tagen erreicht. Bei einzelnen

Schnitten treffen wir den Epithelsaum schon nach 8 Tagen an der Oberfläche an. Die Epithelinseln breiten sich dann konzentrisch über die ganze Oberfläche der Granulationen aus. Makroskopisch fällt sie durch ihre bläuliche Farbe auf. Auch die neue Epitheldecke besteht aus mehreren Zellschichten, und mit 30 Tagen finden sich an ihr bereits Ansätze zu Papillenbildungen, die nach 67 Tagen in normaler Größe vorhanden sind.

Die überpflanzte Epidermis wird zusammen mit dem alten Stratum basale abgestoßen, das durch den Melaningehalt der Zellen sichtbar gemacht wird. Makroskopisch zeigt sich dieser Vorgang in Form von pigmentierten Fetzen, die an der Oberfläche der Granulationen auftreten. Der mannigfaltige, nekrotische und reich pigmentierte Inhalt des Epithelschlauches

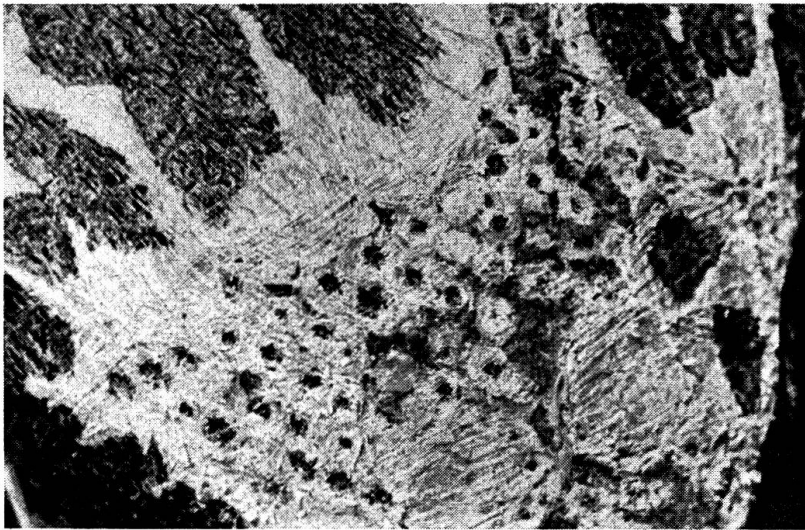


Abb. 11. 51 Tage alte Transplantation am linken Oberschenkel eines Pferdes nach Verbrennung III. Grades. Die Epithelinseln sind größtenteils konfluiert, auch das Pigment zeigt Tendenz zur Ausbreitung.

wird nach außen abgeschoben. Sofern die Implantate oberflächlich liegen, tritt diese Abstoßung recht früh in Erscheinung. Auch das Stammepithel und der Epithelsaum zeigen, besonders wo sie übermäßig dick sind, starke lamellöse Abschuppung, die anhält, bis die Epithelinseln sich zu einer Decke vereinigt haben. Makroskopisch sind diese grauen, ganz feinen von den jungen Epithelien abschuppenden Lamellen gut sichtbar. Bereits nach acht Tagen treten in den neu gebildeten Epidermiszellen wieder Melaninkörner auf.

Das Gewebe des überpflanzten *Corium* weist nach 24 Stunden lokale Ansammlungen von Granulozyten auf, die vom Muttergewebe einwandern. Im Bindegewebe beachtet man Schrumpfung von Kernen, Kerntrümmer, gequollene, blaß gefärbte, aufgefaserte Fibrillenbündel. Schon nach 12 Stunden mischen sich unter die einwandernden Granulozyten Bildungszellen des Mutterbodens. Nach 24 Stunden sinkt die Zahl der Leukozyten



rasch ab, sie gehen zugrunde, während die primitiven und unreifen Bindegewebszellen, die hauptsächlich aus dem Mutterboden einwandern, rasch zunehmen, um in den letzten Schnittserien das histologische Bild zu beherrschen. Infolge seines mehr oder weniger vertikalen Faserverlaufes läßt sich das Corium während längerer Zeit vom Mutterboden gut abgrenzen. Schon ziemlich früh, aber am deutlichsten zwischen 45 und 67 Tagen, verankern sich Fäserchen und bindegewebige Züge des Mutterbodens mit

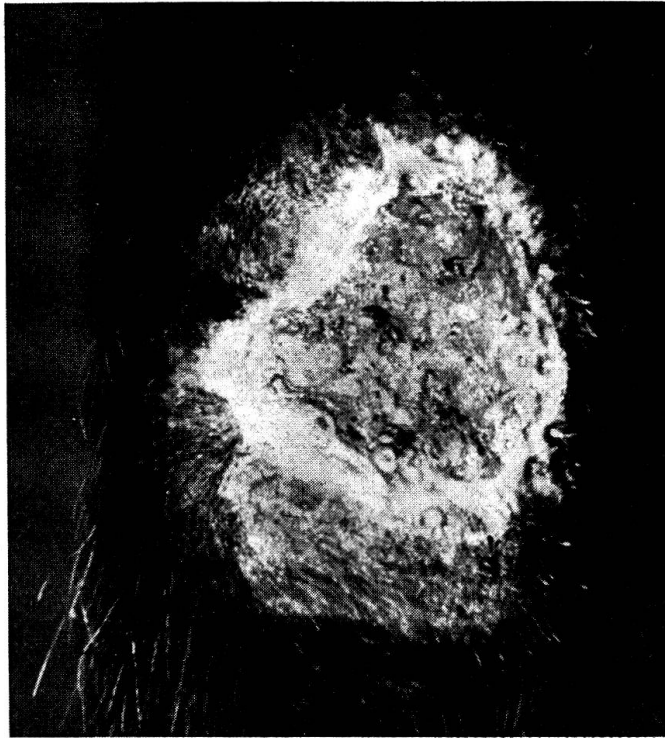

Abb. 12. 66 Tage alte Transplantation im Anschluß an ein operiertes Granulom über der hintern, linken Beugesehnenpartie eines Zugpferdes. Die üppig wuchernden Granulationen hatten die Pflänzlinge anfänglich eingedeckt. Man beachte die Vereinigung der Epithelinseln mit dem breit fortschreitenden peripheren Epithelsaum.

Fibrillen des Implantates. Mit 67 Tagen kann das Corium nicht mehr aus dem Verlauf der Fibrillenbündel erkannt werden, da seine kollagenen Fasern ebenfalls horizontal orientiert sind.

Die *Kapillaren* des Implantates gehen größtenteils zugrunde. Die Ernährung erfolgt zu Beginn wahrscheinlich durch Osmose, denn bis zum 4. Tag fehlt jede Spur von Haargefäßen im Corium. Die Versorgung mit Blut spielt sich in der Hauptsache durch Kapillaren ab, die vom Mutterboden ins Implantat hineinsprossen. Die zahlreichen Gefäßstämmchen, die auf das Implantat zu verlaufen, dürften wohl dafür sprechen. Nach dem 4. Tag macht die Vaskularisation und damit auch die Regeneration des Implantates rasche Fortschritte.

Das Verhalten des *elastischen* Gewebes weicht von den Wildegans'schen Befunden (1922) beim Menschen stark ab. Eine eindeutige Abnahme der elastischen Elemente im Implantat kann in keinem der untersuchten Entwicklungsstadien festgestellt werden. Es gibt im Gegenteil Schnitte, wo man sie in größerer Dichte vorzufinden glaubt. Bisweilen und speziell mit 67 Tagen fällt außer dem Fehlen des subepithelialen Faserbandes auf, daß die elastischen Fasern zum größten Teil kurz, plump und zusammengedrängt erscheinen. Jedoch auch normale Haut bietet gelegentlich solche Bilder.

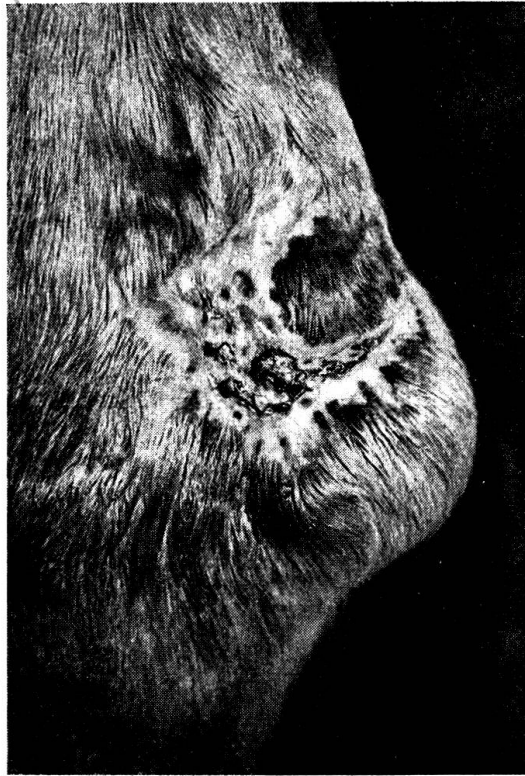

Abb. 13. 37 Tage alte Narbe nach Transplantation einer Wunde in der Sprunghöckergegend.

#### 4. Indikationen

Auf Grund dieser Untersuchungen eignet sich das Braun'sche Transplantationsverfahren beim Pferd vor allem zur rascheren Überhäutung größerer Hautdefekte, die beispielsweise im Anschluß an Verbrennungen oder Verbrühungen III. Grades entstehen können. Die nicht selten beobachteten Schälwunden zeigen insofern schlechte Heiltendenz, als die von ihrer Unterlage losgelöste Haut nekrotisch wird und abgetragen werden muß. Auch hier wird die Transplantation eine Verkürzung der Heilungsdauer bringen. Ebenso dürfte sie bei großflächigen Couronnements angezeigt sein.

Darüber, ob sich die Transplantation bei den schlecht heilenden Wunden

der Sprungbeuge bewährt, können wir noch kein Urteil abgeben. Solche Verletzungen dürften aber auch in das Indikationsgebiet einzubeziehen sein.

Nicht zuletzt wird man sich der Transplantation zur Anregung schlechter Epithelisierungsvorgänge bedienen.

Folgende Abbildungen sollen die Leistungsfähigkeit der Transplantation demonstrieren.

### C. Zusammenfassung

1. In der vorliegenden Arbeit wurden die verschiedenen Möglichkeiten der Hautplastik und Transplantation zusammenfassend besprochen. Während die Hautplastik ein altbekanntes Verfahren darstellt, hat die freie Epidermistransplantation erst seit einigen Jahren in die Veterinärchirurgie Eingang gefunden, nachdem sich die Braun'sche Methode der Epidermispfropfung beim Pferd als anwendbar erwiesen hat.

2. Die Technik der Hauttransplantation nach Braun wird in etwas modifizierter Form beschrieben und das Schicksal der Transplantate an Hand der makro- und mikroskopischen Vorgänge studiert. Die Pflänzlinge haften sehr gut. Ihr Epithel vermag innert 8—20 Tagen die Oberfläche zu erreichen und die Wundfläche in etwa 30 Tagen vollständig zu überbrücken.

3. Bemerkenswert ist die Tatsache, daß durch die Pfropfung am Wundrand zum Stillstand gekommene Epithelisierung angeregt und zu starke Granulation eingedämmt wird.

4. Für die Transplantation eignen sich großflächige Wunden wie beispielsweise im Anschluß an Verbrennungen oder Verbrühungen III. Grades, Schälwunden, sowie große Couronnements. Auch zur Anregung schlechter Epithelisierungsvorgänge kann die Transplantation herangezogen werden.

### Résumé

1. Les différentes possibilités qui se présentent dans le domaine de la plastique de la peau et des greffes sont résumées dans ce travail. La plastique de la peau est un procédé connu depuis longtemps. La greffe de l'épiderme, elle, n'est connue de la médecine vétérinaire que depuis quelques années, après que la méthode de greffe épidermique de Braun sur le cheval se soit avérée applicable.

2. La technique de la greffe de la peau selon Braun est décrite de manière un peu modifiée et le sort des greffons étudié à la lumière des processus macro- et microscopiques. Les greffes « tiennent » bien. Leur épithélium parvient à atteindre la surface en l'espace de 8 à 20 jours et à recouvrir entièrement la plaie en 30 jours environ.

3. Il est remarquable que par la greffe, la formation d'épithélium s'arrêtant au bord de la plaie soit stimulée et une trop forte granulation réfrénée.

4. Les plaies étendues consécutives par exemple à des brûlures ou des échaudures du troisième degré, les écorchures profondes et les forts couronnements se prêtent à la greffe. Cette dernière peut également être utilisée lorsque la formation d'épithélium laisse à désirer.

### Riassunto

1. Nel presente lavoro si sono riferite in forma riassuntiva le diverse possibilità della plastica cutanea e del trapianto. Mentre la plastica cutanea rappresenta un procedimento noto da molto tempo, il libero trapianto dell'epidermide è stato introdotto

nella chirurgia veterinaria solo da alcuni anni, dopo che il metodo di Braun dell'innesto epidermico si è rivelato applicabile nel cavallo.

2. È descritta la tecnica del trapianto cutaneo secondo il metodo di Braun sotto una forma un po' modificata e si è studiato l'esito dei trapianti in relazione ai fenomeni macroscopici e microscopici. I trapianti attaccano molto bene. Il loro epitelio può raggiungere la superficie entro 8—20 giorni e oltrepassare completamente la superficie della ferita in circa 30 giorni.

3. Degno di osservazione è il fatto che mediante l'innesto l'epitelizzazione, giunta allo stato riposante sull'orlo della ferita, viene stimolata e arginata in forma di una forte granulazione.

4. Per il trapianto sono adatte le ferite con superficie estesa, come ad esempio in seguito a ustioni o a scottature di terzo grado, a ferite scuoiate, nonché a estese perdite di epitelio. Il trapianto può essere usato anche per stimolare fatti sfavorevoli di epitelizzazione.

### Summary

1. A review on the various possibilities of plastic skin operations and transplantation is given. While skin plastic is well known for years, the free epidermis transplantation has been introduced into veterinary surgery only recently, since Brown's grafting method has proved applicable on the horse.

2. A somewhat modified technic of Brown's skin transplantation, and the macro- and microscopical processes in the graft are described. The transplants are well fixed. The epithelium reaches the surface within 8—20 days and the wound is completely covered within about 30 days.

3. A remarkable fact: The transplant enhances interrupted epithelization at the border of the wound, and retards excessive granulation.

4. Transplantation is indicated with extended wounds, viz. after burns and scalds of 3<sup>rd</sup> degree, and decortications. It may be a useful stimulation of the epithelization.

### Literatur

Ammann, K.: Festschrift O. Bürgi 1943. — Bayer-Schmidt: Operationslehre. Wien 1923. — Becker, A.: Der Chirurg 17/18. 550, 1947. — Bolz, W.: Lehrbuch der allgemeinen Chirurgie. Stuttgart 1944. — Leuthold, A.: Allgemeine Chirurgie und Operationslehre. Basel 1949. — Lexer, E.: Lehrbuch der allgemeinen Chirurgie. Bd. 1. 129, 1931. — Mörkeberg, A. W.: Monatsh. prakt. Tierhkd. 16. 339, 1905. — Moser, E.: Histologische Untersuchungen über die Hauttransplantation nach Braun beim Pferd. Diss. Zürich 1951. — Nilsson, F.: Särtryk ur Svenska militär vet. Kvartalsskr. H. 3, 4, 1944. — Wittmoser, R.: Die Reverdin-Plastik. Wien 1946. — Zepp, C. P.: 67th Animal Congress of the Vet. Med. Ass. of Great Britain and Ireland. London 1949.

### Erwägungen

#### über die Tilgung der Maul- und Klauenseuche in Europa<sup>1</sup>

Von G. Flückiger, Bern

Die Maul- und Klauenseuche ist diejenige akute Infektionskrankheit, die während der letzten 100 Jahre der europäischen Landwirtschaft die

<sup>1</sup> Nach einem Vortrag, gehalten an der europäischen Konferenz über die Bekämpfung der Maul- und Klauenseuche vom 8.—10. November 1951 in Bern.