

Zeitschrift: Schweizer Archiv für Tierheilkunde SAT : die Fachzeitschrift für Tierärztinnen und Tierärzte = Archives Suisses de Médecine Vétérinaire
ASMV : la revue professionnelle des vétérinaires

Band: 94 (1952)

Heft: 5

Artikel: Zur Ätiologie der periodischen Augenentzündung

Autor: Heusser, H.

DOI: <https://doi.org/10.5169/seals-591094>

Nutzungsbedingungen

Die ETH-Bibliothek ist die Anbieterin der digitalisierten Zeitschriften. Sie besitzt keine Urheberrechte an den Zeitschriften und ist nicht verantwortlich für deren Inhalte. Die Rechte liegen in der Regel bei den Herausgebern beziehungsweise den externen Rechteinhabern. [Siehe Rechtliche Hinweise.](#)

Conditions d'utilisation

L'ETH Library est le fournisseur des revues numérisées. Elle ne détient aucun droit d'auteur sur les revues et n'est pas responsable de leur contenu. En règle générale, les droits sont détenus par les éditeurs ou les détenteurs de droits externes. [Voir Informations légales.](#)

Terms of use

The ETH Library is the provider of the digitised journals. It does not own any copyrights to the journals and is not responsible for their content. The rights usually lie with the publishers or the external rights holders. [See Legal notice.](#)


Download PDF: 17.11.2024

ETH-Bibliothek Zürich, E-Periodica, <https://www.e-periodica.ch>

Aus der Kleintierklinik der Universität Zürich
(Direktor: Prof. Dr. H. Heußer)

Zur Ätiologie der periodischen Augenentzündung¹

Von H. Heußer, Zürich



Prof. Dr. H. HEUSSER

Im Jahr 1948 ist erstmals von uns² die Feststellung publiziert worden, daß im Blut von Pferden mit periodischer Augenentzündung (p.A.) Antikörper enthalten sind, die es wahrscheinlich machen, daß bei dieser in gewissen Gegenden gehäuft auftretenden Krankheit Leptospiren ätiologisch in Betracht gezogen werden müssen. Dabei ist allerdings erwähnt worden, daß, solange der Leptospiren-Nachweis im kranken Auge, im Blut oder sonstwo im Tierkörper nicht erbracht sei und es nicht gelinge, die Krankheit zu übertragen oder kulturell nachzuweisen, die positiven Agglutinationsresultate lediglich einen Hinweis auf die Möglichkeit der vermuteten Pathogenese darstellen.

Seither sind diese Resultate verschiedenenorts nachgeprüft und bestätigt worden, so vor allem in Deutschland und in den USA. Hupka und Behrens fanden positive Agglutinations-Resultate bei p. A.; aber auch bei nicht augenkranken Pferden reagierte in Bayern nahezu die Hälfte, und zwar in überwiegender Mehrzahl (91,4%) mit *Leptospira* (L.) grip. typh. positiv, sofern ein Grenztiter von 1:400 angenommen wurde. Kalisch untersuchte 80 Fälle von p. A., von welchen 64 (80%) eine positive Serumreaktion (Titer 1:400—1:8000) für *L. grip. typh.* zeigten. Von 50 gesunden Pferden wiesen nur 12 (24%) eine positive Reaktion auf. Blutkulturen blieben steril. Infektionsversuche führten außer zu einer positiven Serumreaktion zu keiner Augenkrankung im Sinne der p. A. Rimpau vertritt die Ansicht, daß die Erfahrungen beim Menschen trotz des Fehlens des kulturellen Nachweises beim Pferd dazu berechtigen, die p. A. des Pferdes als eine Leptospirose und zwar als Nachkrankheit einer stummen Infektion anzusprechen. Gsell macht darauf aufmerksam, daß die Leptospiren-

¹ Mit Unterstützung der Fritz Hoffmann-La Roche-Stiftung und der Jubiläumsspende für die Universität Zürich, in Gemeinschaft mit Prof. Dr. F. Almasy, Dr. O. Gsell und Dr. E. Wiesmann.

² Heußer, Die periodische Augenentzündung, eine Leptospirose? Schw. Arch. Tierheilkd., 1948, Heft 6.

Infektion beim Menschen eine besondere Neigung zu entzündlichen Augenerkrankungen, zu Iridozyklitis hat. Man sei anzunehmen berechtigt, daß die Leptospiren gleich wie in der Niere auch in der Iris über Monate nach Beginn der Infektion fortbestehen können und daß es meist, ohne faßbare Ursache, zu einer Spätlokalerkrankung kommen kann, wobei allergische Vorgänge mitspielen. Die Amerikaner Yager, Gochenour und Wetmore fanden Leptospiren-Antikörper in den Seren aller Pferde, die mit p. A. behaftet waren. Sofern ein Titer von 1:300 (mit *Leptospira bovis*) als bedeutungsvoll angenommen wird, besaßen 94% der erkrankten Pferde positive Titer, gegenüber weniger als 12% der gesunden Pferde. Isolierungs- und Übertragungsversuche mit Leptospiren (L.) waren nicht von Erfolg begleitet, nur die serologischen Befunde weisen auf die Rolle der L. bei der p.A. hin. Maurer und Jones geben an, daß die Isolation eines filtrierbaren Agens, das imstande war, nach intraokulärer Verimpfung p.A. hervorzurufen, wie dies 1930 von Woods und Chesney gemeldet wurde, nicht bestätigt werden könne. Woods hat nachträglich die Seren augenkranker und gesunder Pferde mittels der Agglutinationsprobe ebenfalls untersucht, indessen unter ausschließlicher Verwendung der L. icterohaemorrh. und Titer von 1:1000 und mehr, bei 94% der kranken und nur bei 13% der gesunden Pferde gefunden. Dimock, Brunner und Edwards konnten Mikroben und Viren aus den Augen von Pferden mit Mondblindheit nicht isolieren, auch gelang es ihnen nicht, die Krankheit von kranken auf gesunde Pferde zu übertragen. Es wurde ein erniedrigter Gehalt an Ascorbinsäure in der Augenflüssigkeit von Pferden mit p.A. festgestellt, indessen auch bei solchen mit andern lokalen Entzündungsprozessen. Kelsner, ebenso Jones, Maurer und Roby glaubten für das Zustandekommen der p.A. einen Mangel an Vitamin B₂ verantwortlich machen zu können, worauf Jones berichtete, der Zusatz von Riboflavin im Futter verhüte die Entstehung der Krankheit, sei aber nicht imstande, Rezidiven zu verhindern und den Krankheitsverlauf günstig zu beeinflussen. Die von Mintschew vertretene Ansicht, die p.A. stelle eine Histaminose dar, wurde von Ammann im Hinblick auf die Agglutinationsresultate als nicht mehr vertretbar bezeichnet, obwohl der Histaminblutspiegel bei Pferden mit p.A. gegenüber jenem gesunder Pferde eine deutliche Erhöhung aufweise.

Eigene Untersuchungen

a) *Versuche mit Verwendung von Augenkammerpunktat*

Bereits im Jahr 1940 wurden uns dank dem Entgegenkommen des damaligen Oberpferdarztes der Armee, Oberstbrigadier Collaud, Versuche ermöglicht, die die Frage der Übertragung der p. A. von kranken auf gesunde Pferdeaugen abklären sollten. Zu diesem Zweck wurden einer Gruppe von 5 gesunden Pferden je 0,1—0,9 ccm Kammerflüssigkeit akut augenkranker Patienten in die Vorderkammer eines Auges verbracht. Außer geringen Reizerscheinungen in den ersten 8 Tagen nach der Injektion und leichter Korneatrübung in der Umgebung der Einstichstelle waren keinerlei Augenveränderungen während einer 1—3 monatigen Beobachtungsdauer festzustellen, ebenso keine Störung des Allgemeinbefindens. Auch verliefen Übertragungsversuche von Kammerwasser kranker Pferdeaugen auf gesunde Kaninchenaugen negativ. Die infektiöse Natur der p. A. konnte, gestützt auf diese Versuche, deren Dauer allerdings nach den heutigen Erfahrungen als zu kurz bemessen bezeichnet werden muß, nicht bewiesen werden.

b) *Versuche mit intraokulärer Injektion von Leptospirenkultur*

Diese Versuchsreihe geht auf das Jahr 1946 zurück, nachdem die positiven Agglutinationsresultate mit den genannten Mikroben einen ursächlichen Zusammenhang der L. mit der p.A. vermuten ließen.

Nachdem zunächst festgestellt worden war (Versuch 1), daß das Leptospiren-Kulturmedium nach Korthoff, in die vordere Augenkammer verbracht, abgesehen von geringgradiger Lichtscheu und leichter Miosis während 2 Tagen, reaktionslos vertragen wurde, erhielt eine 14jährige Stute „Motion“ (Versuch 2), deren Blut und Augenkammerwasser mit allen zur Verfügung stehenden L.-Typen keine Agglutination ergab, 0,5 ccm einer Kultur von L. grip. typh. in die Vorderkammer und 1 ccm derselben Kultur subkonjunktival. In der Folge stellte sich nach 24 Stunden eine nicht-eitrige Ophthalmitis ein, deren akutes Stadium ca. 14 Tage dauerte und schließlich zu Bulbusatrophie, rauchiger Corneatrübung und Synechien führte. Das Krankheitsbild glich einem Anfall von p.A. Eine Rezidive war jedoch während der dreimonatigen Beobachtungszeit nicht zu bemerken. Nach einer Steigerung der Körpertemperatur auf 39,1° 2 Tage nach der Injektion ergab die Agglutinationsprobe mit L. grip. typh. ein leicht positives Resultat, 1:100. Die Züchtung von L. aus dem Blut auf Korthoff-Nährboden verlief negativ. 6 Tage nach der Injektion stieg die Körpertemperatur auf 40°, die Agglutinationsprobe des Blutserums mit L. grip. typh. auf 1:1600 und 12 Tage post inject. auf 1:128000. Zwei Monate später ergab sich ein Bluttiter von 1:400 und ein solcher des Kammerwassers von 1:500.

Der Versuch Nr. 3, Injektion von 4 ccm einer Kultur von L. grip. typh. subkonjunktival, erzeugte bei einem Versuchspferd nach 2 Tagen eine starke Blepharokonjunktivitis mit nachfolgender leichter Korneatrübung; die mittlere Augenhaut wurde nicht betroffen. Eine Rezidive trat innerhalb von 3½ Monaten nicht auf. Die zu Versuchsbeginn negative Blut-Agglutinationsprobe war

- 7 Tage nach der Injektion negativ
- 18 Tage nach der Injektion positiv mit L. grip. typh. 1:8000
- 1 Monat nach der Injektion positiv mit L. grip. typh. 1:8000
- 2 Monate nach der Injektion positiv mit L. grip. typh. 1:500
- 3½ Monate nach der Injektion positiv mit L. grip. typh. 1:800

Versuch Nr. 4. Eine Stute mit negativer Agglutinationsprobe erhielt subkonjunktival unten und oben je 2 ccm einer Pomona-L.-Kultur, was rasch abklingende Erscheinungen einer akuten, nicht eitrigen Konjunktivitis auslöste. Die Bulbi blieben während einer Beobachtungsdauer von 3 Monaten ohne entzündliche Reaktion. Die anfänglich negativ verlaufene Agglutinationsprobe ergab nach 17 und 30 Tagen je ein positives Resultat. Titer 1:400. Nach 2 Monaten war es wiederum negativ.

Versuch Nr. 5. Zur Abklärung der Heilungsmöglichkeiten bei p.A. sind Versuche mit Penicillin an gesunden und kranken Pferden durchgeführt worden. Es ergab die Injektion von 2 ccm einer 2000 O. E. enthaltenden wässerigen Penicillinlösung in die vordere Augenkammer eines Pferdes nach Entzug von 2 ccm Kammerwasser eine deutliche Ophthalmitis, die ca. 10 Tage andauerte und nach Monatsfrist bis auf eine geringgradige hintere Synechie abgeheilt war.

Ein weiterer Versuch mit Ersatz von 3 ccm Kammerwasser durch 3 ccm einer Penicillinlösung, die 3000 O. E. enthielt, erzeugte beträchtliche Reizerscheinungen, die etwa 3 Wochen andauerten. 2 Monate nach der Injektion war noch immer eine bedeutende Corneatrübung vorhanden. Dagegen wurde die Injektion von 1 ccm Penicillinlösung mit 1000 O. E. subkonjunktival (Versuch 7) reaktionslos ertragen. Eine Injektion von 1 ccm mit 1000 O. E. einer Penicillinlösung in die vordere Augenkammer eines Pferdes nach Entzug von 1 ccm Kammerwasser erzeugte mittelgradige Reizerscheinungen, die jedoch nach 4 Tagen vollständig abgeklungen waren (Versuch 8).

Therapeutische Versuche bei Pferden mit akuter p.A. ergaben sowohl bei der Injektion von 1000 O. E. in die vordere Augenkammer, wie auch von mehreren Mio O. E. subkutan keinen Heilerfolg.

c) *Versuche mit extraokulärer Anwendung von Leptospirenkultur, teilweise unter B₂-Mangeldiät*

Unsere Beobachtungen und jene, wie sie von den amerikanischen Autoren Jones, Maurer und Roby beschrieben wurden (siehe oben), ließen weitere Forschungen in zwei Hauptrichtungen als angezeigt erscheinen und zwar dahingehend, ob die p.A. durch L. verursacht oder aber, ob sie als B₂-Avitaminose zu betrachten sei, bzw. ob eventuell beide Faktoren zugleich für deren Zustandekommen verantwortlich zu machen wären. Diese Untersuchungen wurden im Jahr 1948 in Arbeitsgemeinschaft mit Prof. Almasý, dem Leiter des veterinär-chemischen Laboratoriums in Angriff genommen, wiederum in Verbindung mit dem Bakteriologischen Institut des Kantons St. Gallen, Leiter Dr. E. Wiesmann und dem Chef der medizinischen Abteilung des Kantonsspitals St. Gallen, Dr. O. Gsell. Dabei sind die Beziehungen des Laktoflavin-(B₂)-Stoffwechsels zur p.A. speziell von Almasý untersucht worden, während die bakteriologischen und serologischen Arbeiten vom Leptospiren-Laboratorium St. Gallen durchgeführt und unsererseits die klinischen Belange bearbeitet worden.

Bei den zu Untersuchungszwecken zur Verfügung gestellten Tieren handelt es sich hauptsächlich um Freiburgerfohlen im Alter von ½ bis 2 Jahren. Solche wurden deshalb zu den klinischen Versuchen herangezogen, weil gerade im jugendlichen Alter die Krankheit immer wieder auftritt.

Ergebnis der Versuche¹

Versuch I. Aus dem Schweinebestand B. in H., dessen Besitzer im Mai des Jahres 1949 an Leptospirosis pomona erkrankt war und bei dem sich 3 Wochen nach Abheilung der fieberhaften Allgemeinerkrankung eine beidseitige Iridozyklitis einstellte (zit. nach Kalt), wurden mit L. pomona infizierte Schweine mittels der Serumagglutinationsprobe und durch mikroskopischen Nachweis von Leptospiren im Harn eruiert. Zwei dieser Jungschweine sind im Tierspital Zürich mit gesunden, nicht infizierten Ferkeln zusammengebracht worden. Nach einem 5wöchigen gemeinsamen Stallaufenthalt war bei den letztern ein Bluttiter mit L. pomona von 1:2000, der in der Folge auf 1:40000 anstieg, festzustellen, ohne daß sich irgendwelche Allgemeinstörungen bemerkbar machten. Das Zusammenbringen der leptospiren-infizierten Schweine mit einem gesunden Fohlen vom 30. 6. bis 19. 9. 49 ergab bei diesem keine Erkrankung an p.A. und kein positives Agglutinationsresultat.

Versuch II. Das 7 Monate alte Hengstfohlen erhielt am 23. 9. 49 von einer Pomonakultur St. Gallen 7 ccm i/p. Die Körpertemperatur stieg bei einer Ausgangstemperatur vom 38,5° nach 3 Tagen auf über 40° an, um nach weitem 5 Tagen wieder auf die Norm abzusinken.

¹ Die zu diesen Versuchen verwendeten Fohlen II, IV und V sind identisch mit den analog bezeichneten Versuchstieren in der Publikation Almasý.

- Agglutinationsprobe am 26. 9. 49 negativ
 Agglutinationsprobe am 29. 9. 49 positiv mit *L. pomona* 1:16000
 Agglutinationsprobe am 2. 10. 49 positiv mit *L. pomona* 1:16000
 Am 6. 10. 49 wird das Fohlen mit normalem Allgemeinbefinden und normalen Augen auf die Fohlenaufzuchtstation Rugen verbracht.
 Agglutinationsprobe am 18. 10. 49 positiv mit *L. pomona* 1:16000
 Agglutinationsprobe am 15. 11. 49 positiv mit *L. pomona* 1:65000
 Agglutinationsprobe am 11. 2. 50 positiv mit *L. pomona* 1:4000
 Allgemeinbefinden und Augen o.B. Pomona-
 kultur 7,5 ccm i/p:
 Agglutinationsprobe am 1. 4. 50 positiv mit *L. pomona* 1:2000
 Agglutinationsprobe am 13. 5. 50 positiv mit *L. pomona* 1:2000
 Augen o.B. Das Fohlen erhält Histamin i/v.,
 worauf sofort starke allgemeine Reizwirkung.
 Agglutinationsprobe am 14. 8. 50 positiv mit *L. pomona* 1:2000
 Versuchsabschluß am 30. 9. 50, Augen o. B.

Die wiederholte Infektion mit *L.* hat wohl ein stark positives Agglutinationsresultat, aber trotz Histaminreiz und einjähriger Beobachtungsdauer keine Erscheinungen von p.A. ergeben.

Versuch III. Ein halbjähriges Fohlen mit negativer Agglutinationsprobe wird am 7. 10. 49 mit stark leptospirenhaltigem Harn eines i/p. mit *L. pomona* infizierten Schweines infiziert. Die Infektion erfolgt durch Einbringen von 5 ccm Harn in den Tränenkanal und von 20 ccm in die Maulhöhle. 6 Tage später erweist sich die Serumagglutinationsprobe schwach positiv mit einem Titer 1:100. Nach Monatsfrist ist er auf 1:8000 angestiegen. Eine Augenaffektion ist nicht zu bemerken. Der Bluttitel sinkt bis am 10. 2. 50 auf 1:200 ab. Das Fohlen erhält gleichentags 9 ccm einer *L. pomona*-Kultur i/p. Am 1. 3. 50 beträgt der Agglutinationstiter 1:16000. Keine Reaktion seitens der Augen, weshalb dem Tier am 19. 3. 50 weitere 10 ccm einer Pomonakultur i/p. injiziert werden. Kein fieberhafter Temperaturanstieg. Auch das wiederholte Einträufeln von Pepton in die Lidsäcke, ebenso nicht die i/v. Injektion von Histamin (12 ccm 0,1%) ergeben keine Augenerkrankung¹.

Zwecks Sömmerung wird das Tier am 22. 5. auf eine Juraweide verbracht, wo es bis am 5. 10. 50 verbleibt und mit gesunden Augen am 25. 10. 50 geschlachtet wird. Die Agglutinationsprobe mit *L. pomona* im Serum ergibt einen Titer von 1:1000, mit Kammerwasser verläuft sie negativ.

Versuch IV. Ein 6 Monate altes Fohlen wird mit Beginn am 10. 11. 49 auf B₂-Mangeldiät gesetzt. Nach 3monatiger laktoflavinarmer Ernährung erhält es am 10. 2. 50 von einer Pomonakultur 9 ccm i/p., worauf bei dem vorher agglutininfreien Tier 3 Wochen später die Agglutinationsprobe positiv ausfällt, bei einem Titer von 1:16000.

19. 3. 50 Pomonakultur 10 ccm i/p. und Lidsack links.
 27. 3., 28. 3. u. 3. 4. 50 Pepton-Einträufelung auf die Conjunkt.
 2. 5. 50 Histamin i/v. 8 ccm einer 0,05%igen wässrigen Lösung. Beides verläuft seitens der Augen reaktionslos.
 7. 5. 50 *akute Iridozyklitis beidseitig*.
 9. 5. 50 Agglutinationsprobe mit *L. pomona* positiv 1:800.
 30. 5. 50 Agglutinationsprobe mit *L. pomona* positiv 1:4000.
 20. 6. 50 Augenentzündung abgeheilt. Histamin i/v. 16 ccm ohne Reaktion.
 13. 7. 50 Rezidiv. Ophthalmitis links + + +.
 18. 7. 50 Rezidiv. Ophthalmitis rechts.

¹ Die Sensibilisierung mit Histamin und Pepton verdanke ich Prof. Ammann.

12. 8. 50 Agglutinationsprobe mit *L. pomona* positiv 1:500.
Augenentzündung abgeheilt. 12 ccm Pomonakultur s/c.
14. 8. 50 Rezidive links + + +.
21. 8. 50 Rezidive rechts + +, links abgeheilt.
22. 9. 50 Rezidive links + + +.
10. 10. 50 Augenentzündung abgeheilt mit Residuen.
20. 10. 50 Das Fohlen geht zur Winterung in den Jura (Rugen).
10. 11. 50 Rezidive links.
15. 11. 50 Pomonakultur 6 ccm s/c.
27. 11. 50 Rezidive rechts mit nachfolgenden monatlichen beidseitigen Entzündungsschüben.
30. 4. 51 Von der Winterung zurück. Agglutinationsprobe 1:200.
1. 6. 51 Pomonakultur s/c.
11. 6. 51 Agglut. mit *L. pomona* 1:2000.
13. 6. 51 Rezidive links.
2. 7. 51 Schlachtung. Beidseitige rauchige, diffuse Corneatrübung, keine akuten Entzündungserscheinungen. Rechts enge, zackige, starre Pupille mit starken hintern Synechien. Links hintere Synechien, Pupille mittelweit und starr, Augenhintergrund o.B. Agglutinationsprobe mit *L. pomona* 1:2000.

Es handelt sich um typische Veränderungen einer beidseitigen, rezidivierenden Iridozyklitis. Ätiologisch erlaubt dieser Fall mit Rücksicht auf die wiederholte Reizung mit Pepton und Histamin keine ausschließlich für *Leptospira* sprechende Beurteilung, obwohl die Sensibilisierung eine unverzüglich anschließende allergische Augenreaktion hätte erwarten lassen. Ein Zusammenhang dieses erstmalig gelungenen Versuches zur künstlichen Erzeugung einer rezidivierenden Iridozyklitis beim Pferd mit der über Monate durchgeführten laktoflavinarmen Ernährung (vergleiche Almasy) muß als möglich bezeichnet werden.

Versuch V. Ein 2jähriges Halbblutfohlen wird ab 20. 6. 50 vitamin-B₂-arm gefüttert. Das zu diesem Zweck zunächst benutzte kaseinhaltige Futter lehnte das Tier nach einiger Zeit, wie auch größere Zuckermengen ab, weshalb es mit einem Hafer-Krüsch-Zuckergemisch ernährt wird.

12. 8. 50 erhält es von einer Pomonakultur 18 ccm s/c., worauf
28. 8. 50. die Agglutinationsprobe mit einem Titer 1:2000 pos. verläuft. Augenveränderungen stellen sich keine ein.
14. 11. 50 Pomonakultur je 10 ccm i/p. und s/c., ohne daß eine Reaktion sich bemerkbar macht.
15. 12. 50 Agglutinationstiter mit *L. pomona* 1:8000.
9. 1. 51 Agglutinationstiter mit *L. pomona* 1:2000.
Keine Augenveränderungen. Erneute Pomonakultur ergibt keine wahrnehmbaren Folgen. Mehr und mehr verweigert das Tier das Mangelfutter, gleichzeitig stellt sich eine derbe Auftreibung des Unter- und Oberkiefers ein, die sich nach der Schlachtung als Osteodystrophie resp. Osteofibrose erweist (Abb. 1), wahrscheinlich eine Folge des niedrigen Ca/P-Verhältnisses des in diesem Versuch benützten Mangelfutters.
Selbst nach Histamininjektionen am.
23. 2. u. 13. 3. 51 zeigt sich keine Augenentzündung. Die Agglutinationsprobe bei der Schlachtung ergibt
11. 4. 51 mit Blutserum einen Titer von 1:2000, mit Kammerwasser einen solchen von 1:2 resp. 1:4.

Bei langandauernder, jedoch nicht sehr strenger Laktoflavinmangel-Ernährung, (vergleiche Almasy), wiederholten Infektionen mit *L. pomona* und Histaminreiz bleibt eine Augenerkrankung während der ca. 1 Jahr dauernden Beobachtungszeit aus.

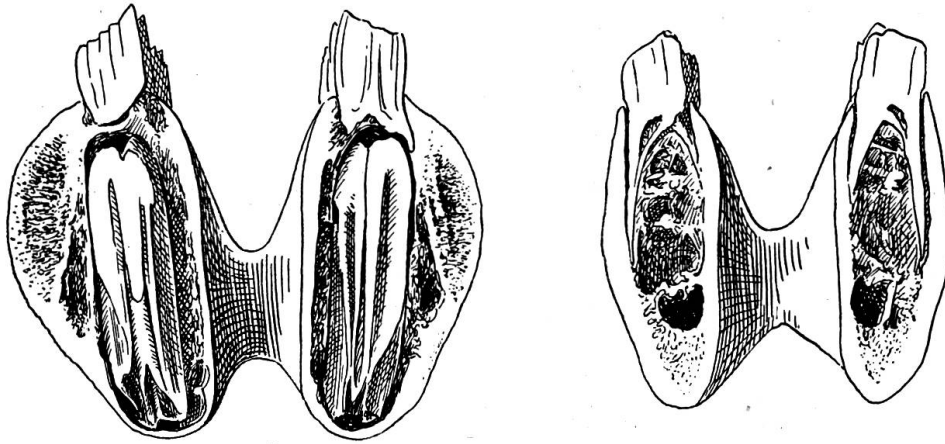


Abb. 1. Osteodystrophie des Unterkiefers nach halbjähriger Vitamin-Mangel-Diät. Versuchsfohlen Nr. V. Links knöcherne Auftreibung, rechts normale Verhältnisse.

Versuch VI. Am 18. 8. 51 erhält ein 4½ monatiges Hengstfohlen mit negativer Agglutinationsprobe mittels der Nasenschlundsonde 12 ccm einer Pomonakultur. Die Körpertemperatur stieg am 21. 8. 51 auf 39,5°, erreichte am 27. 8. mit 40,3° ihren Höhepunkt, um ab 31. 8. wieder normal zu sein. Die Agglutinationsprobe vom 25. 8. 51 verlief negativ.

29. 8. 51 zeigte das Fohlen leichte Lichtscheu, episklerale Gefäßinjektion und leichte Iritis mit Miosis, welche Erscheinungen sich rasch und völlig zurückbildeten.
3. 9. 51 Agglutinationsprobe mit *L. pomona* 1:32000.
9. 9. 51 Agglutinationsprobe mit *L. pomona* 1:8000, keine Augenveränderungen.
16. 9. 51 Agglutinationsprobe mit *L. pomona* 1:8000, keine Augenveränderungen.
1. 10. 51 Agglutinationsprobe mit *L. pomona* 1:16000, keine Augenveränderungen.
16. 10. 51 Verbringung des Fohlens nach der Fohlenweide Rügen mit vollständig klaren Augen.
4. 1. 52 Agglutinationsprobe mit *L. pomona* 1:32000, Augen normal.
28. 1. 52 Augen normal. Pomonakultur 10 ccm s/c. am Hals, Einträufelung in den rechten Lidsack und Verabreichung per os.
20. 3. 52 *Akute Ophthalmitis* links mit Lidschwellung, Tränen, diffuser Corneatrübung mit Randquellung und 2 mm breitem Gefäßsaum, fibrinöser Erguß in Vorderkammer, Miosis.
24. 3. 52 In der Klinik Punktion der Vorderkammer zwecks Kulturversuch und Übertragung auf Meerschweinchen i/p. Mikroskopisch keine Leptospiren im Kammerwasser. Kulturversuch negativ. Agglutinationsprobe Bluttitel 1:2000. Kammerwasser 1:10000. Photo (Abb. 2)
Beachtenswert ist, daß diese Iridozyklitis ohne Laktoflavin-Mangelfütterung zustande gekommen ist.

Zusammenfassung und Beurteilung der Ergebnisse

1. Versuche, die p. A. von kranken auf gesunde Augen durch Inokulation von Augenkammerflüssigkeit zu übertragen, mißlingen sowohl beim Pferde wie beim Kaninchen. Während einer 1—3 monatigen Beobachtungsdauer

waren bei 5 Pferden und 3 Kaninchen keine Augenveränderungen, die mit p.A. in Beziehung zu bringen sind, zu beobachten.

2. Versuche, durch Inokulation von *L. grip. typh.*-, bzw. *L. pomona*-Kultur in die vordere Augenkammer und subkonjunktival die Krankheit zu erzeugen, führten ebenfalls nicht zum Ziel.

3. Heilversuche mit Penicillin, örtlich und allgemein zur Anwendung gebracht, ergaben negative Resultate.

4. Von den 6 zur Verfügung gestandenen Fohlen, deren Serum sich ohne Agglutinationsreaktion für *Leptospira* erwies, erkrankten nach extraoku-

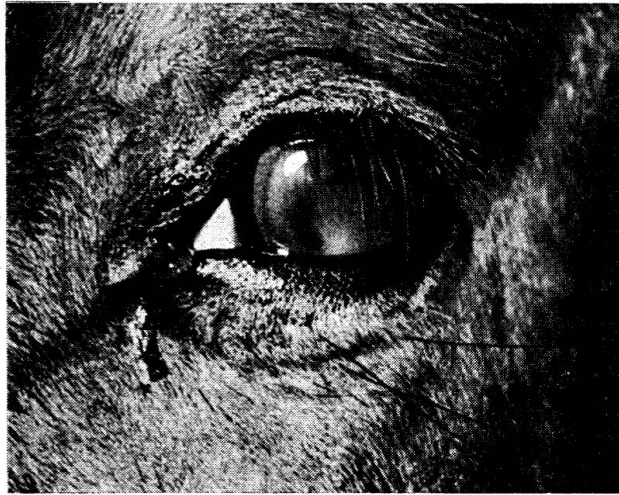

Abb. 2. Experimentelle, 7 Monate nach extra-okulärer *Leptospira-pomona*-Infektion entstandene, 10 Tage alte *Iridocyclitis acuta*. Versuchsfohlen Nr. VI. Agglutinationstiter: Blut 1:2000, Augenkammerpunktat 1:10 000.

lärer Infektion mit *Leptospira* deren eines nach Vitamin B₂-Mangeldiät, Pepton-Sensibilisierung am Auge und i/v. Histaminbehandlung an typischer p.A. Ein zweites erkrankte an akuter Iridozyklitis nach Infektion mit *L. pomona* per os und s/c. 7 Monate nach Versuchsbeginn spontan während der Winterung auf einer Fohlenweide.

Der künstlichen Infektion folgt nicht regelmäßig ein hohes, mehrere Tage anhaltendes Fieber. Von den 5 infizierten Fohlen blieben deren 3 fieberlos, von den beiden augenerkrankten eines. Das mehrere Monate dauernde Zusammenbringen eines Fohlens mit leptospireninfizierten Schweinen ergab keine nachweisbare Infektion, dagegen die künstliche Infektion eines Fohlens mit leptospirenhaltigem Schweineharn. Durch die Verabreichung von Pomonakultur per os konnte der Beweis einer möglichen peroralen Infektion erbracht werden.

5. B₂-Mangel erzeugt für sich allein weder p.A., noch positive Agglutinationsresultate mit *Leptospira*, dagegen ergibt jede massive Einverleibung

von *Leptospira* bei Pferd und Schwein in frühestens 6 Tagen einen oft rasch ansteigenden hohen Agglutinationstiter.

Aus den Versuchen darf darauf geschlossen werden, daß die p.A. des Pferdes keine selbständige Krankheit, sondern die Spätfolge einer Allgemeininfektion mit *Leptospira* darstellt, wobei hierzulande die *L. grip. typh.* und die *L. pomona* besonders in Betracht fallen. Die Iridozyklitis recidiva kann sich spontan mehrere Monate nach einer stummen (fieberlosen) oder aber manifesten (fieberhaften) Allgemeininfektion einstellen. Unsere diesbezüglichen Beobachtungen decken sich nach mündlicher Mitteilung mit jenen von Gschwend, Waldkirch, wonach 3—4 Monate nach einer Fieberperiode von mehreren Tagen sich eine rezidivierende Augenentzündung einstellt, die nach und nach zur Erblindung führen kann. Französische Tierärzte berichten nach schriftlicher Mitteilung von Rossi Mâcon, daß in Gegenden, wo die p.A. gehäuft auftritt, die betreffenden Pferde in den vorangegangenen Monaten eine kurzdauernde fieberhafte Allgemein-erkrankung durchmachten.

Nicht jeder Fall von Leptospireninfektion führt indessen zu Augen-erkrankung, d. h. zu p.A. Es dürfte sich dabei ähnlich verhalten, wie bei der Bruzellose von Pferd und Rind, die zwar keine Augenentzündung verursacht, dagegen, sofern sie nicht stumm verläuft, beim Rind Abortus oder Sehnenscheiden- und Gelenkentzündung, beim Pferd Synovitis. Neben individuell gesteigerter Empfänglichkeit spielen äußere disponierende Faktoren, wie Unterkühlung eine Rolle beim Zustandekommen der p.A. Aus den Versuchen geht nicht eindeutig hervor, daß die p.A. mit Vitamin B₂-Mangel ursächlich in Zusammenhang steht. Sie ist die Folge einer Leptospirose, was experimentell nachzuweisen als gelungen betrachtet werden darf. Noch immer bleibt jedoch der Nachweis der Leptospiren im Tierkörper übrig, was trotz mikroskopischen und kulturellen Versuchen bis anhin nicht gelang.

Zusammenfassung

Die Übertragung bzw. Erzeugung der p.A. an Pferden ist versucht worden mit:

1. Augenkammerpunktat von an akuter p.A. erkrankter Pferde;
2. Intraokulärer Injektion von *Leptospira*-Kulturen;
3. Extraokulärer Infektion mit *Leptospira pomona*.

Dabei ließ sich bei extraokulärer Einverleibung von Leptospirenkultur bei 2 Fohlen eine akute Iridozyklitis mit den typischen Erscheinungen der p.A. erzeugen. Einmal setzte die Augenentzündung 3 Monate und das andere Mal 7 Monate nach Beginn der künstlichen Infektion ein. Die Infektion geschah durch wiederholte Applikation von 8—12 ccm Kultur von *Leptospira pomona* i/p., s/c. und per os. Während ersterenfalls die beidseitige, rezidivierende Entzündung der mittleren Augenhaut sich nach Sensibili-

sierung des Versuchstieres mit Pepton und Histamin einstellte, trat sie letzternfalls spontan auf nach zweimaliger Infektion des Versuchstieres mit *Leptospira pomona* zunächst per os und alsdann subkutan. Der Agglutinationsbluttiter mit *L. pomona* war letzternfalls 1:2000, jener des Augenkammerpunktates gleichzeitig 1:10000. Aus den Versuchen ging nicht eindeutig hervor, daß die p.A. mit Vitamin B₂-Mangel ursächlich in Zusammenhang steht. Die p.A. ist als Spätfolge einer allgemeinen Leptospireninfektion zu betrachten, wobei nach einem nicht selten mehrtägigen Fieberanfall die Augenerkrankung nach mehreren Monaten in Zusammenhang mit einer endogenen oder exogenen Disposition (z. B. Unterkühlung) auftreten kann.

Résumé

On a tenté de transmettre au cheval ou de provoquer artificiellement la fluxion périodique par les moyens suivants:

1. Ponction de la chambre de l'œil de chevaux atteints de fluxion périodique aiguë.

2. Infection intraoculaire de cultures de *Leptospira*.

3. Infection extraoculaire par *Leptospira pomona*.

L'administration extraoculaire de cultures de *Leptospira* à 2 poulains a déclenché une iridocyclite aiguë avec les symptômes typiques de fluxion périodique. Dans un cas, la F. P. s'est manifestée 3 mois et dans un autre 7 mois après le début de l'infection artificielle. On a infecté par une application répétée de 8 à 12 cm³ de *Leptospira pomona* intra-p., sous-c. et per os. Dans le premier cas, l'inflammation récidivante des deux sclérotiques était enrayée après la sensibilisation de l'animal au moyen de peptone et d'histamine, tandis que dans le second cas elle s'est manifestée spontanément après double infection par *Leptospira pomona*, d'abord per os et ensuite sous-c. Le titre d'agglutination sanguin par *L. pomona* se montait dans le dernier cas à 1:2000 et celui de la ponction de la chambre de l'œil en même temps à 1:10000. On peut conclure de ces essais que la F. P. est en relation de cause à effet avec une avitaminose B₂. La F. P. doit être considérée comme suite tardive d'une infection par *Leptospira* généralisée; à la suite d'un accès de fièvre pouvant souvent durer plusieurs jours, la F. P. peut se déclarer plusieurs mois plus tard, en relation avec une réceptivité endogène ou exogène (par exemple un refroidissement).

Riassunto

La trasmissione, risp. l'insorgenza dell'oftalmia periodica nei cavalli, è stata tentata con:

1. il liquido prelevato con puntura dalla camera oculare anteriore di cavalli ammalati di oftalmia periodica;

2. l'infezione intraoculare con culture di *Leptospire*;

3. l'infezione extraoculare di *Leptospira pomona*.

Al riguardo, mediante l'introduzione extraoculare di cultura da *Leptospire*, in due puledri comparve un'iridociclite coi segni tipici dell'oftalmia periodica. In un caso l'infiammazione oculare si verificò dopo 3 mesi e nell'altro caso dopo 7 mesi dall'inizio dell'infezione artificiale. L'infezione si verificò con l'applicazione ripetuta di 8—12 cmc. di coltura di *Leptospira pomona* per via intraperitoneale, sottocutanea e per os. Mentre nel primo caso, dopo la sensibilizzazione dell'animale da esperimento con peptone e istamina, comparve bilateralmente l'infiammazione recidivante della membrana oculare media, nell'ultimo caso l'infiammazione si manifestò spontaneamente in

seguito a ripetuta infezione dell'animale da esperimento con *Leptospira pomona*, prima per os e poi per via sottocutanea. Nell'ultimo caso il titolo sanguigno di agglutinazione con *Leptospira pomona* fu 1:2000 e quello del liquido prelevato dalla camera oculare fu contemporaneamente 1:10000. Dagli esperimenti non risultò che l'oftalmia periodica è in rapporto eziologico con la mancanza di vitamina B₂. L'oftalmia periodica va considerata come una tarda conseguenza di un'infezione generale da *Leptospira*; ad un accesso febbrile che non di rado dura alcuni giorni, alcuni mesi dopo può seguire, la malattia oculare in relazione con una disposizione endogena od esogena (p. es. un raffreddamento).

Summary

Transmission and production of periodic ophthalmia in horses was tried by means of 1. eye puncture liquid from acute cases, 2. intraocular injection of leptospira cultures, 3. extraocular injection of leptospira pomona. In 2 foals acute iridocyclitis with typical signs of periodic ophthalmia could be induced by extraocular infection of leptospira cultures, the incubation time being 3 and 7 months respectively. The infection was performed by repeated applications of 6—12 ccm of pomona culture i. p., s. c. and per os. In the first mentioned method the iridocyclitis in both eyes appeared only after sensibilisation of the animal with peptone or histamine, in the latter applications however the disease appeared already after 2 infections with pomona, first with peroral and then with subcutaneous infection. In the latter experiments the blood agglutination titre with pomona was 1:2000, with the eye puncture liquid 1:10000. The experiments did not demonstrate any relation of periodic ophthalmia with a deficiency of vitamine B₂. The disease is rather a late sequel of a general infection with leptospira, whereat the disease of the eye follows a rise of body temperature (not rarely lasting for a few days) in connection with an endogenous or exogenous (cooling) disposition.

Alle serologischen Untersuchungen, wie auch die Leptospirenkulturen verdanke ich dem Kantonalen Bakteriologischen Institut St. Gallen, Leiter: Dr. E. Wiesmann, dessen Laborantin Fr. M. Wiesmann besonderer Dank gebührt.

Literaturverzeichnis

Ammann, K.: Schw. Arch. Tierheilkd., Heft 11, 1949. — Dimock, W., Brunner, W., Edwards, P. R.: Bulletin 512, January 1948. — Gsell, O., Rehsteiner, K. und Verrey, F.: Ophthalmologica 1946, Vol. 112. — Gsell, O.: Leptospirosen mit Anhang E. Wiesmann, Bakteriolog.-serologische Methodik, Verlag Huber, Bern, 1952. — Heußner, H.: Schw. Arch. Tierheilkd., Heft 6, 1948. — Heußner, H., Gsell, O., Kanter, U. und Wiesmann, E.: Schw. Med. Wschr., Nr. 31, 1948. — Hupka und Behrens: DTW, Nr. 31/32, 1951. — Jones, T. C.: The Military Surgeon, April 1945. — Jones, T. C., Maurer, F. D., Roby, Th. O.: Amer. Journal of Veterinary Research, Nr. 19, April 1945. — Jones, T. C.: J. Amer. Vet. med. Assoc., Vol. 114, 326. 1949. — Kalisch: B. u. MTW. Nr. 1952. — Kalt, F.: Leptospirosis Pomona. Diss. Zürich 1952. — Kelsner, R. A.: Horse and Mule Association of America, 1945. — Mintschew, P.: T. R., 48, 381, 1942. — Rimpau, W.: Tierärztl. Umschau, S. 177, 1947. — Rimpau, W.: Die Leptospirose. Urban & Schwarzenberg, München-Berlin, 1950. — Yager, C. H., Cochenour, W. S., Wetmore, P. W.: Journal Americ. Vet. Med. Assoc., Vol. CXVII, Sept. 1950, Nr. 882.