Zeitschrift: Schweizer Archiv für Tierheilkunde SAT : die Fachzeitschrift für Tierärztinnen und Tierärzte = Archives Suisses de Médecine Vétérinaire ASMV : la revue professionnelle des vétérinaires

Herausgeber: Gesellschaft Schweizer Tierärztinnen und Tierärzte

Band: 96 (1954)

Heft: 10

Artikel: La Rhinite atrophique contagieuse du Porc

Autor: Brion, A.

DOI: https://doi.org/10.5169/seals-593011

Nutzungsbedingungen

Die ETH-Bibliothek ist die Anbieterin der digitalisierten Zeitschriften auf E-Periodica. Sie besitzt keine Urheberrechte an den Zeitschriften und ist nicht verantwortlich für deren Inhalte. Die Rechte liegen in der Regel bei den Herausgebern beziehungsweise den externen Rechteinhabern. Das Veröffentlichen von Bildern in Print- und Online-Publikationen sowie auf Social Media-Kanälen oder Webseiten ist nur mit vorheriger Genehmigung der Rechteinhaber erlaubt. Mehr erfahren

Conditions d'utilisation

L'ETH Library est le fournisseur des revues numérisées. Elle ne détient aucun droit d'auteur sur les revues et n'est pas responsable de leur contenu. En règle générale, les droits sont détenus par les éditeurs ou les détenteurs de droits externes. La reproduction d'images dans des publications imprimées ou en ligne ainsi que sur des canaux de médias sociaux ou des sites web n'est autorisée qu'avec l'accord préalable des détenteurs des droits. En savoir plus

Terms of use

The ETH Library is the provider of the digitised journals. It does not own any copyrights to the journals and is not responsible for their content. The rights usually lie with the publishers or the external rights holders. Publishing images in print and online publications, as well as on social media channels or websites, is only permitted with the prior consent of the rights holders. Find out more

Download PDF: 13.07.2025

ETH-Bibliothek Zürich, E-Periodica, https://www.e-periodica.ch

Schweizer Archiv für Tierheilkunde

Band 96 · Heft 10 · Oktober 1954

Herausgegeben von der Gesellschaft Schweizerischer Tierärzte

La Rhinite atrophique contagieuse du Porc[1]

par le Professeur A. Brion
de l'Ecole Nationale Vétérinaire de Lyon

La Rhinite atrophique contagieuse est une affection, spéciale au Porc, qui se caractérise essentiellement par une atrophie, unilatérale ou bilatérale, des cornets nasaux et ethmoïdaux, survenant sur un tableau de coryza. Les observations cliniques et expérimentales démontrent sa contagiosité, mais son étiologie est encore fort imprécise.

Il est assez difficile de se faire une idée sur la date de son apparition, car il est certain qu'elle a été confondue avec l'ostéofibrose ou Maladie du reniflement. Il semble cependant qu'elle existe en Suède depuis longtemps, et Thunberg et Carlstrom [37], qui la décrivent en 1940, disent qu'elle était connue dans ce pays depuis 1842. Mais c'est en Amérique du Nord, U.S.A. et Canada, qu'elle a fait les plus grands ravages depuis une dizaine d'années. Signalée dans l'Etat d'Alberta en 1932, elle est étudiée en Indiana en 1944 par Doyle, Donham et Hutchings [8], et, depuis lors, elle donne lieu à de nombreux travaux de la part des auteurs américains et canadiens. Elle devient, dans ces régions, un véritable fléau de l'élevage porcin, lequel doit même, en certains endroits, être totalement abandonné [23]. Ceci explique l'émoi qui s'est emparé, au mois de Mai de cette année, des pouvoirs publics anglais, lorsqu'un premier cas fut découvert à Denham, dans le comté de Buckingham [1], à la suite de l'importation d'un porc suédois; aussitôt était prise une ordonnance dite «Atrophic Rhinitis Order», interdisant l'importation des porcs de différents pays, sauf en vue de l'abattage immédiat. Quelques foyers existent certainement sur le continent, en Europe Centrale, et récemment, M. Mastrangelo, vétérinaire à Genève, me signalait qu'il en avait vu dans son canton ainsi que dans le canton de Vaud.

Nous venons d'identifier la Rhinite atrophique dans un élevage du département de l'Allier, où une quarantaine de porcs ont été atteints [4]. A l'exception de ceux qui ont été adressés à notre laboratoire, tous ont été sacrifiés dès que le diagnostic a été posé.

[1] Conférence présentée à la 133e Assemblée générale de la Société vaudoise des Vétérinaires, le 8 juillet 1954 à Vevey.

Ces porcs, âgés de deux à quatre mois, ont d'abord été atteints d'un coryza auquel aucune attention particulière n'a été apportée, jusqu'au jour où sont survenues des déformations très typiques de la face, en même temps que l'on remarquait que ces animaux avaient une croissance très retardée.

La mâchoire supérieure semble être ratatinée sur elle-même dans le sens longitudinal (Fig. 1). Une concavité se forme entre la région frontale et le groin. Le nez est plissé comme un accordéon (Fig. 3), et, fait important à noter, il est dévié sur le côté d'un angle d'environ trente degrés (Fig. 2). La partie oculaire de la tête est au contraire bombée, de façon dissymétrique. Il n'y a aucun élargissement dans le sens transversal.

Fig. 1. Rhinite atrophique. Atrophie du nez et prognathisme inférieur.

Fig. 2. Rhinite atrophique. Déviation du nez.

La mâchoire inférieure, par contre, ne participe pas à ce processus, et sa croissance s'étant effectuée normalement, il en résulte un prognathisme inférieur, qui peut atteindre cinq centimètres. En raison de la torsion du nez, la lèvre inférieure n'est plus en face de la lèvre supérieure.

Un jetage, unilatéral ou bilatéral, s'écoule des narines. Il est séreux, séro-muqueux, ou muco-purulent, jamais purulent. Il est inodore. De temps à autre, nous avons vu survenir des épistaxis, toujours unilatérales, sans cause apparente.

Au repos, les animaux ne font entendre aucun bruit nasal, aucun ronflement. Mais, dès qu'on les oblige à se lever ou à se déplacer, ils commencent à battre des flancs, et sont pris d'une crise d'éternuements, qui dure quelques minutes. Tout leur corps est secoué de soubresauts. Ils donnent l'impression de ressentir une gêne, une démangeaison ou une douleur dans le nez; en

effet, ils cherchent à se frotter le bout de la tête, soit avec leurs membres antérieurs, soit en fouillant la paille, soit en engageant le nez sous le corps de leurs congénères couchés, comme s'ils voulaient les soulever. La crise passée, les animaux se mettent en décubitus latéral; cette position semble d'ailleurs amener une sédation des symptômes fonctionnels. Nous avons également remarqué, comme l'ont fait les auteurs américains et anglais, que ces porcs, lorsqu'ils sont inoccupés, éprouvent le besoin de mordre la queue de leurs compagnons.

L'affection a une allure chronique; elle est apyrétique, tout au moins à partir du moment où les symptômes sont assez accusés pour avoir attiré

Fig. 3. Rhinite atrophique. Plissement du nez en accordéon.

l'attention. La mortalité a été nulle, du fait de la maladie, dans l'élevage que nous avons observé, mais où, il faut le dire, les sujets ont été sacrifiés précocement.

Bien que conservant leur appétit, ces sujets ne grossissent que très lentement. Deux porcs qui nous restent actuellement et qui ont quatre mois pèsent 21 et 25 kilos. Ils en pesaient 19 il y a six semaines. Ils sont nourris avec un aliment complet équilibré.

L'autopsie n'apporte pas de renseignements nouveaux. Nous en avons pratiqué deux, et dans chaque cas, nous avons noté l'atrophie des cornets nasaux et du cornet ethmoïdal, avec dépôt sur toute la muqueuse d'un exsudat muco-purulent.

Nous avons retrouvé ainsi tous les symptômes et lésions qui ont été décrits comme caractéristiques de la Rhinite atrophique. La question du diagnostic différentiel ne se pose que pour deux affections voisines, la rhinite nécrotique et l'ostéofibrose nasale.

La rhinite nécrotique [2, 18] est due au bacille de la nécrose. Sous l'influence de ce dernier, les tissus, épithélium, cartilage, cs, sont rongés; mais le jetage qui s'écoule du nez est purulent, grumeleux, contient des particules de tissus nécrosés, et il a une odeur de gangrène extrêmement fétide. En général, la destruction tissulaire se fait de l'intérieur vers l'extérieur, et l'on observe, à la fin, des fistules par où s'écoule le pus. Rien de semblable n'existe dans notre cas.

Fig. 4. Ostéofibrose.

Fig. 5. Ostéofibrose.

Il est certain que le diagnostic différentiel avec la maladie du reniflement est plus délicat, au début tout au moins. Mais alors, les animaux présentent une difficulté respiratoire par sténose des cavités nasales, qui est permanente, et ils n'ont pas de crises d'éternuements. La déformation de la face est bien spéciale aussi: toute la tête apparaît boursoufflée, depuis le nez jusqu'au crâne (fig. 4); la voute palatine se comble et finit même par faire saillie à l'intérieur de la bouche, empêchant les mâchoires de se refermer. La mâchoire supérieure est proéminente, et l'on remarque ainsi du brachygnathisme inférieur (fig. 5). Lors de l'autopsie, on voit que les os sont épaissis et vidés de leur substance; les cornets ne disparaissent point. Enfin, l'ostéo-

fibrose résulte d'un déséquilibre nutritif, dont ne souffraient pas les porcs que nous avons examinés. Ces derniers étaient nourris avec un aliment complet, dont nous avons fait l'analyse, et qui répondait aux normes alimentaires.

Ces affections voisines étant éliminées, il ne restait donc que la rhinite atrophique à incriminer. La lecture des publications faites sur cette maladie devait nous confirmer dans notre opinion.

Toutes les descriptions cliniques concordent. La maladie n'apparaît que sur des porcs âgés de plus de 3 semaines, en général de 6 à 8 semaines. L'éternuement est le premier symptôme, avec le jetage, et ce n'est que plusieurs semaines après que l'on peut remarquer la déformation de la face. Tous les auteurs attachent la plus grande importance à la déviation du nez et au prognathisme inférieur. Il est parfois signalé (Kernkamp [21]) des troubles pulmonaires et de la diarrhée. L'arrêt de la croissance est de règle.

Les lésions ont été très bien étudiées par Schofield et Jones [29]. Au point de vue macroscopique, il existe des variations marquées suivant l'extension et la gravité de l'infection dans les changements physiques du profil facial. Quand l'atteinte est bilatérale, la déviation du nez apparaît moins bien. Sur les cornets nasaux, la muqueuse, au début, est parsemée de petits foyers de congestion, qui dépriment la surface et lui donnent un aspect marbré et un toucher rugueux. Les cornets perdent leur rigidité et se laissent facilement traverser par un objet pointu; les zones de ramollissement alternent avec celles dont la consistance est restée normale. En deux à quatre semaines, la désagrégation des cornets est terminée et ils disparaissent pour ne laisser à leur place qu'une bandelette fibreuse. Dans la courbure interne, le muco-pus adhère à la muqueuse. Le cornet ethmoïdal est rarement atteint au début de l'affection, mais au bout de 3 ou 4 semaines il subit la décalcification et dans la cavité qui se forme le muco-pus abonde.

Histologiquement, au début, la muqueuse pituitaire dégénère et l'épithélium se desquame. Dans ces zones, une infiltration lymphocytaire se produit et le stroma est gonflé de ces cellules. Des granulocytes neutrophiles existent dans les canaux glandulaires, ce qui suggère que l'infection pénètre par cette voie. Plus tard, les lésions épithéliales s'étendent, mais les cellules d'infiltration ne vont que rarement au delà de la couche fibreuse externe du périoste. Aux derniers stades, le nombre et le volume des glandes tubulo-alvéolaires augmente; beaucoup sont distendues par du mucus et forment de petits kystes. Lentement, les éléments du tissu fibreux du stroma prolifèrent, surtout dans la couche vasculaire, et les artérioles et veinules sont entourées d'une gangue fibreuse dense. Les parois artérielles s'épaississent, mais cette endartérite terminale ne peut être la cause de l'atrophie osseuse.

Dans la couche interne du périoste, au début, les lésions sont marquées par la prolifération des ostéoblastes. Des groupes de cellules indifférenciées ressemblant à de jeunes fibroblastes naissent entre le périoste et l'os. Ces cellules occuperont les espaces libérés par la disparition de l'os, mais ne

réussiront qu'à élaborer de rares plages osseuses. Il semble qu'il y ait un facteur empêchant la transformation des jeunes ostéoblastes en cellules adultes capables de fabriquer de l'os.

La disparition des plaques osseuses formant le squelette des cornets est la lésion caractéristique la plus apparente. Cette résorption peut se situer au centre ou au bord de la plaque osseuse; faible au début, elle s'accélère ensuite et l'os peut entièrement disparaître; il ne reste que du tissu fibreux à sa place. On ne relève pas la présence d'ostéoclastes comme dans la plupart des cas d'ostéite raréfiante. La cause exacte de la disparition osseuse n'apparaît pas à l'examen anatomo-pathologique.

Les recherches effectuées sur l'étiologie de la Rhinite atrophique sont nombreuses et les résultats obtenus sont parfois discordants.

Radtke [28] a isolé différents microbes sans signification bien nette: haemophilus, microcoques, diplocoques, streptocoques, escherichia, alcaligenes, actinomyces, pseudomonas. Mac Kay retrouve les mêmes, avec, en plus, *Corynebacterium pyogenes*, *Pasteurella multocida*, et *Actinomyces necrophorus*. Ces trois derniers, présents sur 65 porcs d'un lot de 75 malades, lui semblent avoir, en association, un rôle pathogène. Phillips [25], rencontrant *Corynebacterium pyogenes* chez 90% des porcs atteints, pense qu'il est le facteur secondaire le plus important. Moynihan [24] échoue dans ses essais de reproduction de la maladie avec les cultures pures des germes précédents, et il isole, en plus d'eux, *Pseudomonas aeruginosa*. Gwatkin, Plummer, Byrne, et Walker [13, 14] concluent de leurs échecs de transmission que l'agent de la maladie n'est pas l'une de ces bactéries.

Schofield et Jones [29] orientent leurs recherches vers la découverte d'un virus filtrant. Ils préparent un filtrat à partir de la muqueuse pituitaire et des cornets d'un porc atteint de rhinite, et l'instillent dans le nez de 18 porcelets provenant de trois portées différentes. Ils font trois instillations sur ces animaux, entre le 3e et le 24e jour de leur naissance, à des intervalles variables. Aucun de ces sujets ne fut atteint de rhinite et aucune lésion ne fut trouvée après leur sacrifice. Dans une seconde série expérimentale, certains porcs sont inoculés avec du filtrat, les autres avec le produit pathologique non filtré: les premiers restent indemnes tandis que les seconds contractent la rhinite.

Gwatkin et ses collaborateurs [15] reprennent ces travaux et font les constatations suivantes:

L'instillation de suspensions de râclage des cavités nasales de porcs malades reproduit la rhinite typique en six semaines.

Le chauffage à 45°C de ces suspensions ne leur ôte pas leur pouvoir pathogène, mais celui-ci disparaît après un chauffage à 80°C.

L'addition, par cc. de suspension, de 3.300 U.O. de pénicilline, ou de 2,4 gammas de dihydrostreptomycine, inactive le produit, après un contact de 30 minutes.

Le filtrat obtenu sur filtres Mandler ou Seitz n'est pas infectant.

Après centrifugation de la suspension contenant le râclage des cavités nasales, le liquide surnageant n'est pas infectant, non plus que le culot de centrifugation. Mais si l'on mélange des deux parties, le tout se révèle infectant.

Les porcelets carencés en fer et anémiques ne sont pas plus réceptifs que les autres.

L'inoculation de suspension de râclage par voie sous-cutanée au lapin provoque la mort des animaux par pneumonie et péricardite, mais, on ne peut, à partir de ces tissus lésés, reproduire la maladie chez le porc.

Gwatkin précise bien que seuls sont réceptifs les porcelets nouveau-nés, âgés de moins de six jours, et que plusieurs instillations sont nécessaires. Ceci explique les échecs de Duthie [9] qui se servait de porcs de 40 à 90 jours.

On pouvait donc, à cette époque, conclure que l'agent de la rhinite atrophique n'était ni un microbe, ni un virus. Switzer [35], alors, trouve, chez 80% des porcs malades, et 2,8% seulement des individus sains, un flagellé, habitant les cavités nasales, qu'il identifie à *Trichomonas suis*, hôte non pathogène des intestins du porc, surtout abondant dans le caecum. La culture de ce germe sur milieu C.P.L.M. ne reproduit pas la rhinite lorsqu'elle est déposée dans les cavités nasales de porcelets. Déposée dans le vagin d'une génisse, elle y provoque une inflammation catarrhale. Switzer se demande si les truies n'infecteraient pas leurs petits lors de l'accouchement, ces derniers inspirant des mucosités chargées de Trichomonas cultivant sur le vagin, en provenance des déjections fécales. On sait que d'autres Trichomonas, *Tr. foetus* et *Tr. vaginalis* produisent des toxines cellulolytiques et l'action destructrice de *Tr. foetus* sur l'embryon du veau est bien connue. On pourrait alors supposer que l'atrophie des cornets résulte d'un processus identique, par action des toxines de *Tr. suis*.

Spindler, Shorb et Hill [34] sont convaincus du rôle étiologique de ce Trichomonas dans la rhinite atrophique. Utilisant toutes précautions pour éviter des contaminations autres qu'expérimentales, ils inoculent des porcs avec un filtrat sur étamine d'une suspension de raclage de cavités nasales, dans lequel ils contrôlent la présence ou l'absence des Trichomonas. Avec le produit contenant les flagellés en grand nombre, ils reproduisent la rhinite en 30 jours. Il en est de même avec le produit obtenu d'un porc non malade, mais porteur de trichomonas. La contamination échoue avec les produits ne contenant pas de trichomonas, même s'ils ont été prélevés sur des porcs atteints de rhinite.

Si les suspensions obtenues comme ci-dessus sont conservées pendant un temps suffisant pour que tous les trichomonas succombent, on constate qu'elles ne sont plus infectantes.

Les mêmes expériences sont reprises avec des inoculats préparés à partir de raclage de caecums porteurs de Trichomonas, et elles sont positives : les trichomonas du caecum reproduisent la rhinite.

Nous n'avons évidemment pas pu nous livrer à une expérimentation comparable aux précédentes, mais nous avons trouvé chez nos porcs sacrifiés, des quantités extraordinaires de trichomonas, de l'ordre de 20 par champ microscopique [5]. Ces flagellés, qui se colorent très bien, après fixation à l'alcool, par le Giemsa, ont la forme d'une raquette; ils mesurent de 15 à 25 μ de long sur une dizaine de large. On distingue très bien leur noyau ovalaire dans le tiers antérieur de la cellule; ils portent trois flagelles antérieurs, une membrane ondulante terminée par un flagelle postérieur mesurant dix à quinze μ. La membrane ondulante possède deux à six ondulations. Le cytoplasme est granuleux, et vacuolaire. Ces trichomonas sont présents dans le jetage et sur l'exsudat qui recouvre la muqueuse pituitaire (fig. 6).

Tous ces faits entraîneraient peut-être la conviction sur la nature de l'agent de la rhinite atrophique si de nouvelles études récentes de Switzer [36] ne venaient jeter un nouveau trouble. En effet, cet auteur, en 1953, a réussi la reproduction de la rhinite avec un filtrat sur filtre Selas no 2; ce virus ne traverse ni les filtres Seitz ni les bougies Mandler. Toutefois l'affection est bien moins grave que lorsque l'inoculation est faite avec un produit non filtré. Le filtrat, injecté dans la cavité allantoïdienne de l'embryon de poulet de 8 jours, tue quelques embryons, avec des lésions de

péricardite, ou de péricardite et anasarque. Des passages en série ont été réussis. En examinant des préparations de liquide péricardique colorées au Giemsa, Switzer a vu de petits corpuscules coccoïdes, parfois rassemblés par paires, prenant faiblement le colorant. Le Machiavello les colore en bleu. Il en conclut que ce ne sont pas des Rickettsies. Ces corpuscules sont parfois intracellulaires, mais la majorité sont libres. Ils semblent appartenir au groupe des P.P.L.O. (Pleuro-Pneumonia like organisms). Un travail est en cours sur le rôle pathogène de ces micro-organismes dans la rhinite atrophique.

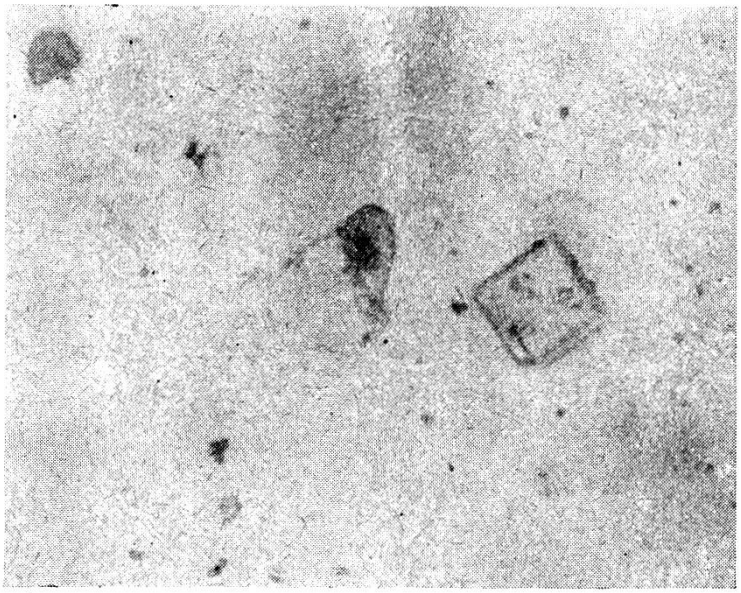

Fig. 6. Trichomonas suis dans la Rhinite atrophique.

Cette dernière hypothèse prend corps avec l'action inhibitrice des antibiotiques, soit expérimentalement, soit cliniquement. Nous avons signalé plus haut cette action, pour la pénicilline et le streptomycine, vis-à-vis du matériel d'infection utilisé par Schofield et Jones. Switzer a constaté que, sur ses filtrats infectants, la pénicilline et la bacitracine sont sans action, que la dihydrostreptomycine a un effet minime, mais que, par contre, l'auréomycine et la terramycine ont un pouvoir inhibant excellent.

Jones [20] traite les porcelets soumis à contamination avec des injections intramusculaires de streptomycine pratiquées toutes les semaines et constate 4 cas de rhinite sur 13 animaux, tandis qu'il y en a 11 sur 13 dans le lot témoin, non traité. Dans un élevage où sévit une épizootie, il applique le même traitement et n'a que 6 malades sur 37, tandis que dans un lot non traité il y en a 18 sur 46. Il semble donc que la streptomycine serait capable de limiter la proportion des malades dans les effectifs exposés à l'épizootie.

Toutefois, Gwatkin, Dzenis et Byrne [12] reviennent à l'hypothèse du rôle pathogène d'une bactérie: *Pasteurella multocida*, type B. L'instillation de la culture pure reproduit la rhinite, mais son activité est accrue si on lui ajoute un filtrat de matériel nasal.

Ainsi, toute cette question de l'étiologie de la Rhinite atrophique est encore bien obscure, et tous les résultats rapportés par les auteurs sont assez décevants dans leur positivité. Il semble que la maladie puisse être déterminée par différents agents, un flagellé, un ultravirus qui appartient peut-être aux P.P.L.O., une bactérie, *Pasteurella multocida*. Il est impossible de se faire une opinion.

Devant cette incertitude, devant les insuffisances de la thérapeutique, les mesures sanitaires qui s'imposent, dans un pays où la maladie est encore rare, sont l'abattage des malades, et peut-être même de l'effectif, et un contrôle des importations.

Zusammenfassung

Der Verfasser hat zum erstenmal in Frankreich ein lokalisiert seuchenhaftes Auftreten von Rhinitis atrophicans beim Schwein beobachtet. Die Symptome sind genau dieselben, wie sie bereits in den letzten Jahren durch amerikanische und kanadische Autoren beschrieben wurden. Die Tiere werden im Alter von 2 bis 4 Monaten befallen. Sie zeigen zuerst Nasenausfluß, dann steht das Wachstum der Nase still, und diese erscheint wie in sich selber zusammengeschoben und nach der Seite verzogen, währenddem der Unterkiefer weiter wächst und hervorragt. Die Tiere zeigen keine Atemstenose, bekommen aber Niesanfälle, wenn sie sich bewegen. Von Zeit zu Zeit tritt Nasenbluten auf. Solche Tiere werden unrentabel, da ihr Gewicht nur sehr wenig zunimmt trotz gutem Appetit und rationeller Fütterung. Die Hauptveränderung ist das Verschwinden der Nasen- und Ethmoidal-Düten, ein- oder beidseitig. Die Etiologie ist noch sehr dunkel. Ohne Zweifel ist die Krankheit ansteckend, was durch epidemiologische Beobachtungen und Experimente erwiesen ist. Die künstliche Infektion gelingt bei neugeborenen Ferkeln durch Übertragung von Hypophysegeschabsel. Widersprechende Beobachtungen lassen ein Ultravirus vermuten oder eine Mikrobe aus der Gruppe der PPLO (Pleuro-Pneumonia like organisms). Der Verfasser hat, wie Switzer, starken Trichomonadenbefall auf den lädierten Schleimhäuten beobachtet. Es sind Versuche im Gang, um die Etiologie zu klären.

Riassunto

L'autore ha osservato per la prima volta in Francia un'endemia contagiosa causata dalla rinite atrofica del suino. I sintomi sono esattamente quelli descritti in questi ultimi anni da autori americani e canadesi. Gli animali si ammalano a 2–4 mesi. Essi presentano dapprima scolo nasale; il naso non cresce più, appare come infossato e poi deviato lateralmente, mentre la mandibola continua a crescere e diventa prominente. Gli animali non presentano stenosi respiratoria, ma accessi di starnuto quando si muovono. Saltuariamente si manifesta emorragia nasale. Tali animali non rendono più, dato che il loro peso aumenta pochissimo nonostante il buon appetito e l'alimentazione razionale. La lesione principale è la scomparsa dei turbinali nasali, mascellari ed etmoidali, da uno o d'ambo i lati. L'eziologia è ancora molta scura. La malattia è certamente contagiosa, il che è provato da osservazioni epidemiologiche e da esperimenti. L'infezione artificiale riesce nei suinetti neonati mediante il raschiato dell'ipofisi. Delle osservazioni contradditorie lasciano sospettare un ultravirus o un microbo del gruppo PPLO (Pleuro-Pneumonia like organisms). L'autore ha osservato, come Switzer, una presenza notevole di tricomonadi sulle mucose alterate. Sono in corso delle prove per chiarire l'eziologia.

Summary

The author has observed for the first time in France the localised epidemic occurrence of a rhinitis atrophicans in swine. The symptoms are exactly the same as described by American and Canadian authors in the last years. The animals become sick at the age of 2–4 months. They shaw discharge from the nostrils, then the growth of the nose stops, so that it appears too short and bent to one side, whilst the mandible goes on growing and becomes prominent. The animals do not show any stenosis in respiration, but attacks of sneezing when they move. Occasionally epistaxis appears. Such animals are unprofitable, because their weight increases very slowly despite good appetite and food. The main anatomical lesion is the unilateral or bilateral disappearance of the ethmoidal conchae. The etiology is unknown. But certainly the disease is infectious, as epidemiological observations and experiments demonstrate. Artificial infection is possible in new-born sucking pigs by means of hypophysis homogenate. Contradictory observations point either to an ultravirus or to a microbe of the pleuro-pneumonia-like organisms. The author, like Switzer, has observed heavy invasion of trichomonades on the diseased mucosae. Experiments to elucidate the etiology are going on.

Bibliographie

[1] Anonyme: The Veterinary Record, No 24, Vol. *66*, 337–338. – [2] Beamer: Yorkshire J., sept. 1951, 18. – [3] Bennett: Some angles on atrophic rhinitis. Proc. U.S. Livestock Sanitary AS., 55th ann. meet., 1951, 201. – [4] Brion et Cottereau: Acad. Sciences, séance du 5 juillet 1954. – [5] Brion et Cottereau: Société de Biologie de Lyon, séance du 5 Juillet 1954. – [6] Carter and Mac Kay: Canad. J. comp. med. 1953, *17*, 215. – [7] Doyle: Proc. U.S. livestock sanitary AS., 54th ann. meet. 1950, 276. – [8] Doyle, Donham and Hutchings: J. Am. Vet. Med. Assoc., 1944, *105*, 132–133. – [9] Duthie: Canad. J. Comp. Med., 1947, *11*, 250–259. – [10] Gendreau: ibid., 1948, *12*, 291–294. – [11] Gilman: ibid., 1949, *13*, 266–274. – [12] Gwatkin, Dzenis and Byrne: ibid., 1953, *17*, 215. – [13] Gwatkin et Plummer: ibid., 1949, *13*, 70–75. – [14] Gwatkin, Plummer, Byrne et Walker: ibid., 1949, *13*, 15–28. – [15] Gwatkin, Plummer, Byrne and Walker: ibid., 1951, *15*, 32–38. – [16] Hoflund, Sven: Svenska Svin. Tidscrift, 1937, *9*, 206–220. – [17] Hutchings: Norden News., 1951, *25*, 7–8. – [18] Hutyra and Marek: Infectious nasal catarrh of Swine: special pathology and therapeutics of the diseases of domestic animals. Alex. Eger edit., Chicago, p. 532. – [19] Jones: Agr. Inst. Rev., 1947, *2*, 274–279. – [20] Jones: in J. Am. Vet. Med. Assoc., 1952, *121*, 192–194. – [21] Kernkamp: The North American Veterinarian, 1952, *33*, 88–91. – [22] King: Twenty-ninth annual report 1948/1949. Georgia Coastal Plain experiment station. Veterinary interest. 1949, 56–59. – [23] Montgomery: Capper's farmer, 1952, *63*, 38. – [24] Moynihan: Canad. J. comp. med., 1947, *11*, 258–260. – [25] Phillips: ibid., 1946, *10*, 33–40. – [26] Phillips, Longfield et Miltimore: ibid., 1948, *12*, 268–272. – [27] Quin: ibid., 1952, *16*, 265–270. – [28] Radike: Arch. f. Wissensch. prakt. Tierheilk., 1938, *72*, 371–423. – [29] Schofield and Jones: J. Am. Vet. Med. Assoc., 1950, *116*, 120–123. – [30] Shuman, Earl, Shalkop et Durbin: J. Am. Vet. Med. Assoc., 1953, *122*, 5–7. – [31] do.: J. Am. Vet. Med. Assoc., 1953, *122*, 7–9. – [32] do.: J. Am. Vet. Med. Assoc., 1953, *122*, 1–5. – [33] Slagsvold: Nord. Vet. Tidsskr., 1946, *58*, 445–450. – [34] Speindler, Shorb, Hill: J. Am. Vet. Med. Assoc., 1953. *122*, 151–157. – [35] Switzer: Vet. Med., 1951, *46*, 478–481. – [36] Switzer: J. Am. Vet. Med. Assoc. 1953, *123*, 45–47. – [37] Thunberg and Carlstrom: Skand. Vet. Tidskr., 1940, *48*, 711–723. – [38] Twiehaus: Southwest Vet., 1952, *5*, 411.