

Beitrag zur Kenntnis der Gleichbeinlahmheit

Autor(en): **Leuthold, A.**

Objektyp: **Article**

Zeitschrift: **Schweizer Archiv für Tierheilkunde SAT : die Fachzeitschrift für Tierärztinnen und Tierärzte = Archives Suisses de Médecine Vétérinaire ASMV : la revue professionnelle des vétérinaires**

Band (Jahr): **96 (1954)**

Heft 11-12

PDF erstellt am: **11.07.2024**

Persistenter Link: <https://doi.org/10.5169/seals-593372>

Nutzungsbedingungen

Die ETH-Bibliothek ist Anbieterin der digitalisierten Zeitschriften. Sie besitzt keine Urheberrechte an den Inhalten der Zeitschriften. Die Rechte liegen in der Regel bei den Herausgebern. Die auf der Plattform e-periodica veröffentlichten Dokumente stehen für nicht-kommerzielle Zwecke in Lehre und Forschung sowie für die private Nutzung frei zur Verfügung. Einzelne Dateien oder Ausdrucke aus diesem Angebot können zusammen mit diesen Nutzungsbedingungen und den korrekten Herkunftsbezeichnungen weitergegeben werden. Das Veröffentlichen von Bildern in Print- und Online-Publikationen ist nur mit vorheriger Genehmigung der Rechteinhaber erlaubt. Die systematische Speicherung von Teilen des elektronischen Angebots auf anderen Servern bedarf ebenfalls des schriftlichen Einverständnisses der Rechteinhaber.

Haftungsausschluss

Alle Angaben erfolgen ohne Gewähr für Vollständigkeit oder Richtigkeit. Es wird keine Haftung übernommen für Schäden durch die Verwendung von Informationen aus diesem Online-Angebot oder durch das Fehlen von Informationen. Dies gilt auch für Inhalte Dritter, die über dieses Angebot zugänglich sind.

Beitrag zur Kenntnis der Gleichbeinlahmheit

Von A. Leuthold

Die „Gleichbeinlähme“ ist ein wohlbekannter klinischer Begriff in der Lahmheitsdiagnostik des Pferdes. Nach Möller-Frick soll der Ausdruck von Günther stammen. Eugen Fröhner hat ihm in der ersten Auflage seines „Compendium der speziellen Chirurgie“ 1898 ein eigenes Kapitel gewidmet. Seine Ausführungen sind von den spätern Bearbeitern des Buches, Eberlein und Silbersiepe-Berge, bis in die neueste Auflage, 1950, im wesentlichen übernommen worden. Auch bei Möller findet sich die Gleichbeinlähme als Überschrift. Andere maßgebliche Autoren, so Siedamgrotzky-Lungwitz, Forssell, Überreiter, erwähnen den Ausdruck nur nebenbei.

Nun können unter Gleichbeinlähme ordentlich verschiedene Erkrankungen verstanden sein. In erster Linie gehören wohl Veränderungen an und in den Gleichbeinen dazu, besonders von der Art, wie sie von Berge als „Lokale Malazie der Sesambeine“ eingehend beschrieben und abgebildet sind. Diese werden eingeleitet durch partielle Einrisse und Nekrose des Zwischengleichbeinbandes, das ja der Hufbeinbeugesehne als Gleitrinne dient. Daraus entwickeln sich Osteoporose, Nekroseherde und Granulationsgewebe in den Defekten der Gleichbeine, verbunden mit Knochenauflagerungen, Exostosen. Es sind die Veränderungen, auf welche erstmals Brauell, 1845, aufmerksam machte, da er sie als „Entzündung der Rolle des Fesselgelenkes“ zur Differentialdiagnose der Podotrochlitits aufführte und auf die Gleichheit der Natur mit der letzteren Krankheit hinwies. Zu dieser Form der Erkrankung gehören auch Veränderungen an der Hufbeinbeugesehne: Ruptur, Degeneration und Nekrose von Fasern der Gleitfläche, wie sie mit der Podotrochlitits ebenfalls einhergehen. Ferner werden pathologische Zustände an den oberen und unteren Gleichbeinbändern mit einbezogen, von Silbersiepe-Berge an der Hintergliedmaße auch partielle und totale Zerreißen der tiefen Beugesehne, da wo sie über die Gleichbeine verläuft, zusammen mit Entzündung der Fesselbeugesehnenscheide. Die Sesambeinfraktur wird meist gesondert genannt; ihre Folgezustände, Kallus mit Verdickung und teilweiser Versteifung des Fesselgelenks, aber ebenfalls unter Gleichbeinlähme aufgeführt. Diese ist also eine Sammeldiagnose; eine genauere Bestimmung der lädierten Stelle und der Art der Veränderung ist sowohl für die Kenntnis wie auch für Prognose und Therapie wünschenswert.

Wenn wir zunächst die *Sehnenveränderungen* in der Gleichbeingegend ansehen, so fallen wohl solche an der oberflächlichen und der tiefen Beugesehne, die erheblich über die Gleichbeine hinausreichen, außer Betracht, das sind Fälle von Tendinitis. An der Hufbeinbeugesehne gibt es eine besondere, kurze Form, innerhalb der Sehnenscheide, dicht oberhalb der Gleichbeinrolle, die öfters als „partielle Ruptur“ angesprochen wird. Diese Bezeichnung scheint mir zweckmäßig zur Unterscheidung der übrigen Formen der Tendinitis, deren Primärläsion zwar auch Fibrillenrupturen sind, aber auf ein größeres Stück der Sehne verteilt. Wir sehen die genannte Sehnenenerkrankung an der Hintergliedmaße unserer Landwirtschaftspferde nicht selten. Charakteristisch ist die kurze Schwellung oder in älteren Fällen die knotenförmige Verdickung in der Hufbeinbeugesehne dicht ober-

halb des Fesselkopfes mit Druckschmerz. Beides ist, wenn nicht gerade ein Scharfmittel auf die Stelle appliziert wurde, auch durch die meist etwas geschwollene oder verdickte Sehnenscheide hindurch ordentlich gut feststellbar. Ich möchte diese „partielle Sehnenruptur“ von der Gleichbeinlähme abgrenzen. Vermutlich sind damit im Lig. intersamoideum und in den Gleichbeinen selber keine Veränderungen verbunden. Dafür spricht, neben dem Palpations- und Schmerzbefund, auch die deutlich bessere Prognose als bei Osteomalazie der Gleichbeine.

Nun zum sogenannten *Gleichbeintragapparat*. Die Elemente dieser Einrichtung haben verschiedene Namen. Der obere Teil ist anatomisch der M. interosseus medius, der beim Pferd allerdings rein sehnig ist. Analog zur Bezeichnung der übrigen Beuge-sehnen wird er etwa als Fesselbeinbeugesehne angesprochen. Da er aber vom Ursprung aus dem Lig. carpi volare ab aus straffen Fasern besteht, heißt er auch oberes Gleichbeinband, Aufhängeband der Sesambeine, Fesselträger. Viel weniger bekannt ist die funktionelle Fortsetzung nach unten. Dies sind nämlich die Ligg. sesamoidea obliqua, die hinten am Fesselbein ansetzen und das Lig. sesam. rectum, das an der Kronbeinlehne inseriert. Diese untern Gleichbeinbänder vervollständigen erst die Verspannung des Fesselgelenkes. Die, von den Interosseusschenkeln nach vorn an die Strecksehne laufenden Bänder gehören ebenfalls dazu, sind aber klinisch weniger von Bedeutung, da sie kaum je erkranken.

Am *obern Gleichbeinband* erkranken bekanntlich am häufigsten die Schenkel. Diese Veränderungen sind relativ gut lokalisierbar, weniger leicht solche, die weiter oben sitzen. Beide sollten wohl von der Gleichbeinlähmheit unterschieden werden, soweit die Sesambeine, wie dies meistens der Fall ist, nicht verändert sind.

Erkrankungen der *untern Gleichbeinbänder* und ihrer Ansatzstellen an Fessel und Kronbein sind nicht so leicht erkennbar, da sie unter Kron- und Hufbeinbeugesehne liegen. Erscheinen aber bei der Palpation Haut und Sehnen trocken, und ist trotzdem eine gewisse Volumenvermehrung in der Fesselbeuge wahrnehmbar, zusammen mit Druckschmerz, so läßt sich doch die Diagnose mit einiger Sicherheit fixieren. Soweit die Sesambeine nicht druckempfindlich sind, sollten solche Fälle ebenfalls nicht unter die Gleichbeinlähmheit gezählt werden.

Unter den Fällen von *Gleichbeinlähmheit im engern Sinn* sind mir im Lauf der Jahre einzelne aufgefallen, weil sie nicht ganz in das Bild paßten, das in den Lehrbüchern unter diesem Titel zu finden ist. Dort wird die Krankheit hauptsächlich Reit- und Wagenpferden zugeschrieben, mit Befall der Vordergliedmaße. Von 17 Fällen, die ich aus den übrigen Gleichbeinlähmheiten herausnehmen möchte, betrafen 10 eine Hintergliedmaße, und mit einer Ausnahme waren alles Zugpferde. Nun führen Silbersiepe-Berge die Gleichbeinlähme für die Hintergliedmaße schwerer Zugpferde als eine der häufigsten Lahmheitsursachen auf, wobei aber Veränderungen an der Hufbeinbeugesehne und ihrer Scheide im Vordergrund stehen. In unseren genannten Fällen fehlten solche. Bei der Inspektion war überhaupt wenig zu sehen, z. T. etwas Schwellung oder Verdickung hinten oben am Fesselkopf. Die Palpation ergab meist etwas entzündliche Schwellung an dieser

Stelle; oft aber waren Sehnen und Sehenscheide ordentlich trocken, ebenso die Interosseusschenkel im oberen Teil. Dabei ist allerdings zu bemerken, daß wir die Patienten meist erst längere Zeit nach Beginn der Erkrankung zu sehen bekamen, 2–4 Wochen bis ebenso viele Monate. In einem Fall von nur einer Woche Dauer der Lahmheit bestand eine erhebliche Schwellung. Der Einlieferungsbericht eines Praktikers spricht von einer „mittelgradigen und heißen Anschwellung am Fesselgelenk“. Stets ließ sich Druckschmerz auslösen, und zwar am oberen Rand des einen oder beider Sesambeine oder dicht oberhalb, zwischen Beugesehnen und Schienbein. Der Druck muß am wie zum Beschlag aufgehaltene Bein, „mit spitzem Daumen“, kräftig und nicht zu kurz, wiederholt appliziert werden, nur von einer Seite her, um nicht einen Reflex auszulösen, mit Vergleich am anderen Fuß.

Fragt man sich, was an der schmerzenden Stelle besonderes sein könnte, so kommt man auf den *Ansatz der Interosseusschenkel* an den Sesambeinen. Ich habe nun den Eindruck, daß in den genannten Fällen *Einrisse oder Abrisse* von Fasern vom Knochen oder auch kleiner Knochenpartikel von der Unterlage zustande gekommen seien. In der Folge entsteht dann eine Entzündung, die sich eine kurze Strecke weit in den Interosseus und ins Gleichbein hinein erstreckt. In einzelnen Fällen konnten wir eine Verdickung am Interosseusschenkel palpieren, in anderen nicht. Es gibt aber wohl keine scharfe Grenze zur eigentlichen Tendinitis im Interosseus, wie auch zur Malazie der Gleichbeine. Schon *Brauell* nannte als Ausgangsstelle für die „Entzündung der Rolle des Fesselgelenkes“ neben dem Zwischenbeinband die obere Fläche der Gleichbeine, „da wo das gabelförmige Band ansetzt“.

Leider war es mir bisher nicht möglich, den vermuteten partiellen Abriß in der Sektion nachzuweisen, da keines der 17 genannten Pferde bei uns zur Schlachtung kam. Dagegen zeigt der folgende Fall, daß eine solche Beschädigung vorkommen kann.

KK. 352/47, Reitpferd, 18 Jahre, Sturz vor 3 Wochen mit Reiter, anschließend hochgradige Schrittlahmheit vorne links, starke Schwellung von Krone bis Carpus, starker Druckschmerz, namentlich oberhalb Fesselgelenk volar. Schlachtung wegen Alter und hohen Grades der Lahmheit. Sektion: Speckige Schwellung und bindegewebige Induration um das Fesselgelenk, Fibrin und Entzündung der Synovialis in Gelenk und Sehenscheide, narbige, speckige Verdickung der an die Sesambeine angrenzenden Gewebe, in welchen sich die Interosseusschenkel verlieren, mit einigen bis linsengroßen Knochenpartikeln, einige Millimeter von den oberen Sesambeinrändern entfernt.

Die Diagnose konnte bei den meisten unserer Sonderfälle von Gleichbeinlahmheit aus der Art der Lahmheit, der Palpation und der Schmerzreaktion gestellt werden. Wenn weiter oben liegende Läsionen in Frage kamen, wandten wir etwa Leitungsanästhesien an. Sowohl die mittlere wie auch die hohe Fesselanästhesie ergab in der Regel Verminderung, aber nicht völliges Verschwinden der Lahmheit. Die bei Gleichbeinlähme empfohlene Synovialanästhesie der Fesselbeugesehnen-scheide ist technisch nicht so leicht, wenn

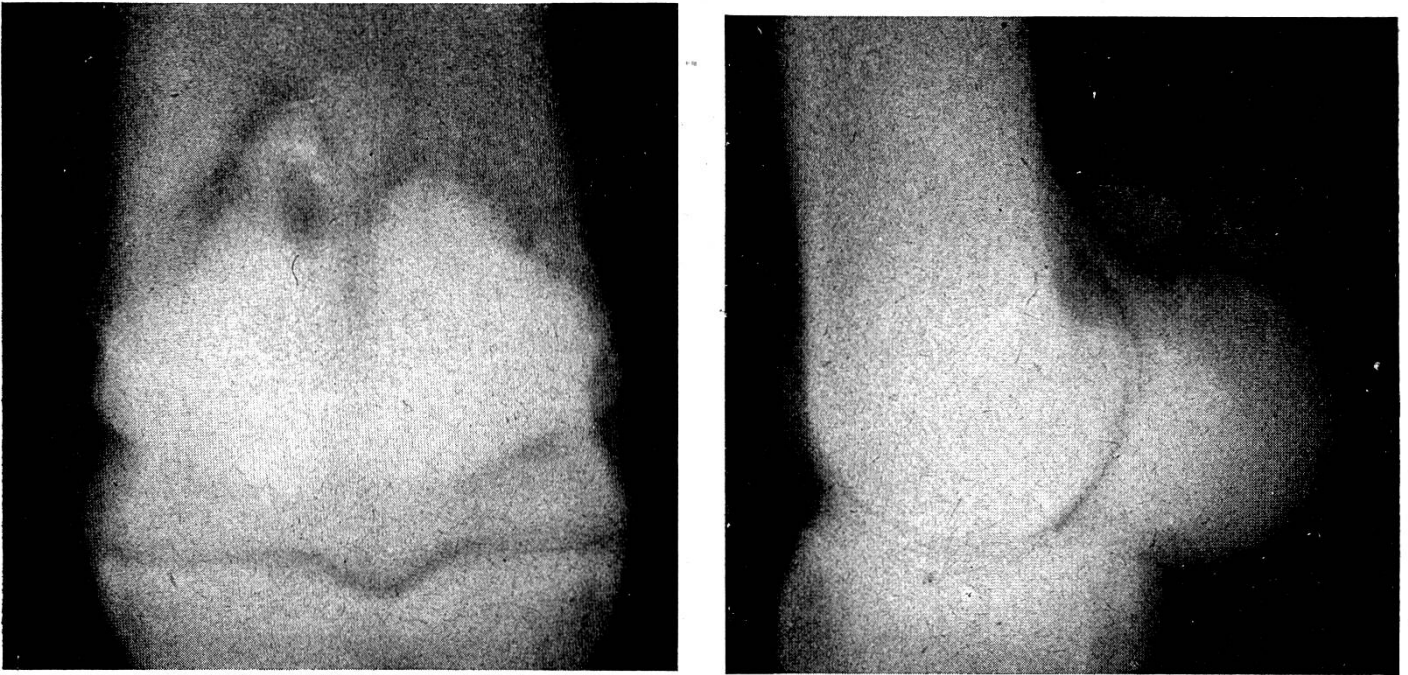


Abb. 1. Abriß des medialen Interosseusschenkels vom Sesambein mit abgerissenen Knochenpartikeln, nach Sturz beim Reiten. (KK 352/47.)

keine Auffüllung besteht; sie wurde in 3 Fällen versucht, fiel aber jedesmal negativ aus. Nachdem die Röntgenaufnahme beim Pferd KK. 352/47 so deutliche Veränderungen an den Gleichbeinen zeigte (Abb. 1), haben wir in Zweifelsfällen verschiedentlich dieses Diagnostikum versucht und in einigen scheinbar gute Anhaltspunkte bekommen (Abb. 2). Bei der Durchsicht aller

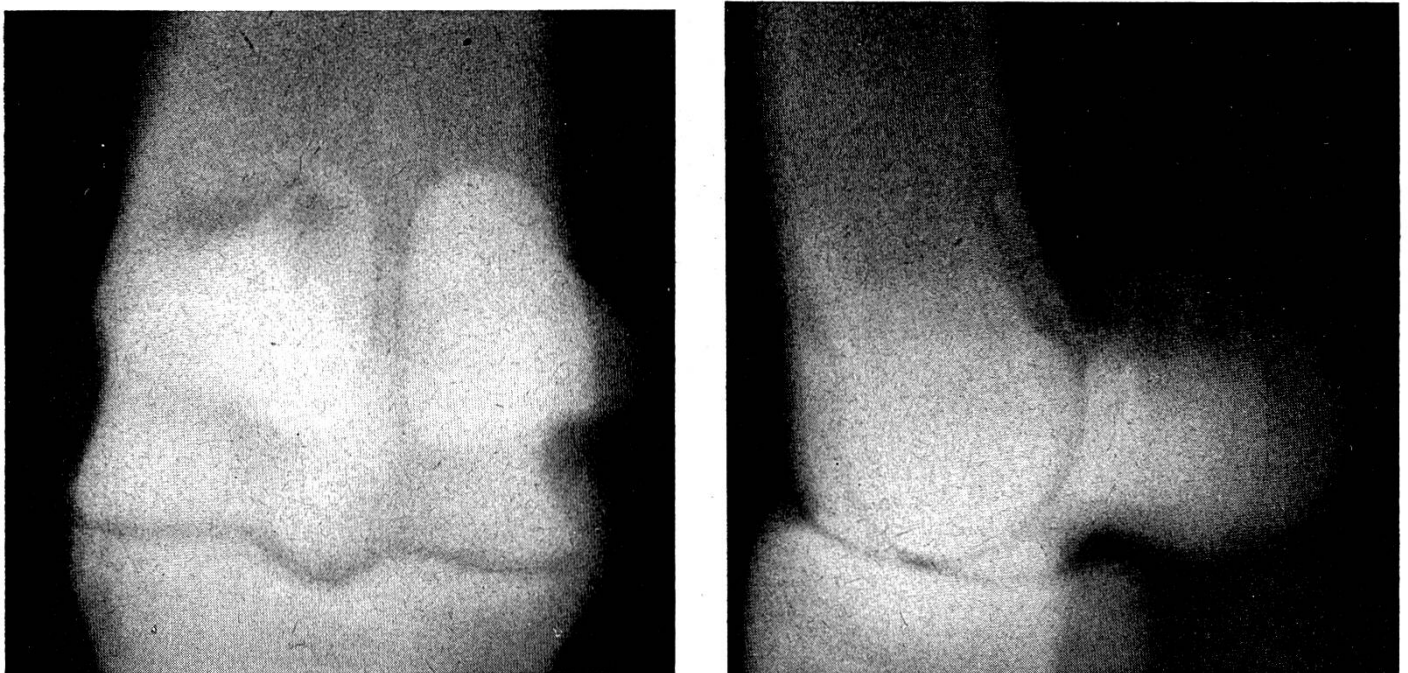


Abb. 2. Hochgradige Lahmheit vorn links, seit 1 Woche, auf Weide entstanden, Schwellung und Druckschmerz auf medialem Sesambein. (Kons. 38/50.)

unserer Röntgenaufnahmen vom Fessel des Pferdes bin ich allerdings wieder unsicher geworden über die Spezifität unscharfer, ausgezackter oder fleckiger oberer Ränder an den Sesambeinen für Gleichbeinlahmheit. Wurde vorher eine scharfe Friktion oder auch nur ein Verband, getränkt mit Sublimatlösung, oder graue Quecksilbersalbe appliziert, so muß man doppelt vorsichtig sein. Immerhin habe ich den Eindruck erhalten, daß die Röntgenaufnahme zur Diagnose beitragen kann, besonders wenn an den Interosseusschenkeln distal keine deutlichen Veränderungen palpabel sind.

Die Ursache der Beschädigung ist uns nicht in allen Fällen klar geworden. Der Gleichbeintragapparat, als hintere Verspannung des Fesselgelenks, wird wohl im Moment des stärksten Durchtretens am meisten beansprucht. Dies erklärt, daß die Entzündung der Interosseusschenkel und die Malazie der Sesambeine meist bei Reit- und Wagenpferden und mehr an der Vordergliedmaße auftritt. Bei Zugpferden, sollte man meinen, sei diese Einrichtung weniger beansprucht, besonders an der Hintergliedmaße. Nun haben wir bei 6 unserer 17 Fälle in Erfahrung gebracht, daß die Lahmheit plötzlich, nach einem bestimmten Ereignis eingetreten sei: Forcierter Zug im tiefen Schnee, 2mal, wildes Herumgaloppieren auf der Weide, Unfall am Wagen, Abschleppen eines steckengebliebenen Traktors, Holzschleppen. Ich vermute, daß nicht die eigentliche Zugbeanspruchung die Beschädigung machte, das kann man sich mechanisch kaum erklären, sondern eine brüske Gewichtsverlegung, zum Beispiel Rückwärtstreten nach vergeblichem Anziehen, wobei die Hintergliedmaßen weit unter den Leib nach vorne gestellt werden, und die Köte fast bis auf den Boden kommen kann. In diesem Moment erscheint eine unphysiologische, unkoordinierte Beanspruchung der Gleichbeinbänder möglich.

Die beschriebenen Fälle von Gleichbeinlahmheit verdienen hauptsächlich deshalb eine Sonderstellung, weil *die Prognose* bedeutend besser lauten kann, als für andere. Alle konsultierten Autoren stellen sie für Gleichbeinlähme sehr zweifelhaft: „Schwer heilbar, häufig rezidivierend, oft überhaupt unheilbar“, (Silbersiepe-Berge), „innerhalb wirtschaftlicher Grenzen ungünstig“, (Berge). Deshalb wird die hohe Doppelneurektomie als rationellste Therapie empfohlen. Von unseren erwähnten 17 Fällen sind 14 wirtschaftlich abgeheilt, d. h. mindestens ein Jahr ohne Rezidive geblieben; eines wurde brauchbar für Schrittarbeit, lahmt aber weiterhin im Trab; eines arbeitete während 3 Monaten gut, bekam dann eine Rezidive und wurde geschlachtet; bei einem Pferd nahm die Lahmheit ständig zu, Schlachtung. Die Heilung erwies sich zum Teil wirklich als dauerhaft, 3–5 Jahre bis heute. Das Reitpferd war später verschiedentlich als Offizierspferd im Militärdienst; mehrere Eigentümer betonten in der Auskunft, daß sie ihr Pferd wieder für alle Arbeiten, auch Pflügen, Mähmaschine, Holzschleifen, ohne Lahmheit verwenden können. Aus dem meist günstigen Verlauf möchte ich den Schluß ziehen, daß in diesen Fällen die Läsion nicht zu destruktiven Prozessen in den Gleichbeinen führte. Es können aber nach

partiellen Abriß der Interosseusschenkel wohl solche eintreten; das ergibt dann die ungünstigen Fälle (siehe auch Brauell).

Die *Therapie* bestand in 9 der 17 Fälle in intensivem kutanem Strichfeuer, wie wir es auch bei Tendinitis und Tendovaginitis öfters applizieren, natürlich mit Ruhestellung von 4–5 Wochen. 2 Pferde heilten ab nach kräftiger Friktion mit roter Doppeljodquecksilbersalbe. Bei einem dritten so behandelten Pferd heilte die Läsion hinten links; nach einem halben Jahr entstand derselbe Schaden hinten rechts, Besserung nach der gleichen Behandlung, aber Rezidive nach 2 Monaten, dann Strichfeuer und völlige Heilung. 3 Pferde heilten ab nach Salbenverbänden, gefolgt von einem Gipsverband von 3 Wochen. Mit dem Gips wurden 2 Pferde in der Hängegurte gehalten, ein 3jähriges nicht. Die gute Wirkung des Gipsverbandes stützt wohl die Annahme der Abrißruptur. Diese Therapie ist bemerkenswert, erfordert aber für gute Durchführung mehr Kosten und Umstände als das Brennen. Für jüngere Tiere, und wenn Brennarben gescheut werden, ist sie aber empfehlenswert. Bei allen, an einer Hintergliedmaße befallenen Pferden wurden ferner am Hufeisen hohe Stollen angebracht. Besser als einsetzbare wirken aufgezugene Stollen, 3–4 cm hoch, in der Form eines sogenannten Spateisens, zusammen mit starker Zehenrichtung und eingeschweißter Stahlplatte im Eisenschuß.

Zusammenfassung

Es wird versucht, eine bestimmte Form der Gleichbeinlahmheit von andern Fällen abzugrenzen. Sie charakterisiert sich nach Abklingen der akuten Symptome durch den geringen Grad von Verdickung, Fehlen von Sehnen- und Sehnenscheidenveränderungen, Schmerz bei seitlichem Druck auf die Ansatzstelle eines oder beider Interosseusschenkel am Sesambein. Die Läsion besteht vermutlich in partiellen Abrissen an dieser Stelle. Die Prognose ist ziemlich günstig, von 17 Fällen heilten 14 ab. Erfolgreich waren Strichfeuer, scharfe Einreibungen, Gipsverband.

Résumé

On a tenté de différencier une forme précise de l'inflammation de l'appareil suspenseur du boulet d'autres cas. Elle se caractérise, les symptômes aigus une fois atténués, par la médiocrité de l'épaississement, l'absence d'altérations des tendons et gaines tendineuses, la réaction douloureuse à une pression sur les points d'insertion d'un ou deux interosseux sur l'os sésamoïde. La lésion consiste probablement en ruptures partielles en cet endroit. Le pronostic est assez favorable: 14 cas sur 17 ont guéri. On a recouru avec succès aux feux en raies, aux frictions fortes, à l'appareil plâtré.

Riassunto

Si tenta di distinguere da altri casi una determinata forma di sesamoidite superiore. Essa si caratterizza, dopo la scomparsa dei sintomi acuti, col grado minimo d'ispessimento, con l'assenza di lesioni ai tendini ed alle guaine tendinee, con dolore alla pres-

sione laterale sul punto d'inserzione di una o delle due briglie del muscolo interosseo sulle ossa sesamoidee. Si suppone che la lesione consista in sfibrature parziali in detto punto d'inserzione. La prognosi è discretamente favorevole; su 17 casi ne guarirono 14. Efficaci furono il fuoco a strisce, le frizioni irritanti e il bendaggio ingessante.

Summary

An attempt to separate a certain form of sesamoid lameness from other cases. After disappearance of the acute symptoms there is a slight thickening, no alterations of tendons nor their sheaths, pain after lateral pressure on the insertions of the branches of the interossei on the sesamoid. The lesion is probably a partial tearing off on that point. Prognosis good, of 17 cases 14 recovered. Stroke burning, embrocations and plaster bandage were successful.

Literatur

Berge E.: Berl. tierärztl. W'schr., 49, 1933, S. 629 u. 646. – Brauell: Magazin f. d. ges. Tierheilk., 11, 1945. – Forssell: in Stang u. Wirth: Tierheilkunde u. Tierzucht, 1929, Bd. 9, S. 293. – Möller-Frick: Spez. Chir., 6. Aufl., 1921. – Siedamgrotzky-Lungwitz: in Bayer-Fröhner: Chir. u. Geburtshilfe, 1908, IV/1. – Silbersiepe-Berge: Spez. Chir., 11. Aufl., 1950. – Überreiter O.: in Wirth: Lexikon d. Therapie u. Prophylaxe, 1948.

Aus dem Veterinär-chemischen Laboratorium der Universität Zürich
(Leiter: Prof. Dr. F. Almasy)

Kobaltmangel und Vit.-B₁₂-Versorgung beim Rind und Schaf

Von F. Almasy

Die Feststellung eines Kobaltgehaltes von 4,5% im Antiperniciosafaktor der Säugerleber [1a, b] lieferte den ersten Hinweis auf die allgemeine physiologische Bedeutung des bis dahin wenig beachteten Spurenelementes. Wohl hatten Marston [2] und andere Autoren bereits früher erwiesen, daß die unter den Namen Pine (Britische Inseln), enzootischer Marasmus oder Denmark disease (West-Australien), coast disease (Süd-Australien), bush sickness (Neuseeland), salt sicknes (Florida), Nakuruitis (Kenya) bekannte, auf allen Kontinenten endemisch auftretende Erkrankung der Wiederkäuer auf Kobaltmangel beruht und durch die perorale Verabfolgung sehr geringer Mengen von CoSO₄ geheilt bzw. prophylaktisch verhindert werden kann, doch gewährte dieses an sich nutzreiche Ergebnis noch keinen Einblick in die funktionelle Rolle des Spurenelementes. Auf Grund seither gewonnener biochemischer Einsichten läßt sich die Ätiologie der Kobaltmangelkrankheit heute wie folgt umreißen:

Das Vitamin B₁₂ (Cyanocobalamin, Erythrotin), der mit dem Antiperniciosafaktor, Castle's extrinsic factor und dem animal protein factor