

Zeitschrift: Schweizer Archiv für Tierheilkunde SAT : die Fachzeitschrift für Tierärztinnen und Tierärzte = Archives Suisses de Médecine Vétérinaire
ASMV : la revue professionnelle des vétérinaires

Band: 99 (1957)

Heft: 12

Artikel: Thoraxchirurgie beim kleinen Haustier

Autor: Teunissen, G.H.B.

DOI: <https://doi.org/10.5169/seals-593178>

Nutzungsbedingungen

Die ETH-Bibliothek ist die Anbieterin der digitalisierten Zeitschriften. Sie besitzt keine Urheberrechte an den Zeitschriften und ist nicht verantwortlich für deren Inhalte. Die Rechte liegen in der Regel bei den Herausgebern beziehungsweise den externen Rechteinhabern. [Siehe Rechtliche Hinweise.](#)

Conditions d'utilisation

L'ETH Library est le fournisseur des revues numérisées. Elle ne détient aucun droit d'auteur sur les revues et n'est pas responsable de leur contenu. En règle générale, les droits sont détenus par les éditeurs ou les détenteurs de droits externes. [Voir Informations légales.](#)

Terms of use

The ETH Library is the provider of the digitised journals. It does not own any copyrights to the journals and is not responsible for their content. The rights usually lie with the publishers or the external rights holders. [See Legal notice.](#)

Download PDF: 17.11.2024

ETH-Bibliothek Zürich, E-Periodica, <https://www.e-periodica.ch>

Est-ce une compensation que recherche l'homme pour sa vie qu'il sent déjà dévitalisée?

Certes, il y a des relations fausses entre l'homme et les animaux. Telle dame qui croit chérir son toutou comme il se doit, en ravalant cet animal utile et intelligent au rôle d'une poupée vivante, transpose souvent des affections tout humaines dans des régions qui leur sont proscrites. Ce fétichisme morbide est loin de disparaître à notre époque. Nous devons aimer les bêtes non par anthropomorphisme, c'est-à-dire à travers nous-mêmes, par une sensiblerie déplacée, en leur accordant des affections qui ne sont dues qu'aux hommes, mais par un attachement constant à ces bons et anciens serviteurs, car, avec leur disparition, c'est un peu de notre âme d'homme qui meurt.

Aus der Kleintierklinik der Reichsuniversität Utrecht, Holland
(Direktor: Prof. Dr. G. H. B. Teunissen)

Thoraxchirurgie beim kleinen Haustier

Von Prof. Dr. G. H. B. Teunissen

I. Anästhesie

Die Schwierigkeiten bei der Thoraxchirurgie liegen u. a. darin, daß die Brusthöhle eröffnet werden muß, wodurch der für die normale Atemtätigkeit notwendige negative Innendruck infolge der anatomischen Besonderheiten des Mediastinums bei Hund und Katze in beiden Thoraxhälften aufgehoben wird. Infolge des Verschwindens des negativen Innendruckes kollabieren die Lungen und sind dadurch für die Atmung ausgeschaltet. Das Tier müßte ersticken.

Beim Menschen sind, soviel mir bekannt ist, die Verhältnisse weniger ungünstig, so daß Operationen ohne besondere Narkosetechnik möglich wären, da beim Eröffnen der einen Thoraxhälfte die andere funktionstüchtig bleibt.

Bei der modernen Narkosetechnik wird Luft oder Sauerstoff mit einem gasförmigen Narkotikum vermischt oder nicht, aus einem Gummiballon in einem möglichst der natürlichen Atemfrequenz angepaßten Rhythmus in die Lungen gepumpt. Dadurch werden die Lungenalveolen gedehnt, und wenn der Druck auf den Gummiballon aufhört, ziehen sich die elastischen Fasern wieder zusammen. So wird das Gas wieder nach dem Gummiballon zu ausgepreßt. Auf diese Weise wird die Atmung künstlich unterhalten. Der Anästhesist hat also die Atemtätigkeit gänzlich in der Hand. Er kann diese sowohl wörtlich wie bildlich kontrollieren. Man spricht deshalb auch von

«controlled respiration». Das Pumpen der Gase kann anstatt von Hand auch mit einer speziell dazu konstruierten Maschine geschehen.

Voraussetzung für diese Methode ist, daß die Lungen mit den zuführenden Atemwegen und dem Ballon ein geschlossenes System bilden. Zu diesem Zweck wird ein Rohr durch den Larynx in die Trachea geführt und der Zwischenraum zwischen Trachea und eingeführtem Rohr abgedichtet. Das Abdichten kann entweder so geschehen, daß der kaudale Teil der Maulhöhle mit Gaze austamponiert wird, die, um Schleimhautreizungen möglichst zu vermeiden, eventuell mit Paraffinum liquidum getränkt wurde. Oder man verwendet Gummischläuche, die von einer Gummimanschette umgeben sind. Durch Aufblasen der Manschette kann das Lumen des Larynx oder der Trachea gänzlich abgeschlossen werden. Statt eines Gummischlauches kann auch ein Metallrohr verwendet werden. Die Abdichtung hat dann ebenfalls mit einem Tampon zu geschehen. Um Verletzungen der Trachea und des Larynx zu verhüten, ziehen wir die Verwendung des Gummischlauches vor. Trendelenburg führte bereits 1871 die intratracheale Narkose ein.

Zur Narkose selber werden entweder injizierbare Barbitursäurepräparate oder gasförmige Inhalationsnarkotika gebraucht, die zusammen mit dem Atemgemisch in die Lunge gepumpt werden. Auch die Kombination beider Methoden ist möglich. Auch bei Operationen, bei denen die Brusthöhle nicht eröffnet wird, kann diese Methode von Nutzen sein, da sie eine genaue Dosie-

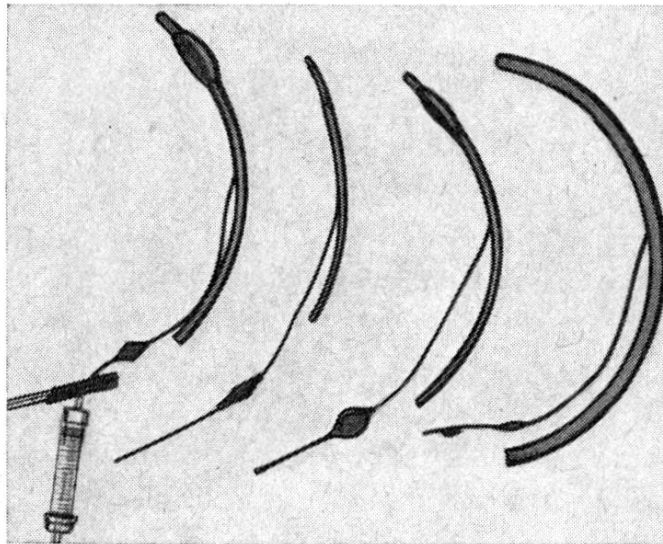


Abb. 1. Tracheotuben verschiedener Größe. Beim äußersten links ist die Gummimanschette aufgeblasen.

rung des Narkotikums und gute Lungenventilation erlaubt. Außerdem kann, falls Atemstillstand eintritt, das Tier gut und rasch künstlich beatmet werden. Diese Methode ist besonders bei Operationen im Bereich der Maulhöhle von Belang, da durch sie einerseits die Luftpassage gesichert, andererseits aber die Aspiration von Blut und Eiter verhindert wird.

Lungen und Gummiballon bilden dann ein geschlossenes System, wenn

die Trachea luftdicht abgeschlossen ist. Da in der Lunge Sauerstoff aufgenommen und CO_2 abgegeben wird, wird die CO_2 -Spannung stets größer, die Sauerstoffspannung dagegen immer geringer. Zur CO_2 -Elimination muß deshalb ein Natronkalkbehälter in das System eingeführt werden, durch den das Gasgemisch geführt wird. Um eine Sauerstoff-Verarmung des Gemisches zu verhindern, muß ihm aus einer besonderen Flasche Sauerstoff zugeführt werden. Dadurch besteht der Inhalt des Systems fast ausschließlich aus Sauerstoff. Jedoch kann statt reiner Sauerstoff auch Luft oder ein Sauerstoff-Lachgasgemisch verwendet werden.

Indem ausschließlich Sauerstoff zugeführt, CO_2 aber entfernt wird, wird das Atemzentrum nicht mehr genügend gereizt. Es resultiert daraus ein Zustand von Apnoe. Dies ist jedoch für Thoraxoperationen kein Nachteil.

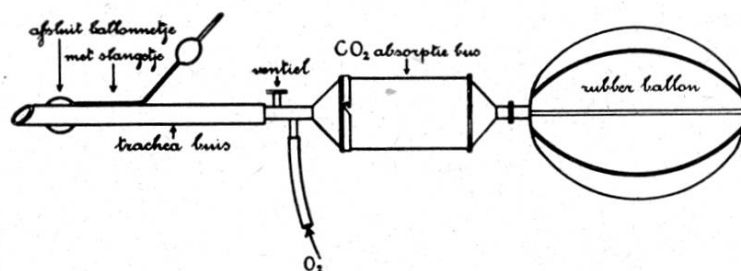


Abb. 2. Schematische Darstellung der intratrachealen Narkose mit dazwischengeschaltetem CO_2 -Absorptionsgefäß.

Es ist sogar wichtig, daß bei Thoraxoperationen die Atmungsreflexe ausgeschaltet und somit die Zwischenrippenmuskulatur und das Zwerchfell stillgelegt werden. Einzig von Seiten des Säure-Basengleichgewichtes können Störungen entstehen. Allerdings haben wir in der Praxis dadurch nie Dauerbeschädigungen gesehen. Wird ein gasförmiges Narkotikum (z. B. Äther, speziell bei jungen Tieren) verwendet, so soll dieses zusammen mit dem Sauerstoff zugeführt werden. Wenn dadurch die Atmung nicht genügend stillgelegt wird, empfiehlt es sich, zu diesem Zweck Curare-Präparate zu verwenden. Curare lähmt bekanntlich die Muskulatur, und zwar erst zuletzt die Atmungsmuskulatur (Interkostalmuskulatur, Zwerchfell). Die dabei eintretende gute Muskelschlaffung erleichtert das Operieren sehr. Curare darf aber nur angewandt werden, wenn die Atmung jederzeit künstlich übernommen werden kann. Andernfalls könnte es zum Erstickungstod kommen.

Da Curare die Sensibilität nicht beeinträchtigt, muß für eine genügende Narkosetiefe gesorgt werden. Auch bei anderen als Thoraxoperationen findet Curare zum Zwecke der Muskelschlaffung Verwendung. Man kommt dann mit einer weniger tiefen Narkose aus. Als Sicherheitsmaßnahme ist aber die Intubationsnarkose nötig.

Sobald die Brusthöhle am Ende der Operation geschlossen ist, soll und muß das Tier wieder selber atmen können. Der hauptsächlichste Reiz auf das Atemzentrum wird durch die CO_2 ausgeübt. Dazu dient die im Körper selbst gebildete Kohlensäure, die deshalb in diesem Moment nicht mehr im

Adsorptionsgefäß gebunden werden darf. Der Adsorptor muß aus dem System ausgeschaltet werden. Zusätzlich kann man das Atemzentrum noch dadurch reizen, daß man nicht nur die CO_2 nicht wegnimmt, sondern außerdem noch mit 5% CO_2 vermischten Sauerstoff in den Ballon strömen läßt. Jedoch darf auch nicht zuviel CO_2 zugeführt werden, da sonst das Atemzentrum überreizt und schließlich gelähmt wird. Falls die meist nur kurzdauernde Curarewirkung noch nicht überwunden ist, kann als Antidot Prostigmin verabfolgt werden. Wurde zur Narkose ein Barbitursäurepräparat verwendet, so kann irgendein Weckmittel oder ein Gemisch verschiedener Weckmittel eingespritzt werden. Dies ist nicht notwendig, wenn das Tier ruhig atmet. Der postnarkotische Schlaf wirkt sich für das Tier sogar günstig aus.

Wie bringen wir nun ein Tier in Narkose? Wir leiten beim Hund die Narkose mit Morphin (maximal 2 mg/kg Körpergewicht mit Zusatz von $\frac{1}{10}$ Atropinum sulfuricum 1–2 Stunden vor der Operation subkutan injiziert) ein. Da Morphin eine dämpfende Wirkung auf das Atemzentrum hat, verabfolgen wir es in etwas kleinerer Dosis als üblich, damit nach der Operation das Tier wieder aktiv zu atmen beginnt. Dem Morphin wird Atropin zugesetzt, nicht nur um die Wirkung auf das Atemzentrum zu mildern und die Herzfrequenz nicht zu sehr zu senken, sondern auch, um alle Vagusreflexe während des eventuellen Exzitationsstadiums zu verhindern. Haben wir es mit einem Patienten zu tun, bei dem die, den Brechakt und die Defäkation begünstigende Wirkung nachteilig, also unerwünscht ist, so wird Eukodal in derselben Dosierung zugefügt. Bei der Katze ist Morphin nicht zu gebrauchen. Wir verabfolgen hier einzig 1–2 mg Atropinum sulfuricum.

Die neueren Mittel, wie Chlorpromazin, haben in unserer Klinik das Morphin nicht verdrängen können. Die Ansichten darüber scheinen uns noch zu widersprechend.

Einer mündlichen Mitteilung von De Wied zufolge scheinen Morphin und Chlorpromazin via Hypothalamus ähnliche Wirkungen auf Hypophyse und Nebenniere auszuüben.

Unsere Erfahrungen mit Polamidon und Polamivet sind ebenfalls noch zu klein, um auf diese Mittel überzugehen.

In der Narkosefrage ist sicher ein gewisser Konservatismus angezeigt, um nicht zu früh bewährte ältere gegen neue, noch zu wenig geprüfte Methoden einzutauschen.

Anschließend wird die Narkose vertieft. Dazu gebrauchen wir beim Hund eines der Barbitursäurepräparate (lösliches Hexabarbiton, Evipan, Kemi-thal), die wir meist intravenös, seltener intraperitoneal verabfolgen. Die Dosierung hängt von der gewünschten Narkosetiefe ab. Zur intravenösen Applikation des Narkotikums ist es vorteilhaft, wenn die Vene freipräpariert und dann eine stumpfe Kanüle in die Vene eingeführt wird. Auf diese Weise kann, falls nötig, während der Operation Narkosemittel oder Curare nachinjiziert werden, oder es kann während der Operation ein Blutersatz als Tropfinfus verabfolgt werden. In den letzten Jahren haben wir stets Kemi-

thal verwendet, da es, außer kurzdauernden klonischen Krämpfen der Oberlippe keine Exzitation während der Injektion oder beim Erwachen aus der Narkose verursacht¹. Wegen der Gefahr des Atemstillstandes soll es gleich wie alle andern Barbitursäurederivate langsam injiziert werden. Die benötigte Dosis variiert zwischen 30–40 mg/kg Körpergewicht.

Die Narkosetiefe wird an Hand des Verschwindens des Cornealreflexes und des Eintretens des Nickhautvorfalls beurteilt. (Der Pupillarreflex ist durch das Atropin gestört.)

Bei kleinen Hunden und Katzen muß das Narkotikum meist i. p. verabfolgt werden. 75 mg/kg Körpergewicht sind dann in der Regel ausreichend. Statt der Injektions- kann aber auch die Inhalationsnarkose angewendet werden, bei Katzen und jungen Tieren vor allem mit Äther. Wichtig ist, daß der Tubus erst bei genügender Narkosetiefe in die Trachea eingeführt wird, da das Tier sonst hustet und, vor allem bei Katzen, die Gefahr des reflektorischen Atemstillstandes besteht, der zum Tode führen kann.

Ist der Patient dyspnoeisch und sind die Schleimhäute zyanotisch, was besonders bei Fällen von *Hernia diaphragmatica* vorkommt, so ist es vorteilhaft, das Tier vor der Intubation aus einer (vor das Maul gehaltenen) Maske zusätzlich Sauerstoff inhalieren zu lassen.

Der Tubus kann am besten in die Trachea eingeführt werden, wenn das Tier sich in Rückenlage befindet. Das Herausziehen der Zunge durch eine Zange erleichtert besonders beim Hund die Übersicht über Pharynx und Larynx sehr. Gute Beleuchtung ist für das Einführen des Tubus notwendig.

Die Epiglottis liegt häufig dorsal vom Palatum molle. Mit einer langen Zange wird die Epiglottis selbst oder das Frenulum gefaßt, wodurch nun die Larynxöffnung sichtbar ist und der Tubus leicht eingeführt werden kann. Es ist zum Einführen manchmal nützlich, den Gummi-Tubus durch einen Mandrin zu versteifen.

Nach Entfernung des Mandrins kontrolliert man, ob der Gummischlauch für die Atemluft passierbar ist. Damit bei der Einführung des Tubus keine reflektorischen Kontraktionen eintreten, können Pharynx und Larynx durch einen Spray mit einem Lokalanästhetikum unempfindlich gemacht werden. Hierzu eignet sich Pantocain. Jedoch ist dabei die Vergiftungsgefahr (Krämpfe), besonders wenn kein Adrenalin zugefügt wurde, recht groß.

Sobald der Tubus richtig eingeführt ist, wird die Manschette aufgeblasen und das System mit dem Ballon und dem Absorptionsgefäß geschlossen. Die Atmung geht meistens ruhig vor sich und der Narkotiseur braucht nicht zu pumpen. Zur Unterhaltung der Narkose kann entweder Narkotikum nachinjiziert werden, oder es kann dem Sauerstoff ein flüchtiges Narkotikum beigegeben werden, z. B. Äther oder Trichloräthylen. Wird nur Sauerstoff zuge-

¹ Die Auswertung einer allerdings noch kleinen Versuchsgruppe über den Einfluß der Narkotika auf den Grundstoffwechsel ergab, daß Kemithal, im Gegensatz zu Evipan, diesen nicht herabsetzt. (G. W. Tiecken, Ein onderzoek naar de schildklierfunctie bij de hond, Proefschrift Utrecht 1956.)

geben, die Kohlensäure aber entfernt, so kann Atemstillstand eintreten, schon bevor der Thorax eröffnet ist. In diesem Moment hat die künstliche Atmung durch rhythmischen Druck auf den Gummiballon einzusetzen. Ist dies jedoch nicht der Fall, so soll der Anästhesist erst bei der Eröffnung der Brusthöhle mit der künstlichen Beatmung beginnen. Manchmal dauern aber die Bewegungen der Atemmuskulatur an. Vor allem die stoßenden Zwerchfellbewegungen wirken sich für den Operateur hinderlich aus. Es ist deshalb angezeigt, diese durch intravenöse oder nötigenfalls intrathorakale Gaben von Curare-Präparaten (Tubarin, Intocostin) in der Dosierung von $\frac{1}{2}$ E/kg Körpergewicht zu unterdrücken.

Der Anästhesist, der die Stärke der Lungenventilation nach Belieben reglieren kann, erleichtert dem Operateur die Arbeit, wenn er während der

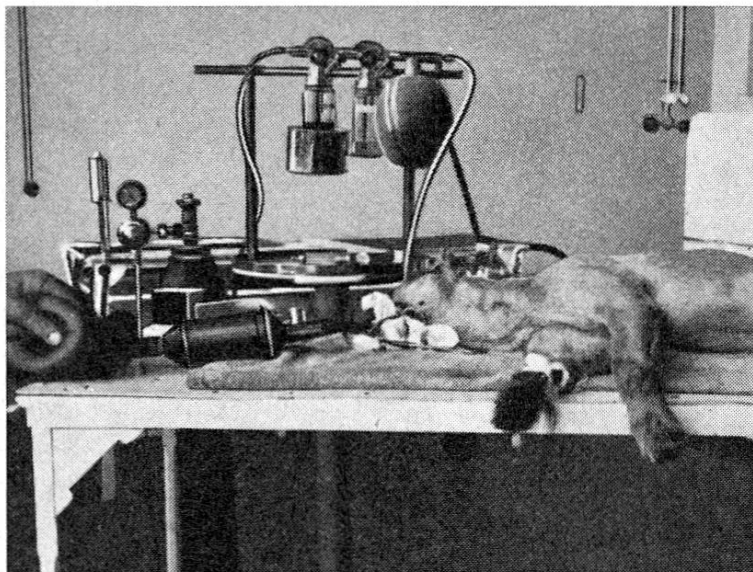


Abb. 3. Das geschlossene System ist hergestellt, Atmung und Narkose werden durch den Narkotiseur unterhalten.

schwierigeren Phasen der Operation weniger stark, während der leichteren aber stärker pumpt. Sobald der Thorax wieder geschlossen ist, muß das Tier selber atmen. Dies kann dadurch geschehen, daß das Atemzentrum, indem der Absorptor weggenommen wird, durch die vom Körper selber gebildete CO_2 gereizt wird oder daß zusätzlich noch CO_2 zugeführt wird. Während des Schließens des Thorax soll bereits mit diesen Maßnahmen begonnen werden. Falls es aber nicht gelingt, die Atmung genügend in Gang zu bringen, so kann von Cardiazol, Coramin oder von Weckmittelgemischen Gebrauch gemacht werden. Cardiazol soll langsam intravenös gespritzt werden, solange bis Krämpfe der Kopfmuskulatur eintreten. Während der ersten Zeit mußten wir etwa zu diesem Mittel Zuflucht nehmen, in den letzten Jahren war dies jedoch nicht mehr nötig.

Als Antidot gegen Curare kann Prostigmin verwendet werden. Es wird, wenn möglich, intravenös, in der Dosis von $\frac{1}{2}$ mg eingespritzt.

II. Thorakotomie

An welcher Stelle der Thorax eröffnet werden muß, hängt ganz von der Indikation ab, die zur Operation Veranlassung gibt. Je weiter nach kaudal dies geschieht, desto besser kann, infolge der anatomischen Verhältnisse der Brustkorbwand, die Wunde geöffnet werden.

Nach dem Hautschnitt wird die Subcutis und dann die Muskulatur durchtrennt. Der *M. latissimus dorsi* ist im kranialen Teil am stärksten entwickelt.

Die dabei meistens eintretenden Blutungen werden am besten mit Hilfe der Elektrokoagulation (chirurgische Diathermie) gestillt. Bei starken parenchymatösen Blutungen ist es vorteilhaft, die Muskulatur elektrochirurgisch zu durchtrennen. Durch sorgfältige Blutstillung kann verhindert werden, daß Blut in die Brusthöhle fließt. Im kranialen Teil begegnet man ventral der Pektoralismuskulatur, im kaudalen dem *M. obliquus externus*.

Nach Durchtrennung dieser Schichten kommen die Rippen und die Interkostalmuskulatur zum Vorschein. Im kranialen Teil ist eventuell die Resektion einer Rippe notwendig, damit die Eröffnung der Brustwand genügend groß wird. Falls dies nötig ist, wird das Periost sorgfältig von dem Rippenknochen abpräpariert, damit später vom Periost aus eine gute Kallusbildung möglich wird. Genügt aber das dorsale Durchschneiden der Rippe, so ist dies vorzuziehen, da später beim Zunähen des Thorax nicht eine so große Öffnung überbrückt werden muß.

Im kaudalen Teil des Thorax ist die Rippenresektion nur selten nötig. Nach Durchschneiden der Interkostalmuskulatur, was mit Vorteil mit der Schere geschieht, wird die Pleurahöhle vorsichtig geöffnet. In diesem Moment muß die Atmung mit Sicherheit vom Anästhesisten übernommen werden können.

Durch einen Rippenspreizer wird nun die Thoraxwunde offengehalten. Das Schließen des Thorax beginnen wir damit, daß Zwirn- oder Chromkatgutligaturen um beide Rippen gelegt werden. Dadurch werden die Rippen gegeneinander fixiert, was als Basis für die gesamte Naht dient. Zwischen den Rippen durch wird ein Gummischlauch in die Brusthöhle eingeführt, der verbunden wird mit einem Glasröhrchen, das in einen Erlenmeierkolben führt und unter Wasser endigt. Sobald die Thoraxwand gänzlich verschlossen ist, werden die Lungen noch einmal kräftig aufgepumpt, so daß sie die Brusthöhle ganz ausfüllen und der Rest an Luft durch den Gummischlauch entweichen kann. Der weitere Verschluß der Thoraxwand geschieht durch zwei fortlaufende Katgutnähte: Die erste Schicht umfaßt die Zwischenrippenmuskulatur mit etwas daraufliegendem Bindegewebe und die zweite die darauffolgenden Muskelschichten (*M. latissimus dorsi* dorsal und *M. obliquus abd. ext.* oder *pectoralis*).

Die Haut wird mit Knopfnähten und mit einigen Entspannungsnähten, wofür wir Zwirn gebrauchen, geschlossen.

III. Indikationen

Die Indikationen zur Thoraxoperation sind beim kleinen Haustier andere als beim Menschen. Beim älteren Menschen sind es vor allem Tuberkulose und Lungenkarzinome sowie Herzoperationen, bei Kindern Gefäßanomalien.

Tuberkulose ist beim kleinen Haustier keine Indikation zur Thoraxchirurgie. Neben dem Umstand, daß beim kleinen Haustier meist erst im fortgeschrittenen Tuberkulosestadium mit deutlichen Allgemeinerscheinungen ärztliche Hilfe verlangt wird, spielt auch die Tatsache eine Rolle, daß die tuberkulösen Lungenprozesse nicht so lokalisiert sind wie beim Menschen (Tuberkulome), sondern viel diffuser ausgebreitet.

Die primären Lungenkarzinome nehmen zwar auch beim Hund in letzter Zeit an Häufigkeit zu. Da wir aber diese Patienten stets erst in einem fortgeschrittenen Stadium zur Untersuchung bekommen, bilden auch sie keine Indikation zur Operation.

Die hauptsächlichste Indikation bilden die *Zwerchfellhernien*, die sowohl beim Hund wie bei der Katze meist traumatisch bedingt sind.

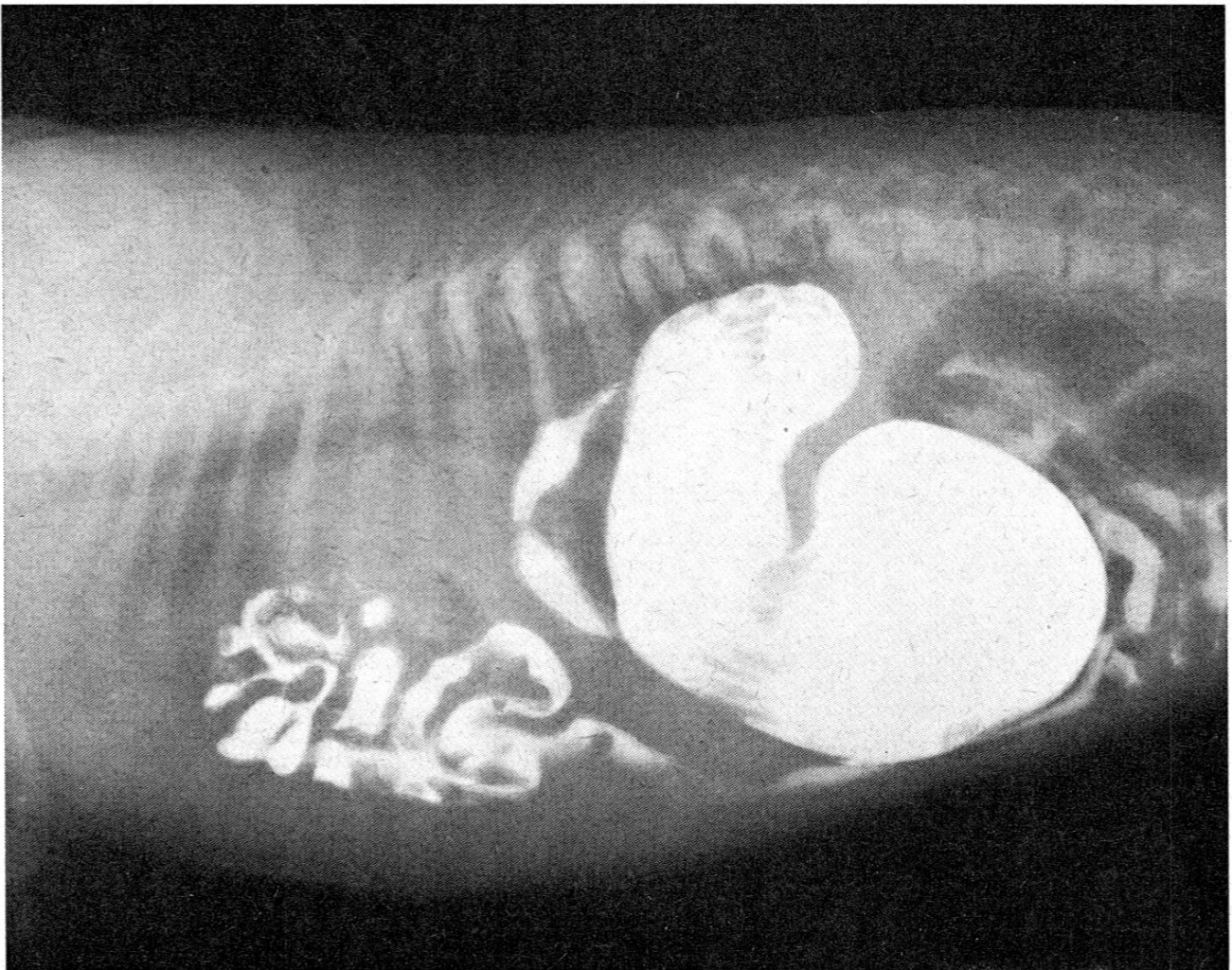


Abb. 4. Röntgenbild einer Hernia diaphragmatica. Eine kontrastgefüllte Dünndarmschlinge ist durch die Hernienöffnung in die Brusthöhle vorgefallen.

Im Vordergrund des klinischen Erscheinungsbildes steht die typische Veränderung der Atemtätigkeit. Da das Zwerchfell sich nicht nach hinten abplatten kann, werden die Baueingeweide nicht nach ventral gedrängt. Es tritt, statt des Vorpressens der Bauchwand, eine Anspannung der Bauchmuskulatur ein.

Für die Diagnose ist die Röntgenuntersuchung wichtig. Bei der Durchleuchtung sieht man, wenn die Ruptur groß genug ist, daß die Zwerchfellkuppe sich nicht verschiebt. Nach Eingeben von mit Bariumsulfat als Kontrastmittel vermischem Futter sieht man meistens Magen und Därme in mehr oder weniger großer Ausdehnung in der Brusthöhle liegen. Meistens sind auch Milz und Leber in die Brusthöhle verlagert. Zur Feststellung, ob die Ruptur links oder rechts liegt, ob also die Thorakotomie links oder rechts ausgeführt werden muß, empfiehlt es sich, neben der seitlichen noch eine dorso-ventrale Aufnahme zu machen.

In allen unseren Fällen war das Zwerchfell von der Körperwand abgerissen, und zwar meistens in seinem ventralen Teil auf der Höhe der Rippenknorpelfugen, seltener im dorsalen Teil, wobei dann auch die Niere in die Brusthöhle verlagert war.

In den meisten Fällen war das Zwerchfell auf der Höhe der Rippenknorpelfuge nicht nur abgerissen, sondern auch eingerissen. Bei kleinen Rupturen, wobei nur wenig Eingeweide vorgefallen ist, kann die Diagnose sowohl klinisch wie röntgenologisch schwierig sein, da der Zwerchfellstand und die Zwerchfellbewegungen normal sein können. Dämpfungen können zu Verwechslungen mit Blutergüssen führen. Abb. 4 zeigt einen Hund mit einer kleinen Ruptur, durch die nur eine einzelne Darmschlinge in die Brusthöhle vorgedrungen war. Noch schwieriger aber wird die Diagnose, wenn nur ein Stück Leberlappen vorgefallen ist. Besonders schwierig aber wird die Diagnose, wenn es infolge einer engen Bruchpforte zu Stauungen und damit zu Hydrothorax und Ascites kommt. Kann in der Anamnese mit Sicherheit ein Trauma festgestellt werden, so ist im Zweifelsfalle eventuell eine Probe-thorakotomie angezeigt. Der chronisch gestaute Leberlappen kann das typische Bild der Muskatleber aufweisen. Weitere mögliche Komplikationen sind Verklebungen, z. B. einer Darmschlinge mit dem Perikard, der Zwerchfellränder mit der Leber und etwa auch Verklebungen des Darmes mit dem Mediastinum.

Eventuell vorhandene Flüssigkeit muß weggesogen werden. Es ist dies eine unangenehme Komplikation, da während der Operation immer wieder etwas Flüssigkeit aus der Bauchhöhle nachfließt und zusammen mit dem Blut das Operationsfeld unübersichtlich macht.

Verwachsungen werden gelöst. Falls Verwachsungen mit dem Perikard bestehen, muß eventuell etwas weiter kranial noch eine zweite Thorakotomie ausgeführt werden. Beim Lösen von Leberverwachsungen läßt man etwas Verwachsungsgewebe an der Leber zurück, da sonst unangenehme Blutungen eintreten. Die Reposition der Baueingeweide beansprucht, besonders wenn

die Veränderung schon längere Zeit bestanden hat, viel Zeit. Bei Einklemmungen muß eventuell die Bruchpforte durch Einschneiden erweitert werden. Die Ränder der Bruchpforte werden mit Zangen fixiert.

Häufig sind große Teile der Lungen atelektatisch. Es ist aber erstaunlich, wie schnell, häufig schon nach einem Tag, sich die Lungen wieder entfalten. Um während der Operation das erneute Vordringen der Eingeweide in die Brusthöhle zu verhindern, empfiehlt es sich, die Leber in oder hinter die Bruchpforte zu lagern. Die Bruchpforte verschließen wir stets mit einigen Leinen-Knopfnähten, die im Abstand von etwa $\frac{1}{2}$ cm gelegt werden. Es kann vorteilhaft sein, zuerst einige Nähte zu legen und erst dann zu knoten. Stets wird zuerst mit der Fixation an der Körperwand begonnen, da dies der beschwerlichste Teil ist.

Ist das Diaphragma im dorsalen Teil abgerissen, so ist das Anlegen der Nähte sehr mühsam, da die Rippen hier mehr abgerundet sind als ventral und da die Körperwand hier weniger biegsam ist.

Wenn die Naht so weit fortgeschritten ist, daß die Zwerchfellteile einander genähert werden können, dann bestehen keine weiteren Schwierigkeiten mehr, außer daß die V. cava, die Leber oder andere Baueingeweide nicht angestochen werden dürfen. Während dieses Teiles der Operation darf das Diaphragma selbst keine Atembewegungen ausführen. Nach Wegtamponieren und Wegsaugen von Blut und Flüssigkeit in der Brusthöhle kann die Thoraxwand geschlossen werden.

Falls sich eine größere Zwerchfellpartie nicht fixieren läßt, so besteht nach Chisholm¹ die Möglichkeit, dies durch eine Plastik zu erreichen. Es wird dazu ein Stück des M. latissimus dorsi von der Unterlage freipräpariert und unter Resektion der 10. Rippe in die Brusthöhle hineingezogen. Das Zwerchfell kann dann an diesen Muskellappen fixiert werden. Leider aber kann von dieser Plastik nur im medialen Teil der Brustwand Gebrauch gemacht werden, während aber das Bedürfnis dazu vor allem im dorsalen und ventralen Teil besteht!

Die angeborene Hernia diaphragmatica mit erweitertem Hiatus oesophagicus als Bruchpforte haben wir nur selten gesehen. Gelegenheit zur Operation bot sich nie.

Ein Fall kam mit folgender Anamnese zur Untersuchung: Seit dem Alter von wenigen Monaten wird regelmäßig mehr oder weniger des aufgenommenen Futters wieder erbrochen. Dies ließ uns an eine Oesophagusdilatation denken. Der Eigentümer verweigerte weitere Untersuchungen. Ein Jahr später wurde uns der Hund in moribundem Zustand erneut vorgeführt. Die Sektion ergab eine Hernie im Hiatus oesophagicus mit Invagination des Magens in den Oesophagus.

Die nächstwichtige Indikation bilden die *Fremdkörper* im intrathorakalen Teil des Oesophagus. Es handelt sich dabei fast ausschließlich um Gewebstücke mit scharfen Kanten. Glatte Gegenstände, wie etwa Gummiballen, können in der Regel durch Hervorrufen des Brechaktes (Breckklysmata und

¹ Chisholm, Journal thoriac. Surgery 16, 200–206.

Apomorphin) nach außen befördert werden. Kleine Rassen sind besonders gefährdet.

Kantige Knochensplitter keilen sich meistens in dem Gebiet kaudal von der Herzbasis bis zum Zwerchfell, eventuell sogar erst in der Cardia (6.–8. I.R.) fest. Diese Stelle ist für die Operation am angenehmsten. Seltener liegen die Fremdkörper vor oder über dem Herzen. Durch eine Röntgenaufnahme läßt sich der im Bereich des Fremdkörpers liegende Interkostalraum bestimmen. Falls es sich um ein Knorpelstück mit reichlich Bindegewebe handelt, ist es vorteilhaft, durch Eingeben von Bariumsulfat als Kontrastmittel die Konturen des Fremdkörpers zu verdeutlichen. Vor der Operation sollen Penicillin und Sulphamerazin sowie phys. NaCl und 10%ige Glukoselösung oder ein Eiweißhydrolysatpräparat parenteral und ein unlösliches Sulphonamid mit etwas Milch peroral verabfolgt werden. Routinemäßig verabfolgen wir Depotpenicillin und Sulphamerazin, und, wenn diese nicht genügend wirken, fahren wir mit einem anderen Antibiotikum weiter. Falls pathogene Keime isoliert werden können, ist es vorteilhaft, Resistenzprüfungen mit den verschiedenen Medikamenten durchzuführen. Während der Operation führen wir ein Eiweißhydrolysat als Tropfinfusion zu.

Wenn der Fremdkörper kaudal vom Herzen liegt, wird der Thorax auf der linken Seite eröffnet, da dann der Oesophagus freiliegt. Sobald das Thoraxspekulum eingebracht ist, werden die Lungen nach kranial verlagert und sorgfältig mit Gaze abgedeckt.

Die Prognose braucht noch nicht infaust zu sein, wenn bereits eine Mediastinitis und Pleuritis mit Verklebungen oder sogar schon pneumonische Herde bestehen.

Bevor der Oesophagus eröffnet wird, sollen kranial und kaudal am Oesophagus Gummiligaturen angelegt werden. Gelingt es aber wegen der Länge des zu unterbindenden Stückes nicht, sowohl vor wie hinter dem Fremdkörper eine Ligatur zu setzen, so soll man wenigstens die hintere Ligatur anbringen, da dann der Mageninhalt nicht in den Oesophagus und durch die Wunde in die Brusthöhle ausfließen kann. Der zweite Vorteil dieser kaudalen Ligatur ist, daß der Oesophagus nach oben, also nach der Thoraxwand, gehoben werden kann, wodurch der Eingriff am Oesophagus erleichtert wird. Damit diese Ligaturen angelegt werden können, muß zuerst ein Schnitt durch die Pleura über dem Corpus alienum und etwas daran vorbei gelegt werden. Hernach wird so gut als möglich versucht, die Pleura über den Stellen, wo die Ligaturen gelegt werden sollen, zuerst mit einer gebogenen, stumpfen Schere und nachher noch mit Öffnen und Schließen einer Zange abzulösen. Und zwar beginnt man mit dem Lösen zuerst dorsal und dann ventral, ist die Pleura rings um den Oesophagus gelöst, können die Ligaturen gesetzt werden. Wenn die Oesophaguswand durch freistehende Kanten des Fremdkörpers stark beschädigt ist, so gelingt das Freipräparieren nicht. Der Operateur muß sich dann damit begnügen, daß er das Mediastinum dorsal und ventral perforiert. Das Freipräparieren der Pleura hat jedoch den Vorteil, daß mei-

stens unter dem Vagus durchpräpariert werden kann, so daß der Vagus nicht in die Ligaturen gefaßt und auch beim Nähen nicht beschädigt wird.

Nachdem die Ligaturen gesetzt sind und der Oesophagus hervorgezogen ist, wird die Muskulatur bis auf die Mucosa eingeschnitten. Der Oesophagus wird nun gut abtamponiert, damit bei der nun erfolgenden Durchtrennung der Mucosa kein Inhalt in die Brusthöhle austreten kann. Bei der Durchtrennung der Muscularis kommt es infolge der durch den Fremdkörper bewirkten Blutstauung zu stärkeren Blutungen, die aber nach Entfernung des Fremdkörpers verschwinden.

Unter dauerndem Absaugen und Abtamponieren des Oesophagusinhaltes wird die Schleimhautwunde so weit verlängert, bis der Fremdkörper mit Zange oder Pinzette entfernt werden kann.

Das betreffende Oesophagusstück und der Inhalt verbreiten meistens einen putriden Gestank. Nach Entfernung des Fremdkörpers wird der restliche Inhalt abgesogen und die Oesophaguswand inspiziert. Meistens sind kleinere oder größere Schleimhautperforationen zu sehen. Es kann sogar schwierig sein, zu unterscheiden, ob die Wunden die ganze Wand perforieren oder nicht.

Die nicht durch Druck beschädigte Schleimhaut ist rigide und läßt sich mühelos nähen. Die Naht wird in Form einer fortlaufenden Chromkatgutnaht gelegt.

Wenn die Schleimhaut beschädigt und brüchig ist, so muß die Naht weiter vom Wundrand entfernt durchgestochen werden, was kein unüberwindbares Hindernis bildet, Strangulationserscheinungen treten dabei nicht leicht ein. Mucosawunden werden nur genäht, wenn sie leicht erreichbar sind. Nach der Mucosanaht wird die Muscularis durch Zwirnkнопfnähte verschlossen. Nun können die Ligaturen entfernt werden. Es wird noch versucht, die Serosa durch einzelne Knopfnähte zu verschließen. Es ist nicht möglich, die Serosa vollständig zu nähen, da diese zu brüchig ist. Dies ist jedoch insofern von Vorteil, als dadurch das Wundsekret aus der Oesophaguswand abfließen kann und es so nicht zu einer Sekretansammlung kommt.

Bevor der Thorax verschlossen wird, werden 200 000–300 000 E. Penicillin in $\frac{1}{2}$ ccm physiologischer NaCl-Lösung in die Brusthöhle gebracht.

Bei einem unserer Hunde fanden sich auf einer Strecke von $1\frac{1}{2}$ cm 5 Wunden, die fast alle die Oesophaguswand perforiert hatten. Es kam hier einzig die Resektion eines 2 cm langen Oesophagusstückes in Frage. Die Naht wurde nach der von Markowitz (Textbook of exp. surgery) angegebenen Methode angelegt.

Der Fremdkörper saß bei diesem Fall dorsal vom Herz. Da auf der linken Seite der Aortenbogen über den Oesophagus läuft und dadurch der Oesophagus hier unerreichbar ist, mußte der Thorax rechts eröffnet werden. Durch diese Umstände wurde die Operation sehr erschwert. Die Räume zwischen den Rippen sind hier viel kleiner, und überdies liegt der Oesophagus hier zwischen Aorta (dorsal) und Trachea (ventral und rechts), so daß das

Freipräparieren des Oesophagus mehr Mühe verursacht. Falls die V. azygos an der Stelle über den Oesophagus läuft, wo der Schnitt gemacht werden muß, so wird diese doppelt unterbunden und durchgeschnitten. Der Patient, der in sehr schlechtem Allgemeinzustand zur Untersuchung gebracht wurde, starb acht Stunden nach der Operation. Die Sektion ergab viel aus der Oesophaguswunde stammendes Blut in Magen und Darm sowie Degeneration aller Organe.

Bei der Nachbehandlung muß der Oesophagus möglichst geschont werden. Deshalb darf während der ersten 5–7 Tage nur etwas Milch mit Sulphasuccidin oder Sulphathalidin verfüttert werden. Im übrigen werden die Tiere subkutan ernährt.

Die 3. Indikation bildet die *Oesophagusdilatation*, die meistens knapp vor der Cardia gefunden wird. Diese Patienten kommen vor allem im Alter von etwa $\frac{1}{2}$ Jahr zur Untersuchung. Die Anamnese lautet, daß sie seit einigen Monaten das aufgenommene Futter wieder erbrechen. Solange die Welpen Muttermilch trinken, treten keine besonderen Erscheinungen auf. Die kleinen Mengen, die abgeschluckt werden, passieren gut. Erst nach der Entwöhnung treten Krankheitssymptome auf. Nach einigen Bissen warten sie etwas, schlucken leer und erbrechen nun das Futter unverändert, um es wiederum gierig hinunterzuschlucken. Es ist aber auch möglich, daß das Futter erst nach einigen Stunden wieder erbrochen wird. In diesen Fällen ist es vermischt mit viel Schleim, meist Speichel, der ebenfalls nicht vollständig den gefüllten Oesophagus passieren kann. Die Reaktion des Erbrochenen ist alkalisch. Die Tiere sind, da nicht genügend Futter in den Magen und Darm gelangt, stets hungrig. Der Nährzustand variiert von mäßig bis schlecht und meistens sind solche Hunde auch im Wachstum zurückgeblieben. Daneben aber sind sie wie jeder andere junge Hund lebhaft. Die Allgemeinuntersuchung ergibt keine weiteren krankhaften Veränderungen.

Der Halsteil des Oesophagus, der stark erweitert ist, fühlt sich als schlaffer Schlauch an. Ist er mit dünnem Inhalt gefüllt, so besteht Fluktuation. Die Magensonde läßt sich meistens gut durch die Cardia bringen, ohne daß das Tier stark reagiert. Beim Zurückziehen kommen Schleim und Futter mit. Für die Diagnosestellung ist die Röntgenuntersuchung unentbehrlich. Die schönsten Bilder bekommt man, wenn man dem Tier nicht nur Bariumsulfatbrei als Kontrastmittel, sondern mit Bariumsulfat vermisches Futter eingibt. Statt dem schnellen Durchtritt dieser Masse in den Magen sieht man, daß der Oesophagus stark gefüllt ist. Im Magen finden sich keine oder nur kleine Teile der Kontrastmasse.

Bei der Durchleuchtung sieht man manchmal kleine Brocken in den Magen ein- oder durch Antiperistaltik wieder aus diesem in den Oesophagus austreten. Letzteres geht mit Unruhe des Tieres einher. Da die Cardia nicht erweitert ist, wird diese durch das Kontrastmittel nicht dargestellt. Der Oesophagus ist in seiner ganzen Ausdehnung stark erweitert. Einzig über dem Herzen kann eine Einschnürung sichtbar sein.

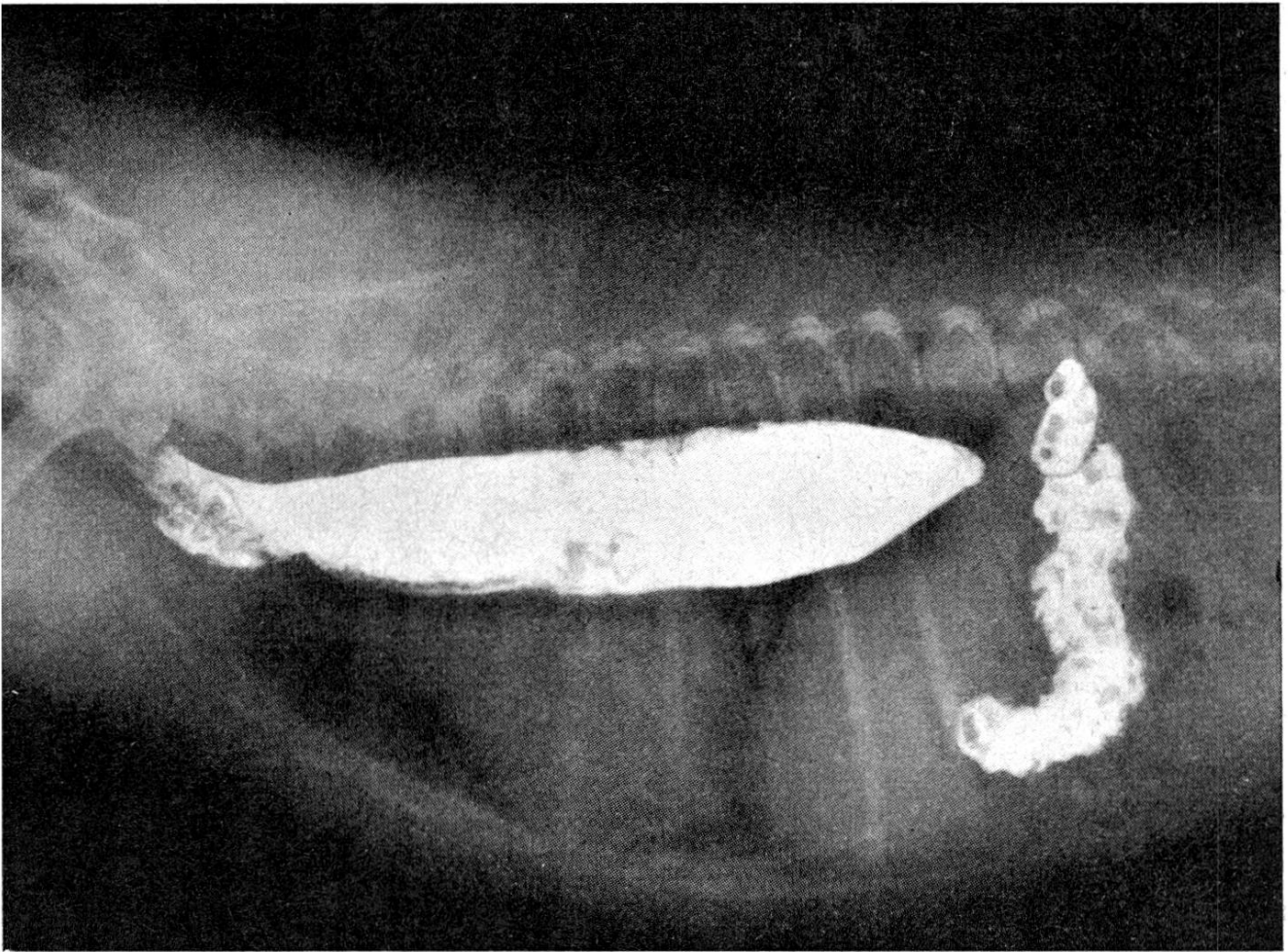


Abb. 5. Oesophagusdilatation infolge von vermutlichem Cardiospasmus. Der dilatierte, mit Kontrast gefüllte Oesophagus ist deutlich als schlaffer Sack sichtbar.

Im Blutbild lassen sich etwa auf Anämie hinweisende Veränderungen feststellen, was wahrscheinlich dem dünnen Futter mit Milch als Hauptbestandteil zuzuschreiben ist. Die Anämie ist vorwiegend hypochrom. Die Normoblasten- und Retikulozytenzahlen können erhöht sein. Anisozytose, Poikilozytose, Polychromasie, Basophile Granulation und Jollykörperchen sind manchmal sehr schön feststellbar. Diät und medikamentale Behandlung müssen zum Ziel haben, die Blutbildung so schnell als möglich anzuregen. Die Leukozytenzahl kann erhöht sein, meist aber ohne deutliche Veränderungen im Hämogramm. Die Ursache dafür liegt wahrscheinlich in den Entzündungsreizen, die vom aufgenommenen Futter, besonders von den festen Futterbestandteilen, oder von Fremdkörpern ausgehen, die diese jungen Tiere etwa abschlucken. Wahrscheinlich verursachen aber die in die Luftwege verschluckten Futterpartikel, wie dies bei der Röntgenuntersuchung etwa beobachtet werden kann, die stärkeren Entzündungsreize. Da beim Brechen kein Mageninhalt nach außen kommt, tritt keine HCl-Verarmung ein. Deshalb sind der Harnstoff- und der Chlorgehalt des Blutes normal.

Bei der Operation wird der Thorax im 10. linken Interkostalraum eröffnet. Man gelangt dadurch dicht über der Zwerchfellkuppe in die Brusthöhle.

Der Oesophagus ist nun als weiter, schlaffer Sack zu sehen, der seine normale Dicke im Hiatus oesophagicus erlangt. Es scheint manchmal, wie wenn der Hiatus zu eng wäre und dadurch die Ursache für die erschwerte Passage bilde. Das Zwerchfell wird auf einer Länge von 5 cm eingeschnitten. Dadurch wird der Hiatus erweitert und die Bauchhöhle eröffnet, so daß Cardia und Magen in den Operationsbereich kommen.

Manchmal läßt sich in der Cardia deutlich ein zirkulär verlaufendes, verdicktes Band palpieren. Das Ende der Dilatation ist manchmal derber, bindegewebsreicher. Es ist möglich, daß dies die Folge eines durch das Futter usw. gesetzten Entzündungsprozesses ist. Die histologische Untersuchung dieser Stellen ergibt sehr unregelmäßig verteilte Drüsenschläuche und vermehrt Bindegewebe.

1 cm kaudal der Cardia wird ein 2 cm langer, kranialwärts verlaufender Schnitt in die Oesophaguskulatur gesetzt. Der Schnitt muß so tief sein, daß gerade die Schleimhaut im Schnitt vorquillt. Die Verwachsung der Oesophaguskulatur mit der Schleimhaut kann in diesen Fällen stärker sein als bei normalen Hunden. Vermutlich sind die oben erwähnten Entzündungsprozesse daran schuld.

Selbstverständlich wird die Wunde in der Oesophaguskulatur nicht

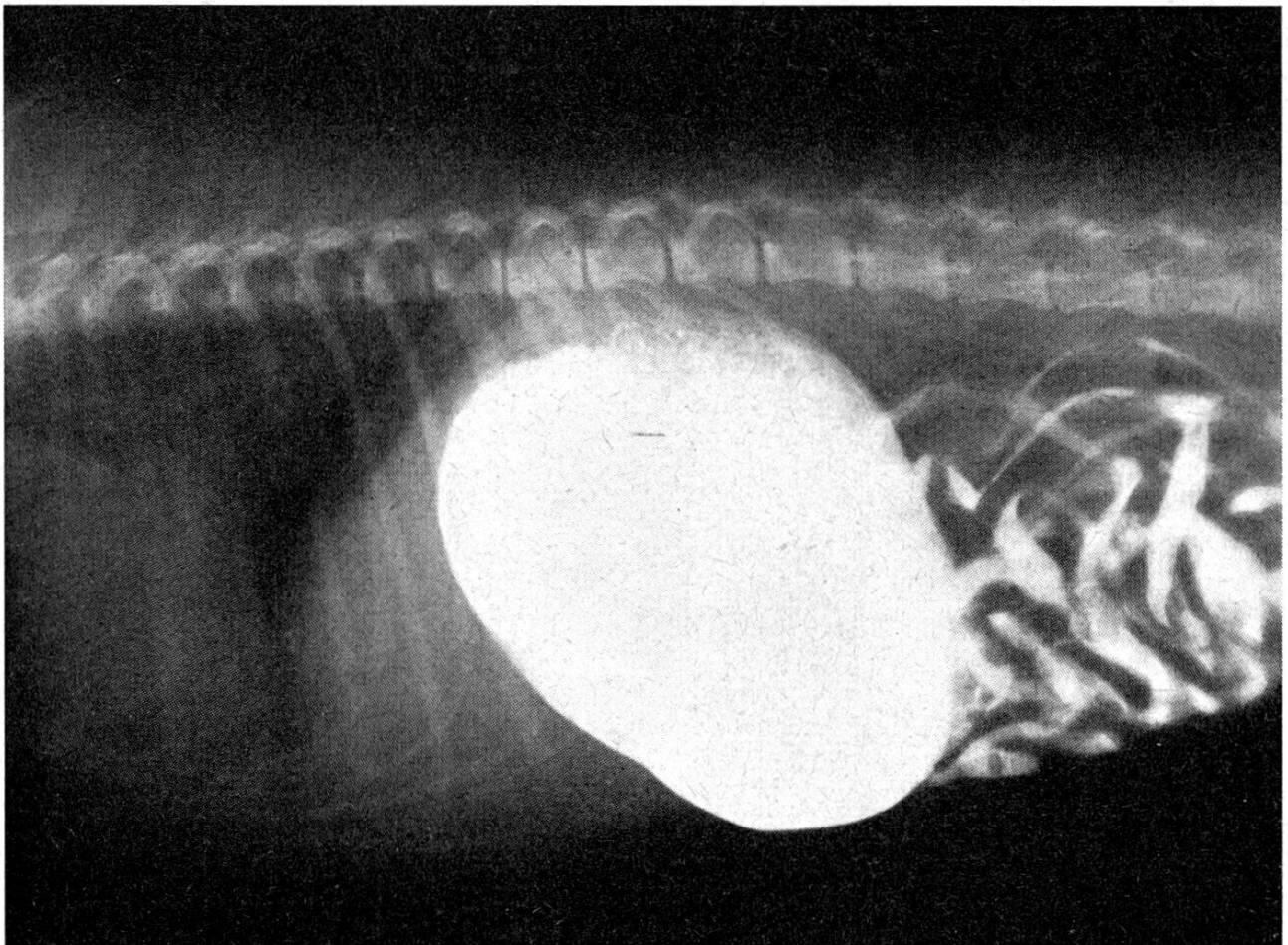


Abb. 6. Gleicher Fall wie Abb. 5, nach der Operation. Die Dilatation ist verschwunden, der Kontrastbrei ist vollständig in den Magen übergetreten.

genäht. Die Zwerchfellwunde muß jedoch genäht werden. Es soll dabei sowohl beachtet werden, daß der Oesophagus sich während der Passage des Futters erweitern kann, als auch, daß die Öffnung nicht zu weit belassen wird, da sonst ein Magenvorfall eintreten könnte. Nachdem das Zwerchfell genäht ist, wird die Thoraxwunde wieder geschlossen.

Nach der Operation kriegen die Tiere bald wieder festes Futter. Die Tiere können festes Futter besser abschlucken als flüssiges. Das bleibt auch nach der Genesung noch so. Wie sich durch die Röntgenuntersuchung überprüfen läßt, ist die Futterpassage nach der Operation besser. Während vor der Operation der größte Teil des Futters im Oesophagus verblieb, gelangt nach der Operation der größte Teil direkt in den Magen. Es ist dabei ferner zu ersehen, daß der Oesophagus erweitert und das Futter in den Schleimhautfalten hängen bleibt.

Der Verlauf nach der Operation war bisher befriedigend. Das Wachstum der Tiere wird viel besser.

Der folgende Fall zeigt, daß diese Tiere sich nicht scheuen, Fremdkörper abzuschlucken. Ein junger Boxer erbrach seit vielen Monaten, d. h. seit der Entwöhnung. Bei der Untersuchung erbrach er einen Gummiball von 5 cm Durchmesser. Dieser Gummiball wurde vom Besitzer seit 2 ½ Monaten vermißt. Da darauf keine Verbesserung des Zustandes eintrat, wurde das Tier erneut untersucht und ein erweiterter Oesophagus mit verengerter Stelle über dem Herzen festgestellt. Das Tier zeigte starkes Speicheln. Das Oesophagoskop passierte gut. Mit dem Ziel, einen möglichen spastischen Zustand der Oesophaguskulatur zu beheben, wurde Atropin injiziert. Daraufhin trat keine Besserung ein, außer daß der Speichelfluß abnahm, was aber eher dem Einfluß des Atropins auf die Speichelsekretion zugeschrieben werden muß. Statt Atropin kann auch Trasentin verwendet werden.

Die Angaben der amerikanischen Literatur, wonach nach Passage von Fremdkörpern wegen der möglichen Schädigung von Nervelementen in der Oesophaguswand Vit. B1 verabfolgt werden sollte, möchten wir ebenfalls unterstützen.

Bei einem 11jährigen Deutschen Schäfer, der früher nie irgendwelche Beschwerden gezeigt hatte, wurde seit Monaten Erbrechen beobachtet. Die Untersuchung ergab eine Dilatation des Oesophagus, die bis zur Cardia reichte.

Der folgende Fall, Spanielbast., 4 Monate alt, verdient noch besondere Erwähnung. Das Tier wurde zur Untersuchung gebracht, da es die ganze Nacht gejammert habe. Bei der Untersuchung bekam man den Eindruck, daß das Jammern durch Schmerzen und nicht durch Exzitation verursacht sei. Die subkutane Verabreichung von Luminalnatrium während 2 Tagen führte zur Beschwerdefreiheit. Nachdem der Hund erneut normales festes Futter bekam, fiel auf, daß er das Futter unverdaut wieder erbrach. Röntgenologisch schien sowohl der Oesophagus wie der Magen mit Futter stark gefüllt zu sein, ohne Unterbrechung auf der Höhe der Cardia. Nachdem 14 Tage lang feines, zerteiltes Futter verabfolgt wurde, waren sowohl die klinischen wie die röntgenologischen Veränderungen verschwunden.

Neben der Dilatation des gesamten Oesophagus kommt auch noch die Dilatation nur des kranialen Teiles bis zur Herzbasis vor. Beide Formen konnten wir sowohl bei Rassenhunden wie bei Bastarden sehen. Bei den Tieren

mit dieser partiellen Dilatation treten die Symptome bereits während der Säugezeit auf: die Muttermilch fließt auch durch die Nase zurück. Die röntgenologische Untersuchung ergibt bei diesen Patienten, daß der vorderste Teil des Oesophagus stark mit Futter gefüllt ist.

Bei unserem ersten Fall (1951) wurde ein taubeneigroßer Schatten links vor dem Herzen festgestellt. Die Diagnose lautete auf Oesophagus-Divertikel. Wegen der besonderen Lage des Divertikels erfolgte die Thorakotomie, im 3. Interkostalraum links, in der Absicht, den Divertikel zu amputieren und damit den Druck auf den Oesophagus zu beheben.

Nach Eröffnung der Brusthöhle fiel auf, daß kein Aortenbogen über den Oesophagus lief und daß die V. azygos links zu sehen war. Kaudal vom Divertikel ver-

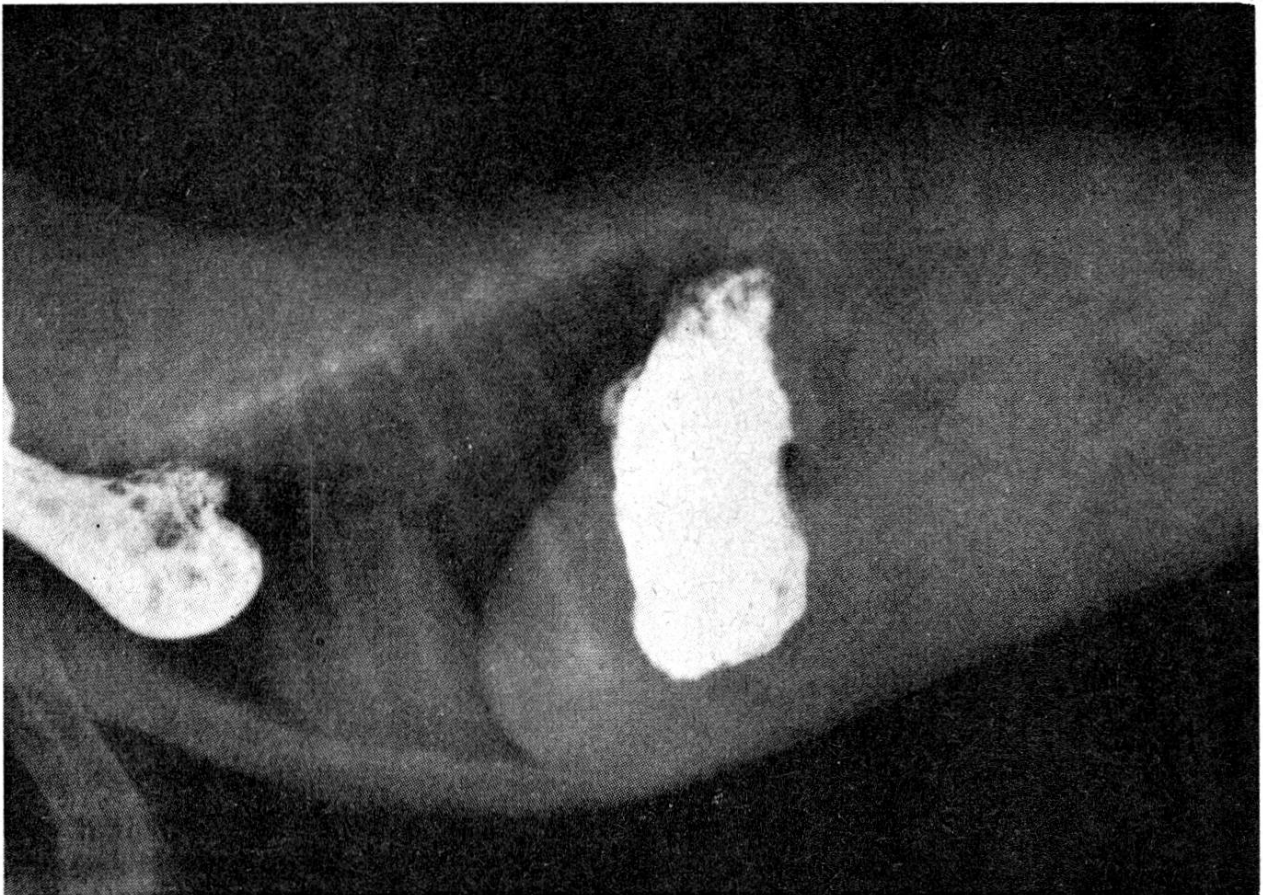


Abb. 7. Oesophagusdilatation infolge persistierendem Ductus Botalli. Das cranial von der Herzbasis gelegene Oesophagusdivertikel ist mit Kontrastbrei gefüllt.

engerte sich der Oesophagus plötzlich in Form einer Einschnürung. Obschon bekannt ist, daß während der Ausbildung eines rechtsseitigen Aortenbogens an Stelle des linken, was hier möglicherweise der Fall war, das Ligamentum Botalli über den Oesophagus zieht und diesen einschnürt, konnten wir dieses Ligament bei dem kleinen, noch nicht 1 ½ kg schweren Hund nicht finden. Der Divertikel wurde amputiert, wobei der N. vagus, der schräg darüber lief, mit der Pleura abpräpariert wurde. Die Oesophaguswunde wurde nach der bereits angegebenen Art geschlossen (fortlaufende Chromcatgutnaht der Mucosa, Einzelknopfnähte der Muskularis). Das Tier genas gut nach der Operation, aber das Erbrechen trat wieder auf. Später ist das Tier doch gestorben. Die Sektion ergab, daß in der Tat die Abschnürung durch das Ligamentum Botalli verursacht war (Teunissen und van Lemp, T. v. Diergeneesk. 77, 374, 1952).

Ein zweiter Patient, Whippet, 8 Wochen alt, 1 ½ kg schwer, zeigte dauernd Erbrechen. Das Tier war sehr mager und nur halb so schwer wie sein normaler Wurfbruder. Der Hund war hungrig und fraß gierig das mit Bariumbrei vermischte Hackfleisch. Da wir wiederum an einen rechtsseitigen Aortenbogen mit Persistenz des Ligamentum Botalli dachten, wurde die Thorakotomie im linken 4. Interkostalraum durchgeführt¹. Der sehr weite und schlaffe Oesophagus füllte zusammen mit dem Thymus den ganzen kranialen Teil der Brusthöhle aus. Der Aortenbogen konnte nicht gesehen werden, wohl aber die V. azygos, woraus geschlossen wurde, daß es sich um einen Fall von rechtsseitigem Aortenbogen handelte. Da wo die Oesophagusdilatation aufhörte, war ein weißes Bändchen zu sehen, das vom Aortenbogen über den Oesophagus nach der linken Seite zog und auf der ventralen Seite nach medial zu verschwand, dorsal vom Herzen (das Herz selber war normal), vermutlich gegen die A. pulmonalis zu. Dieses weiße Bändchen, das Lig. Botalli, wurde freipräpariert und nach doppelter Unterbindung

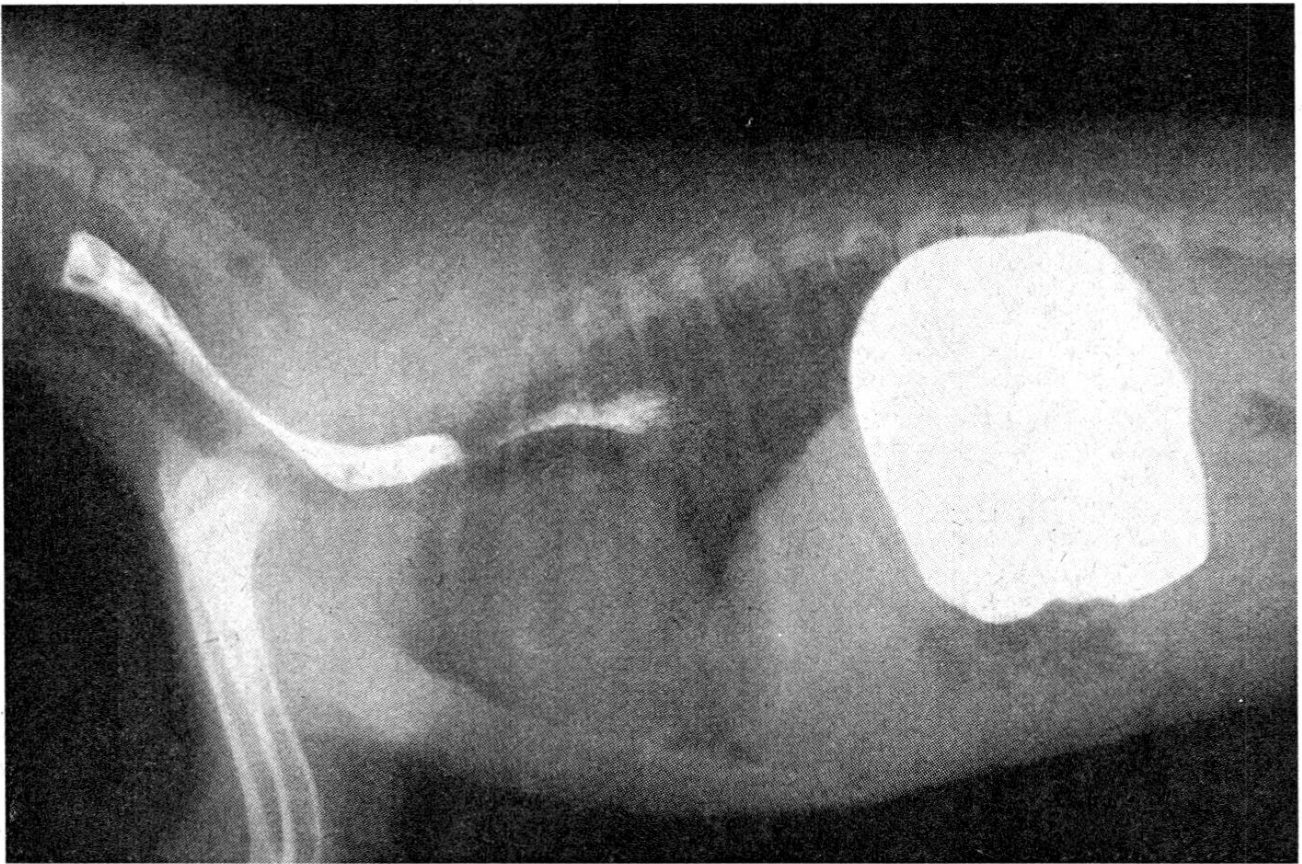


Abb. 8. Gleicher Fall wie Abb. 7, 2 Monate nach der Operation. Der Oesophagus ist nun fast leer von Kontrastbrei, aber doch noch leicht erweitert.

durchgeschnitten. Die Einschnürung verschwand in der Folge. Natürlich blieb die große Verschiedenheit in der Weite des Oesophaguslumens auch nachher noch bestehen. Zusammen mit dem Lig. Botalli entspringt aus der Aorta noch ein weiteres, wahrscheinlich ebenfalls obliteriertes und nicht mehr blutführendes weißes Bändchen, das nach kranial in der Längsrichtung des Oesophagus verläuft und nach dorsal umbiegt (A. subclava?). Da dieses Bändchen keine Störung der Oesophaguspassage verursachte, wurde es intakt gelassen. Ventral vom Oesophagus wurde nun auch die Trachea sichtbar. Die Magensonde passierte die Einschnürung gut. Deshalb sahen wir von der

¹ Den Herren Drs. A. L. E. Schaepkens, Chirurg, und H. de Zwaan, Anästhesist, vom St. Antonius Krankenhaus in Utrecht, danke ich herzlich für die Mithilfe bei der Operation dieses Patienten.

Resektion dieses Teiles des Oesophagus ab. Der Vagus verlief im kranialen Teil ventral vom ausgedehnten Oesophagus und auf der Höhe der Verengung seitlich. Selbstverständlich wurde der Vagus sorgfältig abpräpariert.

Der postoperative Verlauf war gut, das Brechen nahm ab. Bei der Kontrolle nach 2 Wochen war das Tier in besserem Ernährungszustand, und röntgenologisch war die vorher gut sichtbare Verengung verschwunden. Das Tier hatte klinisch keine Erscheinungen mehr, die auf Schluckbeschwerden hinwiesen. Bei der Kontrolle nach 2 Monaten präsentierte sich der Hund als normal gewachsener, lebhafter junger Whippet. Der Oesophagus war nach Aufnahme des mit Kontrastbrei vermischten Fleisches fast leer, wohl aber noch etwas erweitert, was wir aber auch nach Operationen auf der Höhe der Cardia noch längere Zeit sehen können.

Résumé

La chirurgie du thorax impose certaines règles à la technique de la narcose. Les poumons, les voies respiratoires et l'appareil à narcose doivent constituer un circuit fermé. Ceci afin que le narcotiseur puisse, la cavité thoracique une fois ouverte, veiller à la respiration ainsi qu'à la narcose par l'entremise d'oxygène mélangé à un narcotique gazeux. Le CO_2 qui s'est formé est absorbé dans un récipient de carbonate de soude introduit dans l'appareil à narcose. Vers la fin de l'opération, lorsque la cavité thoracique est refermée, on retire le récipient de l'appareil: ainsi, la tension croissante de CO_2 dans le sang excite de nouveau le centre respiratoire. On utilise au début de la narcose, chez le chien, d'abord un mélange de morphine et d'atropine (chez le chat uniquement de l'atropine s.c.) puis, par voie intraveineuse et pour obtenir une narcose profonde, une préparation d'acide barbiturique. On recourt encore à du curare après l'intubation afin d'exclure toute possibilité de respiration spontanée. La narcose ainsi que la respiration artificielle sont entretenues par le moyen d'un mélange d'éther-oxygène ou d'oxygène-trichloréthylène. L'endroit de la thoracotomie sera fonction de l'indication de l'opération. Si la cavité thoracique doit être ouverte dans sa partie antérieure, il est souvent nécessaire de procéder à la résection d'une côte.

L'indication la plus importante d'une opération thoracique est constituée par les hernies diaphragmatiques acquises, plus rarement par les innées. Description des symptômes et du diagnostic (Roentgen) de ces cas. On insiste sur le fait que le plus souvent le diaphragme n'est pas seulement arraché de la paroi thoracique mais encore lui-même déchiré. Il est possible aussi, pour fixer le diaphragme, de procéder à une plastique au moyen du muscle grand dorsal.

Une deuxième indication dans l'ordre d'importance est formée par les corps étrangers dans la partie intrathoracale de l'oesophage. Une guérison est encore possible même lors de médiastinite et de pleurésie, lorsque l'opération est combinée à des antibiotiques. Dans le but d'isoler l'oesophage et de permettre de l'attirer au dehors, il y a lieu, avant de l'ouvrir, de placer à la tête et à la queue du corps étranger une ligature élastique. D'éventuelles plaies de perforations seront suturées au catgut. Il se peut aussi qu'on ait à procéder à une résection.

La dilatation de l'oesophage constitue également une indication. Cette dilatation se trouve le plus souvent tout près du cardia. On ouvre dans le dixième espace intercostal gauche. Le hiatus oesophagei est un peu élargi et la musculature oesophagienne incisée en longueur sur environ 2 cm, en ménageant la muqueuse. Ne pas suturer cette blessure.

La dilatation de la partie antérieure de l'oesophage située devant la base du cœur est plus rare. Description de deux cas semblables, dus à la persistance du conduit de Botal.

Riassunto

La terapia chirurgica pone determinate esigenze alla tecnica della narcosi. I polmoni, le vie respiratorie afferenti e l'apparecchio narcotico devono formare un sistema

chiuso, in modo che chi narcotizza mediante un ipnotico gassoso mescolato con ossigeno, dopo apertura dello spazio toracico possa assicurare la respirazione ed anche la narcosi. Il gas CO_2 viene assorbito in un recipiente contenente calce sodata e interposto nell'apparecchio narcotico. Verso la fine dell'operazione, il recipiente con calce sodata si allontana dal sistema, in modo che la tensione crescente del gas CO_2 nel sangue conduce di nuovo ad irritare il centro respiratorio. All'inizio della narcosi, nel cane si inietta della morfina con l'aggiunta di atropina, nel gatto solo atropina per via sottocutanea e per approfondire la narcosi si inietta poi endovene un preparato barbiturico. Dopo l'intubazione, per rimuovere completamente l'attività respiratoria spontanea si usa anche un preparato a base di curaro. La narcosi e la respirazione artificiale vanno sostenute con l'arrivo ritmico di una miscela di ossigeno-etere o di ossigeno-tricloro etilene.

Il posto della toracotomia varia secondo l'indicazione per l'operazione. Se va aperta la parete toracica nella parte craniale, spesse volte è necessario recidere una costa.

L'indicazione più importante in caso di operazione toracica è per le ernie diaframmatiche che per lo più sono acquisite, di rado innate. Sono descritte la sintomatologia e la posa della diagnosi (radiologia di contrasto) di questi casi. Al riguardo si fa presente che il diaframma va non solamente strappato via dalla parete toracica, ma anche tirato insieme. Nella descrizione della tecnica operatoria, si rende attenti sulla possibilità di una plastica con il muscolo latissimus dorsi per fissare il diaframma.

La seconda indicazione più importante concerne i corpi estranei nella parte intratoracica dell'esofago. Persino quando sono già presenti la mediastinite e la pleurite, l'operazione con l'aiuto di antibiotici può ancora condurre alla guarigione. Per individuare e fissare fuori l'esofago, prima di aprirlo si deve porre una legatura elastica cranialmente e caudalmente al corpo estraneo. Eventuali ferite perforanti saranno cucite con cattgut. Eventualmente esso va però reciso.

Un'altra indicazione è costituita dalle dilatazioni esofagee. Il posto dilatato si trova per lo più davanti al cardias. L'apertura va fatta nel decimo spazio intercostale sinistro. L'iato esofageo va allargato leggermente mediante incisione e la muscolatura esofagea incisa su una lunghezza approssimativa di 2 cm, ma risparmiando la mucosa.

Più rara è la dilatazione della parte esofagea davanti alla base cardiaca, che è causata dalla persistenza del condotto di Botallo.

Summary

The surgery of the thorax demands special methods of anesthesia. Lungs, respiratory ways and utensils of narcosis must form a closed system, so that the anesthetist, after opening of the thorax, might be able to send a mixture of a gaseous narcotic and oxygen into the lung, and to maintain the narcosis. Carbonic acid is absorbed by a vessel inserted in the apparatus containing sodium chalk. Towards the end of the operation after the thorax is closed again, this vessel is removed, so the rising concentration of the carbonic acid in the blood stimulates the respiration center. In the dog for the beginning of narcosis morphin + atropin, in the cat atropin alone are injected subcutaneously, followed by a barbituric acid preparation intravenously for intensification of the narcosis. After intubation a curare preparation is given to eliminate any spontaneous respiration. The narcosis and the artificial respiration are maintained by rhythmic supply of an oxygen-ether or oxygen-trichlorine-ethylen-mixture.

The localisation of the thoracotomy depends on the indication of the operation. If the thorax has to be opened at the cranial part, resection of a rib is often necessary.

The most frequent causes of thoracotomy are diaphragmatic herniae. The symptoms and diagnostic of these cases are described. The diaphragm is often not only removed from the thoracal wall, but also torn. The possibility of using the M. latissimus dorsi for the fixation of the diaphragm is mentioned. A less frequent indication are foreign bodies in the intrathoracal part of the esophagus. In such cases recovery

is possible by the operation combined with antibiotics even with mediastinitis and pleuresy. The esophagus must be closed by rubber ligatures cranial and caudal of the foreign body before it is opened. Sometimes partial resection is necessary. Further indications are dilatations of the esophagus, which as a rule are immediately before the cardia. The incision is made in the 10th left intercostal room. Only the muscle coat of the esophagus is cut, not the mucosa. No suture. Dilatation of the cranial portion of the esophagus before the basis of the heart is rare. Two such cases, caused by persistency of the ductus Botalli, are described.

Les cultures de tissus¹

Leur utilisation pour le diagnostic des viroses vétérinaires

Par L. A. Martin,
Chef de Service à l'Institut Pasteur du Maroc, Casablanca

Introduction

Pour poser un diagnostic étiologique de maladie à virus, rappelons qu'il existe trois méthodes principales.

Première méthode: Mise en évidence du virus vivant.

Deuxième méthode: Recherche dans le sérum des anticorps soit déviants, soit neutralisants.

Troisième méthode: Recherche du virus antigène.

La première méthode: Mise en évidence du virus à partir de prélèvements pratiqués soit sur le vivant, soit sur le cadavre, comprend 3 temps.

1er temps: Isolement du virus.

2me temps: Identification du virus.

3me temps: Rapports entre le virus isolé et la maladie en cause.

Le 1er temps, l'isolement du virus se fera soit par inoculation du produit suspect à l'animal de laboratoire supposé sensible, soit par culture du virus sur un substratum vivant, puisqu'un virus ne pousse pas sur un milieu inerte. Ce substratum vivant sera soit l'œuf embryonné, soit les tissus en culture «in vitro».

Voici donc la place réservée aux cultures de tissu dans l'ensemble des méthodes qui concourent à l'établissement du diagnostic étiologique des maladies à virus.

Nous allons examiner:

1. les cultures de tissu;
2. la culture des virus en cultures de tissu. Pour certains virus, presque

¹ Exposé fait le 10 juillet 1957 devant la Société des vétérinaires genevois.