

Présence de mycobactéries dans deux cas de granulomes de Roeckl

Autor(en): **Burgisser, H.**

Objekttyp: **Article**

Zeitschrift: **Schweizer Archiv für Tierheilkunde SAT : die Fachzeitschrift für Tierärztinnen und Tierärzte = Archives Suisses de Médecine Vétérinaire ASMV : la revue professionnelle des vétérinaires**

Band (Jahr): **100 (1958)**

Heft 9

PDF erstellt am: **17.07.2024**

Persistenter Link: <https://doi.org/10.5169/seals-592674>

Nutzungsbedingungen

Die ETH-Bibliothek ist Anbieterin der digitalisierten Zeitschriften. Sie besitzt keine Urheberrechte an den Inhalten der Zeitschriften. Die Rechte liegen in der Regel bei den Herausgebern.

Die auf der Plattform e-periodica veröffentlichten Dokumente stehen für nicht-kommerzielle Zwecke in Lehre und Forschung sowie für die private Nutzung frei zur Verfügung. Einzelne Dateien oder Ausdrucke aus diesem Angebot können zusammen mit diesen Nutzungsbedingungen und den korrekten Herkunftsbezeichnungen weitergegeben werden.

Das Veröffentlichen von Bildern in Print- und Online-Publikationen ist nur mit vorheriger Genehmigung der Rechteinhaber erlaubt. Die systematische Speicherung von Teilen des elektronischen Angebots auf anderen Servern bedarf ebenfalls des schriftlichen Einverständnisses der Rechteinhaber.

Haftungsausschluss

Alle Angaben erfolgen ohne Gewähr für Vollständigkeit oder Richtigkeit. Es wird keine Haftung übernommen für Schäden durch die Verwendung von Informationen aus diesem Online-Angebot oder durch das Fehlen von Informationen. Dies gilt auch für Inhalte Dritter, die über dieses Angebot zugänglich sind.

des Tierarztes. Ein Leitfaden nach den Erfahrungen aus 40jähriger Praxis. Berlin 1919, 2. Aufl. Verlagsbuchhandlung Richard Schöetz, p. 258, 304. – Tillmann H.: Der Kaiserschnitt bei Schwein und Wiederkäuer. Verlag Paul Parey, Berlin 1954. – Vandeplassche M.: Monatshefte für Vet.-Med. 1955, Nr. 22, p. 573–575. – Monatshefte für Vet.-Med. 1956, Nr. 2, p. 25–29. – Vuyst de A. und Hennan A.: Annales de méd. vét. belges 1942, Nr. 11. – Wright G.: Deutsche tierärztl. Wochenschrift 1955, Nr. 39/40. – Wulfmeyer W.: Embryotomien in der Praxis. Diss. Hannover 1940. – Wyssmann E.: Berliner tierärztl. Wochenschrift 1914, Nr. 32, p. 504. – Schweiz. Arch. für Tierheilkunde 1926, H. 4. – *ibid.*, H. 11, p. 511. – *ibid.*, 1945, H. 2/3, p. 57. – Wyssmann E. und Hauser H.: Kiemenfurchen-Teratom (kavernöses Angiom) bei einem Kalb. Schweiz. Arch. für Tierheilkunde 1939, H. 1, p. 18. – Zollinger F.: Schweiz. Arch. für Tierheilkunde 1945, H. 7, p. 277. – *Denkschrift zur Jahrhundertfeier der Gesellschaft Schweiz. Tierärzte 1813–1913*. Art. Institut Orell Füssli, Zürich. – Die wissenschaftliche Arbeit der vet.-med. *Fakultät Bern* 1900–1925. Denkschrift zu ihrem 25jährigen Bestehen am 1. Mai 1925. – *Burroughs Wellcome*: Schweiz. Arch. für Tierheilkunde 1955, Heft 12, p. 582.

Service vétérinaire cantonal et Institut Galli-Valerio, Lausanne

Présence de mycobactéries dans deux cas de granulomes de Roeckl

Par H. Burgisser

Depuis que Degive et Van Heersten, en 1870, ont décrit pour la première fois le granulome de Roeckl, aucune étiologie certaine, malgré les nombreux travaux parus sur ce sujet, n'a permis d'expliquer l'origine de ces lésions.

La riche bibliographie concernant cette affection nous dispense d'en exposer l'historique. Pour mémoire, rappelons simplement que le granulome de Roeckl est une lésion inflammatoire nodulaire du tissu sous-cutané et des muscles squelettiques superficiels du bovin et du zébu, se présentant au microscope sous la forme d'un granulome tuberculoïde dont l'aspect peut varier selon l'âge des nodules.

De nombreux germes et parasites furent désignés comme agent causal de l'affection: *malleomyces mallei*, *corynebacterium pyogenes*, streptocoques, *mycobacterium tuberculosis typus bovinus* ou *gallinaceus*, mycobactéries saprophytes, blastomycètes, sarcosporidies, larves d'hypoderme. Mais aucun de ceux-ci n'a pu être rendu responsable jusqu'alors du granulome de Roeckl, malgré les nombreux essais de cultures et de transmissions. Il est en outre fréquent que l'examen bactérioscopique et histologique des formations granulomateuses ne révèle ni germe, ni parasite.

La présence de bacilles acido-alcool-résistants dans deux cas de granulome de Roeckl¹ en l'absence de lésion tuberculeuse nous a incité à publier cette courte note qui peut s'ajouter aux travaux dont les auteurs estiment que des mycobactéries pourraient être à l'origine de la maladie.

¹ matériel aimablement transmis par les Abattoirs de Genève.

L'examen bactériologique et histologique d'un premier cas (No 40 301) (publié par Benoit et Dapples) n'avait pas permis de mettre en évidence un agent pathogène.

Cas no 94 579. Lésions classiques du granulome de Roeckl prélevées dans la musculature du flanc d'une vache provenant du canton de Fribourg, dont la réaction tuberculinique fut positive. L'animal ne présentait aucune lésion macroscopique de tuberculose.

Examen bactérioscopique (état frais, colorations de Gram, de Ziehl, Giemsa): pas d'acido-résistants, ni autres germes; pas de parasites.

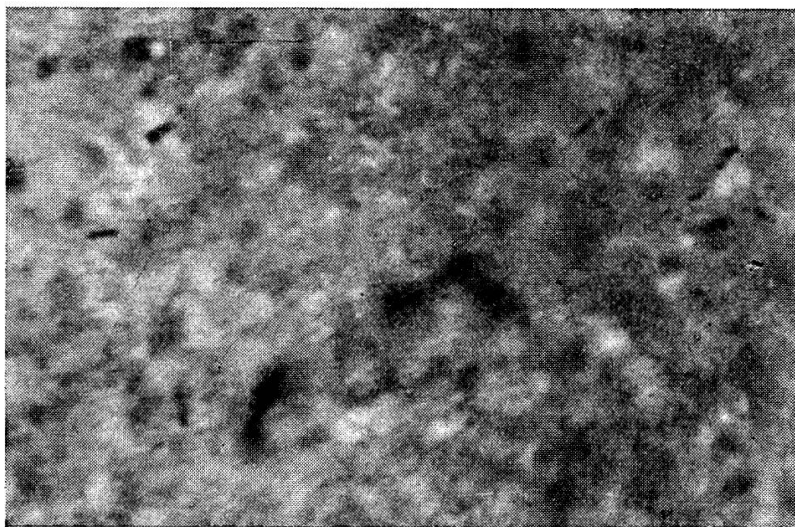
Cultures (agar-sérum, Petraghani avec et sans glycérine, milieu de MacCoy et Chapin, milieu « W » avec et sans CO¹, Sabouraud): pas de germes spécifiques.

Epreuve biologique: deux cobayes et un lapin, inoculés avec un broyat des lésions par diverses voies, ne montrent aucune lésion. Le sérum de ces animaux ne contient aucune agglutinine anti-brucella.

Examen histologique: lésions classiques du granulome de Roeckl avec réaction épithélioïde et giganto-cellulaire dans les nodules jeunes.

A la coloration de Schmorl, on remarque, au sein des foyers, des granulations et des bacilles acido-résistants généralement peu nombreux, très semblables au bacille de Koch. L'argentation, le PAS, le Giemsa n'ont montré aucun élément mycosique.

Cas no 10 681. Lésions classiques, caséuses, partiellement calcifiées, d'un ganglion préscapulaire et de la musculature de la région scapulaire d'une vache de 4 ans à réaction tuberculinique positive provenant du canton de Genève. Aucun foyer de tuberculose ne fut découvert lors de l'inspection des viandes.



No 10 681. Bac. acido-résistants d'un granulome de Roeckl.

Examen bactérioscopique: au Ziehl, nombreux bacilles acido-résistants granuleux, élancés, semblables à des bacilles tuberculeux.

Cultures (agar-sérum, Petraghani avec et sans vert de malachite, avec et sans glycérine, Milieu de MacCoy et Chapin, milieu « W », milieu thiol (Difco), bouillon-foie, Sabouraud, en aérobiose et anaérobiose): négatives même après plusieurs mois.

Epreuve biologique: 4 cobayes (voies sous-cutanée et intra-musculaire), 8 souris (intra-péritonéale et sous-cutanée), 2 rats (intra-péritonéale et sous-cutanée), une poule (intra-veineuse et intra-musculaire), un lapin (intra-veineuse) ont été inoculés

et observés pendant cinq mois. Les cobayes, tuberculins trois semaines après leur inoculation, ne présentèrent aucune réaction.

L'autopsie de tous ces animaux s'est révélée entièrement négative.

Examen histologique: lésions classiques granulomateuses avec réaction géantocellulaire et épithélioïde.

La coloration de Schmorl révèle de nombreux bacilles acido-résistants. L'argentation, le PAS, le Giemsa n'ont montré aucun élément mycosique.

Ainsi, dans deux cas de granulomes de Roeckl, il fut possible de mettre en évidence, à l'examen direct, des bacilles acido-résistants morphologiquement semblables au *mycobacterium tuberculosis*. Cette constatation coïncide avec celles de plusieurs auteurs (Ray, Roach et Rastings; Dérivaux, Schoenars et Bienfet, etc.).

Il s'agit, dans les deux cas, d'un bacille fin, granuleux, d'environ 3μ de longueur, se présentant isolé, par groupes de deux ou en amas. L'examen histologique d'une lésion avec celles épithélioïdes, cellules géantes et bacilles acido-résistants ne permet aucune différenciation d'avec un foyer tuberculeux classique.

Toutes les tentatives faites pour isoler ce bacille, tant par voie culturelle que par essais de passage sur animal, ont échoué.

L'examen de ces deux cas permet de supposer :

1. que le granulome de Roeckl pourrait être une maladie « para-tuberculeuse » au même titre que la *skin-lesion*, se caractérisant par leur lésion granulomateuse, la présence de mycobactéries acido-résistantes non cultivables, non transmissibles jusqu'alors, pouvant conférer à l'hôte une réaction tuberculique positive;
2. qu'il ne s'agit très vraisemblablement pas de tuberculose;
3. que seuls l'isolement des bacilles et leur étude permettraient de préciser la parenté ou l'identité possible de ces maladies « para-tuberculeuses ».

Résumé

Description de granulomes de Roeckl provenant de deux vaches ayant réagi positivement à la tuberculine, mais sans lésion macroscopique de tuberculose.

Présence dans les lésions de bacilles acido-résistants non cultivables et non transmissibles à différents animaux de laboratoire.

Il est supposé que le granulome de Roeckl fait partie des maladies dites para-tuberculeuses.

Zusammenfassung

Der Verfasser beschreibt zwei Fälle von Granulom Roeckl bei Kühen, die auf Tuberkulin positiv reagierten, bei der Sektion aber keine makroskopische Veränderungen von Tuberculose zeigten. In den Knoten fanden sich säurefeste, nicht kultivierbare und auf Labortiere nicht übertragbare Bazillen. Es ist anzunehmen, daß das Granulom Roeckl zu den paratuberkulösen Krankheiten gehört.

Riassunto

L'autore descrive due casi di granulomi Roeckl in vacche che reagirono positivamente alla tuberculina, ma che all'autopsia non presentavano delle lesioni macroscopiche da tubercolosi. Nei noduli si trovarono dei bacilli acidoresistenti, non coltivabili e non trasmissibili su animali da laboratorio. È da ammettere che il granuloma Roeckl appartenga alle malattie paratubercolari.

Summary

The author describes two cases of granuloma Roeckl in two cows reacting positively to tuberculin, but not showing any macroscopic tuberculous lesions after death. The granulomas contained acid fast bacilli, which could not be cultivated, nor transmitted on laboratory animals. It is supposed that the Roeckl granuloma belongs to the paratuberculous infections.

Bibliographie

Artioli D. et Gianelli F.: *Archivio vet. ital.* 1952. 3. 485. – Benoit R. et Dapples Ch.: *Schweiz. Archiv f. Thk.* 1952. 94. 523. – Berthelon M. et Tournut G.: *Rev. méd. vét.* 1952. 15. 321. – Cavrini C. et Gentile G.: *Archivio vet. ital.* 1953. 4. 207. – Déri-vaux G., Schoenaers F. et Bienfet V.: *Ann. méd. vét.* 1956, p. 16. – Messieri A.: *La Nuova Vet.* 1952. N 10. 284. – Ray, Roach et Rastings: cit. Cavrini C. et Gentile G. – Salerno G.: *La Nuova Vet.* 1952. p. 367. – Verge J., Tachon E. et Drieux H.: *Rec. méd. vét.* 1937. 113. 129. – Verge J., Buck G., Drieux H., Florence G.: *Rec. méd. vét.* 1939. 119. 257.

Quelques aspects de pathologie comparée en Afrique¹

Par G. Carnat, Delémont

Introduction

L'Européen, homme de la rue ou scientifique à ses heures, créateur ou usufruitier du confort de sa civilisation, a naturellement une conception très anthropocentriste du monde. Fier de la domination toujours plus vaste qu'il étend techniquement sur le monde qui l'entoure, il en arrive à croire de plus en plus que c'est presque lui qui détermine ses propres conditions biologiques.

Si la domestication – au sens large du terme – des grands animaux n'est actuellement plus un problème, celle des êtres microscopiques est encore loin de s'effectuer.

L'équilibre biologique du monde n'est en vérité pas conditionné par l'homme, mais le semble bel et bien par les composants microscopiques

¹ L'exposé présenté à la séance de novembre 1957 de l'Académie Suisse des Sciences Médicales à Zurich fut illustré par la présentation d'un film sur les conditions de vie en Afrique française équatoriale.