

Luxatio patellae inferior beim Pferd

Autor(en): **Leuthold, A.**

Objektyp: **Article**

Zeitschrift: **Schweizer Archiv für Tierheilkunde SAT : die Fachzeitschrift für Tierärztinnen und Tierärzte = Archives Suisses de Médecine Vétérinaire ASMV : la revue professionnelle des vétérinaires**

Band (Jahr): **101 (1959)**

Heft 2

PDF erstellt am: **29.06.2024**

Persistenter Link: <https://doi.org/10.5169/seals-589001>

Nutzungsbedingungen

Die ETH-Bibliothek ist Anbieterin der digitalisierten Zeitschriften. Sie besitzt keine Urheberrechte an den Inhalten der Zeitschriften. Die Rechte liegen in der Regel bei den Herausgebern.

Die auf der Plattform e-periodica veröffentlichten Dokumente stehen für nicht-kommerzielle Zwecke in Lehre und Forschung sowie für die private Nutzung frei zur Verfügung. Einzelne Dateien oder Ausdrucke aus diesem Angebot können zusammen mit diesen Nutzungsbedingungen und den korrekten Herkunftsbezeichnungen weitergegeben werden.

Das Veröffentlichen von Bildern in Print- und Online-Publikationen ist nur mit vorheriger Genehmigung der Rechteinhaber erlaubt. Die systematische Speicherung von Teilen des elektronischen Angebots auf anderen Servern bedarf ebenfalls des schriftlichen Einverständnisses der Rechteinhaber.

Haftungsausschluss

Alle Angaben erfolgen ohne Gewähr für Vollständigkeit oder Richtigkeit. Es wird keine Haftung übernommen für Schäden durch die Verwendung von Informationen aus diesem Online-Angebot oder durch das Fehlen von Informationen. Dies gilt auch für Inhalte Dritter, die über dieses Angebot zugänglich sind.

que le chloroforme; son éventail narcotique est très grand. Le Fluothane ne peut être appliqué au chien qu'associé à une narcose basale; chez le chat, en revanche, il est indiqué pour la narcose et sans accidents accessoires, tels que l'éther, par exemple, en occasionne. L'administration est simple et ne demande pas d'appareils compliqués. Malheureusement, le prix de ce produit est assez élevé. La narcose revient chez le chien à 2-3 francs et chez le chat à 1-2 francs.

Un chapitre spécial est consacré à la narcose du matou (castration).

Riassunto

Su un totale di 45 cani e 100 gatti furono eseguite le operazioni più comuni sfruttando la narcosi con il fluotan e in alcuni animali sono state prese le curve del polso, della respirazione e della pressione sanguigna. Il fluotan si distingue per le sue proprietà chimiche, fisiche e farmacologiche molto favorevoli. Esso ha sul corpo nessun effetto svantaggioso, eccettuate la depressione respiratoria e la bradicardia. È quattro volte più efficace dell'etere, due volte di più del cloroformio e possiede un'estesa azione narcotica. Nel cane è indicato solo in combinazione con una narcosi basica, mentre nel gatto si adatta a narcosi complete senza effetti secondari come succede per esempio con l'etere. Il metodo di applicazione è semplice e non richiede apparecchi narcotici complicati. Purtroppo l'uso del fluotan è ancora un po' caro. Con il suo prezzo attuale la narcosi nei cani viene a costare 2-3 franchi e nei gatti 1-2 franchi.

Un capitolo speciale tratta della narcosi nella castrazione del gatto maschio.

Summary

In 45 dogs and 100 cats the most common operations were done with fluothane narcosis. In some animals the curves of pulse, blood pressure and respiration were studied. Fluothane has some very valuable chemical, physical and pharmacological peculiarities. The only unfavorable effect is depression of respiration and bradycardia. It is four times stronger than ether and twice as strong as chloroform. In dogs fluothane has to be applied only in combination with a basis narcotic, in cats it may be used alone for a full narcosis without any additional effects as produced by ether. The application is very simple and requires no complicated apparatus. Unfortunately fluothane is expensive. A narcosis of a dog costs 2-3 francs, 1-2 francs for a cat.

A special chapter deals with the narcosis of male-cats for castration.

Das Literaturverzeichnis ist in der gleichnamigen Dissertation, Zürich 1958, enthalten.

Aus der veterinär-chirurgischen Klinik der Universität Bern
Prof. Dr. A. Leuthold

Luxatio patellae inferior beim Pferd

Von A. Leuthold

Die Luxatio patellae superior ist beim Pferd wohlbekannt. Es ist jenes Festhaken oder Sitzenbleiben der Patella auf dem medialen Rollkamm, welches das Kniegelenk in Streckstellung blockiert. Da das Sprunggelenk vorn und hinten sehnig mit dem Kniegelenk verbunden ist, bleibt es ebenfalls gestreckt, die ganze Gliedmaße erscheint starr und kann nur mit mähen-der Bewegung oder hüpfend vorgeführt werden. Die Luxatio patellae

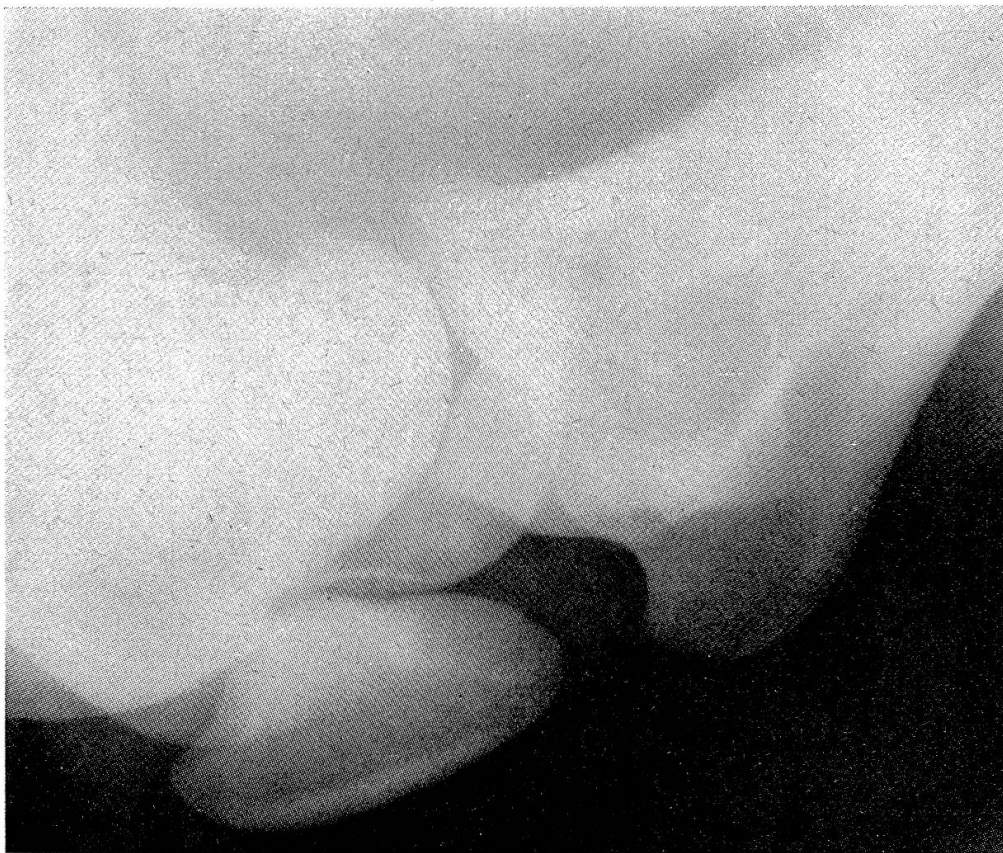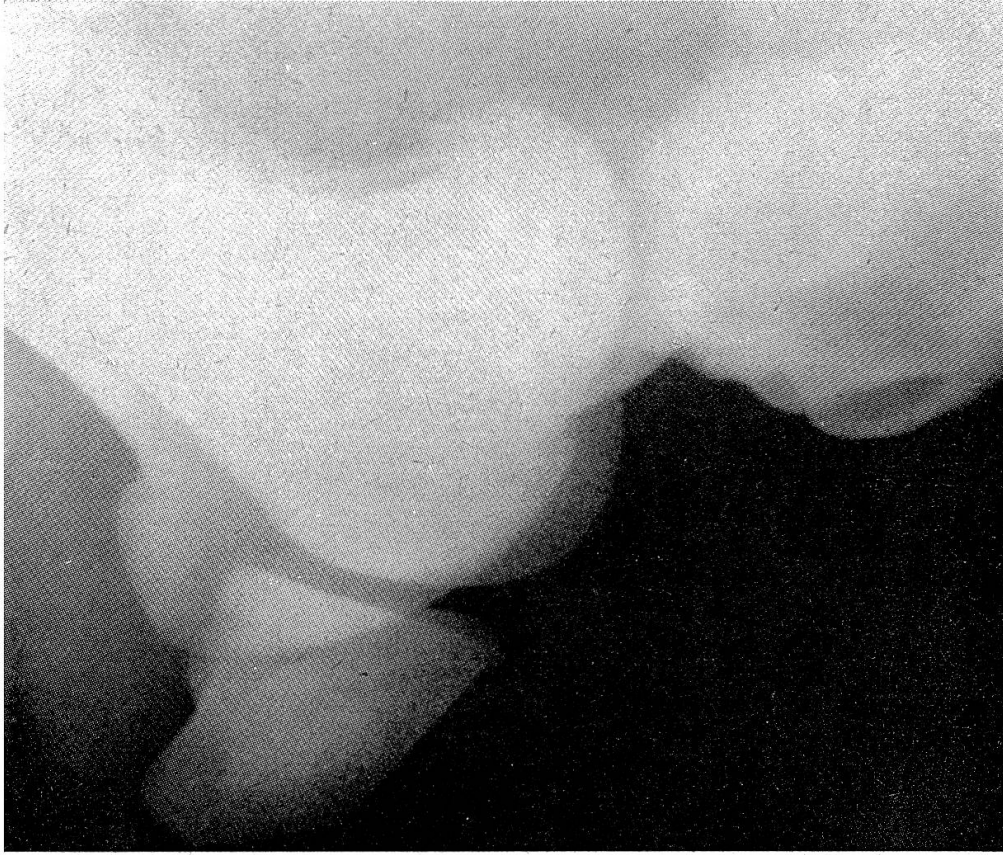
lateralis haben wir öfters als Symptom der sogenannten Fohlengonitis gesehen, als Folge der schweren Abflachung des lateralen Rollkammes. Auch die Luxation nach *medial* kam in einem Fall dieser Erkrankung vor. Dabei ist die Gliedmaße belastbar, da die Patella im Moment der Aufnahme der Körperlast hörbar in die normale Lage klappt. Daneben soll die reine Luxation nach lateral oder medial vorkommen, wobei die Gliedmaße bei der Belastung einknickt. Von einer Luxatio patellae inferior haben wir bisher nie etwas vernommen.

Eines Morgens im Oktober 1958 wurden wir in eine Pensionsstallung der Stadt gerufen. Dort stand in einer Boxe eine 8jährige Fuchsstute mit angezogener rechter Hintergliedmaße, vollkommen schweißnaß, in mäßiger Erregung. Das Bein sei schon am Morgen früh in dieser Haltung gewesen, jedoch war das Pferd anfänglich ruhig, erst eine Stunde später begannen Unruhe und Schweißausbruch. Die nähere Untersuchung ergibt 38,7 °C., 54 Pulse in der Minute, oberflächliche Atmung, das rechte Kniegelenk mehr als rechtwinklig abgebeugt, dorsal auffällig rund und breit, blockiert, die übrigen Gelenke frei, der Quadriceps ist gespannt, die übrige Muskulatur o. B. Versuche, das Kniegelenk zu strecken, erregen mäßigen Schmerz und sind ohne Erfolg. Die Patella scheint unbeweglich unterhalb der Rollkämme zu liegen. Nachdem Symptome für Fraktur am Femur oder im Gelenk fehlen, nehmen wir einen Block der Patella an, dessen Mechanik wir aber nicht verstehen. Um die Sachlage zu klären, wird die Überführung des Pferdes in die Klinik beschlossen, diese wird erst gegen Mittag möglich.

Bei der Ankunft im Spital ist die Haltung der Gliedmaße noch gleich, das Pferd aber ruhiger und schon etwas angetrocknet. Eine Röntgenaufnahme zeigt die Patella auffällig weit unten, ihr unterer Rand kommt auf 2 cm an die Crista tibiae heran (auf einer späteren Kontrollaufnahme an einem etwa gleich großen Pferd ergibt sich bei ähnlichem Gelenkwinkel 9–10 cm Abstand). Ferner liegt die Patella auffällig flach, ihre dorsale Begrenzung in einem schwach nach unten offenen Winkel zur Rollkammlinie (in der Kontrollaufnahme ist dieser Winkel etwa 60° nach oben offen). Die Kante zwischen Gelenk- und proximaler Fläche scheint am vorderen Rand der Fossa intercondyloidea femoris anzuhängen.

Es war vorgesehen, nach der Mittagspause das Pferd mit einem Relaxans zu fällen und in Erschlaffung der Muskulatur zu versuchen, den Block des Kniegelenkes zu beheben. – Um 14 Uhr stand indessen die Stute ruhig und normal in der Boxe, beinahe trocken und fraß Heuresten, beim Herausnehmen bewegte sie die rechte Hintergliedmaße normal, zeigte aber etwas Behinderung im Schritt und Trabschonen.

Wir erklären uns die Störung folgendermaßen: Die Stute, die uns als etwas fein, empfindlich und schreckhaft, unter dem Reiter aber als ruhig und zuverlässig geschildert wird, muß am frühen Morgen, in der Boxe liegend, ob irgend etwas erschrocken sein. Die Boxe befindet sich neben der Stalltüre, vor welcher in wenigen Metern Entfernung eine stark belebte Straße mit Tram liegt, auch das Boxenfenster geht gegen die Straße. Beim Aufspringen wurde das rechte Kniegelenk abnorm stark abgewinkelt und der Quadriceps einen Moment zu spät ruckartig gespannt. Dabei hakte die, im lateralen Teil der Kante zwischen Gelenk- und dorsaler Fläche der Patella stark ausgebildete Ecke, am vorderen Rand der Fossa intercondyloidea femoris an und wurde durch Verkrampfung des Quadriceps in diese Lage erhalten. – Unphysiologische Muskelaktion unter Schreckwirkung ist bekannt. So beschrieb Pape eine solche am Vorarm beim Rennpferd, die zur



Links: Das Kniegelenk mit der Luxatio patellae inferior. Rechts: Eine Vergleichsaufnahme mit ungefähr gleichem Gelenkwinkel. Man beachte die unterschiedliche Lage der Patella.

Fraktur des Erbsenbeines führen kann. – Die Verkrampfung des Quadriceps wurde zunächst durch die abnorme, gezwungene Haltung der Gliedmaße, durch Schmerz und später durch unsere Untersuchung und den Transport erhalten. Als die Stute dann in der großen Klinikboxe stand und jedermann zum Mittagessen gegangen war, löste sich der Krampf in aller Ruhe und die Patella glitt wieder in ihre normale Lage.

Wenn man das Hängenbleiben der Patella oben auf dem Rollkamm als Luxatio superior bezeichnet, so muß man wohl den gleichen Zustand unterhalb der Rollkämme als Luxatio inferior ansprechen. Dabei kann man sich fragen, ob es sich im einen wie im andern Fall um eine *echte* Luxation handelt.

Bekanntlich hat der Erste, der dieses Festhaken der Patella beschrieb, Greve, 1821, diese Störung nicht als Luxation aufgefaßt, und andere Autoren haben eingestimmt, insbesondere Bassi, der 1869 erstmals den Bandschnitt ausführte, der heute noch die wirksamste Therapie darstellt. Später hat man die Momente, welche das Sitzenbleiben der Patella in der an der belasteten Gliedmaße normalen Lage, von einer echten Luxation mit Zerrung oder Ruptur von Bändern unterscheiden, nicht mehr gewürdigt, so daß die Störung heute allgemein als Luxation gilt. Das Festhaken der Patella unten ist wohl in keiner Haltung der Gliedmaße physiologisch und kommt deshalb der echten Gelenkluxation näher.

In den nächsten Tagen zeigte das Kniegelenk leichte Schwellung und geringen Druckschmerz dorsal, die Stute ging etwas sperrig aus dem Stall und im Trab im Angehen leichtgradig lahm. Alles das verschwand in wenigen Tagen unter Massage mit einem Liniment und vorsichtiger Bewegung. Seither ist das Verhalten der Stute im Stall und unter dem Sattel wieder durchaus normal.

Résumé

Un matin, un cheval de selle est trouvé trempé de sueur dans son box et le membre postérieur droit raide. L'examen clinique et la radiographie décèlent une luxation inférieure de la rotule. Quelques heures de repos complet ont suffi à remettre le tout spontanément en place.

Riassunto

Un cavallo da sella fu trovato la mattina nel recinto con la gamba posteriore destra molto contratta e bagnata di sudore. L'esame clinico e radiografico avevano accertato la fissazione della rotula sull'orlo anteriore della fossa intercondyloidea femoris, ci fu cioè la luxatio patellae inferior. Lo stato si è risolto spontaneamente alcune ore dopo, in seguito a riposo completo dell'animale.

Summary

A riding horse was found in the morning sweating in the box with strong adduction of the right hind leg. Clinical and X-ray inspection produced fixation of the patella at the anterior edge of the fossa intercondyloidea femoris, what means luxatio patellae inferior. The situation became normal spontaneously as the horse was left quiet.

Literatur

Bassi, Greve, zitiert aus Bayer und Fröhner, Handbuch der tierärztlichen Chirurgie und Geburtshilfe, 1908. IV. Bd. I. Teil. – Leuthold A. Beitrag zur Kenntnis der Fohlen-gonitis, Festschr. Prof. Bürgi, Zürich 1943. – Pape, Berlin. Tierärztl. Wochenschrift 1937, S. 18.