

# Zur Entwicklung des Processus odontoideus bei Reptilien

Autor(en): **Ludwig, Kurt S.**

Objektyp: **Article**

Zeitschrift: **Schweizer Archiv für Tierheilkunde SAT : die Fachzeitschrift für Tierärztinnen und Tierärzte = Archives Suisses de Médecine Vétérinaire ASMV : la revue professionnelle des vétérinaires**

Band (Jahr): **101 (1959)**

Heft 8

PDF erstellt am: **11.07.2024**

Persistenter Link: <https://doi.org/10.5169/seals-591491>

## **Nutzungsbedingungen**

Die ETH-Bibliothek ist Anbieterin der digitalisierten Zeitschriften. Sie besitzt keine Urheberrechte an den Inhalten der Zeitschriften. Die Rechte liegen in der Regel bei den Herausgebern.

Die auf der Plattform e-periodica veröffentlichten Dokumente stehen für nicht-kommerzielle Zwecke in Lehre und Forschung sowie für die private Nutzung frei zur Verfügung. Einzelne Dateien oder Ausdrucke aus diesem Angebot können zusammen mit diesen Nutzungsbedingungen und den korrekten Herkunftsbezeichnungen weitergegeben werden.

Das Veröffentlichen von Bildern in Print- und Online-Publikationen ist nur mit vorheriger Genehmigung der Rechteinhaber erlaubt. Die systematische Speicherung von Teilen des elektronischen Angebots auf anderen Servern bedarf ebenfalls des schriftlichen Einverständnisses der Rechteinhaber.

## **Haftungsausschluss**

Alle Angaben erfolgen ohne Gewähr für Vollständigkeit oder Richtigkeit. Es wird keine Haftung übernommen für Schäden durch die Verwendung von Informationen aus diesem Online-Angebot oder durch das Fehlen von Informationen. Dies gilt auch für Inhalte Dritter, die über dieses Angebot zugänglich sind.

Le goccioline reagiscono pure positivamente con il test di emateina acida secondo *Baker* e si compongono in seguito di fosfatidi.

Esse vengono asportate nel secreto sotto forma di vescicole a secrezione (Sekretbläschen) e di stereocigli (*Egli* 1956) nel secreto.

Le cellule adipose basali sono di regola libere da fosfatidi; esse contengono però, accanto a trigliceridi, delle quantità variabili di colesterina in forma esterificata.

Nelle cellule prismatiche può essere dimostrata anche un'alcalifosfatasi.

### Summary

In the epithelium of seminal vesicles of the bull there are basic fat cells and numerous small fat droplets in the prismatic cells, which are demonstrated by means of the colloidal Ceres solution (*Romeis*), or by means of a solution in diacetin 50% of Fettschwarz Geigy and also by Osmium and following treatment with alcohol. They react also with the acid hematin test (*Baker*) and are therefore considered to consist of phosphatides. They are delivered in the phase of «secretion with production of droplets and stereocilia» (*Egli* 1956).

The basal fat cells are as a rule free of phosphatides, but they contain variable quantities of esterified cholesterol besides triglycerids. In the prismatic cells alkali phosphatase was found.

### Literatur

*Baker* J. R.: The histochemical recognition of lipine. *Quart. J. Micr. Sci.* 37, 441–471, 1946. – id.: Further remarks on the histochemical recognition of lipine. *Quart. J. Micr. Sci.* 38, 463–465, 1947. – *Disselhorst* R.: Die akzessorischen Geschlechtsdrüsen der Wirbeltiere, mit besonderer Berücksichtigung des Menschen. Wiesbaden 1897. – *Egli* A.: Zur funktionellen Anatomie der Bläschendrüse (Glandula vesiculosa) des Rindes. *Diss. med. vet.* Bern 1956, *Acta anat.* 28, 359–381, 1956. – *Leach* E. H.: *J. Path. Bact.* 47, 635, 1938; zitiert n. *Lison*, 1953. – *Leidl* W.: Klima und Sexualfunktion männlicher Haustiere. Hannover 1958. – *Limon* M.: Note sur l'épithélium des vésicules séminales et de l'ampoule des canaux déférents du taureau. *Journ. de l'anat.* 37, 424–434, 1901. – *Lison* L.: Sur des nouveaux colorants histologiques spécifiques des lipides. *C. R. Soc. Biol. Paris* 115, 202–205, 1934. – id.: *Histochemie et cytochimie animales*, 2ème Edit. Paris 1953. – *Richterich* R.: Der histochemische Nachweis der alkalischen Phosphatase. *Acta anat.* 15, 243–259, 1952. – *Romeis* B.: Neue Untersuchungen zur Fettfärbung mit Sudan. *Zbl. Path.* 66, 97–104, 1936. – id.: *Mikroskopische Technik*, 15. Aufl., München 1948.

---

Aus dem Anatomischen Institut der Universität Basel  
Vorsteher: Prof. Dr. G. Wolf-Heidegger

## Zur Entwicklung des Processus ontoideus bei Reptilien

von Kurt S. Ludwig

Experimentell-embryologische Untersuchungen der letzten Jahre haben gezeigt, daß die induktive Knorpelbildung im embryonalen Bindegewebe wie insbesondere in der häutigen Wirbelsäulenanlage sowohl durch das

Rückenmark wie auch durch die Chorda dorsalis erfolgen kann (Holtzer und Detwiler 1953, Watterson, Fowler und Fowler 1954, Strudel 1955). Daraus ergibt sich die Forderung, der Knorpelentstehung bei der Ontogenese der Wirbelsäule vermehrte Aufmerksamkeit zu schenken, um die unter normalen Umständen bei der Verknorpelung sich abspielenden Induktionswirkungen der Chorda dorsalis einerseits und des Rückenmarks andererseits kennenzulernen.

Besonderes Interesse gebührt dieser Tatsache bei der Frage, ob der Processus odontoideus (Dens axis) der mit dem Axis verwachsene Körper des Atlas ist (Cuvier 1824, Rathke 1839; vgl. auch Schauinsland 1906 und Remane 1936) oder ob es sich um eine aus der Axisanlage entstandene Bildung handelt, wie wir es für den Menschen beschrieben haben (Ludwig 1953).

An Embryonalserien von Alligatoren und Lacertiliern haben wir in Hinsicht auf die Verknorpelung Befunde erheben können, die diese Streitfrage einer Lösung zuführen und die wir im folgenden mitteilen wollen.

### Material

Für unsere Untersuchungen standen uns die zahlreichen Schnittserien von Alligatorenembryonen im Tornblad-Institut für vergleichende Embryologie in Lund (Schweden) zur Verfügung. Zusätzlich benutzten wir die Embryonalserien von *Lacerta agilis* und *Anguis fragilis*, die dem Basler Anatomischen Institut von Corning geschenkt worden sind.

### Befunde

Die blastematöse Wirbelsäulenanlage besteht bei den von uns untersuchten Reptilien aus der bindegewebigen Chordascheide und den blastematösen Bogenanlagen, wobei für unsere Problemstellung besonders das Verhalten der Neuralbögen wichtig ist. Diese letztern sind segmental angeordnet, so daß eine Neugliederung schon in jüngeren als den von uns untersuchten Stadien stattgefunden haben muß. Zwischen den Neuralbögen findet sich ein lockeres Mesenchym, in dem sich die segmentalen Nerven finden, beziehungsweise diese und vom zweiten Zervikalsegment kaudalwärts auch die entsprechenden Spinalganglien. Der erste Zervikalnerv, der zwischen Okzipitale und Atlasanlage austritt, besitzt kein Spinalganglion, ebensowenig die drei durch die Okzipitalanlage austretenden Hypoglossuswurzeln. Nach medial und ventral stehen die blastematösen Bogenanlagen mit der bindegewebigen Chordascheide in Verbindung.

Die Knorpelbildung beginnt in jedem Segment an drei Stellen: einer zentralen in der Chordascheide und zwei bilateral-symmetrischen in den Neuralbögen, gerade kranial und etwas ventral von der Unterkreuzungsstelle durch den Spinalnerven, beziehungsweise vom Spinalganglion (vgl. Abb. 3, 6).

Die zentrale Knorpelperle entsteht in der Chordascheide zur gleichen Zeit im Bereiche des ganzen Chordaumfanges, also chordazentral (Abb. 1, 2, 4, 6). Wir konnten in keinem Stadium eine bilateral-symmetrische Bildung des chordazentralen Knorpels nachweisen. Deshalb bezeichnen wir diesen um die Chorda dorsalis entstandenen Knorpel als Zentrum. Die Zentrumanlagen sind segmental hintereinander angeordnet (Abb. 1). Die einzelnen Segmente sind durch sehr zellreiche Platten der Chordascheide getrennt, die nicht verknorpeln, den primären Zwischenwirbelscheiben (Abb. 1, 7). Die Segmentierung der Chordascheide ist im Okzipitalbereich deutlich, wenn auch die bindegewebigen Trennplatten nicht so massiv sind wie weiter kaudal, entsprechend der weniger massiven Ausbildung der Chordascheide im Schädelbereich (vgl. Abb. 1, 2).

Die Neuralbogenblasteme sind der kranialen Hälfte jedes Zentrums angelagert, indem sie im Bereich des Okzipitale und des Atlas das Zentrum

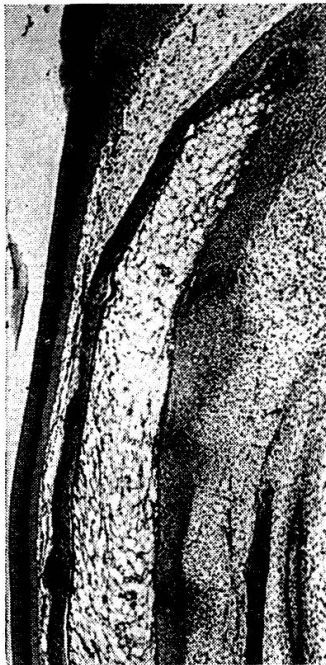

Abb. 1

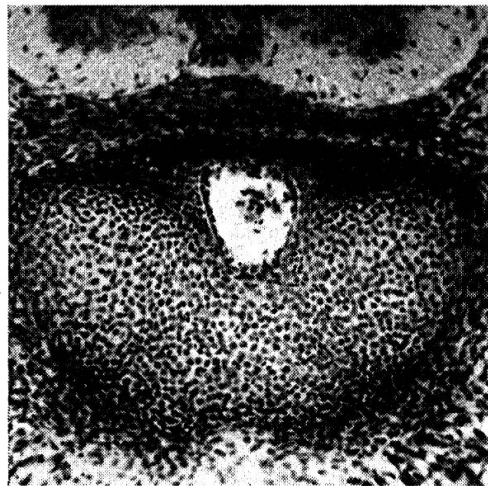


Abb. 2

Abb. 1. *Alligator mississippiensis*, 18 mm, sagittal, 15  $\mu$ , Hämatoxylin-Eosin, Schnitt 27/2, Vergr. 35  $\times$ . Die chordazentrale Knorpelbildung hat eben begonnen. Die primären Zwischenwirbelscheiben sind deutlich erkennbar: unten im Bild diejenige zwischen Axis und 3. Halswirbelkörper, anschließend nach kranial diejenige zwischen Axis und primärem Atlaskörper; diejenige zwischen primärem Atlaskörper und Okzipitale ist durch eine Eindellung der kutikulären Chordascheide dorsal gekennzeichnet, ebenfalls diejenige zwischen dem 2. und 3. Okzipitalsegment. Ventral und unterhalb des Okzipitale die hypochordale Spange des Atlas, die durch ein Blastem vom Atlaszentrum getrennt ist. Die hypochordalen Spangen des Axis und des 3. Halswirbels sind in Bildung begriffen.

Abb. 2. *Anguis fragilis* ♀, 1897, horizontal, 15  $\mu$ , Boraxcarmin, Schnitt 3/3/4, Vergr. 130  $\times$ . Die Chorda dorsalis liegt in einer dorsal-medianen Rinne des verknorpelten Okzipitale. Das chordazentrale Segment ist vorhanden, wenn auch nicht sehr massiv.

seitlich und ventral umfassen (Abb. 2, 3). Die ventral des Zentrums gelegenen Teile hat Froriep (1883) «hypochoordale Spangen» genannt. Im Bereich des Axis und weiter kaudal lagern sich die Neuralbögen mit einem massiven Zellager seitlich den Centra an (vgl. Abb. 6). Erst in späteren

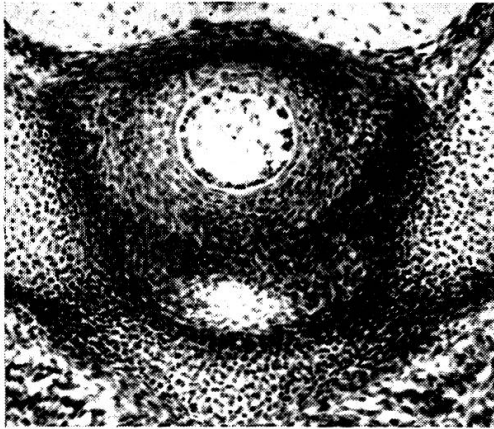


Abb. 3

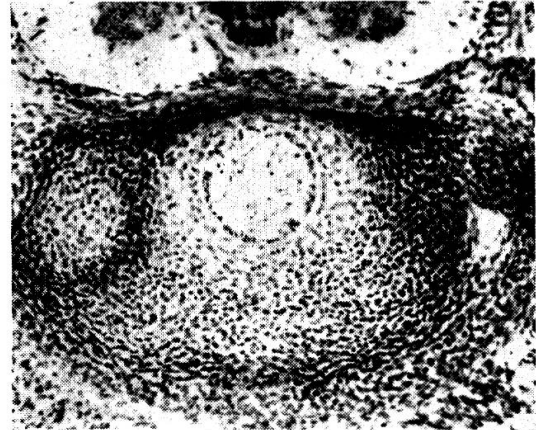


Abb. 4

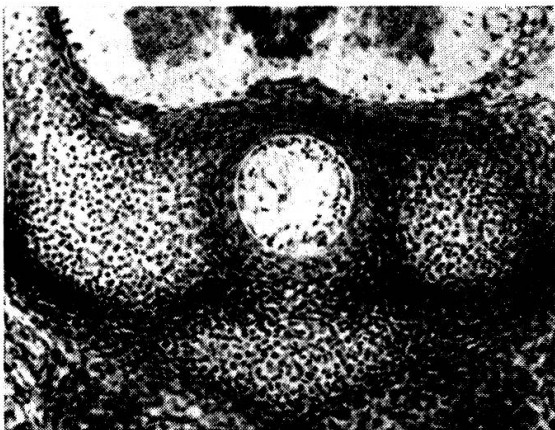


Abb. 5

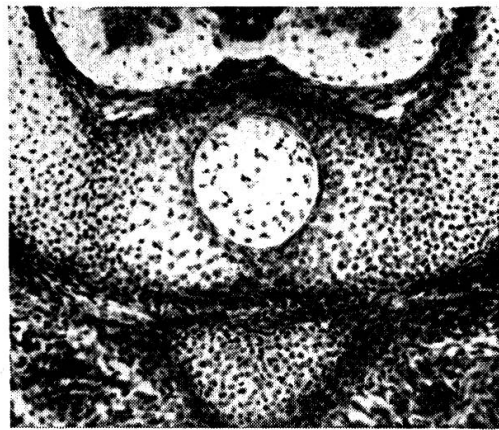


Abb. 6

Abb. 3 bis 6. Gleicher Embryo wie bei Abb. 2, Vergr. 130 ×.

Abb. 3. Schnitt 3/5/1. Die knorpligen Neuralbögen des Atlas haben sich mit der hypochoordalen Spange vereinigt. Um die Chorda dorsalis der chordazentral entstandene Knorpel des primären Atlaskörpers, der von den Neuralbögen durch ein dichtes Blastemlager getrennt ist.

Abb. 4. Schnitt 3/5/5. Der primäre Atlaskörper ist in seiner größten Ausdehnung getroffen. Links im Bild der Dentalfortsatz des Axis. Die Grenzschicht zwischen diesem und dem primären Atlaskörper wird in Knorpel umgewandelt, was besonders deutlich dorsal erkennbar ist. Rechts im Bild das dichte Blastemlager zwischen Neuralbogen des Atlas und dem zweiten Dentalfortsatz des Axis.

Abb. 5. Schnitt 3/6/1. Links im Bild der vom Neuralbogen des Axis entspringende Dentalfortsatz, rechts ist der Dentalfortsatz weiter kranial getroffen. Um die Chorda dorsalis die primäre Zwischenwirbelscheibe zwischen Atlas- und Axiskörper.

Abb. 6. Schnitt 3/6/3. Der chordazentral entstandene Axiskörper verwächst mit den Neuralbögen des Axis. Die Verwachsungsstelle ist durch den kleinzelligeren Knorpel gekennzeichnet.

Stadien vereinigen sich die entsprechenden segmentalen Bögen ventral und dorsal vom Zentrum. Die bilateral-symmetrischen Knorpelanlagen in den Neuralbögen sind vorerst noch durch ein dichtes Blastemlager von den Centra getrennt. Im Okzipitale ist schon sehr früh eine einheitliche Knorpelplatte vorhanden, die median eine neuralwärts gerichtete Rinne aufweist, in der die Chorda dorsalis mit ihrer hier besonders dünnen, nur wenig Knorpel enthaltenden Scheide gelegen ist (Abb. 2).

Die Verknorpelung der Neuralbögen schreitet rasch innerhalb des Blastemlagers fort. Beim Axis tritt sehr bald eine knorplige Verbindung zwischen Zentrum und Neuralbögen ein, wobei die Vereinigungsstelle noch lange Zeit durch die etwas kleineren und dichter gelagerten Knorpelzellen gekennzeichnet ist (Abb. 6). Aus dem kranialen Teil der beiden Neuralbögen des Axis, dicht lateral am Zentrum, bildet sich jederseits ein zuerst blastematöser, dann knorpelig werdender Fortsatz aus, der kranialwärts auswächst und sich mit dem seitlichen Umfang des Atlaszentrums vereinigt

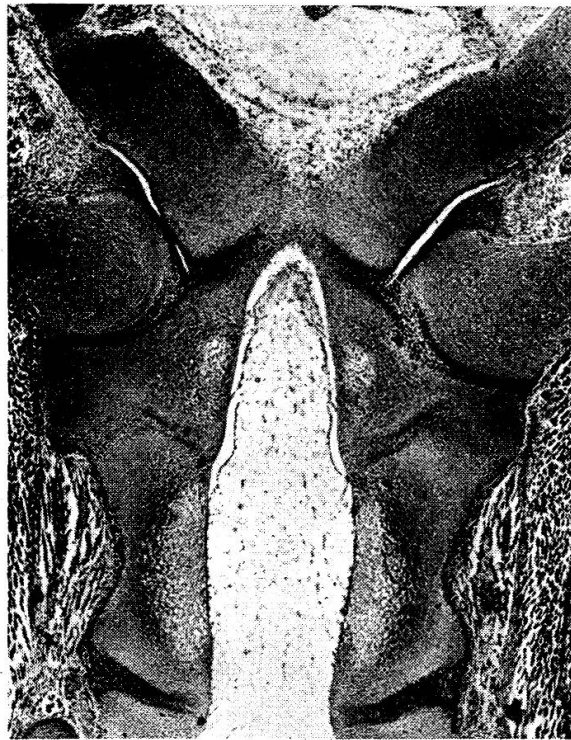


Abb. 7. Alligator mississippiensis, 27 mm, quer zum Kopf, 15  $\mu$ , Hämatoxylin-Eosin, Schnitt 85/1/1, Vergr. 35  $\times$ . Der Axis ist vollständig knorplig. Die chordazentral entstandenen primären Körper des Atlas und des Axis sind wegen der großen hellen Knorpelzellen gut zu erkennen. Die Neuralbögen des Axis sind knorplig mit den Körpern des Atlas und des Axis verwachsen. Die primäre Zwischenwirbelscheibe zwischen Atlas- und Axiszentrum hat sich vollständig in Knorpel umgewandelt. Diejenigen zwischen Okzipitale und Processus odontoideus sowie zwischen Axis und 3. Halswirbel sind in ein faseriges Bindegewebe umgewandelt. Beim unteren sieht man gegen die Chorda dorsalis zu die Gelenkspalte auftreten. Der Atlas ist durch Gelenkspalten vom Okzipitale getrennt. Im Bindegewebe zwischen Atlas und Axis ist noch keine Gelenkspalte zu erkennen, doch deutet die Auflockerung des Gewebes auf deren baldige Entstehung hin.

(Abb. 4, 5). Ihrer späteren Bedeutung nach bezeichnen wir diese Fortsätze als Dentalfortsätze. Sie verschmelzen knorpelig mit dem Atlaszentrum zum Processus odontoideus (Dens axis; vgl. Abb. 7). Zwischen Atlas- und Axiszentrum findet sich noch die bindegewebige Trennplatte dieser beiden chordazentralen Segmente (Abb. 5). In späteren Stadien verknorpelt diese Platte ebenfalls, womit der Axis in seiner späteren Form vollständig knorpelig angelegt ist (Abb. 7).

Die Knorpelanlagen in den Neuralbögen des Atlas vereinigen sich sehr bald mit dem in seiner hypochordalen Spange entstandenen Knorpel (Abb. 3). Zwischen Atlaszentrum und Dentalfortsätzen einerseits und der hypochordalen Spange sowie den Neuralbögen des Atlas andererseits ist stets ein dichtes Blastemlager vorhanden (Abb. 3), in dem später die Gelenkspalten entstehen. Im Blastemlager zwischen Atlas und Okzipitale bilden sich später ebenfalls Gelenkspalten aus (Abb. 7). In der primären Zwischenwirbelscheibe zwischen Okzipitale und Atlaszentrum bildet sich zentral das Ligamentum apicis dentis, peripher tritt ein Gelenkspalt auf, der mit dem Atlantookzipital-Gelenk verschmilzt. Die primäre Zwischenwirbelscheibe zwischen Axis und drittem Halswirbelzentrum wird später in ein Gelenk umgewandelt.

### Diskussion

Aus unseren Befunden geht hervor, daß bei Reptilien die Neuralbögen des Axis mit ihrem chordazentralen Teil und durch Vermittlung ihrer Dentalfortsätze auch mit dem chordazentralen Teil des Atlassegmentes verschmelzen. Der Processus odontoideus (Dens axis) besteht daher aus einer zentralen Partie, dem Atlaszentrum, und aus zwei symmetrischen lateralen Teilen, den Dentalfortsätzen des Axis. Die Ansicht Cuviers (1824) und Rathkes (1839, 1848, 1866), daß der Processus odontoideus den Atlaskörper darstelle, entspricht somit nicht vollständig unseren Befunden; nur die zentrale Partie des Zahnfortsatzes wird vom Atlaskörper gebildet. Froriep (1883) ist bei seinen sehr sorgfältigen Untersuchungen an Hühnerembryonen zum gleichen Ergebnis gekommen. Er schreibt (S. 224): «Dieser erste Körperknorpel, in innige Verbindung mit den beiden Bestandtheilen des zweiten Wirbels tretend, dem Körper sowohl wie dem Bogenknorpel, wird zum Zahnfortsatz dieses Wirbels, und dieser selbst dadurch zum Epistropheus». Auch Schauinsland (1906) hat bei Sphenodon dasselbe festgestellt (S. 538): «Der frei gewordene Körper aber verschmilzt mit dem Körper (und einem kleinen ventralen Teil der oberen Bögen) des zweiten Wirbels und bildet an ihm einen Zahnfortsatz». Der «kleine ventrale Teil der oberen Bögen» von Schauinsland entspricht dem, was wir als Dentalfortsätze bezeichnet haben.

Bei den Reptilien sind die Verwachsungsstellen zwischen Dentalfortsätzen und Atlaszentrum im Schnittbild auf der Kreislinie gelegen, die die Oberfläche des Zentrums begrenzt. Beim Menschen ist nach unseren früheren

Untersuchungen (Ludwig 1953) die Verwachsungsstelle der beiden Dentalfortsätze, die allein den Processus odontoideus (Dens axis) bilden, in der Medianebene gelegen. Eine chordazentral entstandene, knorpelige Zentrum-anlage konnten wir beim Menschen nicht nachweisen. Dies stimmt gut mit den von Grobstein und Holtzer (1955) experimentell an Mausembryonen erhobenen Befunden überein, daß die Chorda dorsalis in Anwesenheit des Rückenmarks keinen chordazentralen Knorpel induziert.

Die Entstehung der ersten Knorpelherde in der blastematösen Wirbelanlage zeigt uns eindeutig, daß bei Reptilien der Processus odontoideus das chordazentral entstandene Atlaszentrum enthält und daher als mit dem Axis verschmolzener Atlaskörper bezeichnet werden darf. Beim Menschen wird kein chordazentraler Atlaskörper angelegt. Der Dens axis (Processus odontoideus) des Menschen entsteht nur aus der Axisanlage und kann daher nicht dem Atlaskörper homolog sein.

Der Atlas besteht aus den Neuralbögen und der hypochordalen Spange. Er ist in allen Stadien durch Blastemgewebe von seinem chordazentralen Teil, dem Körper, getrennt. Unsere Befunde stimmen auch hier mit den Beschreibungen von Froriep (1883) und Schauinsland (1906) überein.

Im Bereich des Okzipitale weist das Verhalten der Chorda dorsalis darauf hin, daß wir es bei den Okzipitalsegmenten mit gleichartigen Anlagen wie beim Atlas zu tun haben. Die Chorda dorsalis mit den rudimentären, chordazentral entstandenen Centra liegt in einer dorsalen Rinne der knorpeligen Okzipitalanlage. Die ventral von der Chorda gelegene Knorpelpartie ist wahrscheinlich der hypochordalen Spange des Atlas homolog. Wir haben bei den Reptilien in den Okzipitalwirbeln höchst wahrscheinlich auch einen eigenen Wirbeltypus vor uns, dessen Prototyp der Atlas ist, wie wir es für den Menschen beschrieben haben (Ludwig 1957). Schon Gaupp (1900) hat die Lage der Chorda dorsalis bei der Rekonstruktion des knorpeligen Schädels von *Lacerta agilis* folgendermaßen beschrieben (S. 441): «So liegt die Chorda dorsalis . . . frei auf der Dorsalfäche der Basalplatte, die hier eine leichte mediane Delle zeigt». Er hat aber dieser Tatsache keine weitere Beachtung geschenkt.

### Zusammenfassung

Bei den Reptilien (*Alligator mississippiensis*, *Lacerta agilis* und *Anguis fragilis*) vereinigen sich die kranial aus den Neuralbögen des Axis emporschwachsenden Dentalfortsätze mit den seitlichen Partien des chordazentral entstandenen Atlaszentrums zum Processus odontoideus (Dens axis). Es wird also nicht der ganze Zahnfortsatz des Axis vom primären Atlaskörper gebildet, sondern nur seine zentrale Partie.

In der Diskussion wird auf die Tatsache hingewiesen, daß beim Menschen kein chordazentraler primärer Atlaskörper ausgebildet wird. Der Zahnfortsatz entwickelt sich beim Menschen nur aus den Dentalfortsätzen des Axis; er ist daher nicht, auch nicht teilweise, dem Atlaskörper homolog.



### Literaturverzeichnis

Cuvier G: Recherches sur les ossements fossiles, nouvelle éd. Vol. 5/II, Paris 1824, S. 207. – Froriep A.: Arch. Anat. Physiol., anat. Abt. 1883, S. 177–234. – Gaupp E.: Anat. H. 15, 433–595, 1900. – Grobstein C. und Holtzer H.: J. exp. Zool. 123, 333–358, 1955. – Holtzer H. und Detwiler S. R.: J. exp. Zool. 123, 335–370, 1953. – Ludwig K. S.: Morph. Jb. 93, 98–112, 1953. – id.: Acta anat. 30, 444–461, 1957. – Rathke H.: Entwicklungsgeschichte der Natter (Coluber Natrix). Königsberg 1839. – id.: Über die Entwicklung der Schildkröten. Braunschweig 1848. – id.: Untersuchungen über die Entwicklung und den Körperbau der Krokodile. Braunschweig 1866. – Remane A.: Wirbelsäule und ihre Abkömmlinge; in *Bolk-Göppert-Kallius-Luboschs* Hdb. d. vgl. Anat. d. Wirbeltiere, Bd. 4, Berlin und Wien 1936, S. 1–206. – Schauinsland H.: Die Entwicklung der Wirbelsäule nebst Rippen und Brustbein; in *Hertwigs* Hdb. d. vgl. und exp. Entwicklungslehre d. Wirbeltiere, Bd. III/2, Jena 1906, S. 339–572. – Strudel G.: Arch. Anat. micr. 44, 209–235, 1955. – Watterson R. L., Fowler I. und Fowler B. J.: Amer. J. Anat 95, 337–400, 1954.

## Vergleichend neurologische Betrachtungen über die Hand

Von E. Frauchiger, Bern

Es gehört zur täglichen Erfahrung des Arztes, vor allem des Chirurgen und des Neurologen, wie eng die Verbindungen zwischen der Hand und dem Nervensystem, dem Gehirn und der Psyche sind. Man denke an die Wiederherstellungschirurgie mit dem Bestreben, ein möglichst brauchbares Organ zu rekonstruieren, man vergegenwärtige sich die verschiedenen zentralen oder peripheren Nervenlähmungen an diesem fein ausgebildeten Körperteil bis zu dessen psychogenem, hysterischem Nichtgebrauch oder man überlege sich die Vielgestaltigkeit der möglichen Sensibilitätsausfälle und der schmerzhaften Zustände. Schon griechische Philosophen haben das bis heute nicht gelöste Problem diskutiert, ob der Mensch klug sei, weil er Hände habe oder ob er Hände habe, weil er klug sei.

Mit C. G. Carus, dem Anatomen, Psychologen und Freunde Goethes, halten wir dafür, daß der naturwissenschaftliche Zugang zum Verständnis der besonderen Bedeutung und der eigenartigen Funktionen der menschlichen Hand über die Befragung der Onto- und Phylogenese gehe. Die beiden ersten Abbildungen vermögen das hier Notwendige zur Ontogenese zu veranschaulichen. Bei zwei ungefähr gleichaltrigen, achtwöchigen Embryonen, einem Rinder- und einem Menschenkeimling, ist die Entwicklung der vorderen Extremität in der ventroparietalen Gegend zu erkennen. Bei beiden ist die anfängliche Ausstülpung plattenförmig gestaltet. Auf der Abbildung 1 nun ist die breite Ansatzfläche des noch undifferenzierten und gegen die Peripherie hin zugespitzten Organs zu erkennen. Mit der Abbildung 2 wird auf den Unterschied zum Säugetierfötus der Abbildung 1 aufmerksam gemacht. Beim menschlichen Embryo liegt schon ein in Oberarm, Vorderarm und Hand gegliedertes Organ vor. *Die embryologische Entwicklung weist dar-*