

Un cas de brucellose canine

Autor(en): **Burgisser, H. / Hintermann, J.**

Objektyp: **Article**

Zeitschrift: **Schweizer Archiv für Tierheilkunde SAT : die Fachzeitschrift für Tierärztinnen und Tierärzte = Archives Suisses de Médecine Vétérinaire ASMV : la revue professionnelle des vétérinaires**

Band (Jahr): **101 (1959)**

Heft 12

PDF erstellt am: **11.07.2024**

Persistenter Link: <https://doi.org/10.5169/seals-592463>

Nutzungsbedingungen

Die ETH-Bibliothek ist Anbieterin der digitalisierten Zeitschriften. Sie besitzt keine Urheberrechte an den Inhalten der Zeitschriften. Die Rechte liegen in der Regel bei den Herausgebern.

Die auf der Plattform e-periodica veröffentlichten Dokumente stehen für nicht-kommerzielle Zwecke in Lehre und Forschung sowie für die private Nutzung frei zur Verfügung. Einzelne Dateien oder Ausdrucke aus diesem Angebot können zusammen mit diesen Nutzungsbedingungen und den korrekten Herkunftsbezeichnungen weitergegeben werden.

Das Veröffentlichen von Bildern in Print- und Online-Publikationen ist nur mit vorheriger Genehmigung der Rechteinhaber erlaubt. Die systematische Speicherung von Teilen des elektronischen Angebots auf anderen Servern bedarf ebenfalls des schriftlichen Einverständnisses der Rechteinhaber.

Haftungsausschluss

Alle Angaben erfolgen ohne Gewähr für Vollständigkeit oder Richtigkeit. Es wird keine Haftung übernommen für Schäden durch die Verwendung von Informationen aus diesem Online-Angebot oder durch das Fehlen von Informationen. Dies gilt auch für Inhalte Dritter, die über dieses Angebot zugänglich sind.

périfolliculite intenses et profondes avec fortes altérations et prédominance de leucocytes éosinophiles dans l'exsudat.

Discussion sur d'éventuelles relations étiologiques. L'origine de cette dermatose n'a pas pu être élucidée.

Riassunto

Un giovane bovino, apparentemente sano sotto l'aspetto clinico, ha presentato per il periodo di un anno dalla comparsa dei sintomi fino alla macellazione) delle alterazioni macroscopiche e microscopiche profonde della pelle, senza prurito, nè dolore, nè disturbi dello stato generale. Le lesioni cutanee consistevano da una parte in una spiccatissima alopecia simmetrica e ipercheratosi e dall'altra in zone estese di pelle scarsa di pigmento ed arrossata. A tutte le parti cutanee è stata comune un'intensa follicolite profonda e perifollicolite, con forti alterazioni e predominanza di leucociti eosinofili nell'essudato.

Si discutono le possibili relazioni eziologiche. La causa di questa dermatosi non è stata identificabile.

Summary

An apparently healthy heifer developed prominent macroscopical and microscopical alterations in the skin within one year, i.e. from the first observation of symptoms to slaughter. No signs of itch, nor disturbances of the general health were noticed. The local symptoms were: high degree of symmetrical alopecia and hyperkeratosis, large poorly pigmented reddish patches of the skin with heavy folliculitis and perifolliculitis, alterations of the tissue and mainly eosinophilic exudation.

The possible etiological factors are discussed, but the cause of this disease was not elucidated.

Literaturhinweise

Andersson, P.: Nord. Vet.-Med. 6; 979-986 (1954). - Bach, E.: Schweiz. Arch. für Tierheilk. 64, 431-432 (1922). - Coffin, D. L.: Manual of Veterinary Clinical Pathology. Comstock Publishing Associates (1955) (Cornell University Press). - Freudiger, U.: Schweiz. Arch. für Tierheilk. 100, 318-325 (1958). - Hutt, F. B., und Saunders, L. Z.: Jour. Hered. 44, 97-103 (1953). - Köhler, H.: Arch. f. Experiment. Vet.-Med. 8, 164-198 (1954). - Král, F. und Novak, B. J.: Veterinary Dermatology. J. B. Lippincott Co., Philadelphia (1953). - Kupferschmied, H.: Zbl. Vet. Med. 4, 983-1004 (1957). - Labhart, A.: Klinik der inneren Sekretion. Springer Verlag, Berlin (1957). - Riek, R. F.: Aust. Vet. J. 29, 177-187 (1953).

Service vétérinaire cantonal et Institut Galli-Valerio, Lausanne

Un cas de brucellose canine

par H. Burgisser et J. Hintermann

La brucellose du chien a déjà fait l'objet de nombreuses publications à l'étranger. Mais, à l'époque où, dans notre pays, la lutte contre la brucellose bovine est en plein essort, il n'est pas superflu de rappeler que le chien, quoique très résistant, peut contracter cette infection et la transmettre à l'homme et à l'animal. La littérature ne donne que peu de précisions sur le

chien propagateur de brucelles. Cet animal s'infecte par la consommation d'un lait ou d'un placenta contaminé. L'excrétion de brucelles se fera chez la chienne à l'avortement et dans les jours qui suivent par les sécrétions utérines. La présence des bacilles est signalée dans les amygdales et les glandes salivaires, les organes génitaux et, plus rarement, dans les fèces et dans l'urine.

Le chien peut être à l'origine de l'infection humaine et la littérature en cite quelques cas (Nenzani; Dargeni et Blazy, Ostertag). Van der Hoeden considère le chien comme source d'infection importante pour l'homme et l'animal.

Pallaske, Verge, Feldmann ne lui attribuent qu'un rôle secondaire. Les chiens de berger peuvent maintenir l'infection au sein d'un troupeau (Ostertag et Mayer).

Seuls jusqu'à ce jour, quatre prélèvements de sang de chiens (1 Vaud, 1 Fribourg, 2 Valais) furent trouvés positifs à notre Institut.

Anamnèse et examens cliniques: M. B., à R., nous présente le 24 février 1959 un chien Boxer, golden, 2½ ans. Cet animal avait d'abord été vendu, à sa sortie du chenil d'origine, à un particulier chez lequel il est resté jusqu'à l'âge de 1½ an, pour être ensuite acquis par son propriétaire actuel. Il n'a jamais séjourné dans une exploitation agricole et vit actuellement dans une grande propriété privée où il n'y a pas de bétail.

Il nous est amené pour une augmentation de volume du testicule gauche. Elle se présente à la palpation comme une tumeur de l'épididyme qui est presque doublé en comparaison avec le côté droit.

Traitement et évolution: nous pratiquons l'ablation du testicule gauche sous analgésie générale («Thémalon») et sous anesthésie locale. Guérison par première intention. Lorsque le diagnostic inattendu de brucellose est connu, nous soumettons l'animal à des examens mensuels et procédons en même temps à des prises de sang et d'urine aux fins de contrôles périodiques.

Pendant toute la durée de l'observation, du 24 février au 15 septembre 1959, l'animal s'est toujours présenté en excellent état. A part une indigestion pendant deux jours en août, avec présence de bilirubine dans l'urine et une température atteignant 39,7°, le chien n'a jamais montré le moindre symptôme, notamment de l'hyperthermie.

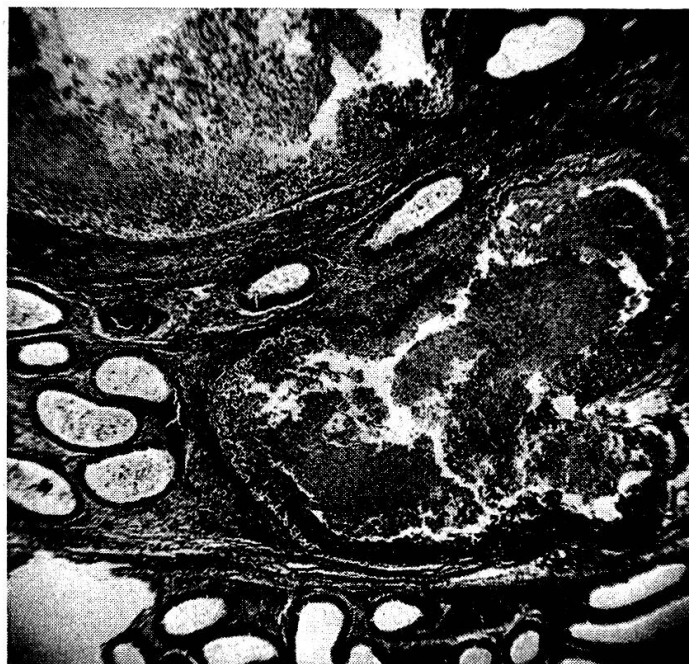
Pour différentes raisons, nous n'avons institué aucune thérapeutique: l'excellent état clinique ne nécessita jamais un traitement; d'autre part, il était intéressant de pouvoir suivre les éventuels symptômes d'un cas très rare de brucellose canine, ainsi que de démontrer qu'un chien peut être porteur et excréteur de bacilles de Bang sans la moindre manifestation clinique. Nous nous sommes finalement abstenu de préconiser un traitement aux antibiotiques, ces derniers étant loin de donner chaque fois le résultat escompté. Le propriétaire fut en outre informé de la contagiosité de son chien.

Agglutination: le taux des agglutinines sériques augmente malgré la castration. Il atteint 1/540 une semaine après l'intervention, 1/2560 10 semaines plus tard, 1/10240 après 23 semaines.

Anatomo-pathologie: le testicule n'est apparemment pas grossi. Il est de consistance un peu molle. Le volume de l'épididyme est augmenté. A la coupe, l'épididyme montre des cavités remplies d'une masse filante, épaisse, purulente qui, examinée au microscope, se révèle composée de leucocytes, de spermatozoïdes et de brucelles.

Examen bactériologique: la culture du pus sur milieu «W» en atmosphère de CO² révèle une brucelle qui, typisée selon les techniques habituelles, se classe comme une souche de *Br. abortus typique*.

Une semaine après la castration, on isole 50 colonies sur milieu « W » en CO² après étalement du sédiment urinaire, d'ailleurs riche en spermatozoïdes. Les examens ultérieurs se sont révélés négatifs.



Epididymite suppurée

Examen histologique: l'épididyme est le siège d'un processus inflammatoire chronique. Le canal épididymaire est rempli de leucocytes, de spermatozoïdes libres et phagocytés par des éléments macrophagiques.

De nombreux plasmocytes, lymphocytes, granulocytes neutrophiles et éosinophiles, histiocytes infiltrent l'épithélium et le tissu interstitiel oedémateux. La musculature montre des fibres hyalinisées, dissociées par l'infiltration cellulaire.

Dans le tissu interstitiel se trouvent des amas de leucocytes, de spermatozoïdes libres et phagocytés, d'érythrocytes résultant de la destruction du canal épididymaire. Un début d'encapsulation peut se manifester. Les vaisseaux sanguins sont congestionnés. (Voir photo.)

Le testicule ne présente qu'un oedème.

Conclusions: La présence d'une épididymite brucellose chez un boxer permet de rappeler que la brucellose existe chez le chien et que de nombreux travaux étrangers en ont déjà fait mention. Devant une lésion testiculaire, on doit toujours suspecter une brucellose.

Le chien, bien que très résistant à l'infection, peut devenir porteur de brucelles, les éliminer par la salive et par l'urine et constituer une source d'infection pour l'homme et pour l'animal.

Il serait notamment intéressant de contrôler l'excrétion des brucelles dans l'urine des chiens de bergers, car ceux-ci peuvent certainement être à l'origine de réinfection de troupeaux de moutons. La diffusion de brucelles

par l'urine d'un chien de berger peut certainement permettre, même si elle est intermittente, de nombreuses infections en souillant l'herbe. La technique de recherche est très simple, car il suffit d'ensemencer le sédiment urinaire sur une plaque « W ».

Dans le cas de notre boxer, la lésion brucellose primitive siège très vraisemblablement dans la partie supérieure de l'appareil génital. La lésion épидидymaire secondaire est le résultat d'une transmission intracanaliculaire.

Zusammenfassung

Der Nachweis einer durch Brucellose bedingten Epididymitis bei einem Boxer gab Anlaß zu der Feststellung, daß die Brucellose beim Hund auch vorkommt und darüber bereits mehrere ausländische Arbeiten vorliegen. Trotzdem der Hund gegen die Brucellainfektion sehr widerstandsfähig ist, kann er Keimträger sein und kommt als Infektionsquelle für Mensch und Tier in Frage. Dies ist besonders für den Schäferhund zu beachten, der durch Verunreinigung des Grases eine große Zahl von Schafen infizieren kann.

Riassunto

La dimostrazione di una epididimite da brucellosi in un boxer ha dato occasione di accertare che la brucellosi si verifica anche nel cane ed al riguardo si sono già pubblicati parecchi lavori all'estero. Pur essendo il cane molto resistente all'infezione brucellare, può essere portatore di germi e costituire una sorgente d'infezione per l'uomo e l'animale. Ciò va tenuto in nota soprattutto per il cane da pastore, che sporcando l'erba può infettare un numero notevole di pecore.

Summary

A case of epididymitis in a dog (boxer), caused by brucella demonstrated again the occurrence of this infection also in the dog as has been demonstrated by several investigations in other countries. Despite the relative resistance of the dog towards this infection, this animal might be a microbe carrier and a source of infection for men and animals. This is especially important regarding shepherd's dogs which are able to infect quite a number of sheep by contamination of the pasture.

Bibliographie

Boticelli, S.: Estudio experim. sobre la infeccion por Brucella canina transmitida por via endo-testicular. Rev. de veterinaria militar 1957, 5, 41. — Dargeni et Blazy: cit. Ostertag et Mayer. — Davis, C. L.: A clinical case of Brucellosis in a dog. The N. Amer. Veterinarian 1937, 48, 48. — Feldmann, W. H.: in Ostertag et Mayer. — Van der Hoeden: in Ostertag et Mayer. — Loeffler, W., Moroni, D. L., Frei, W.: Die Brucellose als Anthropo-Zoonose. Springer-Verlag, Berlin 1955. — Love, R., Hemphill, J., Cooper, M. S., de Mello, G. C., Goebel, J. C.: Epididymitis in a dog caused by Brucella abortus and treatment with aureomycin. The Cornell veterinarian 1952, 42, 36. — Morse, E. V., Ristic, M., Witt, L. E. et Wipf, L.: Canine abortion apparently due to «Brucella abortus». Journ. Amer. vet. med. Ass. 1953, 122, 18 in Rec. méd. vét. 1953, 129, 389. — Morse, E. V.: Canine brucellosis. Journ. Amer. vet. med. Ass. 1951, 119, 304 in Zentralbl. f. Bakt. Ref. 1953, 151, 404. — Nenzani: cit. Davis, C. L. — Nolan: Cornell vet. 1940, 30, 542, in Verge. — Ostertag, H. G.: cit. Ostertag, A. G. et Mayer, H. — Ostertag, H. G. et Mayer, H.: Die Verbreitung der Schafbrucellose bei Herdenhunden. Rindertuberkulose u. Brucellose in Monatshefte f. Thk. 1958, 10, 57. — Planz et Huddleson: Journ. Amer. vet. med. Ass. 1931, 79, 251, cit.

Verge. - Pallaske, G.: 2. Frage d. Abortus Bang-Infektion d. Fleischfresser. Berl. u. Münch. tierärztl. Wschr. 1938, p. 752. - Rementsova, M.M., Gouljaev, A.J., Solomina, V.F.: Renards et chiens porteurs de Brucella. Czvest. Akad. Naouk Kazakh. SSR 1956, No. 7, 62, in Bull. Inst. Pasteur 1957, 55, 3007. - Schwarz, H.: Verwerfen b. Hunden infolge Abortus Bang. Monatshefte f. Vet.-Med. 1954, p. 152. - Verge, J.: Brucellose des carnivores domestiques. Rec. Méd. Vét. 1946. 122, 97. - Whitby, Bosworth, Innes: The veterinary Record 1936, 48, 662, cit. Verge.

Zur Behandlung des chronischen Euterödems

Von L. Mittelholzer jun., Appenzell

Am Ende der Trächtigkeit ist bei Kühen, besonders aber bei Rindern, eine weiche bis derbweiche, kalte, unschmerzhaft, verschieden hochgradige Anschwellung des Euters, der Vulva, seltener des Unterbauches und der Unterbrust, zu beobachten, was man als Schwangerschafts- bzw. physiologisches Euterödem bezeichnet. Der Landwirt spricht von «Fluß», den er im allgemeinen als gutes Milchzeichen wertet. Diese Anschwellung entsteht wenige Wochen oder einige Tage vor der Geburt oder dem Abort und verschwindet in der Regel innerhalb von 10 bis 12 Tagen nach dem Partus.

Nicht normal ist der Verlauf, wenn das Schwangerschaftsödem nach dieser Zeit bestehen bleibt oder sich nur ungenügend zurückbildet. In diesem Fall sprechen wir von chronischem Euterödem, das der Landwirt hierzu-lande mit gestandenem Fluß, verhocktem Fluß, Kaltfluß, Wasserleist und Ledereuter je nach dem Grade der Erscheinungen bezeichnet.

Das temporäre physiologische Euterödem verlangt selten einen tierärztlichen Eingriff. Die Behandlung des chronischen Euterödems war dagegen bisher undankbar, weil man die kausalen Zusammenhänge der Ödembildung noch nicht genügend erkannte¹. Heute steht fest, daß verschiedene Komponenten zusammenwirken, die zur Bildung des Schwangerschaftsödems führen:

1. Der Druck des hochträchtigen Uterus auf die Schenkel- und Milchvenen erschwert den Blut- und Lymphabfluß;
2. durch gesteigerten kapillaren Druck wird vermehrt Flüssigkeit aus den Blutgefäßen abfiltriert;
3. nach dem Trockenstehen tritt am Ende der Trächtigkeit eine gewaltige Entwicklung des Euters ein. Der Übergang von der Galt- zur Lakta-

¹ Daß der Erfolg der bisherigen Behandlung wenig überzeugend war, beweisen die häufigen Zuschriften im Briefkasten unserer landwirtschaftlichen Zeitschriften. Vgl. die Anfragen in den Nrn. 2, 4 und 6 des laufenden Jahrganges der Zeitschrift «Die Grüne» sowie das dort regelmäßig erscheinende Inserat einer «sicher wirkenden» Salbe gegen Wasserleist und alle sonstigen Euterkrankheiten. Die Erfahrungen des Praktikers und des Landwirtes zeigen indessen, daß auf diese einfache Art dem Euterödem nicht beizukommen ist.