

# Impotentia coeundi nach Penisknickung beim Stier

Autor(en): **König, H.**

Objektyp: **Article**

Zeitschrift: **Schweizer Archiv für Tierheilkunde SAT : die Fachzeitschrift für Tierärztinnen und Tierärzte = Archives Suisses de Médecine Vétérinaire ASMV : la revue professionnelle des vétérinaires**

Band (Jahr): **102 (1960)**

Heft 3

PDF erstellt am: **05.08.2024**

Persistenter Link: <https://doi.org/10.5169/seals-588597>

## **Nutzungsbedingungen**

Die ETH-Bibliothek ist Anbieterin der digitalisierten Zeitschriften. Sie besitzt keine Urheberrechte an den Inhalten der Zeitschriften. Die Rechte liegen in der Regel bei den Herausgebern.

Die auf der Plattform e-periodica veröffentlichten Dokumente stehen für nicht-kommerzielle Zwecke in Lehre und Forschung sowie für die private Nutzung frei zur Verfügung. Einzelne Dateien oder Ausdrucke aus diesem Angebot können zusammen mit diesen Nutzungsbedingungen und den korrekten Herkunftsbezeichnungen weitergegeben werden.

Das Veröffentlichen von Bildern in Print- und Online-Publikationen ist nur mit vorheriger Genehmigung der Rechteinhaber erlaubt. Die systematische Speicherung von Teilen des elektronischen Angebots auf anderen Servern bedarf ebenfalls des schriftlichen Einverständnisses der Rechteinhaber.

## **Haftungsausschluss**

Alle Angaben erfolgen ohne Gewähr für Vollständigkeit oder Richtigkeit. Es wird keine Haftung übernommen für Schäden durch die Verwendung von Informationen aus diesem Online-Angebot oder durch das Fehlen von Informationen. Dies gilt auch für Inhalte Dritter, die über dieses Angebot zugänglich sind.

mente alla prova della tubercolina a fra i 246 suini reagirono 112, ossia il 45,5%. Solo 12 effettivi rimasero esenti dall'infezione.

Il significato della reazione tubercolinica intracutanea nel suino soddisfece completamente. La sicurezza dell'infezione può essere designata come elevata, poichè quasi tutti i suini che erano stati posti insieme con la mucca affetta da tubercolosi mammaria reagirono positivamente, gli altri in forma negativa.

Sotto l'aspetto della patologia, è sorprendente che nei bovini la tubercolosi si limitò, nell'80% dei casi, al focolaio primario, mentre i suini presentarono spesso fenomeni di generalizzazione precoce. Ciò depone per una più elevata recettività del suino di fronte ad un'infezione di origine alimentare. Sotto l'aspetto epizootico è degno di nota che gli animali direttamente infettati con il latte magro non hanno trasmesso la malattia ad altri compagni di stalla.

### Summary

Description of an expanded enzooty of tuberculosis caused by skim-milk in a community, which was free of tuberculosis since 1954. Source of infection was a 14 years old cow which had been slaughtered on account of mastitis with general disturbances already 6 weeks before the detection of the infection. In all animals, cattle and pigs, fed on infected milk the disease appeared. Of the total number of cattle in the community, 598 head, 103 = 17,5%, mostly young animals, and of 246 pigs 112 = 45,5% had a positive tuberculin reaction. Only 12 herds were free. The exactitude of the intradermal tuberculin test in pigs was completely satisfactory as almost all pigs fed on the infected milk before the elimination of the tuberculous cow showed a positive, all others a negative reaction.

An interesting fact: While in 80% of the infected cattle the disease was restricted to the primary focus, the pigs showed in a great number signs of early generalisation. So the resistance of the pig towards oral infection is lower than in cattle. Further it is noteworthy, that the disease did not spread from the animals infected by the skim-milk.

### Literatur

[1] Nabholz A.: Schw. Archiv f. Tierheilk. 1957, Bd. 99, S. 553. – [2] Lanz E.: Schw. Archiv f. Tierheilk. 1955, Bd. 97, S. 229. – [3] Francis J.: Tuberculosis in animals and men. 1958.

---

Aus dem Veterinär-pathologischen Institut der Universität Bern  
(Direktor: Prof. Dr. H. Hauser)

## Impotentia coeundi nach Penisknickung beim Stier<sup>1</sup>

Von H. König

### Einleitung

Mit den gesteigerten Anforderungen in der Tierzucht gibt *mangelhafte Fruchtbarkeit bei Zuchtstieren* mehr und mehr zu vorzeitiger Schlachtung Anlaß. Seit etwa 6 Jahren wird diesem wirtschaftlich wichtigen Problem

---

<sup>1</sup> Auszugsweise vorgetragen vor der Assistentenvereinigung im Tierspital Bern am 9. 6. 1959.

im Veterinär-pathologischen Institut Bern durch systematische pathologisch-anatomische und histologische Untersuchungen an Geschlechtsorganen von Stieren große Aufmerksamkeit geschenkt<sup>1</sup>. Über *Hodenveränderungen bei Impotentia generandi* wurde an anderer Stelle bereits kurz berichtet (König).

Die vorliegende Arbeit befaßt sich mit 8 besonderen Fällen von *Impotentia coeundi*, die im erwähnten Zeitabschnitt zur Beobachtung kamen. Bei allen 8 Stieren lag ein ganz bestimmtes Krankheitsbild vor, das in der Literatur unter der Bezeichnung *Penisfraktur*, *-knickung* oder *-hämatom* gelegentlich erwähnt wird. Das gehäufte Auftreten solcher Fälle gab Anlaß, der Sache nachzugehen und darüber zu berichten.

### Schrifttum

In der Fachliteratur sind Angaben über die genannte Penisverletzung bei Stieren spärlich. Nach den folgenden amerikanischen Arbeiten soll das Leiden in Amerika öfters diagnostiziert und auch mehrmals mit Erfolg behandelt worden sein.

Kingman (1948), Wheat (1951) und Lenert (1956) berichten kurz über *Blutungen* oder *Hämatome* im Corpus cavernosum penis, bzw. am Penis, mit Sitz knapp vor dem Skrotum und der Flexura sigmoidea, verursacht durch Unfall beim Deckakt (Knickung des erigierten Penis). Farquharson (1952) und Milne (1954) wählen für die gleichen Veränderungen die weniger geeignete Bezeichnung *Penisfraktur*, machen aber genauere Angaben über das Wesen der Erkrankung. Danach handelt es sich um eine *Ruptur der Tunica albuginea penis* an einer bevorzugten Stelle knapp vor oder noch innerhalb der unteren Kurve der Flexura sigmoidea (gegenüber dem Ansatz der Afterpenismuskeln). Die Ruptur sitzt immer dorsal am Penisschaft und geht bis in das Corpus cavernosum penis hinein. Von dort aus entstehen meistens ausge dehnte, *hämatomartige Blutungen* in die umgebende Penisscheide, äußerlich öfters als Anschwellung knapp vor oder hinter dem Skrotum sichtbar. Nachfolgende Organisation und bindegewebige Verwachsungen führen zu einem vollständigen Unvermögen, den Penis auszustoßen, und damit zu einer unheilbaren Deckimpotenz. Deshalb empfehlen die genannten Autoren folgenden chirurgischen Eingriff 3 bis 10 Tage nach dem Unfall:

Futterentzug 24 bis 30 Stunden vor der Operation. Allgemeinnarkose oder Sakralanästhesie, dazu Lokalanästhesie. Stier in Seitenlage. Hautschnitt vor dem Skrotum, seitlich und längs der Rute auf deren größter Schwellung. Sorgfältiges Vordringen bis zur Rupturstelle, wobei jede neue Blutung sogleich zu stillen ist. Vollständiges Entfernen von Blut- und Fibringerinnseln sowie allfälligen Verwachsungen. Naht des Risses in der Tunica albuginea penis. Sorgfältige Kontrolle aller Blutungen. Naht des subkutanen Gewebes und der Haut. Wesentlich für den Erfolg der Operation sind Asepsis, vollständiges Entfernen der Blutgerinnsel und Verwachsungen, sorgfältige Wiedervereinigung des Tunicarisses und Blutstillung. Zur Vermeidung von neuen Verwachsungen ist der Stier täglich neben ein brünstiges Tier zu stellen, um das Ausstoßen der Rute herbeizuführen, ohne aber den Stier springen zu lassen (Gefahr von Rezidiven). Nach 1 bis 2 Wochen soll ein normaler Deckakt wieder möglich sein.

Von europäischen Autoren liegen nur Einzelbeobachtungen vor, in denen die Penisknickung weniger optimistisch beurteilt wird. Möller-Sörensen (1940) erwähnt 4 Fälle von Penisquetschung und -fraktur mit meist ungünstigem Verlauf (Deckimpotenz). Aehnelt (1952) berichtet von einem Jungtier, der mit erigiertem

<sup>1</sup> Da die Untersuchungen in Zusammenarbeit mit der Veterinär-ambulatorischen Klinik Bern weitergeführt werden, ist der Autor für diesbezügliche Meldungen aus der Praxis dankbar.

Penis wiederholt über einen Zaun zu einem brünstigen Rind sprang und sich eine schwere Penisknickung mit von außen sichtbarer Hämatombildung zuzog, die zu vollständiger Impotentia coeundi führte. Nach Setinski (1954) erlitt ein Stier bei der Spermagewinnung mit der künstlichen Vagina eine ähnliche Penisknickung. Während des Nachstoßes wurde die künstliche Vagina mitsamt der eingeführten Rute durch eine plötzliche heftige Bewegung der Kuh stark weggedrängt und der ausgestreckte Penis im Bereich der Präputialöffnung abgeknickt, gefolgt von armsdicker Schwellung (Hämatom) und Deckimpotenz. Der Stier wurde ohne Behandlung geschlachtet, weil er noch mit Tuberkulose behaftet war.

Nach einer persönlichen Mitteilung hat Gruebler in Südamerika das erwähnte Leiden bei Stieren mehrmals gesehen und auch – wie oben angegeben – operativ anzugehen versucht. Nach ihm ist aber die Prognose trotzdem sehr zweifelhaft, weil die Sprungfähigkeit oft auch nach Behandlung zu wünschen übrigläßt und weil eine große Gefahr für Rezidive besteht.

## Eigene Untersuchungen

### 1. Anamnestiche Erhebungen anhand der Stallbüchlein

Für die Beurteilung der Decktätigkeit und Fruchtbarkeit von Zuchtstieren ist eine *zuverlässige, ausführliche Anamnese* wesentlich. Zu ihrer Vervollständigung wird in die eigenen Untersuchungen in den letzten Jahren immer auch eine systematische *Kontrolle der Stallbüchlein* einbezogen und für jeden Stier eine tabellarische Aufstellung sämtlicher Sprungdaten gemacht (mit Kennzeichnung der erfolglosen und wiederholten Sprünge).

Meistens ist im Stallbüchlein nicht vermerkt, ob ein Sprung erfolgreich war (ausgenommen Angaben über Abstammungsausweise für Nachkommen des betreffenden Stieres und spezielle Anmerkungen einzelner Stierhalter oder Zuchtbuchführer). In der Regel wird aber ein weibliches Tier bei Nichtkonzeption nach dem 1. und eventuell 2. Sprung nochmals zum gleichen Stier geführt und erneut im Stallbüchlein eingetragen. Damit ist eine *Bestimmung der sicher erfolglosen ersten Sprünge* möglich. Ihre Zahl und ihr *prozentualer Anteil an allen ersten Sprüngen* geben recht gute Hinweise auf die Fruchtbarkeit und auf allfällige Störungen bei männlichen und weiblichen Tieren.

Für die vorliegenden Fälle, die mit wenigen Ausnahmen erst nach der Schlachtung bekannt und erst durch die pathologisch-anatomische Untersuchung, das heißt einige Tage post festum als solche diagnostiziert wurden, war die nachträgliche Kontrolle der Stallbüchlein besonders wertvoll. Abb. 1 gibt einen Überblick über die Decktätigkeit der 8 untersuchten Stiere während der letzten 1–2 Lebensjahre. Aus den graphisch dargestellten monatlichen Zahlen der erfolglosen ersten Sprünge, der ersten Sprünge insgesamt und der Summe aller Sprünge sind die monatlichen Schwankungen im Deckgeschäft und die stärkste jahreszeitliche Beanspruchung der Stiere gut ersichtlich. Letztere findet in den meisten Viehzuchtgenossenschaften während des ersten Quartals statt. Dann folgt jeweils eine deutliche Abnahme der Sprünge, manchmal sogar eine längere Ruhepause bis zur nächsten Deckperiode.

Nach eigenen Erfahrungen sollte *der durchschnittliche prozentuale Anteil sämtlicher erfolgloser 1. Sprünge an der Gesamtzahl der 1. Sprünge* (gestrichelte Linie) unter normalen Verhältnissen 30–40% nicht wesentlich übersteigen. (Dieser Wert entspricht einer Befruchtungsziffer von etwa 60–70%.) Diese Anforderung wurde von den 8 Stieren bis zu ihrer Erkrankung mehr oder weniger gut erfüllt. Irgendwelche Störungen scheinen auch nach den erhaltenen Vorberichten nicht vorausgegangen zu sein. (Die zum Teil mangelhaften Resultate bei «Michel» wurden durch Rückfragen bestätigt.)

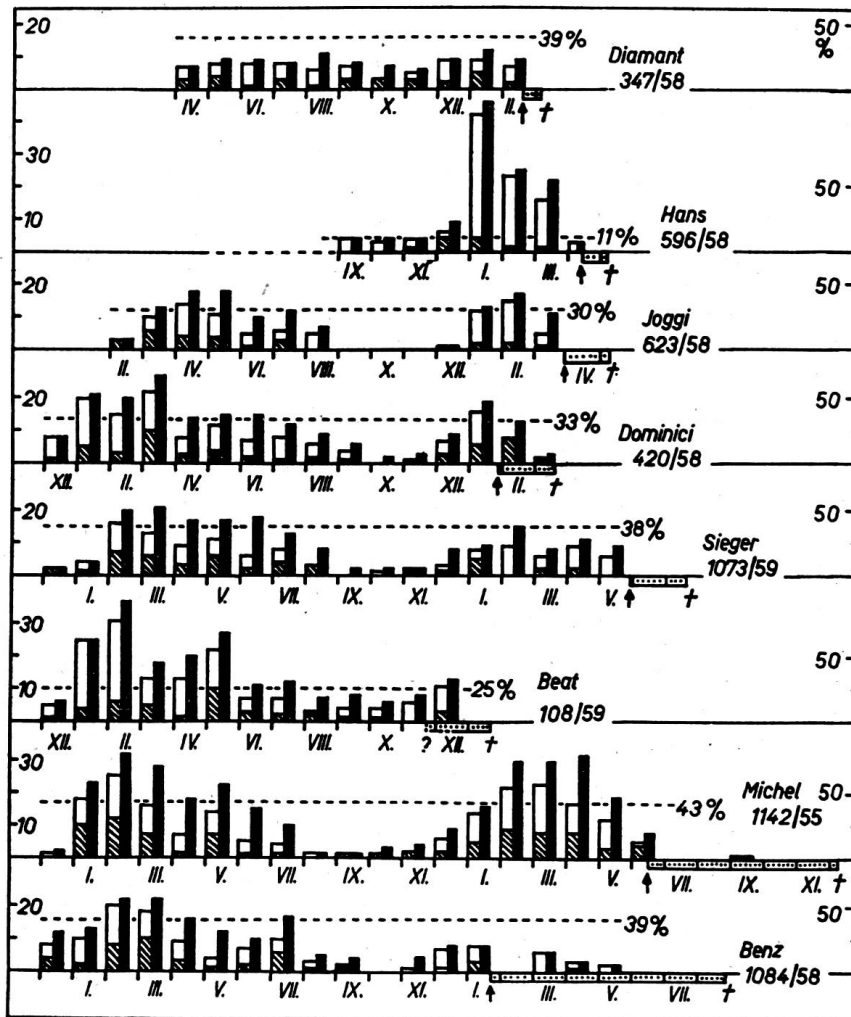
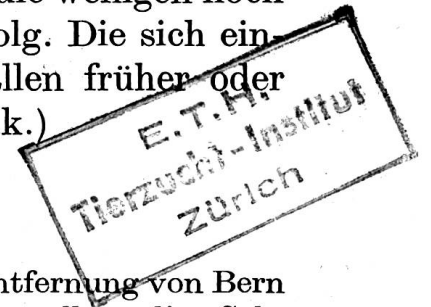

Abb. 1. Decktätigkeit der 8 Stiere vor und nach der Penisverletzung.

- = monatliche Zahl der 1. Sprünge (schraffiert = erfolglos)
- = monatliche Zahl aller Sprünge (Skala links)
- = durchschnittlicher Anteil der erfolglosen 1. Sprünge an der Summe aller 1. Sprünge (in %, Skala rechts)
- ↑ = Datum der Penisverletzung
- † = Datum der Schlachtung
- = Dauer der Erkrankung, nach unten zunehmend

(Die einzelnen Monate sind durch römische Ziffern bezeichnet.)

Mit dem nach den pathologisch-histologischen Befunden vermuteten und mit Hilfe von Anamnese und späteren Nachforschungen rekonstruierten Datum der Penisverletzung (↑) hörte die Decktätigkeit der Stiere ziemlich abrupt – bei «Dominici» und «Beat» allmählich – auf. Die Tiere waren nicht mehr oder nur noch mit Mühe zum Decken zu bringen, und die wenigen noch ausgeführten Sprünge blieben zum größeren Teil ohne Erfolg. Die sich einstellende *vollständige Impotentia coeundi* gab in allen Fällen früher oder später zur Schlachtung Anlaß. (Einzelheiten siehe Kasuistik.)



## 2. Untersuchungstechnik

Da die meisten Stiere ohne vorherige Meldung und in größerer Entfernung von Bern geschlachtet wurden, konnte nur bei «Dominici» und «Michel» eine vollständige Sektion gemacht werden. In den übrigen Fällen besorgten praktizierende Kollegen oder Schlachthoftierärzte die Entnahme und Einsendung des Materials.

Im Institut wurde der Penis jeweils vor der genaueren Untersuchung mitsamt Afterpenismuskeln, Präputium und angrenzendem Bindegewebe möglichst *in situ* fixiert<sup>1</sup>, nachher sorgfältig präpariert und der Penisschaft längs aufgeschnitten, wenn nötig noch nachfixiert und nach Rückgewinnung der Farben<sup>1</sup> photographiert.

## 3. Kasuistik (nach der Krankheitsdauer geordnet)

Stier «Diamant», geb. 5. 12. 1955. VPI Nr. 347/58.

*Anamnese:* Sprungfähigkeit bis zum 15. 2. 1958 normal. Dann Schwellung am Schlauch und Impotentia coeundi. Am Tage vor der Schlachtung (6. 3. 1958) trotz starker Libido vollständiges Unvermögen, den Penis auszustoßen.

*Sektion:* Durch Tierarzt an Bauchunterseite beidseitig vom Schlauch mehrere subkutane, flächenhafte Blutungen festgestellt.

*Penispräparat:* Von außen beträchtliche Anschwellung. Im Längsschnitt ausgedehnte, hämatomartige Blutungen entlang dem Penisschaft (dorsal und seitlich), ausgehend von Rupturstelle, etwa 1 bis 2 cm vor der Flexura sigmoidea. Riß der Tunica albuginea dorsal am Penis geht knapp bis zur Mitte des Corpus cavernosum penis (s. Abb. 2).

*Histologische Untersuchung:* An Rupturstelle und in Randgebiet der Hämatome frische Organisationsprozesse, deren Alter dem Vorbericht entspricht.

*Hoden:* Leichte, herdförmige Degeneration (histologisch).

*Nachkontrolle:* Zuerst ohne Ergebnis. Verdacht auf böswillige Beschädigung, da kurz vorher Stier «Benz» unter gleichen Symptomen erkrankt. Später *Sprungstand* und *Unfall beim Deckakt* beschuldigt. (Vgl. Abb. 9.)

*Krankheitsdauer:* Etwa 2–3 Wochen.

Stier «Hans», geb. 8. 6. 1954. VPI Nr. 596/58.

*Anamnese:* Sprungfähigkeit bis zum 9. 4. 1958 normal. Dann Impotentia coeundi. Schlachtung am 29. 4. 1958.

### <sup>1</sup> Verfahren:

1. Fixation in Formol-Glaubersalz-Lösung (4%ige Formalinlösung mit 2% Natriumsulfat), 3–5 Tage.
2. Abtrocknen mit einem Tuch.
3. Einlegen in Alkohol (85–90%), bis die Farben zurückkehren. Einige Stunden.
4. Aufbewahren in Arsen-Glyzerin (2 Teile gesättigte Arsentrionydlösung, 3 Teile Glyzerin).

*Sektion:* Im Schlachthof nichts Besonderes festgestellt.

*Penispräparat:* Von außen nur flache Verdickung mit bräunlichen Stellen (= geringen flächenhaften Blutungen) und kleinen Verwachsungen. Im Längsschnitt dorsal, knapp 3 cm vor der Flexura sigmoidea eine Ruptur der Tunica albuginea mit keilförmigem Defekt und kleinem Hämatom (Abb. 6). In verschiedenen Querschnitten durch die flache Verdickung längs des Penis sind Blutungsresiduen und beginnende Verhärtungen zu erkennen.

*Histologische Untersuchung:* Defekt ausgefüllt durch Organisationsgewebe mit Kollagenfaserbildung. Blutpigmentabbau (auch in den flächenhaften Blutungen). Beginnende Induration entlang Penis. Alter der Prozesse eher höher als laut Vorbericht.

*Hoden:* Beginnende leichte Degeneration.

*Nachkontrolle:* Sprungstand, in dem die Kühe tief gestellt und fest fixiert wurden. Angeblich kein Unfall beobachtet.

*Krankheitsdauer:* Mindestens 3 Wochen.

*Stier «Joggi», geb. 1. 2. 1956. VPI Nr. 623/58.*

*Anamnese:* Sprungfähigkeit bis Ende März 1958 normal. Dann starke Schwellung der Rute und Impotentia coeundi. Der Stier habe die Rute nur noch einige Zentimeter ausstoßen können und nicht mehr springen wollen. Klinische Diagnose durch Tierarzt: Penisverstauchung mit Abknickung 10 bis 15 cm oral Scrotum. Schlachtung am 8. 5. 1958.

*Sektion:* Nicht ausgeführt.

*Penispräparat:* Von außen deutliche Verdickung vor der Flexura sigmoidea und Verwachsungen mit der Umgebung. Im Längsschnitt dorsal, 1 bis 2 cm vor der S-förmigen Krümmung ein Riß der Tunica albuginea mit keilförmigem Defekt. Mannsfaustgroßes, derbes Gebilde = weitgehend organisiertes und induriertes Hämatom (Abb. 4).

## Legenden zu den Abbildungen

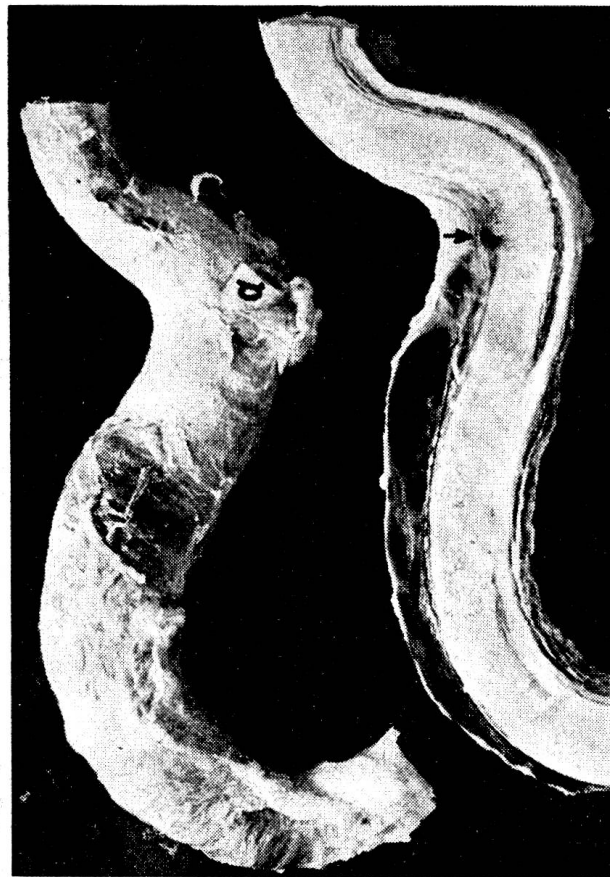Sämtliche Aufnahmen (ausgenommen Abb. 5) zeigen die *Rutenlängsschnitte* in der Ansicht von links.

a = Afterpenismuskel links  
b = Afterpenismuskel rechts

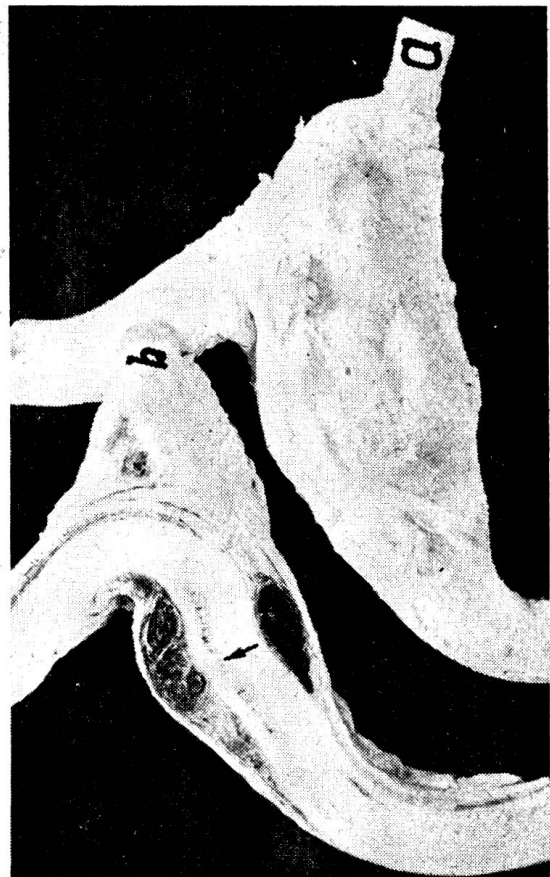↓ = Penis-Rupturstelle

- Abb. 2. Stier «Diamant». Penisknickung etwa 2–3 Wochen alt. Rupturstelle mit Blutung. Ausgedehnte Hämatombildung dorsal und lateral längs Penisschaft (Maßstab wie Abb. 4).
- Abb. 3. Stier «Dominici». Penisknickung maximal 7 Wochen alt, noch jetzt deutlich. Rupturstelle weitgehend organisiert. Ausgedehnte Hämatome rings um den Penis, zum Teil organisiert (Maßstab wie Abb. 4).
- Abb. 4. Stier «Joggi». Penisknickung 5–6 Wochen alt. Rupturstelle mit kleiner Blutung, zum Teil organisiert. Ausgedehntes Hämatom dorsal und seitlich am Penis, weitgehend organisiert.
- Abb. 5. Stier «Beat». Penisknickung mindestens 2 Monate alt. Rupturstelle weitgehend repariert (Narbenbildung). Ansicht der linken Penishälfte von innen.
- Abb. 6. Stier «Hans». Penisknickung mindestens 3 Wochen alt. Rupturstelle mit kleinem Hämatom. Ansicht der rechten Penishälfte von innen (Maßstab wie Abb. 5).
- Abb. 7. Stier «Sieger». Penisknickung 7–8 Wochen alt. Rupturstelle mit kleiner Blutung, in Abheilung begriffen.
- Abb. 8. Stier «Benz». Penisknickung 7 Monate alt, noch jetzt deutlich. Rupturstelle und Hämatome vollständig vernarbt (Maßstab wie Abb. 4).

4



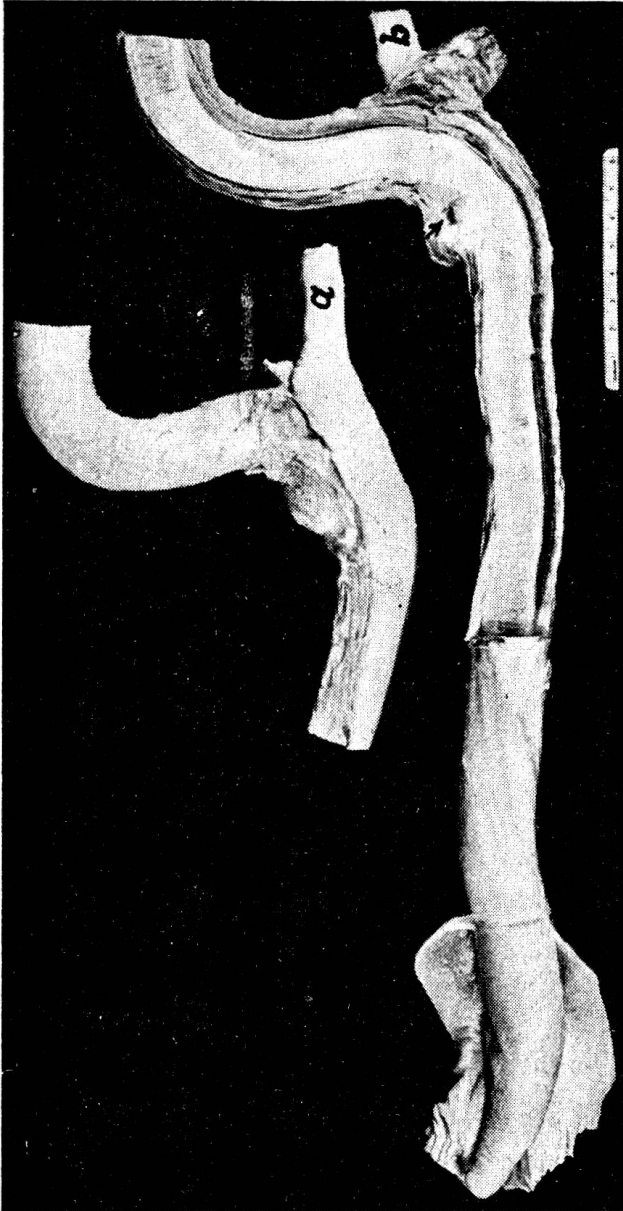2



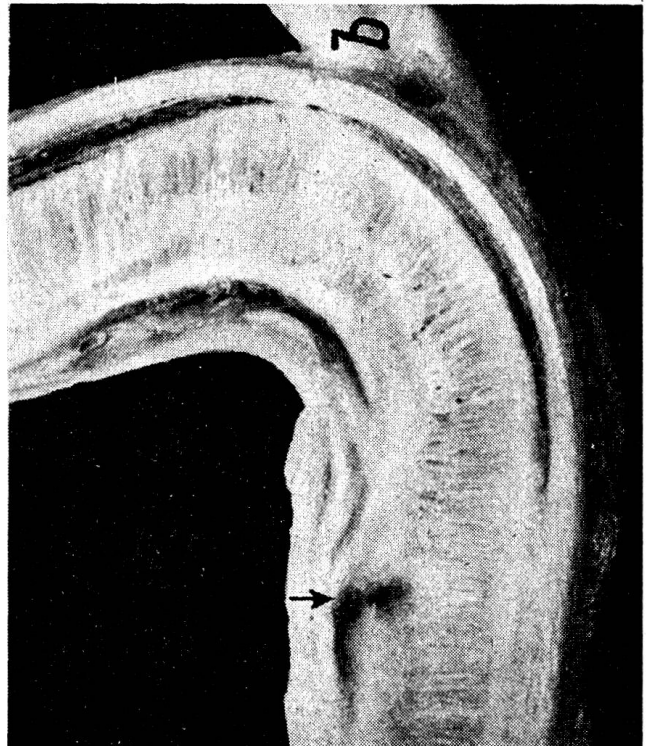
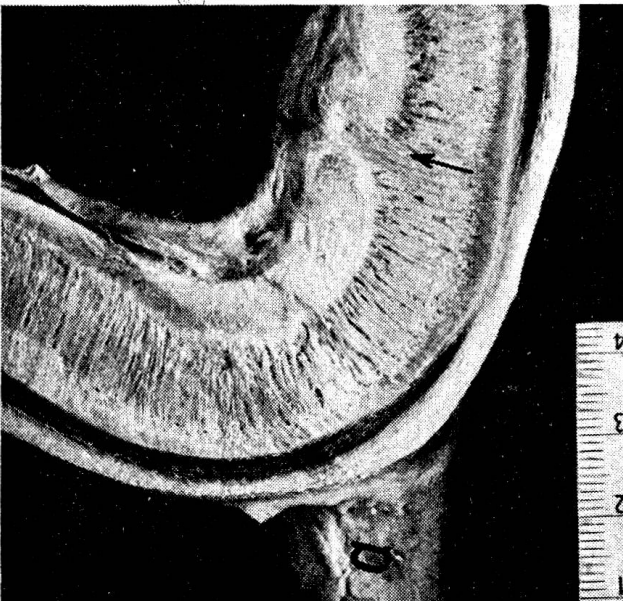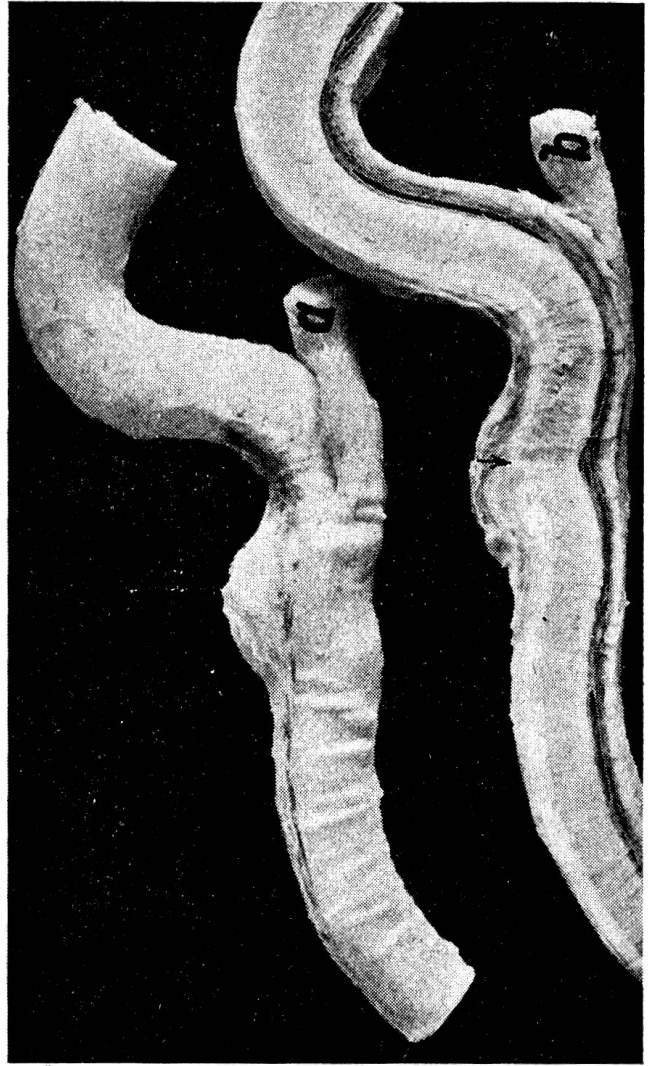
3



7



8



5

6

*Histologische Untersuchung:* Penisdefekt bis auf kleinen Blutungsbezirk organisiert, Blutpigmentabbau und Kollagenfaserreifung. Im Hämatom ausgedehnte Blutungen, Blutpigmentabbau, deutliche Organisation vom Rande her mit ziemlich reichlichen Kollagenfasern. Alter der Prozesse entspricht dem Vorbericht.

*Hoden:* Nicht untersucht.

*Nachkontrolle:* Sprungstand mit tiefer Grube, Kühe darin fest fixiert. Der Stier habe sich bei einem heftigen Sprung Ende März 1958 forciert, worauf die Rute gut 10 cm geschwollen gewesen sei (*Unfall*).

*Krankheitsdauer:* 5 bis 6 Wochen.

Stier «Dominici», geb. 8. 12. 1954. VPI Nr. 420/58.

*Anamnese:* Sprungfähigkeit bis zum 27. 1. 1958 normal. Damals Verweigerung eines Sprunges. Seither mangelhafte Resultate (von 18 Sprüngen nur 2 von Erfolg). Schwellung der Rute im Bereich des Afterpenismuskels-Ansatzes. Klinische Diagnose durch Tierarzt: Penisverstauchung. Lehm- und Salbentherapie erfolglos. Schlachtung am 19. 3. 1958.

*Sektion:* Rutenschwellung knapp hinter dem Scrotum palpierbar und nach Entfernen der Haut leicht mitsamt der Rute aus dem umgebenden lockeren Bindegewebe herauszuschälen. Übrige Organe o. B.

*Penispräparat:* Von außen faustgroße, derbe Auftreibung vor der Flexura sigmoidea mit knotigem Anhängsel nach kaudal (letzteres gegenüber Afterpenismuskeln verschiebbar). Im Längsschnitt ausgedehnte Hämatome rings um den Penis und eine Rupturstelle 3 bis 4 cm vor der S-förmigen Krümmung, *deutliche Penisknickung* (Abb. 3).

*Histologische Untersuchung:* Penisdefekt weitgehend organisiert. Hämatome in Organisation, verschieden alt, offenbar beim Springen Rezidive.

*Hoden:* Deutliche vakuolige Degeneration.

*Nachkontrolle:* Sprungstand, Kühe tief gestellt und fixiert. Unfall beim Springen wahrscheinlich.

*Krankheitsdauer:* Maximal 7 Wochen.

Stier «Sieger», geb. 30. 11. 1956. VPI Nr. 1073/59.

*Anamnese:* Sprungfähigkeit bis zum 27. 5. 1959 normal. Dann vollständige Deckimpotenz, indem die Rute nur etwa 20 cm ausgestoßen wird; Auftreten einer Schwellung an der Rute vor dem Scrotum. Schlachtung am 20. 7. 1959.

*Sektion:* Durch Tierarzt außer an der Rute keine Veränderungen festgestellt.

*Penispräparat:* Von außen etwa baumnußgroße Verdickung dorsal am Penis, knapp vor der S-förmigen Krümmung. Im Längsschnitt an dieser Stelle ein Defekt in der Tunica albuginea mit zentraler Blutung, in Abheilung begriffen (Abb. 7). Angrenzend bindegewebige Verwachsungen. Weitere Blutungsresiduen im umgebenden, lockeren Bindegewebe längs des Penisschaftes (u. a. auch nach kaudal zwischen den Afterpenismuskeln, gegen diese gut verschiebbar).

*Histologische Untersuchung:* Penisdefekt weitgehend repariert durch ein Organisationsgewebe mit Kollagenfaserbildung. Nesterweise noch Blutpigmentabbau. Die stattgehabten größeren Blutungen sind teilweise organisiert und bindegewebig durchwachsen. Das Alter der Prozesse entspricht dem Vorbericht.

*Hoden:* Nicht untersucht.

*Nachkontrolle:* Es wird vermutet, daß der Stier auf der Weide unbeaufsichtigt einen mißglückten Sprung ausführte (*Unfall*).

*Krankheitsdauer:* 7 bis 8 Wochen.

Stier «Beat», geb. 21. 10. 1955. VPI Nr. 108/59.

*Anamnese:* Sprungfähigkeit bis im November 1958 normal. Dann allmählich zunehmende Deckimpotenz (Springen mit Mühe, manchmal Unvermögen, den Penis

auszustoßen). Verdachtsdiagnose: Spasmus der Afterpenismuskulatur, eventuell Verwachsungen nach früher durchgemachter Peritonitis. Schlachtung am 21. 1. 1959.

*Sektion:* Nicht ausgeführt.

*Penispräparat:* Von außen etwas mehr Bindegewebe vor der Flexura sigmoidea, sonst o. B. Im Längsschnitt dorsal am Penis eine vernarbte, keilförmige Rupturstelle, wenige Zentimeter vor der S-förmigen Krümmung (Abb. 5). Angrenzend bindegewebige Verwachsungen und kleine Spuren von flächenhaften Blutungen auch im umgebenden, lockeren Bindegewebe.

*Histologische Untersuchung:* Penisdefekt repariert durch derbes, kollagenreiches Bindegewebe. In den angrenzenden Verwachsungen noch Reste von Blutpigment (größtenteils abgebaut, hier und da Spuren von größeren, flächenhaften Blutergüssen).

*Hoden:* Mittelgradige Degeneration.

*Nachkontrolle:* Stier ohne Stand verwendet, soll im November oder Dezember 1958 beim Springen einer Kuh gestürzt sein (*Unfall*).

*Krankheitsdauer:* Nach den Befunden mindestens 2 Monate.

*Stier «Michel», geb. 22. 11. 1952. VPI Nr. 1142/55.*

*Anamnese:* *Unfall beim Deckakt am 11. 6. 1955.* Am folgenden Tag ausgedehnte, warme Schwellung am Schlauch. Deckverbot für 6 Wochen. In einigen Tagen Rückgang der Schwellung. Beim nächsten Sprung Rezidiv. Weitgehende Deckimpotenz (Penis wird nur noch etwa 10 cm ausgestoßen). Nach längeren, ergebnislosen Heilungsversuchen Schlachtung am 9. 12. 1955.

*Sektion:* Geschlechtsapparat und übrige Organe makroskopisch o. B.

*Penispräparat:* Von außen o. B. (Am vorderen Ende der Flexura sigmoidea etwas aufgerauht.) Im Längsschnitt dorsal am Penis einige Zentimeter vor der S-förmigen Krümmung eine keilförmige Narbe mit angrenzenden Verwachsungen und etwas Blutpigment (wie Abb. 5).

*Histologische Untersuchung:* Derbes, kollagenreiches Gewebe ohne Unterschied zum vorbestehenden Gewebe. Spuren von abgebautem Blutpigment (phagozytiert).

*Hoden:* Mäßige vakuolige Degeneration.

*Nachkontrolle:* Die Sprungfähigkeit des Stiers habe schon vorher nicht ganz befriedigt. «Michel» sei öfters daneben gesprungen, weil sein Penis zu wenig beweglich schien. Beim Sprung am 11. 6. 1955 habe sich die Kuh gedreht, als der Stier sprang, so daß die Rute geknickt wurde (*Unfall*).

*Krankheitsdauer:* 6 Monate.

*Stier «Benz», geb. 26. 3. 1955. VPI Nr. 1084/58.*

*Anamnese:* Sprungfähigkeit bis Ende Januar 1958 normal. Dann Schwellung am Penis und Impotentia coeundi. Vorübergehende Besserung. Im März noch 6, im April 3 und im Mai 2 Sprünge ausgeführt. Allmähliche Verschlimmerung zu vollständiger Deckimpotenz. Tierärztliche Diagnose: Penisruptur. Schlachtung am 26. 8. 1958.

*Sektion:* Durch Tierarzt außer an der Rute keine Veränderungen festgestellt.

*Penispräparat:* Von außen gut walnußgroße, derbe Auftreibung dorsal am Penis, etwa 3 bis 4 cm vor der Flexura sigmoidea. Im Längsschnitt ausgedehnte, derbknotige, bindegewebige Vernarbungen, ausgehend von einem alten Defekt in der Tunica albuginea und im darunter befindlichen Corpus cavernosum penis. Derbe Verwachsungen mit der umgebenden Penisscheide. Rute an dieser Stelle deutlich *abgeknickt* (Abb. 8).

*Histologische Untersuchung:* Im Bereich des Penisdefektes und der Verwachsungen ein zellarmes, faserreiches Bindegewebe, zum Teil etwas knotig aufgebaut und perivaskulär stellenweise vermehrt zellhaltig mit spärlichen, phagozytierten Blutpigmentresten.

*Hoden:* Nicht untersucht.

*Nachkontrolle:* Wie Stier «Diamant» zuerst ergebnislos und Verdacht auf böswillige Beschädigung. Später *Sprungstand* und *Unfall beim Deckakt* beschuldigt. (Vgl. Abb. 9.)

*Krankheitsdauer:* 7 Monate.

## Besprechung der Untersuchungsergebnisse

### 1. Pathologisch-anatomische Befunde

#### a) Penisdefekt (Abb. 2–8)

In Übereinstimmung mit den Angaben in der Literatur (Farquharson, Milne) hat in allen 8 Fällen eine *Ruptur der Tunica albuginea* an einer ganz bestimmten Stelle stattgefunden, die sich immer *dorsal am Penisschaft, 1–4 cm vor der Flexura sigmoidea* befindet. Der Defekt geht keilförmig bis höchstens in die Mitte des *Corpus cavernosum penis* hinein, dessen Blutreichum bei der Erektion die Hauptquelle für die anschließenden Blutungen bildet. Urethra und ihr *Corpus cavernosum* bleiben intakt. Die sich in der Folge abspielenden Heilungsvorgänge sind bei den histologischen Befunden besprochen.

Als Grund für die auffallend begrenzte Lokalisation der Penisruptur könnte man einen *Locus minoris resistentiae* vermuten. Eingehende eigene Beobachtungen und Messungen an Ruten von Schlachtstieren verschiedenen Alters ergaben keine Anhaltspunkte für eine Schwäche am Penis selber. Dagegen scheint eine *funktionelle Prädisposition* zu bestehen, indem die betreffende Stelle bei der Erektion knapp auf die Höhe der Präputialöffnung zu liegen kommt. Der freie Penisteil wäre dann als Hebel und die Rupturstelle als Fixpunkt zu betrachten, an dem sich vor allem *Rutenknickungen nach abwärts* auswirken müßten mit *Ruptur dorsal*, wie es tatsächlich der Fall ist. Bei «Dominici» und «Benz» (Abb. 3 und 8) kann auch jetzt noch eine deutliche Knickung wahrgenommen werden, die zusammen mit der Lage der Ruptur auf einen solchen Vorgang schließen läßt.

#### b) Hämatome (Abb. 2–4)

Wie von allen Autoren erwähnt, kommt es in der Regel zu mehr oder weniger ausgedehnten Blutergüssen, klinisch als Schwellung am Schlauch knapp vor oder hinter dem Scrotum feststellbar (Differentialdiagnose: unter Umständen Abszesse). In den vorliegenden Fällen haben sich die Blutungen vom Penisdefekt aus vorwiegend nach kranial (seltener nach kaudal) ausgebreitet und das lockere Bindegewebe längs der Rute vor allem dorsal und seitlich, bei «Dominici» auch ventral angefüllt. Bei «Diamant», «Dominici» und «Joggi» bestehen auch bei der Schlachtung noch erhebliche Hämatome, zum Teil ziemlich frisch, zum Teil bereits weitgehend organisiert. Bei den übrigen Stieren sind Spuren von mehr flächenhaften Blutungen noch mehr oder weniger gut zu erkennen (bei «Michel» und «Benz» vor allem mikroskopisch).

#### c) Bindegewebige Verwachsungen (Abb. 2–8, speziell 2–4, 7, 8)

In der Umgebung des Penisdefektes und der Blutungen treten – wie auch von verschiedenen Autoren erwähnt – oft recht erhebliche Bindegewebszubildungen auf, die später vernarben. Bei allen untersuchten Stieren sind derartige Verwachsungen und Verhärtungen vorhanden, welche die Be-

weglichkeit der Rute stark eingeschränkt und eine Erektion weitgehend verhindert haben. Laut Anamnese wurde der Penis bei den Stieren nur noch mit Mühe oder überhaupt nicht mehr ausgestoßen, auch wenn der Geschlechtstrieb ausgeprägt war.

Wahrscheinlich beruht die *Impotentia coeundi* nicht allein auf einer *mechanischen Behinderung*. Zum mindesten in den frischeren Fällen dürften auch die mit den Verletzungen verbundenen *Schmerzen* mit zur Unterdrückung der Erektion beitragen. Vermutlich kommt es zu einer *Störung der Reflexe* und zu einem Spasmus der Afterpenismuskeln. Möglicherweise wird auch die *Blutfüllung der Rute beeinträchtigt* (reflektorisch und durch die Läsionen direkt). Zu diesen Überlegungen gab eine persönliche Mitteilung von Bane aus Stockholm Anlaß, wonach in Schweden gelegentlich Stiere beobachtet wurden, bei denen die Rute während der Erektion schlaff herabhängt, vermutlich zufolge von Durchblutungsstörungen unklarer Genese.

## 2. Histologische Befunde (Heilungsvorgänge)

Anhand von Gewebsschnitten, gefärbt mit Hämalaun-Eosin, nach van Gieson und nach Pappenheim (panoptische Färbung), wurden die beobachteten Penisveränderungen (Rupturstelle, Blutungen und bindegewebige Verwachsungen) eingehend studiert.

In allen Fällen liegen *entzündungsfreie Organisationsprozesse* vor mit Blutpigmentabbau und -phagozytose, Kapillarendothelproliferation (stellenweise auch Kapillarsprossung), Auftreten von Fibroblasten (später Fibrozyten) mit Kollagenfaserbildung und zunehmender bindegewebiger Durchwachsung der Läsionen.

Der *keilförmige Defekt am Penis* (Rupturstelle) wird in etwa 2 Monaten vollständig durch kollagenes Bindegewebe ausgefüllt, wobei die Reparation offensichtlich von der tiefsten und zugleich schmalsten Stelle des Risses, das heißt vom Corpus cavernosum penis aus nach außen hin fortschreitet. Oft ist perivaskulär eine besondere Aktivität und leichte konzentrische Anordnung der Zellen zu erkennen. Im neugebildeten Gewebe können Reste von Blutpigment, manchmal auch einzelne kleine, abgekapselte Hämatome meist noch nach Wochen angetroffen werden.

Die *Organisation von größeren Hämatomen* am Penisschaft beansprucht naturgemäß ebenfalls längere Zeit. Bei allen Stieren außer «Michel» und «Benz» fallen größere oder kleinere Blutungsresiduen schon makroskopisch mehr oder weniger auf, bei den 2 genannten Stieren deuten noch mikroskopische Blutpigmentspuren in den vernarbten Defekten auf stattgehabte Blutungen hin.

Die bereits von bloßem Auge sichtbaren *Verwachsungen* der Rupturstelle und der organisierten Hämatome mit dem angrenzenden lockeren Bindegewebe der Penisscheide erweisen sich histologisch als *bindegewebige Indurationen*, die mit dem Alter der Prozesse zunehmen und eine Erektion des Penis mehr und mehr verunmöglichen.

Später werden alle erwähnten Bindegewebszubildungen durch Retraktion und teilweise Resorption wieder kleiner. Es bleiben *schwierige Narben und Verhärtungen* zurück, die noch nach Monaten nachzuweisen sind (Stier « Michel » und « Benz »).

Wie ergänzende *histologische Untersuchungen an den Hoden* von 5 Stieren (Diamant, Hans, Dominici, Beat und Michel) zeigten, sind die Veränderungen am Penis, insbesondere die hämatomartigen Schwellungen, nicht ohne Folgen für das durch Insulte aller Art rasch geschädigte Hodengewebe. Wahrscheinlich spielen dabei die gewaltige Hyperämie im Bereich der Penisläsionen, die vermehrte Wärme in der Nähe des Scrotums und eventuell sekundäre Zirkulationsstörungen in Scrotum und Hoden die Hauptrolle. Bei den genannten Tieren liegen zum Teil beginnende, zum Teil deutlichere *Hodendegenerationen* vor, über deren Wesen bereits an anderer Stelle berichtet wurde (König). Deshalb erübrigt sich hier eine ausführliche Darstellung.

Es sei nur darauf hingewiesen, daß solche Hodenveränderungen *nicht spezifisch* sind, sondern bei verschiedenen Schädigungen in gleicher Weise auftreten und nur graduell mit der Intensität der Noxe ändern: Zuerst werden die Spermiozyten betroffen, in deren Bereich oft Vakuolen auftreten, viel später auch andere Zellen des samenbildenden Epithels. Die Spermiogenese unterbleibt, die Samenkanälchen werden allmählich entleert und schrumpfen; es folgen bindegewebige Indurationen. Sofern das Tier nun nicht der schlechten Fruchtbarkeit wegen geschlachtet wird, dehnen sich die Prozesse mit der Zeit auf sämtliche Hodenkanälchen aus und führen im Endzustand zu einer ausgeprägten Hodenfibrose und -atrophie mit vollständiger Sterilität.

In den vorliegenden Fällen sind die degenerativen Prozesse nicht schwerwiegend, das heißt in den meisten Samenkanälchen auf das erste Stadium (Spermiozytenschädigung und Vakuolenbildung) beschränkt. Immerhin hätten sie erfahrungsgemäß genügt, um die Fruchtbarkeit zu beeinträchtigen. Das war bei « Dominici » auch der Fall, der laut zuverlässiger Anamnese nach der Penisverletzung noch 18 Sprünge – wovon bloß 2 mit Erfolg – ausführte. Bei « Beat » und « Benz » soll die Fruchtbarkeit nicht wesentlich abgenommen haben. Die übrigen Stiere waren nach der Penisknickung nicht mehr zum Decken zu bringen.

### 3. Nachforschungen zur Abklärung der Ätiologie

Die Häufung der Fälle in den letzten Jahren und die zunächst oft unklare Genese – bei « Diamant » und « Benz » wurde in der Anamnese unter anderem böswillige Beschädigung vermutet – gaben Anlaß zu ausgedehnten Nachforschungen in verschiedenen Viehzuchtgenossenschaften. Durch die erhaltenen Auskünfte und eigenen Untersuchungen gelang es, die Ursache des Leidens weitgehend abzuklären. Sie ist in erster Linie in einem *Unfall beim Deckakt* zu suchen, auch wenn ein solcher angeblich nicht beobachtet wurde (vgl. Kasuistik).

Einige *begünstigende Umstände* sind besonders zu beachten. Die 8 Stiere gehörten alle der *Simmentaler Rasse* an. Mit Änderung der Zuchttypen – Tendenz zu tiefgebauten, niedrigen Tieren – haben kleine Stiere etwas Mühe, den Deckakt auszuführen, namentlich bei relativ hohen Kühen. Um den Sprung zu erleichtern, werden letztere möglichst tief gestellt – sofern nur hinten und nicht übermäßig, mag es noch angehen. Steht aber das weibliche Tier in einer *zu tiefen Grube*, so kann es geschehen, daß der Stier bei einem heftigen Sprung weit nach vorne fliegt oder daß die Kuh unter seinem vollen Gewicht zusammensackt. Dabei sind Rutenknickungen zu erwarten.

Nach Erfahrungen in einer Viehzuchtgenossenschaft können sich auch *feste Sprungstände* ungünstig auswirken, besonders in Verbindung *mit tiefen Sprunggruben*. Die vorliegenden Fälle wurden daraufhin nachgeprüft und bei 5 Stieren die Verwendung derartiger Hilfsmittel bestätigt. Abb. 9 zeigt den Sprungstand, in welchem «Benz» und «Diamant» kurz nach seiner Errichtung verunfallten. Später wurde sein Gebrauch mit Recht verboten.

In einem solchen Sprungstand ist das weibliche Tier unnatürlich tief gestellt und fest eingekeilt. Die Sprünge verlaufen sehr brüsk. Dazu trägt auch die harte Standfläche (Betonboden, auf dem Bild nicht sichtbar) für den Stier bei, die zudem eine Gefahr für Verletzungen beim Auf- und Niederspringen bildet. Nach Ansicht verschiedener Tierzüchter ist es besser, wenn man die *Sprünge möglichst natürlich, das heißt an der Hand auf Naturboden oder frei auf der Weide* ausführen läßt. So geschieht es auch nicht, daß ein weibliches Tier gesprungen wird, obgleich es gar nicht richtig brünstig ist. Zudem wird der Unsitte abgeholfen, zu junge Stiere oder solche mit Gliedmaßenleiden unter Zuhilfenahme von Sprungständen mit tiefen Gruben zum



Abb. 9. Sprungstand, der seiner Gefährlichkeit wegen verboten wurde. Sprunggrube etwa 30 cm tief.

Decken zu bringen. Ein Stier, der zu natürlichen Sprüngen unfähig ist, sollte überhaupt nicht zur Zucht verwendet werden (Gefahr der Weiterverbreitung von erblich bedingten Schwächen).

Bei den Nachforschungen wurden noch 4 weitere Fälle bekannt, in denen nach den beschriebenen Symptomen und dem Verlauf höchst wahrscheinlich ebenfalls eine *Penisknickung* vorlag. Die betreffenden Stiere waren aber ohne nähere Untersuchung geschlachtet worden. In einem weiteren Fall hing bei einem etwas unterentwickelten Jungstier der Penis während der Erektion schlaff herab. Der Besitzer erzählte, der Stier habe sich beim Deckakt die Rute verletzt. Die genaue Untersuchung der Geschlechtsorgane ergab aber eine deutliche *Penis- und Hodenhypoplasie*, das heißt ein angeborenes Leiden und keine Spuren einer Verletzung.

Abschließend sei noch darauf hingewiesen, daß bei Stieren mit Deckimpotenz gelegentlich auch durch Laien eine *Behandlung* – gewaltsames Hervorreißen der Rute – versucht wird. Dabei können, wie Prof. Hauser in einem Fall nachwies, entsprechende Verletzungen (Zerrungen an Penis und Afterpenismuskeln) entstehen. In den oben beschriebenen 8 Fällen lagen derartige Beobachtungen nicht vor. Fachkundige operative Eingriffe, wie sie in der Literatur empfohlen sind, wurden in keinem der Fälle ausgeführt.

### Zusammenfassung

Es werden 8 Fälle von Impotentia coeundi beim Stier mitgeteilt, denen – in Übereinstimmung mit der Literatur – eine *Penisknickung mit Ruptur der Tunica albuginea knapp vor der Flexura sigmoidea* zugrunde lag, der hämatomartige Blutungen und spätere Heilungsprozesse folgten. Die pathologisch-anatomischen und histologischen Befunde (entzündungsfreie Organisationsvorgänge, bindegewebige Verwachsungen, sekundäre Hodendegenerationen) sind eingehend besprochen. Anamnestische Erhebungen über die Decktätigkeit der Stiere durch Kontrolle der Stallbüchlein und Nachforschungen zur Abklärung der Ätiologie ergänzen das beschriebene Krankheitsbild, dessen Ursache in Unfällen beim Deckakt zu suchen ist, offensichtlich begünstigt durch unphysiologische Hilfsmittel (z. B. feste Sprungstände mit tiefen Gruben).

### Résumé

On communique 8 cas d'impotentia coeundi chez le taureau dont la cause (confirmée par la littérature) doit être recherchée dans une coudure du pénis avec rupture de la tunica albuginea peu avant la flexura sigmoïdea, suivie d'hémorragies avec hématomes et processus postérieurs de guérison. Les résultats des examens anatomopathologiques (processus d'organisation non inflammatoires, adhérences conjonctivales, dégénérescences testiculaires secondaires) sont étudiés avec soin. Les recherches concernant l'anamnèse de l'activité sexuelle des taureaux par le contrôle du livret de saillies ainsi que de l'étiologie complètent ce tableau de la maladie dont l'origine est due à des accidents survenus au cours des saillies et manifestement favorisés par des adjuvants non physiologiques (dispositifs de saillie avec dépressions trop profondes).



### Riassunto

Si comunicano 8 casi di impotentia coeundi nel toro, nei quali – conformemente alla letteratura – fu di base una contrattura del pene con rottura della tunica albuginea proprio davanti alla flexura sigmoidea e successive emorragie in forma di ematomi, e più tardi processi di guarigione. Si descrivono minuziosamente i reperti anatomico-patologici ed istologici (fenomeni di organizzazione senza infiammazione, aderenze connettivali, degenerazioni secondarie dei testicoli). Dei rilievi anamnestici sull'attività copulatrice dei tori mediante il controllo del libretto di stalla e indagini successive per chiarire l'eziologia completano il quadro morboso descritto, la cui causa va ricercata negli infortuni al momento della copula, evidentemente favoriti da mezzi di aiuto non fisiologici (ad es. posti rigidi di monta con fosse profonde).

### Summary

A description of 8 cases of impotentia coeundi in steers caused (in agreement with the literature) by a sharp bend of the penis and rupture of the tunica albuginea immediately before the flexura sigmoidea, followed by hematoma-like hemorrhages and healing. Pathological anatomy and histology (reparation without inflammation, adhesions by connective tissue, secondary degeneration of the testicle) are described in extenso, completed by anamnestic inquiries regarding stable booklets, frequency of coition, and accidents, unphysiological assistance, deep holes.

### Literatur

Aehnelt E.: Fortpfl. u. Besamg. d. Haust. 2, 63 (1952). – Bane A., Stockholm: Persönliche Mitteilung (1959). – Farquharson J.: Vet. Med. 47, 175 (1952). – Gruebler R. K.: Los Angeles (Chile): Persönliche Mitteilung (1958). – Kingman H. E.: North Amer. Vet. 29, 89 (1948). – König H.: Dtsch. tierärztl. Wschr. 66, 65 (1959). – Lenert A. A.: J. Amer. Vet. med. Assoc. 129, 506 (1956). – Milne F. J.: Ibid. 124, 6 (1954). – Möller-Sörensen A.: Maanedsskr. Dyrlæg. 52, 1 (1940). – Setinski Z.: Vet. Glasn. 8, 106 (1954). – Wheat J. D.: J. Amer. Vet. med. Assoc. 118, 295 (1951).

---

Aus den wissenschaftlichen Laboratorien der J. R. Geigy AG, Basel

## Neue Mittel und Methoden zur Fliegenbekämpfung im Stall

Von Dr. R. Wiesmann

### Einleitung und Problemstellung

Die Bekämpfung der Stubenfliegen in den Ställen mit Dauerkontaktinsektiziden wird in den letzten Jahren immer problematischer. Die auf der Basis der chlorierten Kohlenwasserstoffe aufgebauten Insektizide haben bekanntlich nach anfänglich ausgezeichneter Wirkung nach 3–4 Jahren regelmäßiger Anwendung zu hochgradiger Resistenz der Stubenfliegen geführt [17]. Die hierauf in die Bresche geworfenen Phosphorsäureester Parathion, Malathion und Diazinon [9] wirkten mehrere Jahre lang gut, haben dann