

Zeitschrift: Schweizer Archiv für Tierheilkunde SAT : die Fachzeitschrift für Tierärztinnen und Tierärzte = Archives Suisses de Médecine Vétérinaire ASMV : la revue professionnelle des vétérinaires

Band: 102 (1960)

Heft: 9

Artikel: Zervikale Diskushernie mit Tetraparese beim Hund : Gesichtspunkte für die Diagnostik und Behandlung im Anschluss an einen aktuellen Fall

Autor: Funkquist, Berit

DOI: <https://doi.org/10.5169/seals-592669>

Nutzungsbedingungen

Die ETH-Bibliothek ist die Anbieterin der digitalisierten Zeitschriften. Sie besitzt keine Urheberrechte an den Zeitschriften und ist nicht verantwortlich für deren Inhalte. Die Rechte liegen in der Regel bei den Herausgebern beziehungsweise den externen Rechteinhabern. [Siehe Rechtliche Hinweise.](#)

Conditions d'utilisation

L'ETH Library est le fournisseur des revues numérisées. Elle ne détient aucun droit d'auteur sur les revues et n'est pas responsable de leur contenu. En règle générale, les droits sont détenus par les éditeurs ou les détenteurs de droits externes. [Voir Informations légales.](#)

Terms of use

The ETH Library is the provider of the digitised journals. It does not own any copyrights to the journals and is not responsible for their content. The rights usually lie with the publishers or the external rights holders. [See Legal notice.](#)

Download PDF: 17.11.2024

ETH-Bibliothek Zürich, E-Periodica, <https://www.e-periodica.ch>

Summary

Historical proofs of breeding spotted cattle in Switzerland are obtainable for almost thousand years. Special subvention began at the beginning of the 19th century, with the intention of pure breeding in special districts. The Simmentaler cattle are the most frequent with 51.2% of Swiss cattle. January 1st 1960 the Simmental herdbook mentioned 221 461 female and 8457 male animals. About 45% of the females are of herdbook quality. At present 1067 cattle breeding societies are self-help organizations for improvement of the breeding of the spotted race. They altogether are forming the Swiss Spotted Cattle Breeding Association. The majority of the full-grown female herdbook animals reach a height of 136–142 cm and an average life weight of 600–700 kg. The average milk yield of registered cows was 3900 kg (1958/59) with 4.04% fat. The average milk production of cows with 4 and more lactation periods amounts to 4575 kg with 4.02% fat within 300 days of observation. At present the Swiss spotted cattle breeding association (without the canton Waadt) controls more than 80 000 cows. In the canton Waadt about 21 000 cows are under control. During a half century the tendency of spotted cattle breeding was directed to meat production with a tender slender muscle fibre with a small but regular mixture of fat. The present and future intentions of breeding are: excellent health (free of tuberculosis and Bang), certain testing of the production (systematic control of the herds and analysis). Stress is laid on careful selection, hygienic and natural keeping, especially high alpine pasturage.

Aus der Abteilung für Chirurgie (Prof. Dr. N. Obel)
der Königlichen Veterinär-Hochschule Stockholm, Schweden

Zervikale Diskushernie mit Tetraparese beim Hund. Gesichtspunkte für die Diagnostik und Behandlung im Anschluß an einen aktuellen Fall.

Von Berit Funkquist

Über zervikale Bandscheibenhernien mit klinischen Symptomen beim Hund wurde zum ersten Male von Olsson (1951) berichtet, und eingehender wurden solche von Olsson und Hansen (1952) beschrieben. Schmerz in der Halsregion und den Vorderbeinen wird als dominierendes Symptom angegeben, während ein Verlauf mit Para- und Tetraparese nur in Ausnahmefällen wahrgenommen wurde (Olsson, 1958). Im Zeitraum von zweieinhalb Jahren – vom 1. Januar 1957 bis zum 30. Juni 1959 – zeigten von 486 Fällen, die in der Chirurgischen Klinik und in der Medizinischen Klinik der Veterinärhochschule Stockholm als Diskusprolaps diagnostiziert worden waren, 57 Fälle Symptome der zervikalen Diskushernie. Von diesen 57 Fällen verliefen 9 mit stark herabgesetztem Allgemeinbefinden und Tetraparese.

In den mit gelinden Symptomen verlaufenden Fällen zervikaler Bandscheibenhernie hat eine Operation mit Fenestrierung der Scheibe guten Effekt (Olsson, 1958). Bei Hunden mit tetraparetischen Symptomen scheint dagegen die Rückenmarkskompression so erheblich zu sein, daß das Leiden nach einem akuten Anfall oder einer akuten Verschlechterung schnell und dramatisch verläuft, weshalb diese Hunde oft sterben oder getötet werden, bevor sie zu einer näheren Untersuchung kommen. Von diesen 9 Fällen wurden deshalb nur 3 einer routinemäßigen Röntgenuntersuchung unterzogen. Der eine von diesen Hunden, ein infolge eines Traumas akut erkrankter Mittelpudel, zeigte eine Besserung des Zustandes innerhalb von 10 Tagen mittels konservativer Behandlung. Von den beiden anderen Hunden, Dachshunden, wurde der eine in komatösem Zustand getötet, während bei dem anderen eine Scheibfenestrierung nach Olsson (Olsson, 1951) ausgeführt wurde. Der Zustand des letztgenannten Hundes besserte sich nach der Operation nur unbedeutend, weshalb das Tier 6 Wochen später wegen dauernder Schmerzen getötet wurde. Von den übrigen 6 Hunden wurden 2 nach einer verhältnismäßig oberflächlichen klinischen Untersuchung auf Wunsch des Besitzers getötet, 3 starben innerhalb einiger Stunden und 1 Hund nach einem Monat an Pneumonie ohne deutliche Besserung des Bewegungsvermögens.

Auch in der Humanmedizin sind der Literatur gemäß zervikale Bandscheibenhernien mit akuter schwerer Rückenmarkskompression selten im Vergleich zu den mit gelinden Symptomen einhergehenden. Der Verlauf wird oft als drohend bezeichnet (Brook, 1944, und Kaeser, 1956). Bei Erscheinungen von Rückenmarkskompression wird möglichst frühzeitige Laminektomie empfohlen (Krayenbühl und Zahnder, 1953, Schneider, 1949, u. a.). Die Auffassung über die Resultate variiert jedoch etwas. Nach Müller (1951) sind die Operationsergebnisse in der Regel unbefriedigend. Nach der Ansicht von Kaeser und Bröchin (1955) sowie Müller (1951) u. a. beruhen die ungünstigen Resultate auf dem Umstande, daß bereits vor der Operation irreversible Schäden am Rückenmark vorliegen.

Da die Prognose bei zervikalen, mit Tetraparese verlaufenden Bandscheibenhernien beim Hund offenbar zweifelhaft ist, hielt man, mit Rücksicht auf die vorher erwähnten Erfahrungen in der Humanmedizin, einen Operationsversuch mit Dekompression des Rückenmarks in diesem hier aktuellen Fall für begründet.

Technik der röntgenologischen Untersuchung

Eine zervikale Bandscheibenhernie läßt sich oft schon bei einer routinemäßigen Röntgenuntersuchung nachweisen. Von den in der Einleitung genannten 57 klinisch diagnostizierten zervikalen Bandscheibenhernien wurden 49 einer routinemäßigen Röntgenuntersuchung unterzogen, wobei in 36 Fällen ein Prolapsus sicher ermittelt werden konnte. Soll die röntgeno-

logische Untersuchung einem operativen Eingriff zugrunde gelegt werden, so müßte diese in der Regel auch eine Myelographie miteinbeziehen. In einer früheren Arbeit ist gezeigt worden, daß wasserlöslicher Kontrast U im thorakalen Teil des Subarachnoidalraumes für die Diagnostizierung einer Bandscheibenhernie beim Hund angewandt werden kann (Funkquist und Obel, 1960). Weitere Untersuchungen, die in einem anderen Zusammenhang näher beschrieben werden, haben dargelegt, daß sich dasselbe Präparat für eine Myelographie des zervikalen Teiles des Rückenmarks gebrauchen läßt. Die Untersuchung findet im Prinzip in der Weise statt, daß der Subarachnoidalraum unter Narkose und Muskelrelaxation mit künstlicher Respiration sowohl lumbal als auch subokzipital punktiert wird, worauf man das Tier in Seitenlage mit bis zu etwa 30° erhöhtem Hinterteil verbringt. Sobald der Liquorfluß durch die vordere Punktionsnadel aufgehört hat oder bis zu einer konstanten Geschwindigkeit von nur einigen Tropfen in der Minute zurückgegangen ist, werden – bei fortgesetzt erhöhtem Hinterteil – durch die hintere Punktionskanüle ungefähr 0,3 ml pro kg einer Lösung von 20 proz. Kontrast U (Leo®) mit 1 mg Xylocainhydrochlorid pro ml injiziert. Nach Abschluß der relativ schnell ausgeführten Injektion wird eine Röntgenaufnahme der Halswirbelsäule mit lateraler Strahlenrichtung gemacht. Eine neue Röntgenaufnahme geschieht nach 30 Sekunden, unmittelbar danach wird der Vorderkörper bis zu etwa 30° erhöht. Mittels dieser Methodik hat es sich als möglich erwiesen, eine Myelographie am Halsmark auszuführen, ohne daß irgendwelche ernsthafte Blutdrucksveränderungen eintreten und ohne daß der Kontrast irgendwelche klinisch nachweisbare Schäden am zentralen Nervensystem veranlaßt (Abb. 1 und 2).

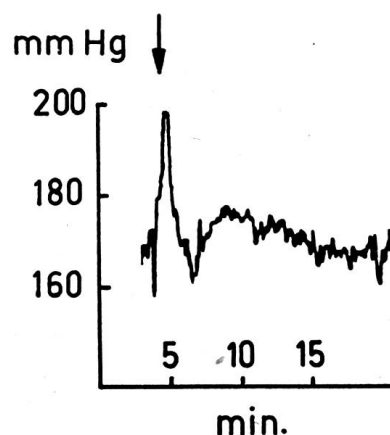


Abb. 2. Blutdruck in der A. femoralis während und nach lumbaler subarachnoidaler Injektion von 20 proz. Kontrast U mit 1 mg Xylocainhydrochlorid pro ml unter im Text beschriebenen Versuchsbedingungen.

Behandelter Fall

Es handelt sich um einen 7 Jahre alten Teckel männlichen Geschlechts, der sich 2 Wochen lang steif bewegte, in der Halsregion Schmerzen aufwies und in der letzten Woche nicht zu stehen vermochte. Bei der Ankunft in der

Klinik war das Allgemeinbefinden stark beeinträchtigt. Ohne merkliche Reaktion auf seine Umgebung lag der Hund platt auf der Seite und schrie teils spontan, teils bei Berührung jedes beliebigen Körperteils, aber besonders beim Betasten der Halsregion. Die routinemäßige Röntgenuntersuchung zeigte eine abnorm schmale Bandscheibe zwischen C₅ und C₆, eine Bandscheibenhernie ließ sich aber nicht mit Sicherheit feststellen. Nachdem das Tier in der Klinik 2 Tage lang gepflegt worden war, ohne daß sich der Zustand verändert hatte, wurde nach der vorher beschriebenen Technik eine zervikale Myelographie mit Kontrast U unter Pentothal-Lachgas-Anästhesie mit Succinylcholinrelaxation ausgeführt. Die Myelographie zeigte eine Kompression des Rückenmarks über den Bandscheiben zwischen C₅ und C₆. In direktem Anschluß an die Myelographie wurde eine Laminektomie vorgenommen. Der Hund wurde in die Bauchlage verbracht und die Halswirbelsäule über ein unter den Hals gelegtes Kissen gebeugt. Die Dornfortsätze und die Wirbelbogen über C₅ und C₆ wurden entfernt. Über der 4. Bandscheibe wurde eine starke Verbreiterung und dorsale Dislokation des Rückenmarks mit Hervorquellung des Durasacks über die Knochenränder wahrgenommen, die den bei der Operation hervorgerufenen Defekt im Dach des Vertebralkanals begrenzten. Ein Versuch zur Beseitigung der Diskusmassen wurde nicht gemacht. Die Wirbelsäule wurde nach der Operation nicht fixiert. In den nächsten Tagen nach der Operation war der Zustand fast unverändert. Vier Tage nach der Operation wurde jedoch eine Besserung in Form wiederkehrender Bewegung im Hinterteil beobachtet, und 14 Tage nach der Operation bewegte sich der Hund relativ ungehindert, und zwar sowohl auf flachem Boden als auch beim Treppensteigen. Die spontanen Schmerzäußerungen hörten auf, und Beugung wie Streckung des Halses lösten keine Schmerzen aus. Sechs Monate nach der Operation hat der Besitzer mitgeteilt, daß er den Hund für völlig wiederhergestellt hält.

Diskussion

Der Ausgang des oben beschriebenen Falles erlaubt natürlich keine Beurteilung des Wertes der Laminektomie bei der Behandlung von Rückenmarkskompressionen der fraglichen Art. Mit Rücksicht auf frühere pessimistische Berichte über den Effekt einer lumbalen Laminektomie beim Hund (Key und Ford, 1948, Vaughan, 1958) erscheint jedoch der Hinweis begründet, daß eine umfassende Laminektomie in der Zervikalregion beim Hund durchführbar ist, ohne daß das Rückenmark oder die Wirbelsäule in einer Ausdehnung beschädigt wird, die mit einer normalen Lebensweise für das Tier unvereinbar ist.

Zusammenfassung

Gestützt auf einen Fall zervikaler Bandscheibenhernie bei einem Teckel mit Tetraparese infolge von Rückenmarkskompression wird eine Methode

für subarachnoidale Myelographie des zervikalen Teiles der Wirbelsäule mit Kontrast U® (Leo) sowie die Technik und das Resultat der Laminektomie über der prolabierten Bandscheibe beschrieben.

Résumé

Sur la base d'un cas de hernie discale cervicale chez un basset par suite de compression de la moelle épinière, l'auteur décrit une méthode de myélographie subarachnoïdale de la partie cervicale de la colonne vertébrale avec contraste U® (Leo) ainsi que la technique et le résultat de la laminectomie sur le prolapsus du disque intervertébral.

Riassunto

Sulla base di un caso di discoernia cervicale in un cane bassotto con tetraparesi in seguito a compressione del midollo spinale, si descrive un metodo per mielografia subaracnoidale della parte cervicale della colonna vertebrale con contrasto U® (Leo), nonché la tecnica e il risultato della laminectomia sopra il disco prolassato.

Summary

As a consequence of a cervical discus hernia in a badger-dog with tetra-paresis caused by compression of the spinal cord the author developed a subaracnoideal myelographia of the cervical vertebral column by means of contrast U® (Leo) and describes technic and results of laminectomia above the dislocated disc.

Literatur

Brook W. S.: J. Amer. Med. Ass. 125 (1944) 117. – Funkquist B. und Obel N.: Acta Rad. 1960. – Kaeser H.: Der Nervenarzt 27 (1956) 257. – Kaeser H. und Bröchin C.: Schweiz. Med. Wschr. 85 (1955) 1186. – Key A. und Ford L.: J. Bone and Joint Surg. 30A (1948) 621. – Krayenbühl H. und Zander E.: Documenta rheumatica 1 (1953) 61. – Müller R.: Acta Med. Scand. 199 (1951) 85. – Olsson S.-E.: Acta Orthoped. Scand. 1951, suppl. 8. – Olsson S.-E.: J. Neurosurgery 15 (1958) 308. – Olsson S.-E. und Hansen H.-J.: Amer. vet. med. Ass. 121 (1952) 361. – Schneider R. C. und Arbor A.: J. Bone and Joint Surg. 31A (1949) 566. – Vaughan L. C.: Brit. Vet. J. 12 (1958) 458.

Immunbiologie und Tierseuchenbekämpfung

Vortrag anlässlich der Einweihung des neuen Geschäftshauses
der Veterinaria AG Zürich, am 23. Juni 1960

Von Professor Dr. A. Meyn, München

Wie die Mikrobiologie, so hat sich auch die Immunbiologie in den letzten Jahrzehnten zu einer mächtigen, im einzelnen kaum noch übersehbaren Disziplin entwickelt. Sie umfaßt 2 große Wissensgebiete, die beide für die Tierseuchenbekämpfung von größter Bedeutung sind: Die Immunitätslehre und die Allergielehre.