

**Zeitschrift:** Schweizer Archiv für Tierheilkunde SAT : die Fachzeitschrift für Tierärztinnen und Tierärzte = Archives Suisses de Médecine Vétérinaire  
ASMV : la revue professionnelle des vétérinaires

**Band:** 102 (1960)

**Heft:** 9

**Artikel:** Über Farbanomalien im Augenhintergrund von Haustieren

**Autor:** Kamer, Othmar

**DOI:** <https://doi.org/10.5169/seals-592940>

### **Nutzungsbedingungen**

Die ETH-Bibliothek ist die Anbieterin der digitalisierten Zeitschriften. Sie besitzt keine Urheberrechte an den Zeitschriften und ist nicht verantwortlich für deren Inhalte. Die Rechte liegen in der Regel bei den Herausgebern beziehungsweise den externen Rechteinhabern. [Siehe Rechtliche Hinweise.](#)

### **Conditions d'utilisation**

L'ETH Library est le fournisseur des revues numérisées. Elle ne détient aucun droit d'auteur sur les revues et n'est pas responsable de leur contenu. En règle générale, les droits sont détenus par les éditeurs ou les détenteurs de droits externes. [Voir Informations légales.](#)

### **Terms of use**

The ETH Library is the provider of the digitised journals. It does not own any copyrights to the journals and is not responsible for their content. The rights usually lie with the publishers or the external rights holders. [See Legal notice.](#)

**Download PDF:** 13.10.2024

**ETH-Bibliothek Zürich, E-Periodica, <https://www.e-periodica.ch>**

preventiva. Sulla base di esse si sono sviluppati dei metodi di prevenzione, grazie ai quali la lotta contro le epizoozie ha fatto grandi progressi. Il principio di vaccinare con germi vivi attenuati è venuto maggiormente in uso.

2. La lotta contro le epizoozie deve alla biologia immunitaria non solo metodi efficaci di protezione, ma anche metodi di esame diagnostici, sierologici ed allergici. Con l'aiuto di questi metodi analitici si è potuto individuare gli animali infetti e, con l'eliminazione di questi, sradicare una serie di epizoozie.

3. Fra i problemi in relazione con la prova tubercolinica intracutanea dei bovini, la comparsa frequente di reazioni aspecifiche riveste una grande importanza scientifica ed economica. Una parte di queste reazioni può essere evitata con l'uso di tuberculine diluite, preparate solo con ceppi di bacilli tubercolari bovini.

4. La storia della lotta contro le epizoozie insegna che i migliori risultati di lotta si sono sempre ottenuti nelle epizoozie meglio investigate e che questi risultati si devono ascrivere soprattutto ai riconoscimenti microbiologici ed a quelli immunobiologici.

### Summary

1. During the last decennia our knowledge on development and nature of immunity proved to be of great importance for methods and possibilities of preventive immunization. Great progress in control of animal diseases was realized on this basis. Prevention by means of mitigated microbes was coming in the foreground.

2. Not only very effective methods of prevention, but also of serological and allergic diagnostic reactions are derived from immune biology. By these methods infected animals could be recognized and eliminated and so the disease could be eradicated.

3. In the intracutaneous tuberculin test in cattle the unspecific reactions are problems of scientific and economic importance. A certain number of such reactions may be avoided by using diluted tuberculins prepared from bovine strains.

4. The history of animal diseases shows that the control was most successful with the best investigated diseases, and that the good results depended chiefly on microbiological and immune biological knowledge.

---

Aus der veterinär-chirurgischen Klinik der Universität Bern  
(Prof. Dr. A. Leuthold)

## Über Farbanomalien im Augenhintergrund von Haustieren

Von Othmar Kamer, Küßnacht

Bei der Betrachtung des Augenhintergrundes, der bei unseren Haustieren weit farbiger ist als beim Menschen, sieht der Tierarzt gelegentlich Abweichungen vom normalen Bild. Er wird sich stets fragen müssen, ob es sich um pathologische oder aber um angeborene Anomalien handelt. Die Kenntnis der letzteren, die nicht so selten vorkommen, ist notwendig, um die pathologischen zu erkennen, die also mit Sehstörungen zusammenhängen

können, während dies bei angeborenen weniger wahrscheinlich ist. Der Unerfahrene ist leicht geneigt, zunächst jede Abweichung vom normalen Bild als pathologisch anzusehen.

Um zur Kenntnis angeborener Farbanomalien beizutragen, habe ich bei einer größeren Anzahl von mir erreichbaren Haustieren, Pferd, Rind, Hund und Katze den Augenhintergrund untersucht. Einige Augen von Tieren, die geschlachtet oder getötet wurden, konnte ich auch eröffnen und zum Teil histologisch untersuchen. Zur Betrachtung am lebenden Tier wandte ich meist die an der veterinär-chirurgischen Klinik Bern von Appenzeller ausgebaute «direkte Methode» an. Die Untersuchung erfolgt mit einer möglichst kleinen Lichtquelle, die so nahe als möglich ans Untersucherauge gebracht wird, wobei dieses durch eine Abschirmung geschützt ist. Man kann sehr nahe ans Tierauge herantreten; die Methode bietet daher ein großes Gesichtsfeld am Augenhintergrund. Vorzüglich eignet sich die «Taschenleuchtlupe Zeiß» ohne Lupe.

Die histologische Bearbeitung betraf die Fixation nach Verhoeff und Serienschritte. Gefrierschnitte waren praktisch und zweckmäßig. Das Abpräparieren der Augenschichten ergab neben den mikroskopischen Untersuchungen wertvolle Anhaltspunkte.

### Literatur

Über Farbanomalien am Augenhintergrund unserer Haustiere, die nicht pathologisch bedingt sind, ist wenig bekannt. Es wurden bisher beschrieben: das Tapetumkolobom beim Pferd, diffuse Rotverfärbungen beim Hund, sichtbare Chorioideagefäße bei verschiedenen Tiergattungen und die Tapetuminseln beim Pferd.

Als *Tapetumkolobom* wurde von Berlin 1882 erstmals der folgende Befund beschrieben:

«Wir sehen an irgendeiner Stelle, nicht so selten gerade oberhalb des Sehnerven, eine ausgedehnte Lücke im Tapetum, ophthalmoskopisch aufgefaßt, ein förmliches Kolobom desselben, wo der Augenhintergrund rot und von zahlreichen mittleren und größeren Gefäßen durchsetzt erscheint. Der Ausfall kann auch mitten im Tapetum liegen, er kann aber ebensowohl einen peripheren unteren, oberen, nasalen oder temporalen Teil betreffen und ist von sehr verschiedener Größe.

Derartige Tapetumausfälle finden sich häufig bei Pferden mit sonst ganz normaler Farbe der Haare und der Augen. Mit einer gewissen Regelmäßigkeit treffen wir sie aber bei Schecken und namentlich bei Pferden mit sogenannten Glasaugen, bei denen das ophthalmoskopische Tapetum zuweilen auch ganz fehlt!»

Weiter führt er aus, daß die Verfärbung im Tapetum auch weißlich oder gelblichweißlich sein kann. Typisch sei die rote Punktierung der Stellulae vasculosae Winslowi.

Berlin und Eversbusch haben zusammen die einzige mir bekannte, histologische Untersuchung an einem solchen Auge angestellt. Es handelte sich um einen totalen Pigmentmangel in der Chorioidea an der betreffenden ophthalmoskopischen Stelle. Das Gewebe war sonst normal. Berlin weist noch darauf hin, daß auch die Tapetumdicke eine Rolle an der Verfärbung spielen kann, indem eine dickere Schicht durch eigene Reflexion den Pigmentmangel der Chorioidea verdecken könne, nicht aber eine dünnere. Die Untersuchungen Berlins blieben die einzigen wesentlichen.

Gökel (1912) bemerkt, daß die Verfärbung meist beidseitig vorkommt. Von 532 Pferden fand er diese Farbanomalie bei 30 Augen. Sie bleibe während Jahren ohne Veränderung, sei also kongenital bedingt.

Eine Beeinträchtigung der Sehfähigkeit ist nicht bekannt.

Die Benennung «Tapetumkolobom» wird meist abgelehnt, «da es sich nicht um eine defekte Bildung des Tapetum selbst, sondern um Pigmentmangel in der Chorioidea in diesem Bezirk handelt», Schleich 1922 (Kolobom = Verstümmelung).

Eine ähnliche Erscheinung ist beim Menschen nicht bekannt, da durch das Fehlen des Tapetes Pigmentmangel der Chorioidea (Albinismus) sich anders auswirkt.

*Diffuse Rotverfärbung im Tapetum-lucidum-Gebiet beim Hund* soll nach Bayer und Justow (1913) vom Tapet selbst abhängen können. Der Beweis wird dadurch geleistet, daß Flächenschnitte des Tapetums von solchen Augen, befreit von Chorioideapigment, unter dem Mikroskop mit auffallendem Licht die gleichen roten Farben ergeben wie im klinischen Bild. Jakob (1920) weist auf die Möglichkeit hin, daß es sich bei ähnlichen Verfärbungen um abnormale rote Pigmentierung (Sehpurpur) handeln könnte.

*Sichtbare Chorioideagefäße* sind beim sogenannten Tapetumkolobom des Pferdes, aber häufig auch ohne weitere Anzeichen eines Albinismus oculi beim Pferd, Rind, Hund und der Katze bekannt. Ursache ist schwache Pigmentierung der Chorioidea. Beim Pferd, beim Hund und bei der Katze meist im Zusammenhang mit heller Behaarung, eventuell mit Birk- oder Glasaugen (Schleich). Das Vorkommen beim Rind soll seltener sein (Jakob). Bei partiellem und totalem Pigmentmangel sind bei Hund und Katze Fälle von Sehstörung mit Nystagmus, bei der Katze zudem mit angeborener Taubheit bekannt (Schleich), ähnlich wie beim Menschen, wo Nystagmus auftreten kann.

*Die sogenannten Tapetuminseln beim Pferd* wurden zuerst von Berlin beschrieben und benannt.

«Nicht selten unterscheidet man in dem nicht mehr tapetierten Teil der Aderhaut, zwischen diesem und der Papille sowie seitlich von dieser, sogar etwas tiefer gelagert als der untere Rand der letzteren, in sonst ganz normalsichtigen und in keiner Weise pathologisch veränderten Augen mehr oder weniger zahlreiche, inselförmige, helle Flecken. Sie können zu 20, 30 und mehr betragen, sind sehr verschieden in ihrer Größe und haben meistens eine unregelmäßige Form. Sie charakterisieren sich dadurch, daß sie ganz dieselbe grüne Färbung zeigen, wie das benachbarte Tapetum und in der Regel von einem dunklen Rande umsäumt sind.»

Balogh (1925) weist nach, daß in 71% der Augen das Tapetum bis zum unteren Rand der Papilla optica sich erstreckt, in 17% noch tiefer, und daß die sogenannten Tapetuminseln durch begrenzten Pigmentmangel der Retina (Albinismus retinae partialis) bedingt sind. Rötliche Tapetuminseln gibt es bei gleichzeitigem Pigmentmangel der Chorioidea.

Szutter (1957) unterscheidet verschiedene Formen, die zum Teil altersbedingt sein sollen. Er weist nach, daß die meisten «Inseln» neben der Papille vorkommen, seltener unterhalb. Temporalwärts sind sie häufiger, vor allem in nächster Nähe der Papille.

Eine Farbanomalie, die in der Literatur der Veterinärmedizin selten genannt wird, sind *abnorm starke Pigmentierungen ohne pathologische Veränderungen*. Es gibt in der Pigmentierung des Augenhintergrundes eine große Variation, die meist mit der allgemeinen Pigmentierung im Zusammenhang steht. In der Humanmedizin sind solche Fälle seit einiger Zeit bekannt, z. B. runde, ovale, bohnenförmige Pigmentflecken der Retina, die einzeln oder gruppenweise, klein oder ausgedehnt und meist scharf begrenzt vorkommen. Die Fälle sind selten.

## Eigene klinische Befunde

### *Pferd*

#### *Sogenanntes Tapetumkolobom*

Unsere Untersuchungen an 300 Pferden ergaben, daß rötliche, diffuse Farbveränderungen im Augenhintergrund ziemlich häufig vorkommen. Sie gliedern sich meistens direkt an die Sehnervenpapille und können von geringer, dem ungeübten Auge knapp wahrnehmbarer Ausdehnung sein, bis den ganzen klinisch sichtbaren Augenhintergrund betreffen. Die Farbe im Tapetum nigrum ist immer irgendwie rot, im Tapetum lucidum irgendwie orange, wobei die Punkte im Tapetum lucidum, die Stellulae vasculosae Winslowi, rotbraun sind. Meist sind auch einzelne Chorioideagefäße sichtbar.

Die meisten Farbveränderungen entsprachen dem Bild des *Tapetumkoloboms* nach Berlin, das sich bei 20 der 300 untersuchten Pferde fand, bei 4 Pferden nur links, bei 1 Pferd nur rechts und bei 15 an beiden Augen. Unter diesen 20 Fällen gab es eine große Variation in Farbe, Lokalisation und Ausdehnung, wobei allerdings gewisse Formen vorzugsweise auftraten.

*Farbe:* Sehr häufig ist das Tapetumkolobom zweifarbig, weil es im Tapetum nigrum und im Tapetum lucidum zugleich auftritt; rot im Tapetum nigrum, orange im Tapetum lucidum. Der Wechsel von Rot zu Orange deckt sich scharf mit dem Übergang vom Tapetum nigrum zum Tapetum lucidum. Die Begrenzung des roten und des orangen Teils ist meist kontinuierlich wahrzunehmen.

Es gibt eine deutliche Variation in der Farbtönung, die von der Lokalisation im Augenhintergrund und vom Individuum abhängt. Die hellste Zone überhaupt wie auch in der Farbtönung ist jene, wo am meisten direkte Strahlen einwirken. So hat eine Farbanomalie im Tapetum lucidum ihre hellste Tönung immer im untersten Teil, anschließend an das Tapetum nigrum, im Tapetum nigrum immer unterhalb des Tapetum lucidum, beim Pferd also gerade oberhalb der Papilla nervi optici. Die Verfärbung verdunkelt sich allmählich nach oben und unten und auch etwas nach der Seite.

Im Tapetum nigrum ist die hellste Zone oberhalb der Papille meist rot-orange, neben der Papille meist ziegelrot und unterhalb meist karminrot. Das Rot ist diffus verteilt, aber vom Retinalpigment überdeckt, das bei dichter Anordnung die rote Farbe punkt- oder fleckenförmig unterbricht, bei lockerer Anordnung wegen des roten Untergrundes aufleuchtet.

Im Tapetum lucidum ist die hellste Zone meist gelb, 2–3 Papillendurchmesser oberhalb gelborange, weiter oben orange, rötlich, braunrot, hochrot oder violettrot. Schon klinisch kann man feststellen, daß diese Farbveränderung sich mit der Zunahme des Retinapigmentes nach oben deckt, welches das Tapetum lucidum unten als feiner Schleier und nach oben als Wölkchen und Fetzen überdeckt. Der Untergrund dieses verfärbten Teiles ist diffus

gelb; wo das Pigment dichter wird, verfärbt sich das Tapetum lucidum zu den genannten Farben.

Der Vergleich einiger Tapetumkolobome zeigt auch eine individuelle Verschiedenheit in der Farbe. Diese fällt jedoch nicht stark auf, da meist ein direkter Vergleich nicht möglich ist. Immerhin sah ich einen Fall, wo der sonst rot gefärbte Teil unter der Papille ausgesprochen orange gefärbt war. Individuelle Unterschiede zeigen sich vor allem häufig im obersten, noch sichtbaren Teil des Tapetum lucidum. Sogar am gleichen Individuum, wenn es beidseitig vorkommt, kann man Unterschiede vor allem in der Intensität der Farbe feststellen.

Typisch für das Tapetumkolobom ist die rotbraune Tüpfelung des Tapetum lucidum, die Stellulae vasculosae Winslowi, im Unterschied zur dunkelgrünen oder dunkelgrauen Tüpfelung im normalgefärbten Tapetum.

Diese Farbverhältnisse sind kennzeichnend für die Untersuchung mit künstlichem Licht, wie wir es mit direkter Betrachtung gewohnt sind. Durch das Augenspiegeln bei Tageslicht zeigt sich die Farbveränderung etwas weniger auffallend, vor allem im Tapetum nigrum. Die Farben sind bläulicher, metallisch glänzend, kühl und weniger leuchtend.

*Lokalisation und Ausdehnung:* Bei 35 Augen, die das Tapetumkolobom deutlich aufwiesen, grenzte die Verfärbung bei 33 irgendwie an die Nervenpapille, oberhalb, seitlich oder unterhalb daran, gewöhnlich oberhalb der Papille mit einer gewissen Tendenz, sie seitlich zu umfassen. Bei 5 Augen war die Verfärbung um die ganze Papille vorhanden. Es kommt aber auch vor, daß sie nur unten angrenzt oder überhaupt nicht.

An 23 Augen betraf die Verfärbung sowohl das Tapetum nigrum als auch das Tapetum lucidum, an 12 Augen also nur das Tapetum nigrum. An 17 Augen war die Verfärbung im Tapetum lucidum deutlich größer als im Tapetum nigrum. Wir sahen keinen Fall, bei dem sie nur das Tapetum lucidum betraf.

Es gibt keine Form und Größe, die vorzugsweise vorkäme; alle Phantasieformen und alle Größen scheinen möglich zu sein. Es gibt geringgradige Erscheinungen, die nur bei einiger Übung erkannt werden, andererseits kann die Farbveränderung den ganzen sichtbaren Augenhintergrund betreffen, so daß ein Vergleich von normaler und abnormaler Farbe im gleichen Auge gar nicht möglich ist. Form- und größenmäßig besteht gewöhnlich auch keine Übereinstimmung bei Auftreten an beiden Augen. Immerhin fällt in der Hälfte unserer Fälle die längliche Form auf, die in Richtung des Meridians durch die Nervenpapille hinzieht und sich weniger oft in die Breite ausdehnt als in die Länge.

*Begrenzung:* Auch in der Begrenzung gibt es eine große Variation. Allgemein ist die Begrenzung ziemlich scharf. Gewöhnlich bemerkt man an der gleichen Veränderung scharfe Konturen abwechselnd mit ziemlich scharfen oder allmählichen, grenzenlosen Übergängen ins Normale. Die Begrenzung

im Tapetum lucidum ist allgemein schärfer, weil sie nicht vom dichten Retinalpigment verwischt wird und das Tapet wahrscheinlich auch geringere Farbeinwirkungen aus der Aderhaut zu absorbieren vermag.

*Gefäße:* Man sieht im Zusammenhang mit dem Tapetumkolobom meistens einzelne Chorioideagefäße als rötliche Streifen in und außerhalb der verfärbten Zone. Sie sind häufiger im Tapetum nigrum als im Tapetum lucidum. Im Tapetum nigrum beobachtet man sie weniger häufig in der Verfärbung selbst als am Übergang ins Normaltapetierete. Unterhalb der Papille hat die rote Farbveränderung jedoch vielfach eine parallele, in der Richtung des Meridians gestreifte Struktur, das sind parallel verlaufende Venen der Chorioidea, verwischt durch das darüberliegende Retinapigment. In der Mitte des Tapetum lucidum sieht man sie etwa als braunrote, undeutliche Streifen. Häufiger und deutlicher beobachtet man sie am Rande des Tapetum lucidum, wo sie hellrot bis rotviolett, meist als Fortsetzung aus den noch deutlich sichtbaren Gefäßen im Tapetum nigrum in Erscheinung treten.

*Vorkommen und Bedeutung:* Das Tapetumkolobom scheint beim Warmblut häufiger aufzutreten. Von den 20 Fällen stammen 12 vom Warmblut. Dabei sind die Warmblüter nur zu einem knappen Drittel in unseren Untersuchungen vertreten.

Das Tapetumkolobom verändert sich innert längerer Zeit nicht, der Zustand ist stationär.

Es besteht nach unseren Erfahrungen keine Beeinträchtigung in der Sehfähigkeit. Die Literatur bestätigt es. Auch die Anamnese ergab keine entsprechenden Befunde.

Es sind uns auch keine Zusammenhänge mit andern Abnormitäten am Auge bekannt. Unter unseren Fällen sind keine Pferde mit Glas- oder Birkaugen. Ich fand keinen Zusammenhang mit der Pigmentation der Haut oder mit auffällig großen Abzeichen.

### *Sichtbare Chorioideagefäße*

Recht häufig sieht man im Augenhintergrund des Pferdes einzelne Chorioideagefäße, ohne daß gleichzeitig ein Tapetumkolobom vorhanden wäre. Man sieht lediglich Gefäße im normalgefärbten Grund als 1–3 Millimeter breite Bänder und Streifen. Arterien und Venen sind unterscheidbar. Arterien verzweigen sich in unregelmäßigem Verlauf strahlig von einem Punkt aus, während die Venen gestreckt, leicht konvergierend und büschelweise zu einem Punkt hinführen. Gefäße sind häufiger im Tapetum nigrum zu sehen als im Tapetum lucidum, besonders häufig gibt es Venen temporal der Nervenpapille. Im oberen Teil des Tapetum lucidum sind die Gefäße rotviolett. Sind viele sichtbar, ist der ganze Augenhintergrund allgemein heller als im Durchschnitt, was besonders im Tapetum nigrum auffällig ist.

Diese Anomalie unterscheidet sich vom Tapetumkolobom durch das Fehlen eines größeren, diffus roten Bezirkes; lediglich Gefäße sind zu sehen. Im Verlauf der Gefäße gibt es aber öfters kleinere, diffus rote Stellen. Sie entstehen durch das Aufleuchten des darüberliegenden Retinapigmentes. Man erkennt aber ohne weiteres den Zusammenhang mit dem Gefäß, weil zugleich meist das Gefäß sichtbar, die diffus rote Verfärbung nur klein ist und dem Verlauf des Gefäßes entspricht.

Bei stark ametropen Augen leuchtet der Augenhintergrund diffus rot auf, wenn keine Korrektionslinse bei der Untersuchung vorgeschaltet wird. Nach der Korrektur erkennt man deutlich die Gefäße ohne eine weitere Verfärbung.

In diesem Zusammenhang sei noch erwähnt, daß man recht häufig erweiterte Retinagefäße beobachten kann. Man kann sie von Aderhautgefäßen unterscheiden, weil sie aus der Nervenpapille entspringen. Sie können so breit erscheinen wie die Chorioideagefäße. Ein Zusammenhang mit einem entzündlichen Zustand ist mir nicht bekannt geworden.

### *Tapetuminseln*

Dies sind leuchtendgrüne Flecken im Tapetum nigrum des Pferdes, in der Farbe meist gleich oder ähnlich wie das Tapetum lucidum. Sie sind meistens klein, scharf begrenzt und heben sich deutlich vom Tapetum nigrum ab. Wir sahen sie bei 4 Pferden, stecknadelkopf- bis erbsengroß, in der Form irgendwie rundlich und in der Mehrzahl auftreten.

Die Farbe ist typisch; sie können seltenerweise auch rötlich sein. Typisch ist auch die Lokalisation; meist neben der Nervenpapille, öfters temporal- als nasalwärts; seltener auch unterhalb der Papille.

Es ist uns kein Zusammenhang mit andern Abnormitäten aufgefallen.

Es handelt sich um lokalen Pigmentmangel der Retinapigmentschicht, so daß das Tapet, das sich weiter ausdehnt, als es klinisch wahrnehmbar ist, durchleuchtet. Es besteht keine Beeinträchtigung im Sehvermögen.

Eine histologische Bestätigung war nicht möglich.

### *Abnorm starker Pigmentgehalt*

Das Tapetum nigrum zeigt bei den Haustieren eine gewisse Variation in der Pigmentdichte. Ausgesprochen starke Pigmentierung haben wir beim Pferd und bei der Katze gesehen. Bemerkenswert ist sie, wenn sie lokalisiert und scharf begrenzt ist.

Beim Pferd sieht man etwa tiefschwarze Zonen unterhalb der Papille. Größe und Form sind verschieden, die Begrenzung ist scharf. Es scheint kein Zusammenhang mit irgendeiner andern Abnormität vorzukommen.

Eine auffällige Form sahen wir beim Pferd zweimal, wobei sich die schwarze Verfärbung von der Papille aus nach unten gleichmäßig verbrei-



terte, ohne eine untere Begrenzung zu zeigen, also in der Form eines Kegels ohne Spitze mit zwei geradlinigen, scharf abgesetzten Schenkeln.

Eine präparatorische und histologische Untersuchung war nicht möglich.

### *Rind*

Die häufige Erscheinung des Tapetumkoloboms beim Pferd veranlaßte uns, es auch bei andern Tiergattungen zu suchen. Die Untersuchung von 230 Rindern der Simmentaler und Braunviehrasse ergab keinen solchen Fall.

Recht oft weist jedoch das Tapetum nigrum einen diffusen, rosa Farbton auf, der in den normalen Variationsbereich gehört.

Wir fanden jedoch ein Simmentaler Rind, bei welchem das Tapetum nigrum deutlich rot verfärbt war. Die Farbe war weniger auffallend als bei vielen Verfärbungen des Tapetumkoloboms. Hochrot wechselte mit Blaurot und Violetrot in fließendem Übergang ab. Auch die Intensität der Farbe variierte an verschiedenen Stellen. Die Verfärbung betraf das ganze sichtbare Tapetum nigrum, sie brach beim Übergang zum Tapetum lucidum ziemlich scharf ab. Zum Teil waren sehr deutlich Chorioideagefäße zu sehen, die alle leicht konvergierend gegen die Nervenpapille gerichtet waren. An Stellen, wo sie nicht unmittelbar zu sehen waren, gaben sie der diffusen Rotverfärbung einen streifigen Charakter. Zuweilen leuchtete das darüberliegende Retinapigment streifig auf. Das Tapetum nigrum hatte normale Farben. Die Farbanomalie kam an beiden Augen vor. Das Rind sah gut.

Man hat beim Rind Mühe, das Tapetum nigrum zu beobachten. Die Scheu vor den Hörnern, die intensive Pupillarreaktion und das recht häufige Augenzittern erschweren die Untersuchung. Da die Untersuchungen ohne Mydriatikum vorgenommen wurden, ist anzunehmen, daß solche rote Verfärbungen häufiger vorkommen.

### *Hund und Katze*

#### *Diffuse Rotverfärbungen mit sichtbaren Chorioideagefäßen*

Die Untersuchung von 70 Hunden und 30 Katzen ergab keine klinische Diagnose des Tapetumkoloboms. Die gleiche Rotverfärbung des Tapetum nigrum wie beim Rind sahen wir aber häufiger, 6mal beim Hund, 2mal bei der Katze. In zwei Fällen stand die Verfärbung dem Tapetumkolobom ziemlich nahe; sie waren aber nicht lokalisiert und betrafen das ganze Auge.

Auch beim Hund und bei der Katze ist das Tapetum nigrum oft diffus rötlich verfärbt. Dies gehört zum Bild des Normalen.

Diese rote Verfärbung mit den deutlich sichtbaren Chorioideagefäßen betraf bei Hund und Katze gewöhnlich nur das Tapetum nigrum, in unseren Fällen immer beidseitig, die Gefäße sind leicht konvergierend gegen die

Nervenpapille mit ziemlich scharfem Abbrechen beim Übergang ins Tapetum lucidum. Bei sehr geringer Beleuchtung kann man das fortlaufende Gefäß als Schatten unter dem Tapetum lucidum wiedererkennen.

Die Verfärbung ist meistens hochrot, intensiver, als beim Pferd; es gibt aber auch rotorange und rotviolette Variationen. Sie betrifft meistens das ganze Tapetum nigrum, einzelne Zonen leuchten oft unterschiedlich, manchmal fleckig, wenn das darüberliegende Retinapigment mitleuchtet, manchmal feurigrot, wenn die satt aneinanderliegenden Gefäße zu einem homogenen Fleck verschwimmen.

Manchmal hat die Rotverfärbung einen streifigen Charakter, in der Richtung zur Nervenpapille, ohne daß eigentliche Gefäße zu sehen sind.

Bei einem Hundeaugen mit einem weißen Pigmentmangelfleck an der Iris war neben dem roten Tapetum nigrum das ganze Tapetum lucidum diffus rotorange verfärbt, und einzelne rote Gefäßstränge waren deutlich sichtbar, so daß das Tapetum lucidum vom Tapetum nigrum nicht gut zu differenzieren war.

Bei einer weißen Katze mit einseitig blauer Iris war das ganze Tapetum lucidum diffus rotorange verfärbt und viele Gefäße sichtbar. Das Tapetum nigrum war diffus rot und durch Gefäße gestreift. Im andern Auge, das eine grüne Iris zeigte, betraf die Verfärbung nur das Tapetum nigrum. Diese beiden Verfärbungen waren der des Tapetumkoloboms sehr ähnlich. Sie hatten jedoch keine sichtbare Begrenzung.

Bei Hund und Katze besteht ein Zusammenhang dieser Verfärbungen mit der allgemeinen Pigmentation. Unter diesen Fällen befindet sich ein schwarzweißer Collie, 2 weiß-rot-braun gefleckte Münsterländer, 1 vorwiegend weißer Niederlaufbastard, 1 weißschwarzer Foxterrier, ein rotbrauner Dackel und 2 weiße Katzen. Andererseits gibt es weiße oder vorwiegend weiße Tiere, die normale Farben im Augenhintergrund aufweisen.

Sehbeeinträchtigung konnte in keinem Fall, weder klinisch noch aus der Anamnese nachgewiesen werden.

### *Abnorm starker Pigmentgehalt*

Eine andere Form von vermehrtem Pigmentgehalt sahen wir bei einer Katze. In nächster Umgebung der Nervenpapille sah man scharf begrenzte, wurstförmige, zum Teil langgestreckte Schleifen in elegant gezogenen Formen mit gleichmäßiger Dicke, ähnlich Polypenarmen aus dem Tapetum nigrum in das Tapetum lucidum ziehen. Im Unterschied zum Pigment des Tapetum nigrum hatten sie einen roten Farbton; sie waren zum Teil dunkelbraun, hellbraun bis rotorange. Sie hatten eine Breite von etwa ein Drittel Papillendurchmesser und ragten bis ein Drittel Höhe ins Tapetum lucidum hinein. Daneben gab es gleichfarbige Fleckchen und Striche, die nicht in bildlichem Zusammenhang mit dem Tapetum nigrum waren. Diese Verfärbung kam an beiden Augen vor.

## Untersuchungen am Präparat

Die Augen wurden mit der Fixationsflüssigkeit nach Verhoeff fixiert.

Frisch entnommen injizierte man 1–2 ccm Lösung in den Bulbus und legte ihn dann 24 Stunden in die gleiche Flüssigkeit. Darauf wurde das Auge eröffnet und nochmals 24 Stunden in der Lösung belassen. Aufbewahrung in 70 % Alkohol.

### *Das Tapetumkolobom*

wurde an 7 Augen von 4 Schlachtpferden präparatorisch und histologisch untersucht. Alle Präparate ergaben prinzipiell die gleichen Befunde.

Nach dem Entbluten waren alle Farben des Augenhintergrundes blasser, auch die normalen, schillernden Farben des Tapetum lucidum. Auffallend blaß war die sonst rote Zone im Tapetum nigrum, die nun braungelb wurde, nur wenig blaß die sonst orange Zone des Tapetum lucidum, welcher Unterschied wahrscheinlich durch die Tapetumschicht bedingt ist.

Am eröffneten, toten Auge muß zunächst die milchfarbig gewordene Retina abgehoben werden. Sie löst sich sehr leicht und bleibt nur an der Nervenpapille haften. Dabei bleibt bekanntlich die Retinapigmentschicht am Tapet und an der Chorioidea kleben.

Die Verfärbung am entbluteten und eröffneten Auge ist trotzdem auffallender als am lebenden Tier, da man einen viel größeren Teil des dunkeln Tapetum nigrum im Zusammenhang sieht, als am klinischen Bild und das Tapet seine hellen Farben zum großen Teil durch die Fixation verliert.

Im Tapetum nigrum ist die Anomalie braunrot bis hellbraun, im Tapetum lucidum gelb, nach oben bräunlichgelb. Die Begrenzung ist ziemlich scharf. Läßt man von der Sklera her Licht auffallen, so erhellt sich nur der verfärbte Teil. Schichtet man das Tapet mit dem darüberliegenden Retinapigment ab, verschwindet das Tapetum nigrum, und die Verfärbung ist im Bereich des klinischen Tapetum nigrum und lucidum gleich: hellgelb, absolut pigmentlos.

Die Trennung des Tapetes von der Chorioidea geht am besten vor sich, indem man mit einer feinen Pinzette das Tapetum und die Chorioidea erfaßt und mit einer Präpariernadel unter einer Lupe die Chorioidea vom Tapet durch sorgsames Kratzen löst, so daß am Tapet keine Pigmentresten mehr haften.

Die typische dunkle Streifung in der normalpigmentierten Chorioidea, die durch die Gefäße bedingt ist, sieht man im hellen Teil nicht. Trennt man die Chorioidea von der Sklera, so ist der pigmentlose Aderhautteil fast durchsichtig; unterschiebt man dann ein schwarzes Papier unter die helle Zone, so bekommt der verfärbte Teil des Augenhintergrundes fast die gleiche Farbtönung wie der normale Teil.

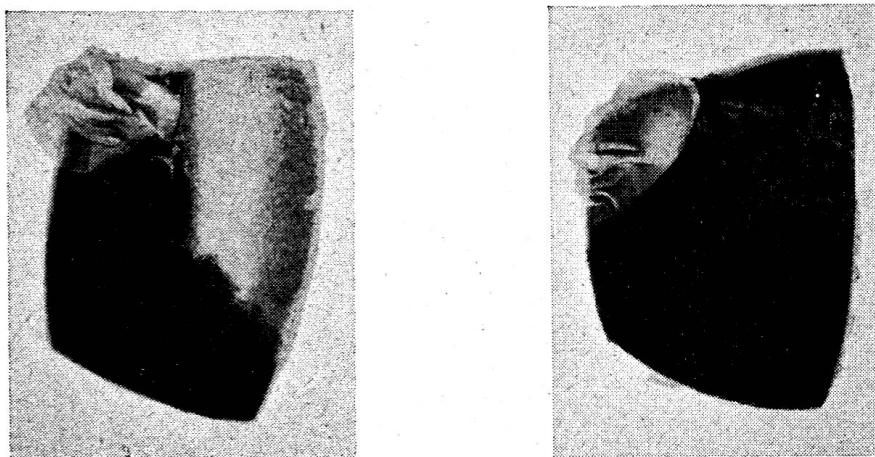


Abbildung 1 zeigt zwei gleiche Zonen des Augenhintergrundes vom Pferd mit abgehobener Retina. Links Präparat mit sogenanntem Tapetumkolobom, rechts normal. Die linke Hälfte beider Präparate ist Tapetum-nigrum-Zone mit der Nervenpapille, die rechte Hälfte Tapetum lucidum. Beim normalen Präparat sieht man keine Unterschiede zwischen Tapetum lucidum und Tapetum nigrum, da die Tapetumfarben durch die Fixation verlorengehen.

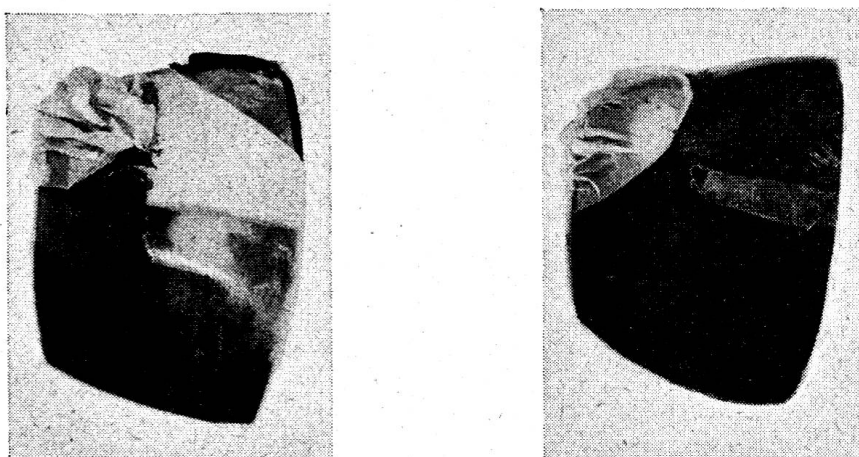


Abbildung 2. Gleiche Präparate mit teilweise aufgerollter Tapetumschicht samt Retinapigmentschicht.

Am linken Präparat zeugt ein untergeschobenes Stück normaler Chorioidea vom Vorhandensein der pigmentlosen Aderhaut. Rechts dunkle, normale Aderhaut.

Alle entnommenen Augen wurden auch histologisch untersucht. 20  $\mu$  dicke Gefrierschnitte, die in der Richtung des Augenmeridians entnommen wurden, waren zweckmäßig. Sie wurden so zugeschnitten, daß im gleichen Schnitt sowohl normale als auch verfärbte Zone samt Übergang vorhanden war.

Histologisch ergibt sich nur ein Unterschied im Pigmentgehalt. Die verfärbte Zone weist meistens überhaupt kein Pigment in der Chorioidea auf. Die Stromazellen sind vorhanden, aber ohne Pigment.

Der Übergang von normal zu pigmentlos ist kurz, aber fließend.

Bei einem Fall, wo das Tapetumkolobom auf das Tapetum nigrum oberhalb der Nervenpapille beschränkt und die Rotverfärbung weniger intensiv war, gab es immerhin einzelne Spuren von Pigment.



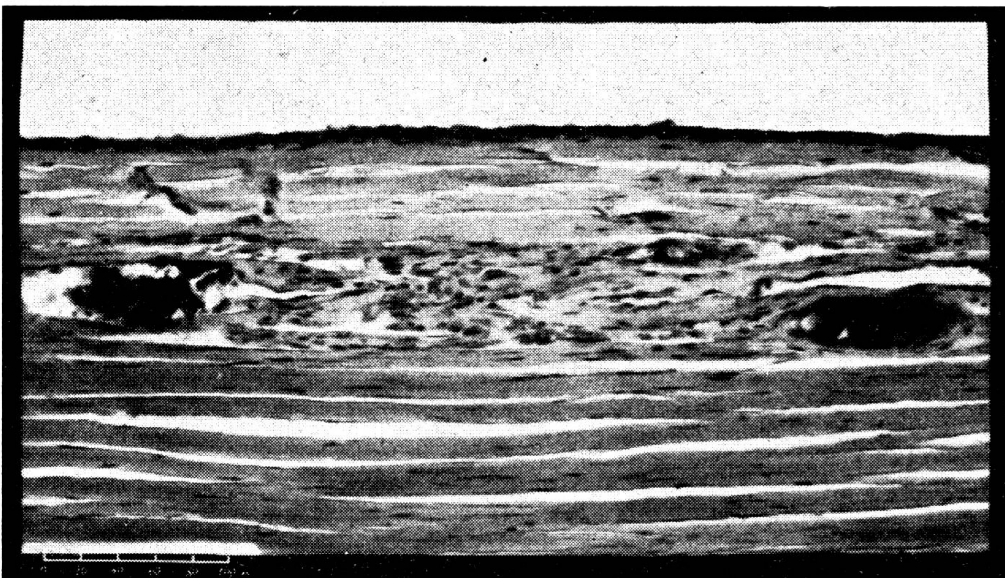
Retinapigment

Tapetum

Chorioidea  
mit Pigment

Sklera

Abbildung 3 zeigt normal gefärbte Zone aus dem Tapetum-lucidum-Bezirk. (Photo: vet.-path. Institut Bern)



Retinapigment

Tapetum

Chorioidea  
ohne Pigment

Sklera

Abbildung 4 zeigt orange gefärbte Zone aus dem Tapetum-lucidum-Bezirk des gleichen Schnittes weiter dorsal. (Photo: vet.-path. Institut Bern)

### *Sichtbare Chorioideagefäße*

Beim Pferd wurden zwei Augen untersucht, die keine andere Veränderung als sichtbare Chorioideagefäße zeigten. Die Chorioidea dieser zwei Augen war im Unterschied zu normalgefärbten Augen heller. Die histologische Untersuchung bestätigte eine allgemeine Pigmentverminderung der Chorioidea. Demnach ist es möglich, daß größere Gefäße wegen des spärlichen Pigments durchzuscheinen vermögen.

Ähnliche Verhältnisse ergaben sich an Rinder- und Hundeaugen.

Die Augen jenes Rindes, die klinisch ein rotverfärbtes Tapetum nigrum mit etlichen roten Gefäßstreifen aufwiesen, verloren nach dem Entbluten das Rot; die Gefäße zeigten sich als blasse, gelbweiße Streifen.

Am eröffneten Auge war die Chorioidea allgemein heller als beim normalen Rinderauge. Man sah an der gesamten Chorioidea die Gefäße als gelbweiße Fäden, die Licht durchlassen, während beim normalen Auge die Gefäße als dunkle, lichtundurchlässige Fäden wahrnehmbar sind. Am fixierten Auge, wo die Reflexerscheinung des Tapetes verlorengegangen ist, sieht man die gleichen Pigmentmangelverhältnisse im Tapetum lucidum- und im Tapetum nigrum-Gebiet. Dies führt zur Annahme, daß das Tapet Pigmentmangel der Chorioidea intra vitam verdecken oder «verfärben» kann (vide Tapetumkolobom beim Pferd).

Histologisch ergibt sich der gleiche Befund wie beim Pferd. Die allgemeine Pigmentverminderung zeigt sich im histologischen Querschnitt oft so, daß an den Chorioideagefäßen tapetum- und skleralwärts gar kein oder nur sehr wenig Pigment vorhanden ist. Oft ist gar kein Platz mehr da für das Pigmentstroma, da der Gefäßquerschnitt fast die ganze Chorioideaschichtbreite einnimmt, so daß das Pigment nur zwischen den Gefäßen selbst liegen und sie tapetumwärts nicht abdichten kann. Großlumige Gefäße und allgemeine Pigmentverminderung der Chorioidea ergeben demnach klinisch wahrnehmbare Gefäßstreifen.

Die Untersuchungen bei einem weiß-braun-roten Münsterländer und einem braunroten Dackel, bei denen neben der diffusen Rotverfärbung des Tapetum nigrum zahlreiche Gefäße sichtbar waren, ergaben die gleichen Befunde wie beim Rind.

#### *Abnorm starker Pigmentgehalt*

Am eröffneten Auge jener Katze waren diese Streifen dunkelbraun bis schwarz, genau gleich wie das Tapetum nigrum. Nach der Wegnahme der Retina blieben die Verfärbungen bestehen. Die Retinapigmentschicht bleibt am Tapet haften. Legte man das Auge in Wasserstoffsuperoxyd, so bleichten sich die Streifen und die Aderhaut graduell gleich. Histologische Untersuchungen waren unbefriedigend. Wir schnitten jedoch am Präparat mit einer schiefgehaltenen Klinge durch einen solchen Polypenarm so, daß man unter dem Mikroskop bei starker, seitlicher Beleuchtung sowohl die Oberfläche des Tapetums als auch am Rande die quergeschnittene Chorioidea und Sklera sehen konnte. Stellte man bei einer Vergrößerung 1:80 die Verfärbung scharf ein, so war auch die angrenzende Oberfläche des Tapetum lucidum scharf eingestellt. Stellte man die Chorioidea oder gar die Sklera scharf ein, so verschwamm die dunkle Verfärbung. Unter dem Mikroskop war die dunkle Verfärbung weniger kompakt und zum Teil gelockert.

Es handelt sich demnach um Pigmentanreicherung in der Retinapigmentschicht im Bereich des Tapetum lucidum, ein Pendant zu den Tapetuminseln im Tapetum nigrum des Pferdes. Der Farbunterschied am klinischen Bild und am Präparat ist bemerkenswert.

## Ergebnisse

Zusammenfassend ist festzuhalten, daß alle beschriebenen Fälle durch abnorme Pigmentverhältnisse bedingt sind. Ich habe folgende Zustände gesehen:

### 1. Lokalisiertes Fehlen von Pigment in der Chorioidea,

das sog. Tapetumkolobom. Es ist beim Pferd die häufigste Farbanomalie im Augenhintergrund. Die Farbe ist diffus, rot im Tapetum nigrum, orange im Tapetum lucidum, also zweifarbig, wenn die Anomalie in beiden Abschnitten vorkommt. Die Verfärbung lagert sich meistens irgendwie an die Nervenpapille, die Form und Ausdehnung kann ganz beliebig sein. Die Begrenzung ist meistens ziemlich scharf. Typisch sind die rotbraunen Punkte im Tapetum lucidum, die Stellulae vasculosae Winslowi, die normalerweise graugrün sind. Meistens sieht man zugleich einige Chorioideagefäße, vor allem im Tapetum nigrum als rote Bänder oder Streifen. Die Veränderung kommt meistens an beiden Augen vor, vorzugsweise ist sie beim Warmblut anzutreffen. Der Zustand ist angeboren und stationär. Sehbehinderung ist nicht bekannt. Gewöhnlich haben die Pferde eine ganz normale Haarfarbe. Bei Schecken und bei Pferden mit Glas- und Birkaugen kommt die Veränderung häufig vor. Ursache ist lokalisiertes Fehlen des Pigmentes in der Chorioidea. Dies ist durch Abdecken der Augenschichten und histologisch nachweisbar. Meistens fehlt in der Chorioidea jede Spur von Pigment, seltenerweise kommt es spärlich vor. Das Gewebe ist sonst normal.

Ursache der Zweifarbigkeit ist das Tapet. Es wirkt als trübes Mittel und vermag die Chorioideagefäße zu verdecken. Die Interferenzfarben verlieren durch den hellen Hintergrund stark ihre Intensität. Im Tapetum nigrum überdeckt das Retinapigment die sonst sichtbaren Gefäße. Das Pigment leuchtet durch den roten Hintergrund selbst diffus auf.

Die Tapetumdicke spielt nach meiner Auffassung in der Verfärbung keine Rolle, da schon anatomisch die Dicke in der Meridiane zu- und abnimmt und gleichzeitig doch die Interferenzfarben am ganzen Augenhintergrund meist die gleichen bleiben. Wo das Tapetum jedoch dünner ist, können darunterliegende Gefäße besser sichtbar sein.

Die Bezeichnung «Tapetumkolobom», wie die Veränderung in der Literatur üblich genannt wird, ist nicht gut, da der Begriff Kolobom den Sinn einer Mißbildung hat. Die Bezeichnung von Balogh ist besser: *Albinismus chorioideae partialis*, zu deutsch *Pigmentmangelfleck der Aderhaut*. Unter diesem Namen kann man sich mehr vorstellen; gleichzeitig ist die Ursache mitgeteilt, und er verhindert eine Verwechslung mit andern Kolobomen.

### 2. Allgemeine diffuse Pigmentverminderung in der Chorioidea

Sie kommt bei Pferd, Hund und Katze vor, seltener beim Rind. Die Anomalie betrifft klinisch meist nur das Tapetum nigrum, beim Übergang

ins Tapetum lucidum bricht sie meistens ziemlich scharf ab. Sie charakterisiert sich durch viele deutlich sichtbare Chorioideagefäße. Meistens sind einzelne Zonen durch das Aufleuchten des Retinapigmentes diffus rot verfärbt. Beim Pferd verzweigen sich die Arterien strahlig von einem Punkt aus, die Venen divergieren leicht und sind gestreckt, manchmal fast parallel. Beim Rind, beim Hund und bei der Katze verlaufen die sichtbaren Gefäße gestreckt und leicht konvergierend gegen die Nervenpapille, beim Übergang ins Tapetum lucidum brechen sie ziemlich scharf ab. Bei sehr schwacher Beleuchtung kann man sie unter dem Tapet weiterverfolgen.

Auch hier wirkt das Tapet als trübes Mittel, indem es die allgemeine Pigmentverminderung überdeckt. Präparatorisch und histologisch ist sie durch Vergleiche nachweisbar. In beiden Tapetumbezirken ist sie graduell gleich. Großlumige Gefäße können fast die ganze Tapetumdicke einnehmen, so daß das Stroma verdrängt ist und sie ohne weiteres sichtbar werden müssen. Bei ziemlich starker Pigmentverminderung kann sich das ganze Tapetum lucidum auch orange verfärben, ähnlich wie bei den Pigmentmangelflecken der Chorioidea beim Pferd; die Orangeverfärbung ist aber nicht lokalisiert. Es handelt sich also um *Albinismus chorioideae*.

Ein Zusammenhang mit der Haarfarbe, mit Birk- und Glasaugen ist häufig, vor allem bei Hund und Katze. Sehstörungen sind nicht bekannt. Der Zustand ist stationär.

### 3. Pigmentanhäufung in der Retina

Nebst einer großen Variation individueller Pigmentdichte im Tapetum nigrum haben wir besondere Formen beim Pferd und bei der Katze gesehen. Beim Pferd sind sie im Tapetum nigrum vor allem unter der Nervenpapille lokalisiert. Sie sind tiefschwarz, von beliebiger Form und scharf begrenzt. Klinisch ist die Anhäufung deshalb in der Retina zu vermuten, weil bei einer lokalisierten Anhäufung in der Chorioidea das sonst schon dichte Retinapigment die Begrenzung verwischen würde.

Bei der Katze haben wir dunkle Pigmentschleifen gesehen, die aus dem Tapetum nigrum weit in das Tapetum lucidum reichen. Sie waren scharf begrenzt und durch die Interferenzfarben des Tapetes rötlich verfärbt. Am eröffneten Auge waren sie schwarz. Sie könnten als Pigmentanhäufung in der Retina nachgewiesen werden. Sehstörungen und Zusammenhänge mit andern Anomalien sind nicht bekannt.

### 4. Pigmentmangel in der Retina

beim Pferd, die sogenannten Tapetuminseln. Es sind scharf begrenzte, lokalisierte Farbveränderungen im Tapetum nigrum, häufig neben der Nervenpapille, häufiger temporal als nasal davon, seltener unterhalb. Typisch sind Farbe und Glanz, gleich oder sehr ähnlich wie das Tapetum lucidum. Sie kommen meistens in der Mehrzahl vor, bis 30. Sie sind klein, selten



größer als eine Erbse (in Vergrößerung der Augenoptik). Ihre Form ist vielgestaltig. Bei gleichzeitigem Pigmentmangelfleck der Aderhaut an der gleichen ophthalmoskopischen Stelle ist die Verfärbung rötlich.

Ursache ist lokalisierter Mangel des Retinapigmentes. Es handelt sich nicht um Inseln von Tapetumteilen. In den meisten Fällen reicht nämlich das Tapet weiter, als es klinisch sichtbar ist. Das dichte Retinapigment verdeckt es. Lokalisiertes Fehlen dieses Pigmentes läßt daher das Tapet ähnlich Inseln durchscheinen. Die Bezeichnung *Albinismus retinae partialis* nach Balogh, Pigmentmangelfleck in der Retina, ist naheliegender.

Neben den genannten Veränderungen kommt noch das *Netzhaut-Aderhautkolobom* vor. Es ist sehr selten und nur beim Menschen, Rind, Hund und Kaninchen mit Sicherheit bekannt (Schiestl). Die entsprechende Zone ist weißlich, mit dichtem Pigment umrandet, mit spärlichen Gefäßen, ein- oder beidseitig, oft mit andern Mißbildungen vergesellschaftet. Typisch soll eine Niveaudifferenz zwischen dem verfärbten und normalen Fundusabschnitt sein (Ektasie). Wir haben es nie gesehen.

Alle angeborenen Anomalien im Augenhintergrund sind strikte von pathologischen Veränderungen zu unterscheiden. Als wichtigste kommen in Betracht:

### *Blutung*

Es ist wichtig, sie als solche feststellen oder sie eindeutig von Pigmentmangelverhältnissen in der Chorioidea abgrenzen zu können. Meist ist eine Ursache am Tier selbst oder anamnestisch eruierbar: Trauma, Entzündung im Auge, allgemeine Infektion und Intoxikation, Vergiftungen, Zirkulationsstörungen, Hämophilie, Skorbut. Die Form der Blutung kann verschieden sein, sie ist vor allem abhängig von der Größe der Blutung und der Lokalisation.

Kleinere Blutungen sind meistens in der Retinaschicht selbst lokalisiert, große entweder auf der Retina mit Erguß in den Glaskörperraum oder unter der Retina angrenzend an die Aderhaut. Ergüsse in den Glaskörperraum verfärben den Hintergrund gleichmäßig rot. Blutungen in und unter der Retina sieht man in Zusammenhang mit dem normalen Augenhintergrund. Die Farbe ist kirschrot, im allgemeinen unscharf begrenzt, strichförmig in der Faserschicht, rundlich in der Körnerschicht der Retina. Die frischen Blutflecken sind dunkler im Rot als beim sogenannten Tapetumkolobom, blutigrot im eigentlichen Sinn. Ein Pferd, mit einem sogenannten Tapetumkolobom, das bei der Schlachtung am Kiefer aufprallte, zeigte im Kolobombezirk des Tapetum lucidum zwei kirschrote Blutungen. Sie waren etwa erbsengroß, rundlich, scharf begrenzt, mit etwas zackigen Rändern, in der Mitte dunkler als am Rand. Der orange Kolobombezirk hob sich kontrastmäßig sehr stark ab. Die Blutung wechselt die Farbe nicht beim Übergang von Tapetum nigrum ins Tapetum lucidum.

Bei stärkerer Blutung ist die Pupille erweitert, und Sehstörung ist vorhanden, vor allem, wenn sie die Area centralis betrifft.

Die Resorption geschieht langsamer als an andern Körperteilen. Größere Blutungen können lange unverändert verbleiben. Mit der Resorption verfärbt sich der betroffene Teil bräunlich, gelblich oder weißgrau. Das Sehvermögen kann sich bessern.

### *Entzündliche Zustände*

Akute und ausgedehnte Veränderungen sind sehr selten zu sehen, weil gleichzeitig auch die optischen Medien getrübt sind. Lokalisierte Entzündungen können aber ohne weitere Symptome verlaufen, so daß sie oft nur durch Zufall entdeckt werden. Entzündungen im akuten Stadium habe ich nie gesehen, wohl aber abgelaufene Stadien und atrophische Zustände von Retinochorioiditis peripapillaris und disseminata.

Eine *Chorioiditis disseminata* beim Pferd zeigt sich nachträglich durch verschiedene weißliche oder gräuliche, meist rundliche Flecken in der Umgebung der Nervenpapille (meist unterhalb), vielfach erbsengroß und scharf von dunklem Pigment umrandet, manchmal mit einem Pigmentpunkt in der Mitte, so daß die Verfärbungen wie weiße Ringe aussehen. Häufig kommen sie an beiden Augen vor. Sehstörung ist nicht nachgewiesen.

Auch die *Chorioiditis peripapillaris* ist beim Pferd nicht selten. Die verfärbte Zone dehnt sich im Tapetum nigrum teilweise oder ganz um die Nervenpapille aus, oft um das Vielfache der Papillenoberfläche. Die Farbe (durch das Tapetum bedingt) ist sehr ähnlich den Tapetum-lucidum-Farben, aber allgemein etwas heller: hellgrün, hellblau, weißlich oder rötlich. Die Verfärbung ist scharf begrenzt und setzt sich vom umliegenden Pigment scharf ab. Typisch ist die Pigmentanordnung innerhalb der Verfärbung: Das Pigment ist zu dunklen Schollen und unförmigen Streifen zusammengedrängt. In drei mir bekannten Fällen betraf dieser Zustand nur ein Auge, zugleich mit einzelnen Residuen von Chorioiditis disseminata. Eine Beeinträchtigung der Sehfähigkeit ist nicht nachgewiesen.

### Zusammenfassung

Es werden vier Farbanomalien am lebenden Augenhintergrund von Pferd, Rind, Hund und Katze beschrieben, die nicht pathologischer Natur und von solchen zu unterscheiden sind. Verschiedene histologische Untersuchungen zeigen die Ursachen auf. Bei allen handelt es sich um abnorme Pigmentverhältnisse.

1. *Albinismus chorioideae partialis*, Pigmentmangelfleck der Aderhaut, in der Literatur als Tapetumkolobom bekannt. Die Anomalie kommt beim Pferd vor, vor allem beim Warmblut. Die Verfärbung ist diffus rot im Tapetum lucidum, meist angrenzend an die Nervenpapille, orange im Tapetum lucidum. Der Farbwechsel ist durch die Tapetumschicht verursacht.

Form und Ausdehnung sind verschieden. Gewöhnlich sieht man zugleich einzelne Chorioideagefäße. Typisch ist die rotbraune Verfärbung der Gefäßtupfelung im Tapetum lucidum. Die Anomalie kommt meistens an beiden Augen vor, gehäufte bei Pferden mit Glas- und Birkaugen und bei gescheckten Tieren.

Ursache ist lokalisiertes Fehlen des Aderhautpigmentes. Dieser Befund wurde an 7 Augen histologisch festgestellt.

2. *Albinismus chorioideae*. Es handelt sich um eine diffuse Pigmentverminderung bei Pferd, Rind, Hund und Katze. Man sieht lediglich Chorioideagefäße, die aber durch das Aufleuchten des darüberliegenden Retinapigmentes einzelne Zonen diffus rot verfärben können. Die Verfärbung ist im Tapetum lucidum weniger häufig zu sehen, da das Tapet den Zustand verdecken kann.

Die Ursache wurde beim Pferd, Rind und Hund nachgewiesen.

3. *Pigmentanhäufung in der Retina*, beim Pferd und bei der Katze beschrieben. Beim Pferd wurde sie verschiedentlich im Tapetum nigrum unterhalb der Nervenpapille als schwarze, scharf begrenzte Verfärbung beobachtet, bei der Katze einmal im Tapetum lucidum als dunkelbraune Streifen. Die Pigmentanhäufung bei der Katze wurde in der Retina nachgewiesen.

4. *Albinismus retinae partialis*, Pigmentmangelflecken der Retina, in der Literatur als Tapetuminseln bekannt. Es sind meistens kleine, scharf begrenzte, lokalisierte Farbveränderungen im Tapetum nigrum des Pferdes, sehr ähnlich in Farbe und Glanz dem Tapetum lucidum. Sie treten meistens in der Mehrzahl auf. Ursache ist lokalisiertes Fehlen des Retinapigmentes, so daß das Tapet deutlich durchzuschimmern vermag.

Alle diese Farbanomalien bleiben stationär, sind angeboren und beeinflussen das Sehvermögen nicht.

### Erklärende Skizzen

*Skizze 1.* Pigmentmangelfleck der Aderhaut im Bereich des Tapetum nigrum und des Tapetum lucidum. Es gibt Chorioideagefäße im Tapetum-nigrum- und im Tapetum-lucidum-Gebiet zu sehen. Die Skizzengröße entspricht ungefähr dem klinischen Eindruck.

*Skizze 2.* Gleiche Verfärbung wie bei Skizze 1 am entbluteten, fixierten und eröffneten Auge. Normalgröße. Durch die Fixation (Verhoeff) wird das Tapet durchsichtig, das Chorioideapigment tritt im normalgefärbten Bereich in Erscheinung.

*Skizze 3.* Übersichtsskizze eines Augenhintergrundes von einem vorwiegend hellbehaarten Hund mit vielen deutlich sichtbaren Chorioideagefäßen.

*Skizze 4.* Pigmentmangelfleck der Netzhaut.

*Skizze 5.* Abnorm starke Pigmentierung im Bereich des Tapetum nigrum unterhalb der Nervenpapille beim Pferd.

### Résumé

Après examen de 300 chevaux, 250 bovins, 70 chiens et 30 chats, l'auteur décrit les anomalies de couleurs qu'il a observées dans le fond de l'œil. Il les répartit comme suit: *albinismus chorioideae partialis* = défaut de pigmentation de la choroïde, mieux

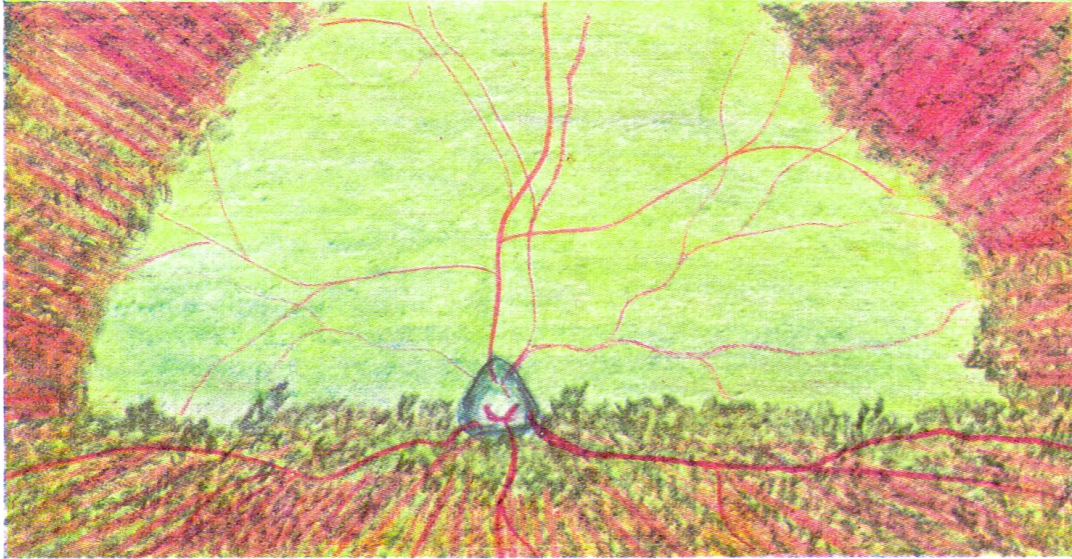Skizze 2




Skizze 1




Skizze 3



Skizze 4



Skizze 5



connu en littérature sous le nom de Tapetumcolobom et se présentant surtout chez le cheval; albinismus chorioideae = pigmentation diffuse et diminuée, constatée chez tous les animaux examinés; accumulation de pigments dans la rétine, décrite chez le cheval et le chat; albinismus retinae partialis = plaques de pigmentation, par carence, de la rétine, mieux connues sous le nom d'îlots pigmentaires du cheval.

### Riassunto

Previo esame di 300 cavalli, 230 bovini, 70 cani e 30 gatti, l'autore descrive le anomalie di colore osservato nel fondo dell'occhio. Egli li divide in: albinismo parziale della coroidea = macchie nella coroide per assenza di pigmento, nella letteratura meglio conosciuto con la denominazione coloboma del tapetum e che si verifica soprattutto nel cavallo; albinismo della coroidea = diminuzione diffusa del pigmento che si riscontra in tutte le specie di animali; ammasso di pigmento nella retina, descritto nel cavallo e nel gatto; albinismo parziale della retina = macchie nella retina per assenza di pigmento, meglio noto col nome di isole del tapetum, nella parte oscura del tapetum del cavallo.

### Summary

A description of the colour anomalies of the background of the eye according to inspection of 300 horses, 230 cattle, 70 dogs and 30 cats. They are classified as follows: 1. Albinismus chorioideae partialis = spots of pigment deficiency, in the literature known under the name of tapetum coloboma, especially in horses; 2. albinismus chorioideae = diffuse decrease of the pigment, in all species examined, 3. cumulation of pigment in the retina, described in horses and cats; 4. albinismus retinae partialis = spots of lacking pigment in the retina, known as tapetum insulae in the dark part of the tapetum of the horse.

### Benützte Literatur

Amsler, Brückner, Franceschetti, Goldmann, Streiff: Lehrbuch der Augenheilkunde, Verlag von S. Karger, Basel (1948). – Appenzeller W.: Eine einfache Methode zur Besichtigung des Augenhintergrundes ohne Spiegel und ihre Brauchbarkeit beim Pferd, verglichen mit den üblichen Methoden. Diss. Bern (1938). – Bach L.: Über die Gefäße des Pferdeauges mit besonderer Berücksichtigung der Gefäßversorgung der Aderhaut, Archiv f. wissensch. und prakt. Tierheilkunde 1894, Band 20. Verlag August Hirschwald, Berlin. – Balogh G.: Tapetuminseln und Pigmentkolobome in den Pferdeaugen. Diss. Budapest (1925). – Bayer J.: Augenheilkunde. Verlag Urban & Schwarzenberg, Berlin (1913). – Berlin R.: Der normale Augenhintergrund des Pferdes, Zeitschrift für vergleichende Augenheilkunde (1883). – Cottier R.: Ein Refraktometer für Tieraugen. Diss. Bern (1943). – Danis M.: Les aspects normaux et les anomalies congénitales du fond de l'œil. Masson et Cie., Paris. – Gökel G.: Beurteilung des Augenspiegelbefundes insbesondere bei Remonten. Diss. Wien (1912). – Hess C.: Beiträge zur Kenntnis des Tapetum lucidum im Säugerauge. Archiv für vergleichende Ophthalmologie (1911). – Jakob H.: Tierärztliche Augenheilkunde. Verlag Richard Schoetz, Berlin (1920). – Möller H.: Lehrbuch der Augenheilkunde. Verlag Enke Stuttgart (1898). – Nadai J.: Untersuchungen über Merkmale für die Eineiigkeitsdiagnostik bei Rinderzwillingen. Zeitschrift für Tierzüchtung und Züchtungsbiologie, Band 58. – Nicolas E.: Ophthalmologie vétérinaire et comparée. Vigot, Paris (1928). – Preusse M.: Über das Tapetum der Haussäugetiere. Archiv für wissenschaftliche und praktische Tierheilkunde, Band 8, (1882). – Romeis B.: Mikroskopische Technik. Leibniz-Verlag, München (1948). – Schiestl O.: Typische Funduskolobome im Rinderauge. Diss. München (1925). – Schleich G.: Tieraugenheilkunde. Julius Springer, Berlin (1922). – Szutter L.: Untersuchungen über die Pigmentmangelflecken im Augenhintergrund der Pferde. Acta veterinaria academiae scientiarum Hungaricae, Band 7 (1957).