

Zeitschrift: Schweizer Archiv für Tierheilkunde SAT : die Fachzeitschrift für Tierärztinnen und Tierärzte = Archives Suisses de Médecine Vétérinaire ASMV : la revue professionnelle des vétérinaires

Herausgeber: Gesellschaft Schweizer Tierärztinnen und Tierärzte

Band: 103 (1961)

Heft: 6

Artikel: Studien über perkutorische Grenzen am Thorax bei Grosstieren

Autor: Steck, Werner

DOI: <https://doi.org/10.5169/seals-590644>

Nutzungsbedingungen

Die ETH-Bibliothek ist die Anbieterin der digitalisierten Zeitschriften. Sie besitzt keine Urheberrechte an den Zeitschriften und ist nicht verantwortlich für deren Inhalte. Die Rechte liegen in der Regel bei den Herausgebern beziehungsweise den externen Rechteinhabern. [Siehe Rechtliche Hinweise.](#)

Conditions d'utilisation

L'ETH Library est le fournisseur des revues numérisées. Elle ne détient aucun droit d'auteur sur les revues et n'est pas responsable de leur contenu. En règle générale, les droits sont détenus par les éditeurs ou les détenteurs de droits externes. [Voir Informations légales.](#)

Terms of use

The ETH Library is the provider of the digitised journals. It does not own any copyrights to the journals and is not responsible for their content. The rights usually lie with the publishers or the external rights holders. [See Legal notice.](#)

Download PDF: 05.02.2025

ETH-Bibliothek Zürich, E-Periodica, <https://www.e-periodica.ch>

Aus der Veterinärmedizinischen Klinik der Universität Bern
(Direktor: Prof. Dr. W. Steck)

Studien über perkutorische Grenzen am Thorax bei Großtieren

von Werner Steck

Einleitung

In einer früheren Mitteilung [14] wurde eine bestimmte Finger-Finger-perkussionsmethode beschrieben, die an der Lunge eine von der herkömmlichen erheblich abweichende Perkussionsgrenze ergibt. Dabei mußten, mangels genügender Unterlagen, verschiedene Fragen offengelassen werden, namentlich die folgenden:

1. Wie erklärt sich die erhebliche Differenz des Perkussionsergebnisses mit der dort beschriebenen Methode von der in zahlreichen Abbildungen (vgl. Anm. unten) niedergelegten herkömmlichen Darstellung der sogenannten Lungenperkussionsgrenze?

2. Wo entsteht der Perkussionsschall bei der von uns beschriebenen Methode?

3. Wie erklärt sich die gelegentliche Verschiebung der anatomischen Lungengrenze während der Durchführung von Lungenparenchyminjektionen?

Diese Fragen sollen im folgenden beantwortet werden.

Perkussion in Interkostalräumen und Perkussion auf den Rippen

Wenn der Plessimeterfinger im Interkostalraum gut aufgelegt wird, drückt er die Innenfläche der Thoraxwand leicht vor, wie man sich am Kadaver leicht überzeugen kann. Ein leichter und kurzdauernder Perkussionsstoß, wie er bei regelrechter Finger-Fingerperkussion angewendet wird,

Anm. Z.B. Marek-Mocsy 1960 [6] Abb. 179, 192, 193, 194, 198. Manninger und Mocsy 1959 [5] Bd. II Abb. 175, 177, 178. Wirth 1945 [16] Abb. 70

stößt also auf die Lunge, vermag aber die Rippen, mit denen eine weiche Zugverbindung besteht, kaum erheblich in Bewegung zu setzen.

Diese Erwägung wird durch die Beobachtung gestützt, die ergibt, daß die Perkussion auf den im Interkostalraum liegenden Plessimeterfinger einen größeren Schall ergibt als eine gleich starke Perkussion auf den der benachbarten Rippe aufgelegten Plessimeterfinger. Das wäre nicht verständlich, wenn man mit der Perkussion im Interkostalraum nur indirekt die Brustwand zum Schwingen bringen würde. Man bringt also offenbar mit der regelrechten Finger-Fingerperkussion im Interkostalraum die Lunge zum Schallen und viel weniger (oder auch gar nicht) die Brustwand. Dafür spricht auch das Perkussionsergebnis im angrenzenden Gebiet, das später besprochen werden wird.

Andererseits besteht kein Zweifel, daß es möglich ist, die Brustwand zum Schallen zu bringen, wenn auch vielleicht nicht so gut wie an der freihängenden exentrierten Körperhälfte des Kadavers. Man beobachtet dabei einen Schall von ähnlicher Tonhöhe, nach subjektivem Empfinden, wie über der Lunge des lebenden Tieres.

Beim Menschen [Martini 7, 8, Siebert 13] wird angenommen, daß bei der üblichen Perkussion Lungenschall und Brustwandschall gleichzeitig wahrgenommen werden, wobei die beiden Schwingungen mehr oder weniger stark gekoppelt sind [Martini 7, 8]. Bei Großtieren dagegen [Marek-Mocsy 6] wird angenommen, daß der Brustwandschall bei der üblichen Perkussion den Lungenschall stark übertönt.

Wir haben nun den Schall untersucht, der erhalten wird, wenn der Plessimeterfinger sorgfältig auf die Rippen (und diesen parallel) aufgesetzt wird und am gleichen Tier das Ergebnis der Perkussion in den Interkostalräumen aufgezeichnet. Dabei wurde im übrigen in beiden Fällen die gleiche früher [14] geschilderte Technik und die gleiche Klopfstärke verwendet.

Wie aus den Figuren 1 vom Pferde und 2 vom Rind ersichtlich ist, erhielten wir dabei zwei Lungenperkussionsgrenzen, wobei die durch Perkussion in den Interkostalräumen dorsal, die durch Perkussion auf den Rippen erhaltene ventral zu liegen kommt.

Es ist bemerkenswert, daß die «dorsale» Grenze eine viel engere Beziehung zum Brustkorbinhalt verrät als die «ventrale». Das ist namentlich auf der linken Thoraxseite des Pferdes deutlich, wo in der Mitte (um den 12. und 13. I.R. herum) der Lungenschall an eine Zone von tieferem und häufig vollere Schall (Magen, großes Colon?) angrenzt, dagegen weiter vorn an eine Dämpfung (Leber?) und weiter hinten an eine Zone verschieden hohen Schalles (Darm?).

Dagegen wird die «ventrale» Grenze auf der ganzen Länge durch eine mehr oder weniger starke Dämpfung bedingt.

Diese Beobachtungen sprechen dafür, daß es sich bei der «dorsalen» Grenze um die Lungenschallgrenze, bei der «ventralen» um die Brustwandschallgrenze handelt.




Fig. 1 Halbblutstute, 7 J., normale Lunge, ausgeruht
obere Linie: Lungenschallgrenze
untere Linie: Brustwandschallgrenze

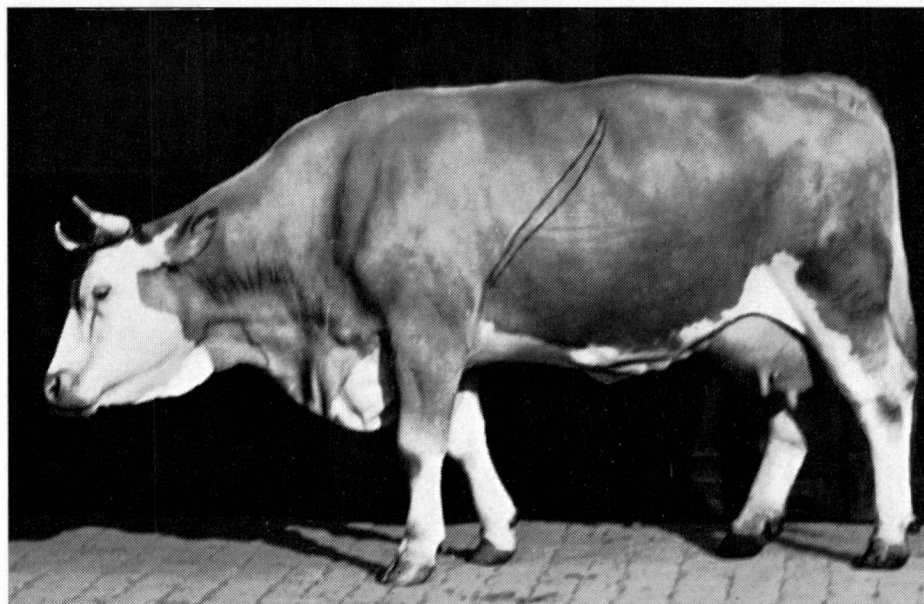


Fig. 2 Kuh der Simmentalerrasse, 7 J., gesund
obere Linie: Lungenschallgrenze
untere Linie: Brustwandschallgrenze




Fig. 3 Halbblutstute, 9 J., Lungenemphysem starkmittelgradig
 obere Linie: Lungenschallgrenze ausgeruht
 untere Linie: Brustwandschallgrenze ausgeruht und gleichzeitig Lungenschallgrenze nach 140 m Trab.




Fig. 4 Halbblutwallach, 10 J., hochgradiges Emphysem, starke Bronchiolitis.
 Obere Linie: Lungenschallgrenze, ausgeruht.
 Mittlere Linie: Brustwandschallgrenze, ausgeruht und gleichzeitig Lungenschallgrenze nach 140 m Trab.
 Untere Linie: Brustwandschallgrenze nach 140 m Trab.

Es ist interessant, daß die auf oben angegebene Art erhaltene Brustwandschallgrenze derjenigen Grenze ähnlich sieht, die in der Literatur allgemein dargestellt und als Lungengrenze bezeichnet wird.

Für die Technik der Perkussion zur Feststellung der Lungenschallgrenze ergibt sich aus den geschilderten Erfahrungen die Notwendigkeit, den Plessimeterfinger gut in den Zwischenrippenraum zu legen, um den Brustwandschall tunlichst auszuschalten.

Wie früher mitgeteilt wurde [14], kann man bei Lungenemphysem nach 140 m Trab eine deutliche Verschiebung der Perkussionsgrenze in den Interkostalräumen nachweisen. Neuere Beobachtungen haben uns nun ergeben, daß die Lungenschallgrenze bei emphysematösen Pferden nach 140 m Trab mit der Brustwandschallgrenze praktisch zusammenfällt (Fig. 3). Ob dies immer zutrifft, müssen weitere Erfahrungen zeigen.

Wahrscheinlich handelt es sich darum, daß die dünne Lungenpartie zwischen Lungenschallgrenze und Brustwandschallgrenze bei emphysematösen Pferden nach kurzem Trab während einiger Minuten, also nicht nur auf der Höhe der Inspiration, gebläht bleibt.

Eine Änderung der Lage der Brustwandschallgrenze haben wir dagegen nach dem 140-m-Trab nur bei Emphysem hohen Grades beobachtet (Fig. 4).

Am *ausgeruhten* Pferd haben wir in leichten bis starkmittelgradigen Fällen von Emphysem die Lungenschallgrenze normal befunden (Fig. 3) und erst bei Emphysem mittleren bis hohen Grades deutlich gewölbt (Fig. 4). Dagegen ist, immer in Ruhe, die Brustwandschallgrenze vielleicht schon bei geringeren Emphysemgraden erweitert, was aber wegen der schon im normalen Zustande bestehenden Wölbung dieser Grenze weniger leicht festzustellen ist.

Es dürfte sich empfehlen, bei wissenschaftlichen Untersuchungen über das alveoläre Lungenemphysem die beiden hier geschilderten Schallgrenzen und ihre Beeinflussung durch eine kurze, darum praktisch leicht bewerkstelligte oder auch längere Trableistung zu berücksichtigen.

Theoretische Zwischenbemerkungen

Nachdem wir im vorstehenden der Einfachheit halber bestimmt von Lungenschallgrenze und Brustwandschallgrenze gesprochen haben, sei die Begründung dieser Auffassung doch noch einmal besprochen.

Wenn man gut oberhalb der Lungengrenze im Interkostalraum nach der von uns geübten Methode perkutiert, so erhält man einen Schall. Dafür, daß er von der Lunge stammt, spricht die Tatsache, daß er, wie schon erwähnt, größer ist als bei gleich starker und gleichartiger Perkussion auf der benachbarten Rippe. Unterhalb unserer «Lungenschallgrenze» fehlt er oder ist ersetzt durch ganz andersartigen, zum Beispiel tieferen Schall, während im gleichen Gebiet bei Perkussion auf der benachbarten Rippe ein Schall ausgelöst wird, der sich von dem bedeutend weiter oben erzeugten nicht wesent-

lich unterscheidet. Würden wir im Interkostalraum ebenfalls Brustwandschall auslösen, dann müßte er auch in diesem Gebiet unterhalb unserer «Lungenschallgrenze» erscheinen.

Es kann sich also bei dem Schall, der mit der von uns geübten Technik im Interkostalraum erhalten wird, nur um Lungenschall handeln, der im Grenzgebiet vom Schall anderer Organe innerhalb des Brustkorbes abgelöst wird.

Nehmen wir nun den Schall, der durch Perkussion auf den Rippen erhalten wird. Es kann sich hier nicht um Lungenschall handeln, sonst wäre er nicht in einem Gebiet, das keinen Lungenschall mehr ergibt, noch gut hörbar. Auch geht seine Wahrnehmbarkeit nicht mit den auffallenden Änderungen des im Interkostalraum festgestellten Lungenschalles (nach kurzer Bewegung bei Emphysem, auf der Höhe der Inspiration) parallel.

Es handelt sich also um Brustwandschall.

Verschiebungen des Lungenrandes

Drei verschiedenartige Beobachtungen gehen offenbar auf die gleiche Ursache zurück:

1. Anlässlich der Lungeninjektionen zum Zweck der Bestimmung der anatomischen Lungengrenze wurden Lungenverschiebungen beobachtet [14], wobei namentlich *eine* Beobachtung deutlich auf die Hebung der Lungen während der Injektion hinwies.

2. Während der Defäkation kann eine Hebung der Lungenschallgrenze um mehrere Zentimeter beobachtet werden.

3. Wiederholt, wenn auch nicht häufig, haben wir beobachtet, daß bei besonders ruhig im Halbschlaf dastehenden Pferden die Lungenschallgrenze um einige Zentimeter tiefer lag, als wenn sie angeregt dastanden.

In allen diesen Fällen handelt es sich offenbar um die Wirkung der Anspannung der Bauchdecken, über die normale Spannung hinaus beim Anstechen der Pleura und während der Defäkation, aus einem schlafferen Zustand beim dösenden Pferd in den der normalen Spannung beim wachen, bewegungsbereiten Pferd der dritten Beobachtung. Es ist möglich, daß bei der Bewegungsbereitschaft eine gewisse Straffung der Bauchdecken aus mechanischen Gründen erforderlich ist.

Klinische Diskussion

Um Mißverständnissen vorzubeugen, sei vorweg bemerkt, daß die im Laufe dieser Untersuchungen angewendete Perkussion auf den Rippen nicht als Routinemethode gedacht ist, sondern hier nur als Mittel verwendet wurde, die Schalle verschiedener Herkunft auseinanderzuhalten.

Für die routinemäßige klinische Untersuchung halten wir die Finger-Fingerperkussion in den Zwischenrippenräumen für geeignet. Dabei ist auf das Einhalten einer zweckmäßigen Technik zu achten, wie zum Beispiel derjenigen, die früher [14] von uns beschrieben wurde. Aus den hier mitgeteilten Erfahrungen erhellt die Notwendigkeit, den Plessimeterfinger gut in den Zwischenrippenraum zu legen und auch sonst alles zu vermeiden, was den Brustwandschall auslösen würde. Sie erklären auch, warum man bei der Perkussion auf eine untere, eben die Brustwandschallgrenze, gelangen kann, ohne es zu wollen.

Die Verschiebung der Grenze nach kurzem Trab, das heißt über 140 m oder 40 Sekunden, ist meist nur bei der Perkussion in den Zwischenrippenräumen, das heißt bei der Feststellung der Lungenschallgrenze nachzuweisen.

Bei der von Paltrinieri [10] beobachteten Grenzenverschiebung nach 15 Minuten Trab handelt es sich offenbar um etwas anderes. Seine Abbildungen und die Tatsache, daß eine so lange Trableistung erforderlich war, sprechen dafür, daß es sich um die Verschiebung der Brustwandschallgrenze handelte. Diese ist in unseren bisherigen Erfahrungen erst bei hohen Emphysemgraden schon nach 140 m oder 40 Sekunden beobachtet worden.

Der Wert der Methode von Paltrinieri ist nicht bestritten. Aber 15 Minuten Trab sind für eine gewöhnliche klinische Untersuchung zu lang.

Es dürfte sich darum empfehlen, Studien über die Verschiebung der *Lungenschallgrenze* fortzusetzen, wofür ganz wesentlich kürzere Trabzeiten genügen. Dabei wäre eine gewisse Einheitlichkeit des Vorgehens der Auffnung klinischer Erfahrungen förderlich, und darum möchte ich 140-m- oder etwa 40-Sekunden-Trab vorschlagen.

Bei der *Lungenelastizitätsprüfung* auf Grund der Bestimmung der Lungenschallgrenze im ausgeruhten Zustand und nach 140 m Trab gehen wir routinemäßig, um Zeit zu gewinnen, meist folgendermaßen vor:

Wir bestimmen, am ausgeruhten Pferd, die Lungenschallgrenze und zeichnen sie auf dem Haarkleid auf, lassen dann 140 m traben und bestimmen wiederum die Lungenschallgrenze. Erst dann prüfen wir nach weiteren Trableistungen den Charakter der Atmung usf.

Zusammenfassung

Bei Großtieren sind im Bereich der ventralen und kaudalen Lungenpartien, also im gut perkutierbaren Teil der Lunge drei Grenzen zu unterscheiden.

1. Der (anatomische) Lungenrand, der wegen seiner geringen Dicke in der Regel perkutorisch nicht festgestellt werden kann.

2. Die Lungenschallgrenze, die sich bei zweckmäßiger Technik der Finger-Fingerperkussion in den Zwischenrippenräumen feststellen läßt.

3. Die Brustwandschallgrenze, die bei Perkussion auf den Rippen und bei grober Perkussion überhaupt erhalten wird.

Die Lungenschallgrenze eignet sich für die Lungenelastizitätsprüfung, indem sie bei Lungenemphysem schon nach kurzer Trableistung (140 m) sinkt, meist, wenn nicht immer, auf die Brustwandschallgrenze des ruhenden Tieres.

Der in horizontaler Sicht gerade Verlauf des Hauptteils der Lungenschallgrenze erleichtert das Erkennen von Abweichungen.

Erhebliche vorübergehende Kontraktion der Bauchdecken kann die Lungengrenze heben, Erschlaffung im Halbschlaf sie senken. Diese Verschiebungen sind für die klinische Untersuchung nicht von Bedeutung, erschweren aber die Feststellung des (anatomischen) Lungenrandes.

Die übliche Lungengrenze der klinischen Literatur scheint der Brustwandschallgrenze zu entsprechen.

Résumé

Chez les grands animaux domestiques il est possible de distinguer trois limites différentes dans la région ventrocaudale des poumons :

1. la limite anatomique des poumons qui n'est pas démontrable par la percussion à cause de l'épaisseur minimale du bord pulmonaire.
2. la limite du son pulmonaire qui se révèle par la percussio digitale exécutée correctement dans les espaces intercostaux.
3. la limite du son de la paroi thoracale qui résulte de la percussion sur les côtes ou de la percussion grosssière.

La limite du son pulmonaire se prête à l'examen de l'élasticité du poumon. Dans les cas d'emphysème 140 m de trot suffisent pour la faire descendre. Dans la majorité des cas si non dans tous elle se joint à la limite du son de la paroi thoracale déterminée au repos.

Vue horizontalement, la limite du son pulmonaire normale apparaît droite dans sa partie principale, ce qui facilite l'observation de déviations pathologiques.

Des contractions énergiques des muscles abdominaux sont capables de lever le poumon, leur relaxation maximale, comme on la voit parfois chez des chevaux sommeillants, la baisse. Ces déviations n'empêchent pas le travail diagnostique ordinaire, mais elles rendent difficile la détermination du bord anatomique des poumons.

La limite pulmonaire telle qu'elle est décrite communément correspond à la limite du son de la paroi thoracale.

Riassunto

Nei grossi animali, nelle parti ventrale e caudale dei polmoni e quindi nelle parti polmonari dove si può eseguire una buona percussione, si distinguono tre limiti:

1. l'orlo polmonare (anatomico), che per il suo spessore minimo di solito non si può accertare con la percussione;
2. il limite della risonanza polmonare negli spazi intercostali, che in questi si lascia determinare con una tecnica adatta di percussione di un dito sull'altro;
3. il limite della risonanza sulla parete toracica, che si ottiene soprattutto effettuando la percussione sulle costole ed in forma grossolana.

Il limite della risonanza polmonare è adatto per l'esame della elasticità dei polmoni, poichè nell'enfisema polmonare tale risonanza si abbassa già dopo un breve lavoro al

trotto (140 m), per lo più ma non sempre, verso il limite di risonanza della parete toracica dell'animale in riposo.

Il decorso in direzione orizzontale della parte principale della risonanza polmonare facilita il riconoscimento di deviazioni. Una notevole contrazione passeggera dell'addome può innalzare l'orlo polmonare, mentre il rilassamento nel dormiveglia lo fa abbassare. Questi spostamenti non sono importanti per l'indagine clinica, ma rendono difficile il riconoscimento dell'orlo (anatomico) del polmone. Nella letteratura clinica il solito limite polmonare sembra corrispondere a quello della risonanza nella parete toracica.

Summary

Three different limits can be distinguished in the ventrocaudal region of the lung in large domesticated animals:

1. The pulmonary border which cannot be ascertained by percussion because it is too thin.
2. the limit of the pulmonary sound which can be determined by an appropriate technique of percussion in the intercostal spaces.
3. the limit of the sound of the thoracic wall which is obtained by percussion on the ribs or by rather coarse percussion.

The limit of the pulmonary sound offers a suitable means for observing pulmonary elasticity. It falls after only 140 m of trot in cases of emphysema, to reach in most if not all cases the limit of the sound of the thoracic wall.

Looked at horizontally the limit of the pulmonary sound presents a straight line in its main portion, a fact which facilitates the discovery of pathological deviations.

Energetic contractions of the abdominal muscles can lift the lung, excessive relaxation of the abdominal wall in half-sleep can lower it. These deviations do not interfere with ordinary diagnostic work but make it difficult to ascertain the situation of the pulmonary border by intrapulmonary injection.

The limit commonly described in the literature as pulmonary limit seems to correspond to the limit of the sound of the thoracic wall.

Literatur

- [1] Ellenberger und Baum, Topographische Anatomie des Pferdes, Paul Parey Berlin 1897.
- [2] Ellenberger und Baum, Lehrbuch der topographischen Anatomie des Pferdes, Paul Parey, Berlin 1914.
- [3] Holldack, W. Lehrbuch der Auskultation und Perkussion, 3. Aufl. 1961, Thieme, Stuttgart.
- [4] v. Jagie, N. Perkussion und Auskultation, 8. Aufl. 1946, Urban und Schwarzenberg, Berlin und Wien.
- [5] Manninger und Moesy, Spez. Pathologie und Therapie der Haustiere, 11. Aufl. 1959, Gustav Fischer, Jena.
- [6] Marek-Moesy, Lehrbuch der klin. Diagnostik, 6. Aufl. 1960, Gustav Fischer, Jena.
- [7] Martini, P. Studien über Perkussion und Auskultation, Deutsches Archiv für klin. Medizin. Bd. 139, 1922, S. 65, 167.
- [8] Martini, P. Perkussion und Auskultation, Klin. Wochenschrift, 1924, S. 305.
- [9] Nickel, Schummer und Seiferle, Lehrbuch der Anatomie der Haustiere, Paul Parey, Berlin 1960.
- [10] Paltrinieri, S. Sui limiti posteriori del polmone, Nuova Veterinaria 12, 1934 S. 62.
- [11] Pierach, Studien über klin. Akustik, Deutsches Archiv für klin. Medizin, Bd. 171, 1931 S. 235.
- [12] Schmalz, Atlas der Anatomie des Pferdes, Richard Schoetz, Berlin 1914.
- [13] Siebert-Crecelius, Der Perkussionskurs, 5. Aufl., Georg Thieme, Leipzig 1959.

- [14] Steck, W., Technik und Ergebnisse der Finger-Fingerperkussion am Thorax bei Großtieren, Schweiz. Arch. Tierheilkunde, 1960, S. 641.
 [15] Trendelenburg, F., Das Abhören von Körperschall, Handbuch der Experimentalphysik, Bd. 17, 3. Teil, S. 142, Akad. Verlagsges. Leipzig 1934.
 [16] Wirth, D., Klinische Diagnostik, 2. Aufl. 1945, Urban und Schwarzenberg, Wien.

Mein Dank geht an alle, die mir im Laufe dieser Untersuchungen ihre Unterstützung geliehen haben.

Aus der Abteilung für vergl. Neurologie (Prof. E. Frauchiger)
 der veterinär-ambulatorischen Klinik (Prof. W. Hofmann) Bern

Cerebelläre Encephalitis beim Rind¹

von R. Fankhauser

Krankheitsbilder mit vorwiegend cerebellärer Symptomatologie (Ataxie, Dys- und Hypermetrie, verbreiterte Standbasis u.a.m.) kommen beim Rind ab und zu vor. In der Mehrzahl der Fälle handelt es sich um angeborene Störungen infolge bei der Geburt bereits vorhandener Kleinhirndefekte, selten um Herdläsionen im Gebiet des Kleinhirns (tuberkulöse Veränderungen, Abszesse). Über Encephalitiden, die ausschließlich oder bevorzugt das Cerebellum betreffen und ein betont cerebelläres Symptomenbild erzeugen, ist m. W. beim Rind noch nicht berichtet worden.

L. van Bogaert hat unter der Bezeichnung «*encéphalite cérébelleuse*» ein Krankheitsbild bei zwei jungen Katzen des gleichen Wurfes beschrieben, das sich durch Atonie, Asthenie, Störungen der labyrinthären Reaktionen, abnorme Kopfhaltungen bei Fehlen gesteigerter Stützreaktionen sowie durch fortschreitende Verschlechterung des Allgemeinzustandes äußerte und sich damit deutlich von den angeborenen Kleinhirnhypoplasien oder -atrophien der Katze unterschied. Histologisch fand sich eine – eher diskrete – subakute Encephalitis mit Bevorzugung des Kleinhirns. Sie zeichnete sich durch ausgedehnten Schwund der Purkinjezellen, besonders im Gebiet der Kleinhirnhemisphären, aber auch durch Ganglienzellschädigungen im Zahnkern, den Vestibulariskernen und, in geringerem Grade, den Kernen der mesencephalen Trigeminalwurzel sowie der pontobulären Substantia reticularis aus.

Eine weitere Beschreibung dieser cerebellären Encephalitis der Katze, die auch massiver sein kann und vermutlich bereits intrauterin beginnt, gaben wir in unserem Buch (Frauchiger-Fankhauser). Übrigens kam bereits Spuhler zur Annahme, daß die von ihm beschriebenen angeborenen Kleinhirn- und Großhirnrindendefekte bei Katzen durch einen foetalen entzündlichen Prozeß bedingt seien.

¹ Die Untersuchungen wurden unterstützt durch Grant B 1916 des National Institute for Nervous Diseases and Blindness, Bethesda 14, Maryland, USA.

Die Mikrophotographien wurden mit dem Zeiß Ultraphot des Pathologischen Instituts der Universität Bern hergestellt. Herrn Prof. B. Walthard danke ich für sein freundliches Entgegenkommen bestens.