Zeitschrift: Schweizer Archiv für Tierheilkunde SAT : die Fachzeitschrift für Tierärztinnen und Tierärzte = Archives Suisses de Médecine Vétérinaire ASMV : la revue professionnelle des vétérinaires

Herausgeber: Gesellschaft Schweizer Tierärztinnen und Tierärzte

Band: 107 (1965)

Heft: 4

Artikel: Dysembryome cancérisé extragénital chez un chevreuil

Autor: Burgisser, H.

DOI: https://doi.org/10.5169/seals-591006

Nutzungsbedingungen

Die ETH-Bibliothek ist die Anbieterin der digitalisierten Zeitschriften auf E-Periodica. Sie besitzt keine Urheberrechte an den Zeitschriften und ist nicht verantwortlich für deren Inhalte. Die Rechte liegen in der Regel bei den Herausgebern beziehungsweise den externen Rechteinhabern. Das Veröffentlichen von Bildern in Print- und Online-Publikationen sowie auf Social Media-Kanälen oder Webseiten ist nur mit vorheriger Genehmigung der Rechteinhaber erlaubt. Mehr erfahren

Conditions d'utilisation

L'ETH Library est le fournisseur des revues numérisées. Elle ne détient aucun droit d'auteur sur les revues et n'est pas responsable de leur contenu. En règle générale, les droits sont détenus par les éditeurs ou les détenteurs de droits externes. La reproduction d'images dans des publications imprimées ou en ligne ainsi que sur des canaux de médias sociaux ou des sites web n'est autorisée qu'avec l'accord préalable des détenteurs des droits. En savoir plus

Terms of use

The ETH Library is the provider of the digitised journals. It does not own any copyrights to the journals and is not responsible for their content. The rights usually lie with the publishers or the external rights holders. Publishing images in print and online publications, as well as on social media channels or websites, is only permitted with the prior consent of the rights holders. Find out more

Download PDF: 15.07.2025

ETH-Bibliothek Zürich, E-Periodica, https://www.e-periodica.ch

von Katzen mit Picornaviren. Festschrift Michalka: Wien. Tierärztl. M.schr. *51*, 185–193 (1964). – [4] Bürki F., Lindt S. und Freudiger U.: Enzootischer virusbedingter Katzenschnupfen in einem Tierheim. 2. Mitteilung: Virologischer und experimenteller Teil. Zentralblatt. Vet. Med. Abt. B. *11*, 110–118 (1964). – [5] Crandell R.A. and Maurer F.D.: Isolation of a feline virus associated with intranuclear inclusion bodies. Proc. Soc. Exp. Biol. Med. *97*, 487–490 (1958). – [6] Crandell R.A. and Madin S.H.: Experimental studies on a new feline virus. Am. J. Vet. Res. *21*, 551–556 (1960). – [7] Crandell R.A., Rehkemper J.A., Niemann W.H., Ganawey J.R. and Maurer F.D.: Experimental Feline Viral Rhinotracheitis in the Cat. J. Amer. Vet. Med. Ass. *138*, 191–196 (1961). – [8] Ehrich W.E.: in Hdb. allg. Pathol. Vol. 7, Teil 1: Entzündung und Immunität (Springer Berlin, Göttingen, Heidelberg 1958). – [9] Lindt S., Mühletaler E. und Bürki F.: Enzootischer, virusbedingter Katzenschnupfen in einem Tierheim. I. Mitteilung: Spontanerkrankungen: klinisch, pathologisch-histologisch und virologisch. Schweiz. Arch. Tierheilk. *107*, 91–101 (1965).

Anschrift des Verfassers: Pd. Dr. S. Lindt, Vet.-Path. Inst., *Bern*, Engehaldenstraße 6, Schweiz.

Service vétérinaire cantonal et Institut Galli-Valerio, Lausanne

Dysembryome cancérisé extragénital chez un chevreuil

Par H. Burgisser

De Willisau, nous recevons d'un confrère[1] les organes internes d'une chevrette trouvée morte. Le poumon, le cœur, la rate ne présentent aucune lésion macroscopique. De nombreux petits nodules du volume d'un grain de riz siègent sous la capsule de Glisson; les ganglions hépatiques grossis atteignent le volume d'une grosse fève. Le péritoine, l'épiploon, le mésentère sont recouverts de nodules miliaires. L'utérus et les deux ovaires, nullement altérés, montrent encore les signes d'une gestation récente. Les reins sont hydronéphrotiques.

Au niveau de la région iléocaecale, fixée au mésentère et à l'épiploon, se trouve une néoformation, extérieurement lisse et brillante, du volume d'une tête d'homme, bosselée, montrant en surface quelques petites formations saillantes bourgeonnant. A la coupe, elle se révèle composée de très nombreux kystes, de capacité très différente, remplis de liquide plus ou moins épais, visqueux, dans lequel baignent des poils, et de plages solides, de consistance fibreuse, grisâtres, logeant par endroits des formations cartilagineuses souvent arrondies.

Toute la paroi du rectum est épaissie par un tissu néoformé grisâtre de même structure que celle des ganglions lymphatiques du foie.

[1] Nous remercions Monsieur F. Caduff, vétérinaire, de son envoi.

A l'examen histologique, la néoformation est un dysembryome (dysembryome immature, tératome immature). Il se compose en effet d'une intrication désordonnée de tissus dérivés des trois feuillets embryonnaires parvenus à maturité ou immatures. Nous reconnaissons ainsi des éléments ectodermiques: bourgeons épidermiques; kystes tapissés d'un épithélium malpighien, encombrés de cellules desquamées et de poils et dans les parois desquels se différencie un chorion avec follicules pileux, glandes sébacées et sudoripares parfois kystiques; épithélium pavimenteux pigmenté; tissu névroglique et nerfs. Du tissu conjonctif lâche ou fibreux, du cartilage, de l'os, de la graisse, de la musculature lisse sont les composants d'origine mésodermique. L'endoderme est représenté par des kystes à épithélium cubique, cubocylindrique ou cylindrique, unistratifié ou pluristratifié, cilié ou non, édifiant souvent des formations papillomateuses reposant sur un stroma fibreux ou lâche ou parfois paraissant libres. Par endroits, ces cellules peu différenciées ébauchent de véritables travées solides d'aspect souvent anarchique. De la musculature lisse ou du cartilage peuvent border les kystes endodermiques.

Des éléments embryonnaires se mêlent aux tissus différenciés: bourgeons épithéliaux immatures, mésenchyme étoilé, formations tubulaires cylindriques à noyau très foncé (fig. 1).

L'élément tumoral (fig. 2) est un sarcome ostéoblastique présent dans les ganglions du foie (les lésions du foie n'ont malheureusement pas été conservées pour l'examen histologique), dans le mésentère, l'épiploon, le péritoine, dans la paroi intestinale particulièrement du rectum et en de nombreux endroits du dysembryome (fig. 3). Sa croissance est nettement infiltrative. De nombreux vaisseaux lymphatiques sont envahis. Dans le rectum, le tissu néoplasique dissèque la paroi, soit au niveau de la zone intermusculaire, soit au niveau de la sous-séreuse. Les ostéoblastes sont souvent très anarchiques (gigantisme cellulaire, nucléaire ou nucléolaire, pluralité du noyau qui peut être double, triple, quadruple, nucléoles au nombre de un à quatre, mitoses nombreuses très souvent pathologiques, aspect souvent syncytial). La substance ostéoïde forme de nombreuses travées; elle ne se transforme en osséine qu'en de très rares endroits. La tumeur se nécrose sur de grandes surfaces et seules les zones périphériques et périvasculaires sont encore reconnaissables.

Il s'agit donc d'une part d'un dysembryome tridermique de la cavité abdominale, formation évolutive, partiellement immature comme le prouvent les nombreux tissus à l'état encore embryonnaire. D'autre part, un sarcome ostéoblastique envahit le dysembryome, le péritoine, le mésentère, l'intestin, les ganglions du foie et peut-être le foie.

Chez l'homme (Masson, Nicod), les dysembryomes, contrairement aux tératomes assimilés à des malformations, sont considérés comme des cancers en puissance. Ils proviendraient d'une cellule germinale totipotente, un gonoblaste, capable de se comporter en œuf fécondé, resté à l'état latent en

Fig. 1 Dysembryome. Tissus mûrs et immatures.



Fig. 2 Sarcome ostéoblastique.

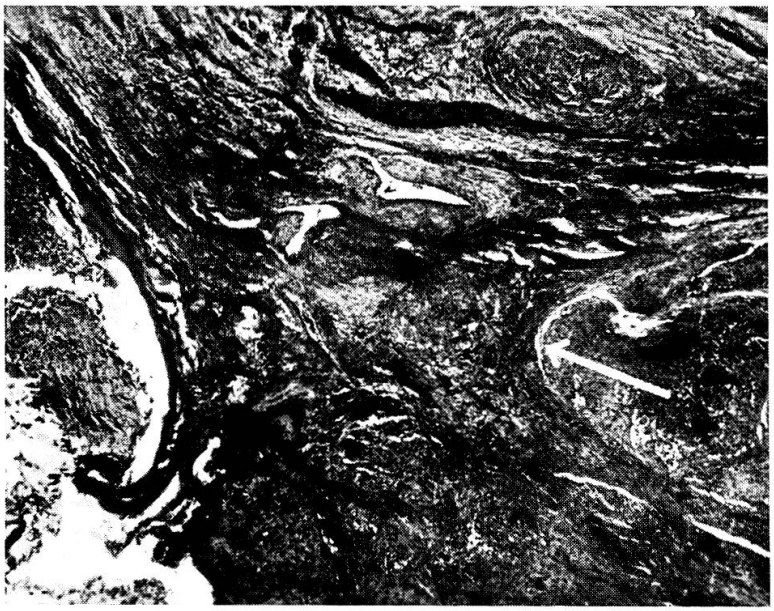

Fig. 3 Invasion du dysembryome par le tissu sarcomateux.

un lieu situé sur le trajet des gonoblastes vers l'ébauche génitale coelémique primitive. Le dysembryome (formation immature) peut apparaître à n'importe quel moment de la vie d'un individu, alors que le tératome (formation mûre) est contemporain de son hôte. Le dysembryome se manifeste comme une tumeur maligne capable d'essaimer. Les métastases sont multitissulaires ou ne sont composées que d'un seul tissu néoplasique se développant dans le dysembryome, dont l'origine peut être des éléments trophoblastiques (trophoblastome, chorio-épithéliome), des tissus non différenciés ectodermiques, mésodermiques ou endodermiques, ou des éléments plus ou moins différenciés: tissu nerveux, muscle, cartilage, os.

Alors que les tératomes bénins sont souvent décrits, le dysembryome avec métastases est très rare chez l'animal. La bibliographie n'en cite que quelques cas: une hase autopsiée par Krause portait une «formation tératoïde» maligne de 835 grammes sur l'ovaire droit, avec nombreuses métastases dans le foie, l'estomac, l'intestin, le mésentère et le poumon. Gosch, dans sa thèse, cite chez le lièvre également une «tumeur tératoïde» avec métastases multiples. Harbitz et Buer décrivent un tératome testiculaire chez un renard argenté avec métastases composées de tissu conjonctif, de cartilage, d'os, de tissu sarcomateux, d'épithélium pavimenteux kératinisé, de tissu embryonnaire. Hjärre rapporte le cas d'un «tératoblastome» de la cavité péritonéale d'un veau. Willis signale chez un jeune cobaye un dysembryome avec névroglie métastatique non différenciée dans le péritoine. Chez un cheval de 6 ans, Tsiroyiannis et collaborateurs étudient un chorio-épithéliome métastatique cérébelleux d'origine vraisemblablement testiculaire.

Nous avons eu l'occasion de diagnostiquer deux dysembryomes abdominaux chez la vache. L'un, chez une génisse de 10 mois, pesait 40 kg et ne se composait que de tissus embryonnaires tridermiques sans montrer de métastases. Cinq mois auparavant, la génisse, dont l'abdomen se ballonnait de plus en plus, commença par perdre l'appétit. L'autre, un dysembryome métastatique, siège sur le péritoine, l'épiploon et les ganglions médiastinaux d'une vache abattue normalement et dont l'âge ne nous est pas connu. Les métastases sont multitissulaires (tissu conjonctif, kystes épithéliaux cubocylindriques ciliés ou non, muscle lisse). Leur origine, peut-être ovarienne, n'a pu être précisée malheureusement, l'envoi ne comportant que les métastases.

Dans le cas de notre chevreuil, il s'agit d'un dysembryome de la cavité abdominale dont l'élément squelettogène s'est cancérisé sous la forme d'un sarcome ostéoblastique avec invasion du dysembryome et métastases à plusieurs organes. L'absence de lésions osseuses à l'autopsie ne permet pas, semble-t-il, de douter de l'origine dysembryoplasique du sarcome ostéoblastique.

Zusammenfassung

Beschreibung eines weiblichen Rehs mit Dysembryom in der Bauchhöhle, verbunden mit osteoblastischem Sarkom.

Résumé

Description chez un chevreuil femelle d'un dysembryome de la cavité abdominale cancérisé en combinaison avec sarcome ostéoblastique.

Riassunto

Descrizione, in un capriolo femmina, di un disembrioma nella cavità addominale di forma cancerigna unito con un sarcoma osteoblastico.

Summary

A description of a female roe-deer with a dysembryoma in the abdominal cavity, combined with an osteoblastic sarcoma.

Bibliographie

Cotchin E.: Neoplasms of the domesticated mammals. A review-Commonwealth agricultural bureaux. Farn Royal bucks. Angleterre (1956). – Gosch E.: In Schulze. – Harbitz et Buer: In Cotchin. – Hjärre: In Cotchin. – Krause C.: Pathologie und pathologische Anatomie des Nutz- und Raubwildes sowie sonstiger wildlebender Säugetiere und Vögel. – Ergebnisse der allg. Pathologie und pathol. Anatomie des Menschen und der Tiere. München (1939). – Nicod J.L.: Phénomènes de parthénogenèse dans des tumeurs de l'homme. Bull. soc. vaud. sci. nat. *62*, 495 (1945). – Masson P.: Tumeurs humaines. 2e édit. Maloine, Paris (1956). – Schulze W.: Ein Beitrag über die Teratome bei den Haustieren. Monatsh. f. Vet. Med. p. 500, (1952). – Tsiroyiannis E., Spais A. et Lazaridis T.: A propos d'un tératome chorio-épithéliomateux du cervelet chez le cheval. Ann. méd. vét. p. 121 (1958). – Willis R. A.: Ovarian teratomas in guinea-pigs. J. Path. Bact. *84*, 237 (1962).

Aus der veterinär-ambulatorischen Klinik der Universität Bern
(Direktor: Professor Dr. W. Hofmann)

Klinischer und experimenteller Beitrag zur Pilzmastitis beim Rind

Von Jürg Immer

Einleitung

Das Auftreten von hefeartigen Pilzen als Erreger von Euterentzündungen beim Wiederkäuer ist ubiquitär. Jedoch kommen Pilzmastitiden nur selten vor und wurden bis vor wenigen Jahren nicht als solche festgestellt. Erst mit der Verbesserung der bakteriologischen und den systematischeren Milchuntersuchungen konnten die mastitisverursachenden Pilze erfaßt werden. Wirtschaftlich spielt die Pilzmastitis der *Kuh* die wichtigste Rolle; sie kommt jedoch auch beim Schaf und bei der Ziege vor.

Die Pilzmastitis begegnet dem praktizierenden Tierarzt meistens als therapieresistente, mit den üblichen klinischen Symptomen auftretende akute Euterentzündung, die zuweilen spontan abheilen kann. Im Praxis-