Zeitschrift: Schweizer Archiv für Tierheilkunde SAT : die Fachzeitschrift für Tierärztinnen und Tierärzte = Archives Suisses de Médecine Vétérinaire ASMV : la revue professionnelle des vétérinaires

Herausgeber: Gesellschaft Schweizer Tierärztinnen und Tierärzte

Band: 107 (1965)

Heft: 11

Artikel: Toxoplasmose bei Marder und Eichhörnchen

Autor: Fankhauser, R. / Fischer, K.

DOI: https://doi.org/10.5169/seals-593331

Nutzungsbedingungen

Die ETH-Bibliothek ist die Anbieterin der digitalisierten Zeitschriften auf E-Periodica. Sie besitzt keine Urheberrechte an den Zeitschriften und ist nicht verantwortlich für deren Inhalte. Die Rechte liegen in der Regel bei den Herausgebern beziehungsweise den externen Rechteinhabern. Das Veröffentlichen von Bildern in Print- und Online-Publikationen sowie auf Social Media-Kanälen oder Webseiten ist nur mit vorheriger Genehmigung der Rechteinhaber erlaubt. Mehr erfahren

Conditions d'utilisation

L'ETH Library est le fournisseur des revues numérisées. Elle ne détient aucun droit d'auteur sur les revues et n'est pas responsable de leur contenu. En règle générale, les droits sont détenus par les éditeurs ou les détenteurs de droits externes. La reproduction d'images dans des publications imprimées ou en ligne ainsi que sur des canaux de médias sociaux ou des sites web n'est autorisée qu'avec l'accord préalable des détenteurs des droits. En savoir plus

Terms of use

The ETH Library is the provider of the digitised journals. It does not own any copyrights to the journals and is not responsible for their content. The rights usually lie with the publishers or the external rights holders. Publishing images in print and online publications, as well as on social media channels or websites, is only permitted with the prior consent of the rights holders. Find out more

Download PDF: 13.07.2025

ETH-Bibliothek Zürich, E-Periodica, https://www.e-periodica.ch

diagnosed first from the histological sections of the brain, where the pseudocysts associated with focal and disseminated enzephalitis were easily found. Smears and sections from liver and lung, which had been deepfrozen for eventual virus isolation, showed parasites and typical histological lesions.

Literatur

Baumann F.: Die freilebenden Säugetiere der Schweiz. Bern (Huber) 1949. – Bouvier et al.: Observations sur les maladies du gibier etc. Schweiz. Arch. Tierheilk. *88*, 268–274 (1946); *89*, 240–254 (1947); *91*, 391–396 (1949); *93*, 275–281 (1951); *94*, 475-479 (1952); *95*, 626–630 (1953); *97*, 318–325 (1955); *99*, 461–477 (1957); *101*, 340–349 (1959); *104*, 440–450 (1962); *105*, 337–345 (1963). – Burgisser H.: persönl. Mitteilung. – Fox H.: Disease in captive wild mammals and birds. Philadelphia (Lippincott) 1923. – Hörning B.: persönl. Mitteilung. – Krause C.: Pathologie und pathologische Anatomie des Nutz- und Raubwildes sowie sonstiger wildlebender Säugetiere und Vögel, I und II. Ergeb. Path. *34*, 226–562 (1939). – O'Connor Halloran P.: A Bibliography of Reference to Diseases of Wild Mammals and Birds. Amer. J. Vet. Res. *61*, (Suppl.) (1955). – Pilleri G.: Beiträge zur vergleichenden Morphologie des Nagetiergehirnes. Acta anat. *39*, Suppl 38 (1959). – Richter C.B. and Kradel D.C.: Cerebrospinal nematodosis in Pennsylvania groundhogs (Marmota monax). Amer. J. Vet. Res. *25*, 1230–1235 (1964). – Rodhain J. et Hendrix H.: Un cas d'infection spontanée par Toxoplasma chez la Marmotte. Cpt. rend. Soc. Biol. *142*, 1583–1585 (1948).

Die Photos zu dieser und den nachfolgenden zwei Arbeiten wurden teilweise auf dem Zeiß-Ultraphot des Pathologischen Institutes Bern hergestellt. Herrn Prof. Dr. H. Cottier danken wir bestens für die stete Hilfsbereitschaft.

Aus der Abteilung für vergleichende Neurologie (Prof. Dr. E. Frauchiger)
der veterinär-ambulatorischen Klinik (Prof. Dr. W. Hofmann) Bern

Toxoplasmose bei Marder und Eichhörnchen[1]

Von R. Fankhauser und K. Fischer

Im Verlaufe histologischer Gehirnuntersuchungen auf Tollwut, die infolge des Näherrückens dieser Zoonose im benachbarten südbadischen Gebiet notwendig wurden, ergaben sich einzelne interessante Nebenbefunde, von denen einer hier kurz mitgeteilt werden soll.

Steinmarder (Martes foina ERXL.)

Es handelt sich um drei Tiere, die alle aus dem Kanton Zürich stammen. Die Tiere hatten sich in auffälliger Weise Menschen genähert, und in zwei

[1] Unterstützt durch Grant NB–01916 des National Institute of Neurological Diseases and Blindness, Bethesda, Md., USA.

Fällen wurden Personen gebissen. Beim dritten Tier konnten Krämpfe und «Schmerzäußerungen» beobachtet werden. Nach Angaben des Wildhüters soll es sich bei diesem Marder um ein altes Tier gehandelt haben.

Die Sektion hatte in den das Material einsendenden Instituten makroskopisch nichts Auffälliges ergeben. Uns standen nur die Köpfe zur Verfügung.

Die Untersuchung des Gehirns auf Negrikörperchen an Paraffinschnitten sowie der Nachweis von Tollwutvirus mit der Immunofluoreszenzmethode und im Mäuseversuch (Vet.-bakteriologisches Institut Bern, Prof. Dr. H. Fey) verliefen negativ.

Bei einem der Fälle zeigten die intracerebral mit Hirnmaterial infizierten Mäuse nach 9 Tagen neurologische Symptome. Die bei einer dieser Mäuse durchgeführte histologische Kontrolle des Gehirns ergab heftige enzephalitische Prozesse – die teilweise aber sicher nicht ausschließlich auf das Injektionstrauma zurückzuführen waren – sowie massenhaft Organismen, die sich morphologisch und färberisch wie Toxoplasmen verhalten.

Im Gehirn der drei Marder fanden sich verstreute entzündliche Gefäßinfiltrate und seltener kleine mikrogliale Herdchen, in deren Nähe gelegentlich Pseudozysten zu erkennen sind (Abb. 6). Ausnahmsweise ist mäßige Infiltration der Meningen im Zusammenhang mit oberflächlichen Entzündungsherden zu erkennen.

An einzelnen Stellen des Gehirns wie in der Körnerschicht des Kleinhirns und in der Hirnrinde liegen z.T. sehr große, ovale, eine Vielzahl feinster sichelförmiger Elemente enthaltende Zysten reaktionslos im Gewebe (Abb. 7). Freiliegende oder intrazelluläre Parasiten sind – im Gegensatz zu der infizierten Maus – nicht zu erkennen.

Diskussion

Soweit wir die Literatur überblicken, ist zwar bei verschiedenen andern Musteliden, nicht aber bei unserem einheimischen Stein- oder Hausmarder, das Vorkommen von Toxoplasmose beschrieben worden. Bereits 1930 fanden Zasuchin und Gajskij beim grauen Ziesel (Citellus pygmaeus) in West-Kasachstan – im Verlauf von Untersuchungen über die Pest – Toxoplasmen. Kürzlich wurde in der gleichen Sowjetrepublik die Infektion bei einem Steppeniltis (Mustela eversmanni LESSON) festgestellt (Levit, 1960; Galuzo, 1963).

Das Vorkommen beim Frettchen (Mustela furo) wurde mehrmals erwähnt; ferner liegen Beobachtungen bei Wiesel (M.nivalis), Nerz (M. vison) und Frettchen-Iltis (M. putorius)-Hybriden vor (Habegger, 1953; Lainson, 1957; Levine, 1961). Kürzlich haben Møller und Nielsen (1964) Toxoplasmose beim Skunk (Mephitis mephitis nigra) beschrieben.

In unserem früheren Untersuchungsgut von 500 Wildtieren (siehe Burgisser et al. 1959) befanden sich nur drei Hausmarder, von denen einer eine Sarcoptesräude und Streptokokken-Pyodermie sowie eine metastatisch-

1

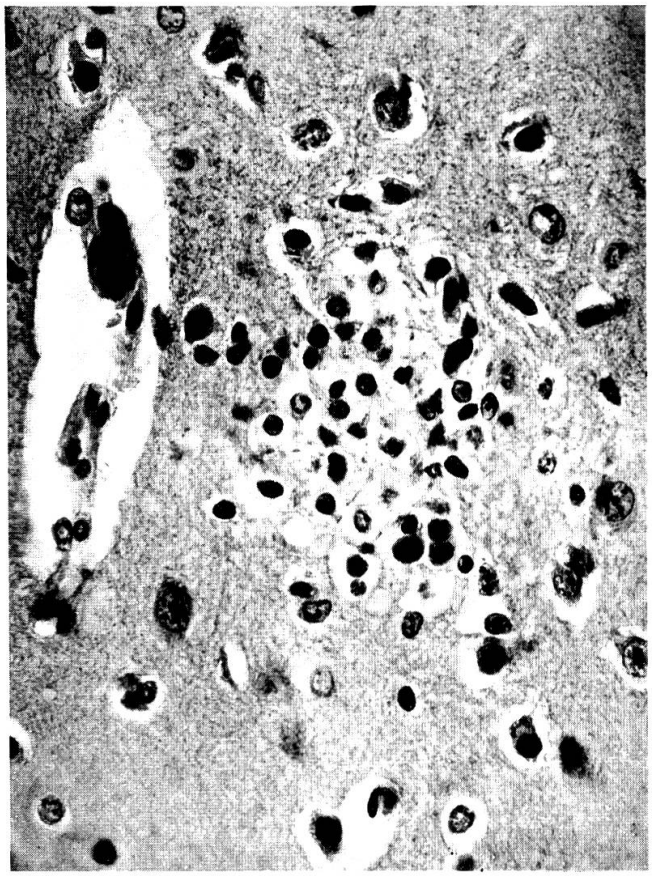

2

3

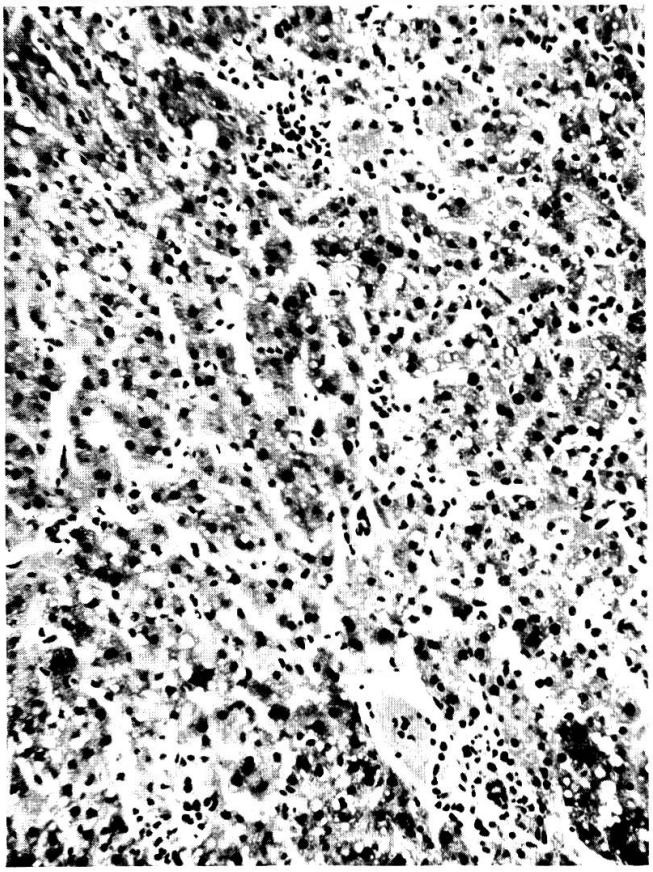

4

5

Abb. 1 Kleines enzephalitisches Herdchen nahe einer Gefäßgabelung, Großhirnrinde.

Abb. 2 Lunge, Übersichtsbild. Verbreiterung der interalveolären Septen durch zellige Infiltration. Erweiterte Alveolarräume angefüllt mit desquamierten Zellen und Ödemflüssigkeit.

Abb. 3 Leber, Übersichtsbild. Infiltrate in den Glisson'schen Dreiecken und entlang den Sinusoiden. Kleine Nekrosen (unten links und oberer Bildrand). Fettvakuolen.

Abb. 4 Verschiedene Parasitenkolonien bei starker Vergrößerung, aus Herdchen des Gehirns. Abb. 1–4 nach Hämalaun-Eosin-gefärbten Schnitten.

Abb. 5 Parasitenkolonie im Lungenausstrich. May-Grünwald-Giemsa. Ölimmersion.

6

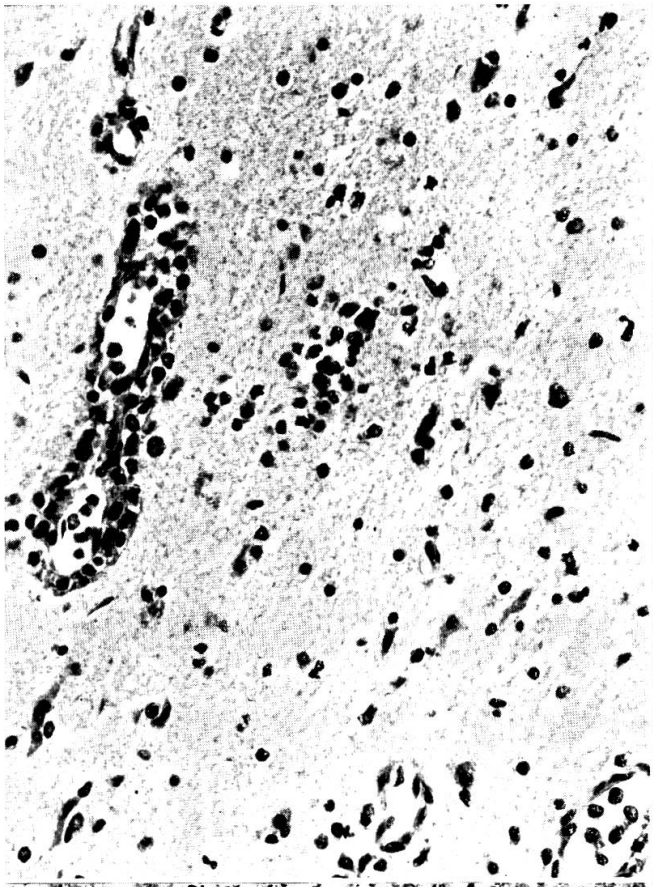

7

8

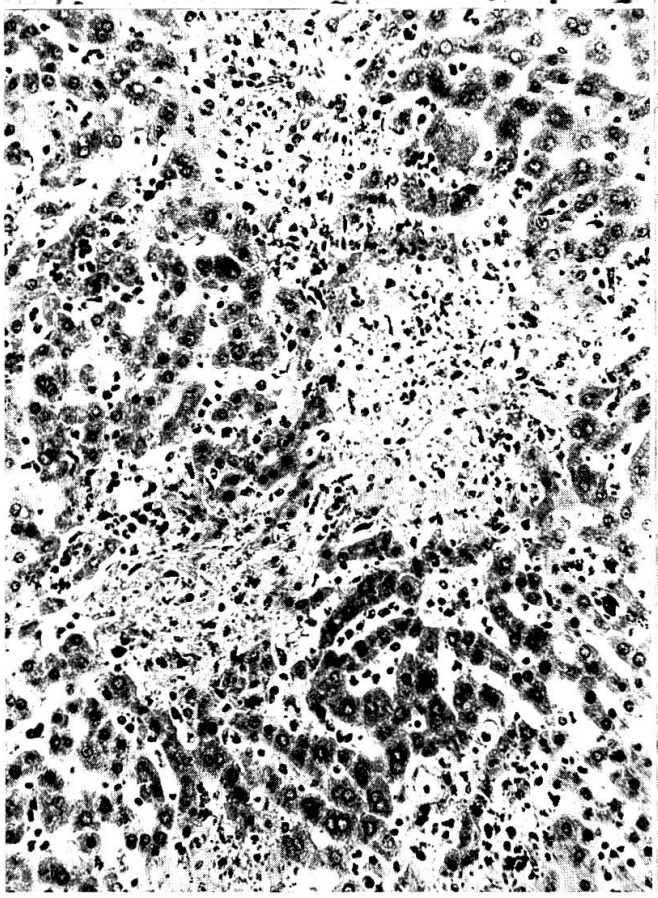

9

10

Abb. 6 Marder, Enzephalitis toxoplasmica. Gefäßinfiltrate und Gliaherdchen. H. und E.

Abb. 7 Marder, Toxoplasmose. Große, reaktionslos in der Körnerschicht des Kleinhirns liegende Pseudozyste. H. und E.

Abb. 8 Eichhörnchen, Toxoplasmose. Herdförmige, nekrotisierende Hepatitis. Luxolblau-Cresylviolett.

Abb. 9 Fuchs, Hepatitis contagiosa canis. Gefäß aus dem Nucleus caudatus mit erweitertem, serös infiltriertem, perivaskulären Raum und Vermehrung der Adventitial- und Endothelzellen. Ablösung geschädigter Endothelzellen aus dem Zellverband. H. und E.

Abb. 10 Fuchs, Hepatitis contagiosa canis. Endothelzellen mit intranukleären Einschlußkörperchen. H. und E.

eitrige Enzephalitis mit Mikroabszessen aufwies. Auch seither wurde bei dieser Tierart Toxoplasmose nie festgestellt (Burgisser H.: persönl. Mitteilung).

Eichhörnchen (Sciurus vulgaris L.)

Bei einem ebenfalls zur Untersuchung auf Tollwut eingesandten, tot aufgefundenen Eichhörnchen aus der Gegend von Schaffhausen zeigte die Sektion eine von winzigen, weißlichen Herdchen durchsetzte Leber.

Die histologische Untersuchung des Gehirns ergab einzelne infiltrative Herde, in denen reichlich freie und intrazelluläre, toxoplasmaähnliche Gebilde liegen. Auch innerhalb von Gefäßen sind gelegentlich derartige Elemente zu erkennen. Die Leber weist eine schwere, das Organ mit gleichförmigem Muster durchsetzende, nekrotisierende Entzündung auf (Abb. 8). Zellige Infiltrate, begleitet von Blutungen, sind vorwiegend im Interstitium zu erkennen, neben rundlichen, relativ scharf begrenzten Nekroseherden innerhalb der Läppchen. In den infiltrierten Zonen und am Rand der Nekrosen finden sich intrazelluläre und freie Parasiten in großer Zahl. Die ebenfalls histologisch untersuchten Nieren zeigen keine Veränderungen.

Diskussion

Das Vorkommen von Toxoplasmose beim Eichhörnchen wurde in unserm Land bereits vor 15 Jahren durch Werthemann (zit. Neiditsch, 1951) festgestellt, nachdem die erste Beschreibung aus London stammte (Coles, 1914). Rodhain (1950) beschrieb Milzschwellung und nekrotisierende Hepatitis bei drei Eichhörnchen des Antwerpener Zoos, die mit den in unserer vorangehenden Arbeit (Fankhauser: Toxoplasmose bei Murmeltieren) erwähnten Murmeltieren den Käfig geteilt hatten. Toxoplasmen wurden in Milz- und Leberabstrichen und durch den Tierversuch nachgewiesen. Die große Empfänglichkeit dieser Spezies für Toxoplasmose wird betont, was später Simitch et al. (zit. von Soave und Lennette, 1959) für ein nordafrikanisches Eichhörnchen (Citellus citellus) bestätigten. Soave und Lennette fanden wie wir als Nebenprodukt der Tollwutuntersuchung Toxoplasmen in Ausstrich- und Abklatschpräparaten vom Gehirn eines grauen nordamerikanischen Eichhörnchens (Sciurus griseus). Die verwendete Methode erlaubte es dagegen nicht, die von uns festgestellte Enzephalitis zu erfassen.

Zusammenfassung

Im Laufe von Wilduntersuchungen auf Tollwut wurde bei zwei Steinmardern (Martes foina) und bei einem Eichhörnchen (Sciurus vulgaris L.) Toxoplasmose festgestellt, die eine disseminierte Encephalitis verursacht hatte. Während diese Krankheit für eine Reihe anderer Vertreter der Musteliden bereits beschrieben war, erfolgt diese Meldung unseres Wissens erstmalig.

Résumé

Au cours de recherches sur la présence de rage chez du gibier, on a pu diagnostiquer de la toxoplasmose sur 2 fouines domestiques (martes foina) et un écureuil (sciurus vulgaris), toxoplasmose qui avait entraîné une encéphalite disséminée. Alors que cette maladie a déjà été décrite pour une série d'autres représentants des mustélidés, notre constatation est, à notre avis, la première.

Riassunto

Nel corso di ricerche sulla rabbia nella selvaggina, si è potuto accertare la toxoplasmosi in due faine domestiche (Martes foina) e in uno scoiattolo (Sciurus vulgaris L.): toxoplasmosi che aveva causato un'encefalite disseminata. Mentre questa malattia e già stata descritta in una serie di altri rappresentanti dei mustelidi, questa notifica è, secondo il nostro parere, la prima.

Summary

In two martens (Martes foina) and a red squirrel (Sciurus vulgaris L.), submitted for rabies examination, toxoplasmosis causing disseminated encephalitis was found. This seems to be the first description of this disease in Martes foina, though it is known to occur in other members of the Mustelidae.

Literatur

Burgisser H., Fankhauser R., Klingler K. und Schneider P.A.: Beiträge zur Neuropathologie der Wildtiere. Schweiz. Arch. Tierheilk. *101*, 112–134 (1959). – Coles A.C.: Blood parasites, found in mammals, birds and fishes in England. Parasitol. *7*, 17–61 (1914). – Galuzo I.G.: (Register der in der UdSSR isolierten Toxoplasmenstämme – Toxoplasma gondii) russ. Trudy Inst. Zool.; Akad. Nauk Kazachskoj SSR *19*, 38–42 (1963). – Habegger H.: Le réservoir biologique animal et sa relation avec l'infection toxoplasmique humaine. Thèse méd. Genève 1953. – Lainson R.: The demonstration of Toxoplasma in animals with particular reference to members of the Mustelidae. Trans. Roy. Soc. Trop. Med. & Hyg. *51*, 111–117 (1957). – Levine N.D.: Protozoan Parasites of Domestic Animals and of Man. Minneapolis (Burgess Pbl. Co.) 1961. – Levit A.V.: (Isolierung eines Toxoplasmenstammes – Toxoplasma gondii Nicolle et Manceaux, 1908 – aus dem Steppeniltis. Vorl. Mitt.) russ. Trudy Inst. Zool.; Akad. Nauk Kasachskoj SSR *14*, 187–188 (1960). – Møller T. und Nielsen S.W.: Toxoplasmosis in distemper susceptible carnivora. Path. vet. *1*, 189–203 (1964). – Neiditsch L.: Klinische Beobachtungen an einigen Toxoplasmosefällen sowie Sektionsbefunde bei einem menschlichen Falle und bei Tieren. Schweiz. med. Wschr. *81*, 485–491 (1951). – Rodhain J.: La grande réceptivité des sciuridés aux toxoplasmes. C.R. Soc. Biol. *144*, 717–719 (1950). – Soave O.A. und Lennette E.H.: Naturally acquired toxoplasmosis in the gray squirrel, Sciurus griseus, and its bearing on the laboratory diagnosis of rabies. Jour. Lab. and Clin. Med. *53*, 163–166 (1959). – Werthemann A.: zit. Neiditsch. – Zasuchin D.N. und Gajskij N.A.: (Toxoplasma Nikanorovi – ein neuer Blutparasit des Steppenziesels Citellus pygmaeus Pall.) russ. Vestnik mikrobiol., epid. i parazit. Saratov *9*, 96–100 (1930).

Herrn Dr. B. Hörning, Parasitologe, Vet.-bakteriologisches Institut Bern, sind wir sehr verpflichtet für die Beschaffung und die Übersetzung insbesondere osteuropäischer und russischer Literatur.