

# Fractures chez le gibier et les animaux sauvages

Autor(en): **Bouvier, G.**

Objektyp: **Article**

Zeitschrift: **Schweizer Archiv für Tierheilkunde SAT : die Fachzeitschrift für Tierärztinnen und Tierärzte = Archives Suisses de Médecine Vétérinaire ASMV : la revue professionnelle des vétérinaires**

Band (Jahr): **109 (1967)**

Heft 4

PDF erstellt am: **10.07.2024**

Persistenter Link: <https://doi.org/10.5169/seals-588953>

## **Nutzungsbedingungen**

Die ETH-Bibliothek ist Anbieterin der digitalisierten Zeitschriften. Sie besitzt keine Urheberrechte an den Inhalten der Zeitschriften. Die Rechte liegen in der Regel bei den Herausgebern.

Die auf der Plattform e-periodica veröffentlichten Dokumente stehen für nicht-kommerzielle Zwecke in Lehre und Forschung sowie für die private Nutzung frei zur Verfügung. Einzelne Dateien oder Ausdrucke aus diesem Angebot können zusammen mit diesen Nutzungsbedingungen und den korrekten Herkunftsbezeichnungen weitergegeben werden.

Das Veröffentlichen von Bildern in Print- und Online-Publikationen ist nur mit vorheriger Genehmigung der Rechteinhaber erlaubt. Die systematische Speicherung von Teilen des elektronischen Angebots auf anderen Servern bedarf ebenfalls des schriftlichen Einverständnisses der Rechteinhaber.

## **Haftungsausschluss**

Alle Angaben erfolgen ohne Gewähr für Vollständigkeit oder Richtigkeit. Es wird keine Haftung übernommen für Schäden durch die Verwendung von Informationen aus diesem Online-Angebot oder durch das Fehlen von Informationen. Dies gilt auch für Inhalte Dritter, die über dieses Angebot zugänglich sind.

## Fractures chez le gibier et les animaux sauvages

Par G. Bouvier

Les fractures chez les animaux sauvages sont généralement mal connues et ne font l'objet que de publications disséminées pour des cas particuliers.

Nous avons pensé utile de donner une vue d'ensemble sur le matériel important que nous collectionnons depuis 1942, sur plus de 600 chamois, 100 cerfs, 1500 chevreuils, près de 2500 lièvres et autant d'oiseaux divers.

Quelques-uns de ces cas ont d'ailleurs déjà été signalés par nous lors des publications de nos observations annuelles faites chez le gibier.

### I. Fractures chez les ruminants sauvages

#### a) Généralités

Les lésions d'origine traumatique sont très fréquentes chez nos chamois et chevreuils. Il est même relativement rare de trouver un animal adulte exempt de tares osseuses. L'origine des fractures est très variable: choc violent, chute dans les rochers, suites de coup de feu, morsures, coupures, etc...

Les véhicules à moteur prennent dans ces accidents une part de plus en plus grande avec les années, plus spécialement chez le chevreuil. En 1961, le Touring-Club Suisse n'annonce pas moins de 740 accidents dus au gibier, avec 95% de chevreuils.

La suite de ces divers accidents varie selon leur gravité. Ou bien la mort en est le résultat immédiat, ou bien elle ne survient que plus tard par une infection secondaire des blessures, ou enfin la lésion se cicatrise et la guérison intervient. Ce sont ces cas surtout qui feront l'objet de cette publication.

Il est surprenant de constater combien grande est la tendance à la cicatrisation, principalement des membres, et même lors de fractures compliquées, ouvertes et infectées. Il est remarquable également de constater combien souvent la cicatrisation s'est effectuée dans l'axe normal de l'os et seul un raccourcissement du membre est la suite de la fracture.

Après l'accident, les mouvements des animaux blessés sont souvent fortement entravés; un membre entier, parfois même plusieurs, sont totalement hors d'usage pour un temps plus ou moins long. Il n'est pas moins étonnant que des animaux aussi grièvement blessés, reposant leur poids sur des moignons sanguinolents ou purulents, sur des membres tordus ou déviés, ou parfois même sur des régions du sternum, du cou ou de la tête (menton), puissent vivre de nombreux mois encore et s'alimenter normalement.

Il n'est pas rare de rencontrer chez du gibier tué à la chasse des pattes partiellement ou totalement amputées, des articulations ankylosées dont les os, fracassés par un coup de feu ou par un choc violent, se sont totalement soudés.

Il y a parfois, après cicatrisation incomplète, formation d'une ankylose ou d'une pseudo-arthrose plus ou moins mobile, permettant pourtant les déplacements.

Chez le chevreuil mâle, des fractures des membres multiples et infectées peuvent avoir une influence sur le développement des bois, qui sont alors anormalement faibles.

Il n'est pas rare de constater des torsions de l'os réparé, ce qui gêne plus ou moins considérablement la marche.

Les animaux, les adultes surtout, s'accoutument vite pourtant aux déformations des membres et leur allure, surtout de galop, est aussi rapide que celle d'un animal sain. Ces sujets, plus ou moins handicapés, semblent se défendre à la chasse comme des animaux normaux.

#### *b) Temps de cicatrisation*

La cicatrisation des os est étonnamment courte, tenant compte des conditions de vie des animaux blessés obligés de se déplacer pour se nourrir.

Nous voudrions relater un cas précis de cicatrisation d'une fracture grave du bassin.

Nous recevons un chamois femelle vivant, atteint de kérato-conjonctivite infectieuse au stade initial, sans perforation oculaire, mais avec une cécité passagère. L'animal s'était déroché et s'était alors fracturé le bassin en plusieurs endroits, avec luxation complète de la patte postérieure droite *qui était repliée sur le dos*. L'état général est excellent et le chamois mange bien. Le quatrième jour déjà, il est possible de lever l'animal qui reste debout pendant quelques instants. Après une semaine, le chamois se tient sur ses quatre membres, puis peu à peu se déplace et se lève seul.

Après *un mois*, ayant partiellement récupéré la vue, il est mis dans un parc où il se déplace bien, malgré la forte déclivité du sol. Il subsiste pourtant une boiterie avec raideur du train postérieur et une position presque horizontale du bassin. L'animal meurt 115 jours après la fracture, par suite d'impossibilité de mise bas, le bassin ayant subi une déformation grave. La cicatrisation osseuse et la consolidation sont pourtant totales. Sans la gestation, l'animal aurait pu vivre encore longtemps, même en montagne.

Toute la cicatrisation s'est effectuée sans intervention aucune, sans plâtre et sans immobilisation, donc d'une façon toute naturelle (Fig. 1).

*c) Les fractures du crâne* et leur suite chez le chevreuil ont été bien étudiées par P. A. Schneider (1955). Elles sont généralement le fait de combats entre mâles. Il y a soit fracture, soit plus généralement seulement fissure du crâne ou simplement ébranlement des pivots osseux. Sans suite grave directe, on constate pourtant après un temps variable, mais pouvant être de plusieurs mois, une infection locale qui pénètre peu à peu vers les méninges, généralement au niveau d'une suture ou de la fissure osseuse. On a alors formation, soit d'une méningite purulente, soit d'abcès au cerveau. Le germe responsable est presque exclusivement *Bacillus pyogenes*.

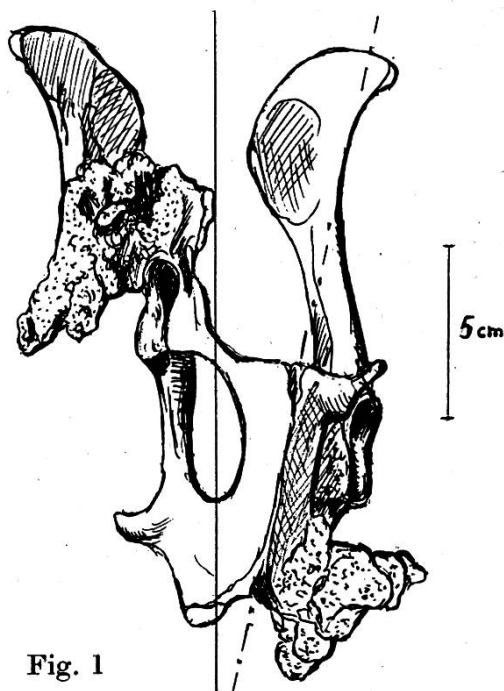


Fig. 1

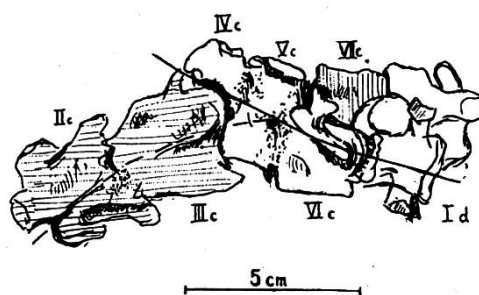


Fig. 2

Fig. 1 Bassin chamois ♀ (face ventrale). Cicatrisation complète après 115 jours.

Fig. 2 Jeune chevreuil. Fracture de la colonne cervicale avec disparition totale de l'atlas, soudure des vertèbres II et III, puis IV, V et VI. La vertèbre VII, encore mobile, est réduite à sa moitié supérieure. Torsion d'un quart de tour.

Les fractures ou fissures du crâne chez les chevreuils mâles, infectées ou non, sont responsables de la plupart des malformations des bois et des têtes bizarres. Nous avons même vu, à deux reprises, la formation d'un troisième bois frontal médian, beaucoup plus petit que les bois normaux.

d) *Les fractures du maxillaire inférieur* sont fréquentes chez le chevreuil. Elles sont dues soit à un choc violent, soit à un plomb de chasse. La cicatrisation est difficile, d'autant plus qu'il s'agit de fractures ouvertes et que les complications bactériennes ou mycosiques (actinomycose) ne sont pas rares. Généralement, il y a un gros cal très spongieux, avec souvent formation d'une pseudo-arthrose. Les animaux peuvent pourtant se nourrir presque normalement.

e) Si *les fractures de vertèbres* sont nombreuses, elles n'intéressent souvent que quelques apophyses et n'ont donc que peu de répercussion sur la santé de l'animal.

Les fractures plus graves sont généralement immédiatement mortelles. Nous voudrions pourtant signaler une fracture très grave des vertèbres cervicales chez un tout jeune chevreuil, fracture qui s'est parfaitement cicatrisée. Il y a eu pourtant une grave déviation de la colonne cervicale, avec torsion d'un quart de tour, qui a amené secondairement une dissymétrie et une torsion du crâne.

Ensuite d'un violent choc indéterminé, on constate la disparition totale de l'atlas; une soudure des vertèbres II et III, puis, avec une forte déviation du canal vertébral, une soudure des vertèbres IV, V, VI; la septième vertèbre cervicale, encore mobile, est réduite à sa moitié supérieure. L'animal, normalement développé, a été abattu ensuite de la torsion de la tête, à l'âge de 8 mois (Fig. 2).

f) *Les fractures de côtes* sont très fréquentes et intéressent parfois un grand nombre de côtes sur une moitié du thorax. Si la cicatrisation est facile, on constate parfois une déviation de l'arc normal ou formation de pseudo-arthrose ne gênant pas d'ailleurs la capacité respiratoire de l'animal.

Les fractures de côtes se rencontrent particulièrement souvent chez des chevreuils carencés et souffrant de diarrhée chronique.

Si la fracture est ouverte (suite de coup de feu), on a fréquemment une pleurésie donnant de nombreuses adhérences et parfois formation d'un abcès local ou du poumon.

g) *Fractures du sternum*

Les fractures du sternum sont exceptionnelles, vu l'élasticité de l'os qui est généralement de consistance cartilagineuse.

Chez une chevrette très âgée pourtant, on a trouvé une fracture, qui s'explique par l'ossification complète des sternèbres, devenues plus rigides par suite de l'âge. La 5ème sternèbre a été fracturée en son milieu, et s'est complètement cicatrisée en formant un angle droit : les 4 premières sternèbres sont ainsi dans le même axe que les dernières, mais décalées de 2 cm. Il semble que cette ancienne fracture ait été la cause d'une pleurésie purulente tardive à *Bacilles pyogènes* (Fig. 3).

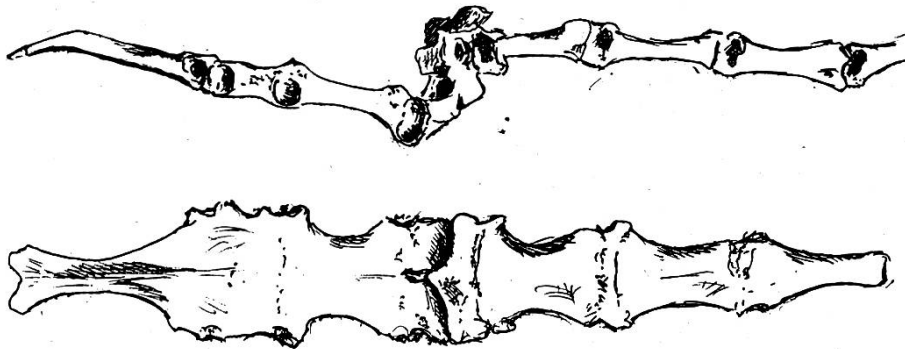


Fig. 3 Fracture du sternum. Chevreuil ♀ (2020/66) âgée. Vue latérale et inférieure.

h) *Les fractures du bassin* sont souvent très graves, mais semblent se cicatriser fort bien, malgré des déformations importantes, causes de boiteries chroniques. Nous avons vu déjà que, chez les femelles, elles peuvent être la cause indirecte de la mort, par impossibilité d'expulsion du fœtus.

i) *Les fractures des os longs* ne sont pas rares et intéressent tous les os des membres, avec une fréquence plus grande pour l'humerus, le tibia et les métatarses. La fracture est simple ou multiple, souvent ouverte et alors compliquée d'infection bactérienne.

S'il y a plus de deux segments osseux, les fragments centraux se placent latéralement et consolident ainsi la fracture. Souvent, la cicatrisation se fait sans grande déviation de l'axe normal de l'os et les articulations peuvent alors fonctionner presque normalement. Les déviations latérales importantes sont rares.



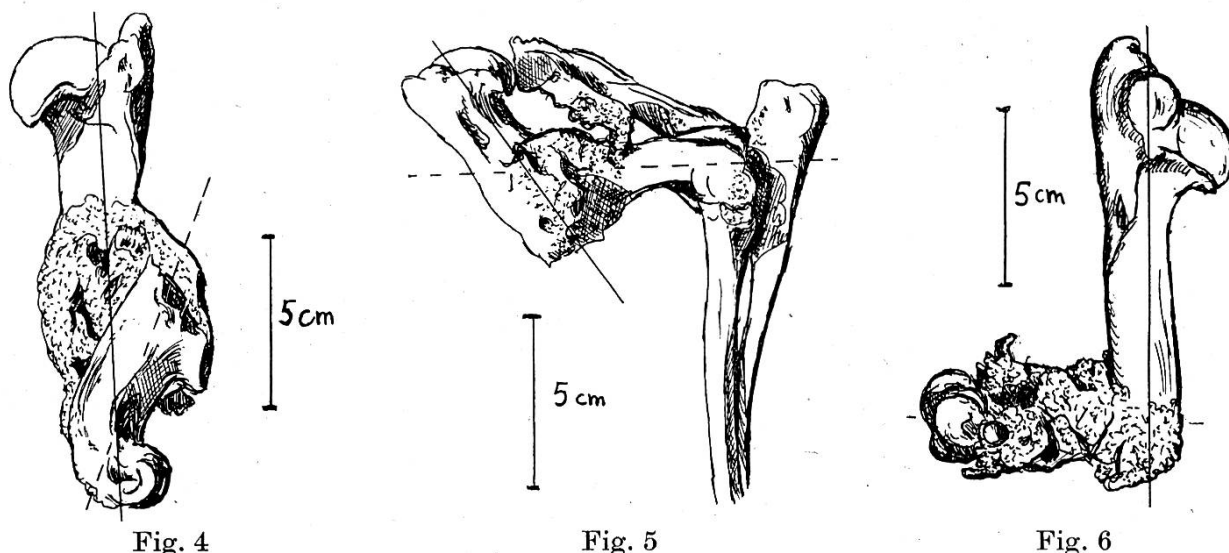


Fig. 4 Chevreuil. Humerus droit, face externe.  
 Fig. 5 Chevreuil. Fracture humerus gauche avec ankylose du coude, face externe.  
 Fig. 6 Chamois. Humerus gauche.

Une torsion plus ou moins marquée se constate pourtant parfois. Si la fracture intéresse l'articulation elle-même, il y a ankylose plus ou moins complète.

Nous tenons à donner quelques exemples de consolidations dont certaines presque parfaites. Plutôt que de donner une longue description, nous avons préféré présenter les figures de quelques fractures constatées chez notre gibier : chevreuils surtout, chamois et cerfs.

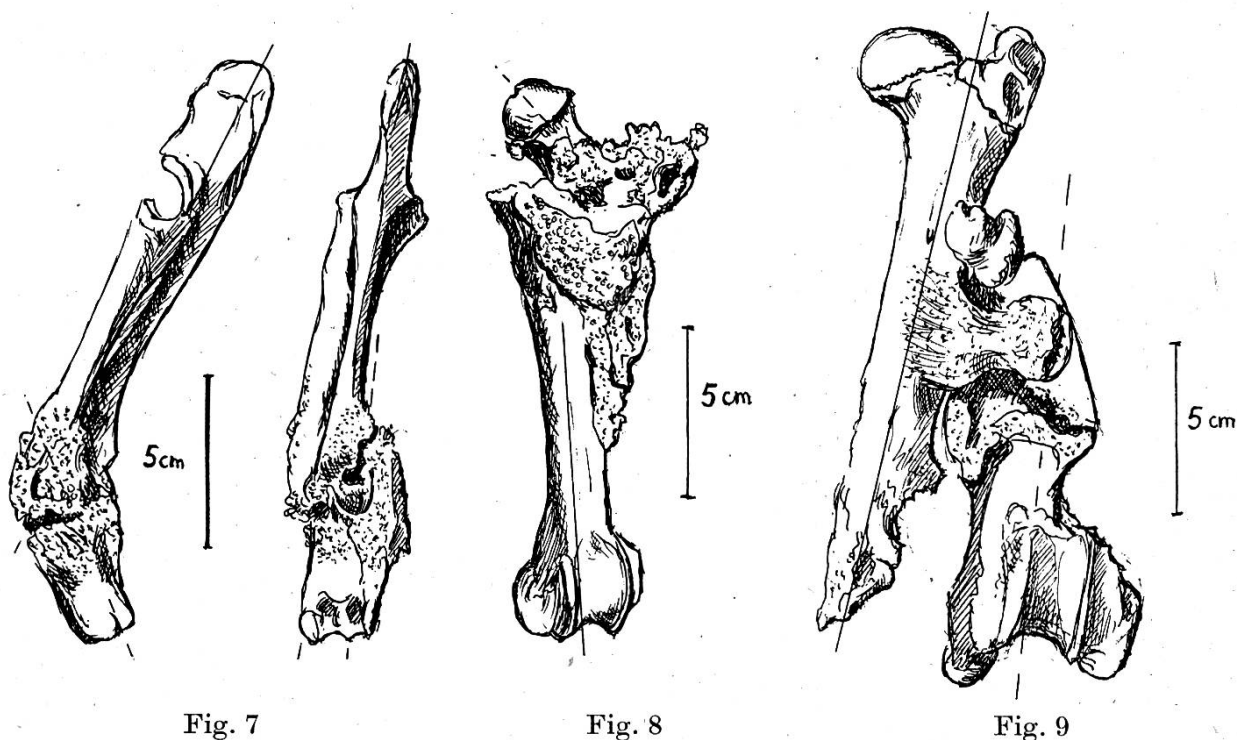


Fig. 7 Chevreuil. Radius et cubitus droit, face interne et face postérieure.  
 Fig. 8 Chevreuil. Fracture du fémur avec ankylose avec le bassin à gauche, face antérieure.  
 Fig. 9 Cerf. Fémur gauche, face antérieure.

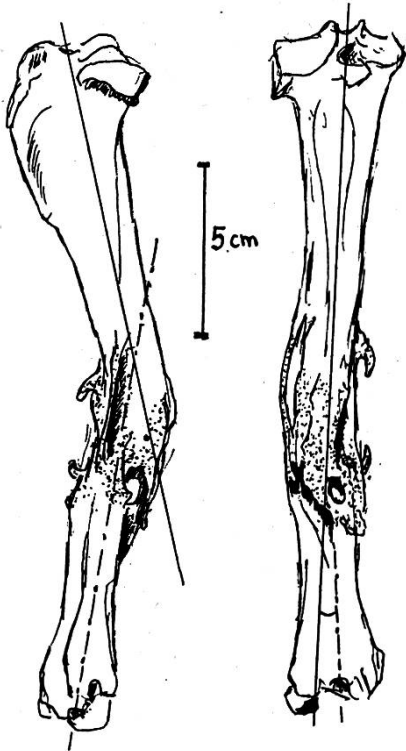


Fig. 10

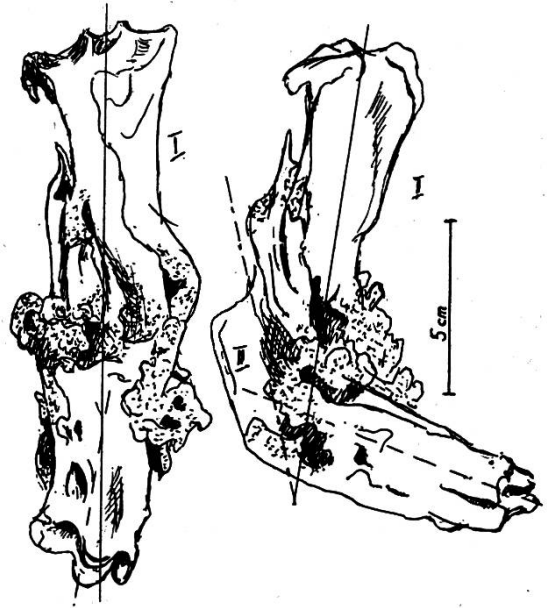


Fig. 11

Fig. 10 Chevreuil. Tibia et péroné gauches, côté extérieur et face postérieure.

Fig. 11 Chevreuil. Tibia droit, fracture multiple (3 segments). Face antérieure et face externe.

Les fractures complètes de *l'omoplate* semblent exceptionnelles et nous n'avons rencontré que de petites fractures localisées dues à des plombs de chasse.

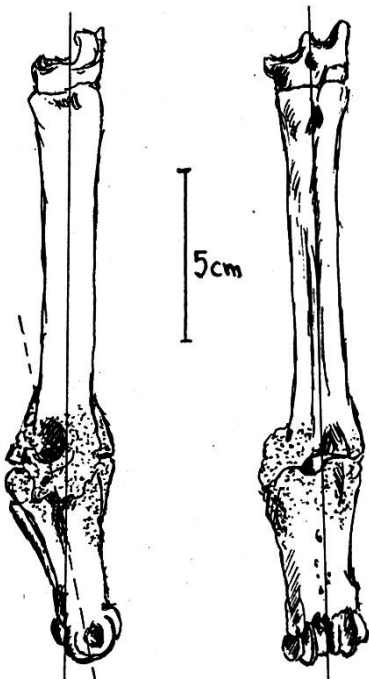


Fig. 12

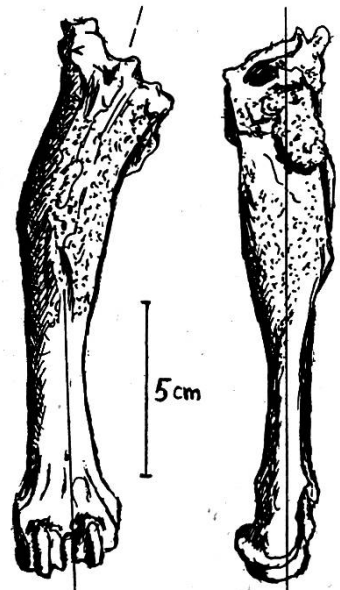


Fig. 13

Fig. 12 Chevreuil. Métatarse gauche, face externe et face postérieure.

Fig. 13 Chamois. Métatarse gauche, face antérieure et face interne.

## II. Fractures chez le lièvre

Elles sont nombreuses, mais généralement immédiatement mortelles; elles sont souvent la suite d'un choc violent par une automobile. Aussi, il est rare de trouver, chez le lièvre, des fractures cicatrisées.

Une blessure bénigne en apparence peut provoquer indirectement la mort de l'animal. Ainsi, la fracture d'une incisive inférieure ne devrait, semble-t-il, pas mettre en danger la vie d'un lièvre. Cependant, n'étant plus gênée dans sa croissance par contre-pression de la mâchoire inférieure, l'incisive supérieure antagoniste s'allongera anormalement, se recourbera même parfois en une sorte de crochet rendant toute mastication difficile et douloureuse, sinon impossible, d'où amaigrissement, puis mort de l'animal dans un état cachectique.

Nous avons décrit une fracture cicatrisée de l'humerus gauche due à un plomb de chasse resté dans l'os. La cicatrisation est complète, parfaitement dans l'axe de l'os normal. Seul un important raccourcissement de l'humerus en est résulté, qui n'a aucunement empêché l'animal de vivre normalement ... et de se faire tuer à la chasse comme un lièvre normal (Fig. 14).

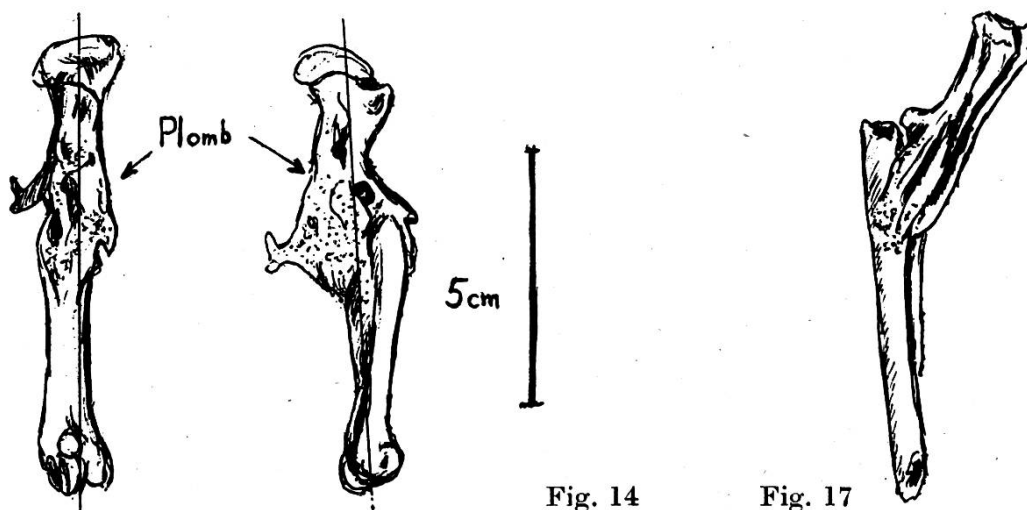


Fig. 14 Lièvre. Humerus gauche, face antérieure et face interne.

Fig. 17 Lièvre 863. Radius et cubitus. Soleure, février 1966

En avril 1964, nous recevons un second lièvre, mort des suites d'une grosse tumeur sur le péricarde, présentant une fracture cicatrisée de l'humerus droit. Ici aussi la cicatrisation, complète, a respecté l'axe de l'os et seul un léger décalage latéral de la partie inférieure a été la cause d'un raccourcissement de l'humerus (Fig. 15).

Longueur de l'humerus gauche, normal:  $10\frac{1}{2}$  cm

Longueur de l'humerus cicatrisé: 9 cm

Le 8 février 1966 enfin, nous trouvons chez un lièvre mort de Pasteurellose pulmonaire, provenant du canton de Soleure, une fracture complète du radius et du cubitus droit, avec cicatrisation complète, mais qui s'est effectuée avec une déviation latérale de  $30^\circ$  (Fig. 17).



### III. Fractures chez les oiseaux sauvages

La plupart des oiseaux sauvages que nous recevons sont morts de fractures diverses : enfoncement du crâne, fracture du sternum avec hémorragie interne ou fracture d'une aile. Sur 126 fractures, on a 58 fractures du crâne, 19 fractures de l'aile et 49 autres fractures diverses.

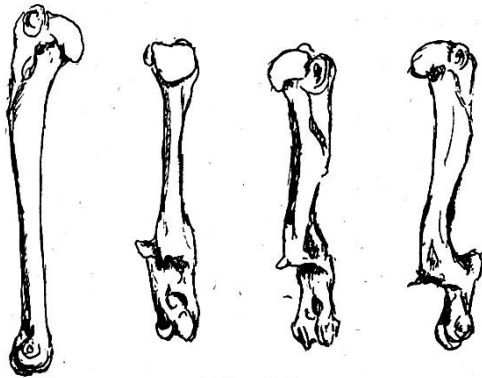


Fig. 15



Fig. 18

Fig. 15 Lièvre. Humerus. A gauche: humerus normal. A droite: fracturé, face postérieure, puis face postérieure  $\frac{3}{4}$  et face externe.

Fig. 18 Buse ♀ 4767. Radius et cubitus droit. St. Prex VD, 29 mai 1965.

Presque toutes ces fractures sont dues à un choc violent, soit contre un véhicule, soit contre des fils électriques, soit, chez les petits passeraux, suites de coups de bec.

Si les fractures du crâne sont immédiatement mortelles, les fractures d'une aile sont également fatales puisque l'animal ne peut généralement plus se nourrir. Cela est surtout vrai pour les insectivores et les rapaces. Les granivores meurent pourtant assez rapidement, devenant la proie facile des carnassiers.

Les fractures cicatrisées de l'aile se rencontrent ainsi très rarement et n'existent guère que chez des oiseaux aquatiques ou des limnicoles n'ayant pas une nécessité absolue du vol pour se nourrir (mouette, fuligule, butor blongios). Cette fracture, même complètement cicatrisée, empêche généralement le vol normal et peut alors être fatale pour les oiseaux migrants (rôle des genêts 1961).

Nous voulons encore relater le cas d'une fracture de l'aile droite chez un jeune aigle au nid. La cicatrisation, extérieurement invisible, s'était parfaitement faite, presque dans l'axe de l'os et tout laissait supposer que l'aiglon pourrait normalement voler. Pourtant, par raccourcissement d'un centimètre seulement, il y a eu déséquilibre lors du vol et l'oiseau s'est fait attaquer et tuer par des corneilles. Remarquons que la cicatrisation s'est effectuée en quelques semaines seulement (Fig. 16).

Signalons encore une fracture cicatrisée chez une buse femelle provenant de St-Prex (VD) le 29 mai 1965. Le radius et le cubitus ont été fracturés entièrement à  $2\frac{1}{2}$  cm de l'extrémité proximale, et se sont entièrement cicatrisés

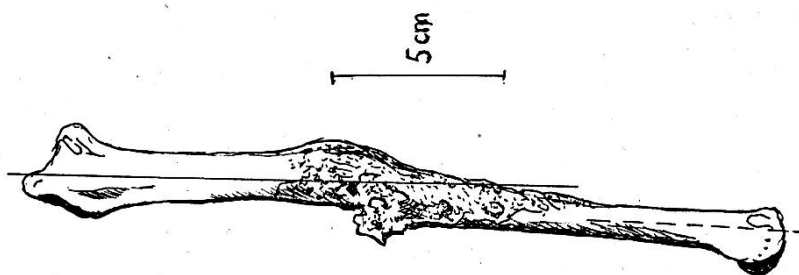


Fig. 16 Aigle royal.  
Cubitus droit.

avec pourtant une déviation de 40° (Fig. 18). Cette consolidation, parfaite en soi, a pourtant considérablement gêné le vol de l'oiseau, qui a été trouvé au sol, dans un état cachectique. On doit admettre que la fracture remontait probablement au premier printemps et que la buse aura pu subsister jusqu'à fin mai en se nourrissant de cadavres, insectes, vers, etc. pris au sol. Comme dans le cas de l'aigle décrit ci-haut, la cicatrisation a dû être très rapide: quelques semaines seulement! Elle s'est produite indépendamment pour chaque os, le radius et le cubitus étant restés entièrement mobiles l'un sur l'autre.

Les fractures des pattes chez les oiseaux ont beaucoup moins d'importance et même si la cicatrisation se fait avec une grave déformation ou s'il y a amputation, ce qui est fréquent, l'oiseau peut fort bien vivre normalement. Il n'est pas rare de voir des mouettes ayant ainsi perdu une patte.

### Résumé

Observations personnelles et considérations sur les fractures des ruminants sauvages, lièvres, oiseaux: évolution, résultats.

### Zusammenfassung

Persönliche Beobachtungen und Betrachtungen über Knochenbrüche bei wild lebenden Wiederkäuern, Hasen, Vögeln. Bezugnahme auf deren Ursachen, Verlauf und Ausgang.

### Riassunto

Osservazioni personali, e considerazioni, su fratture dei ruminanti selvatici, lepre, uccelli. Riferimenti a loro cause, evoluzione, esiti.

### Summary

Personal remarks and considerations on fractures of wild ruminants, hares, birds. References to their causes, evolutions and results.

### Bibliographie

Bouvier G.: Observations sur les maladies du gibier et des animaux sauvages faites en 1961 et 1962. *Schweiz. Archiv f. Tierheilk.* 105, 6, 337-345 (1963). - Bouvier G., Burgisser H. et Schneider P.A.: Monographie des maladies du lièvre en Suisse. Lausanne 1954. Orell Füssli S.A. Zurich. Les maladies des ruminants sauvages de la Suisse. Lausanne 1958. Orell Füssli S.A. Zurich; Observations sur les maladies du gibier, des oiseaux et des poissons faites en 1957 et 1958. *Schweiz. Archiv f. Tierheilk.* 101, 7, 340-349 (1959). - Schneider P.A.: Fractures du crâne et lésions du cerveau chez le chevreuil. *Schweiz. Arch. f. Tierheilk.* 97, 2, 438-442 (1955).