

Zeitschrift: Schweizer Archiv für Tierheilkunde SAT : die Fachzeitschrift für Tierärztinnen und Tierärzte = Archives Suisses de Médecine Vétérinaire
ASMV : la revue professionnelle des vétérinaires

Band: 109 (1967)

Heft: 5

Artikel: Die Behandlung der Kreuzbandrisse beim Hund

Autor: Geyer, H.

DOI: <https://doi.org/10.5169/seals-588956>

Nutzungsbedingungen

Die ETH-Bibliothek ist die Anbieterin der digitalisierten Zeitschriften. Sie besitzt keine Urheberrechte an den Zeitschriften und ist nicht verantwortlich für deren Inhalte. Die Rechte liegen in der Regel bei den Herausgebern beziehungsweise den externen Rechteinhabern. [Siehe Rechtliche Hinweise.](#)

Conditions d'utilisation

L'ETH Library est le fournisseur des revues numérisées. Elle ne détient aucun droit d'auteur sur les revues et n'est pas responsable de leur contenu. En règle générale, les droits sont détenus par les éditeurs ou les détenteurs de droits externes. [Voir Informations légales.](#)

Terms of use

The ETH Library is the provider of the digitised journals. It does not own any copyrights to the journals and is not responsible for their content. The rights usually lie with the publishers or the external rights holders. [See Legal notice.](#)

Download PDF: 13.10.2024

ETH-Bibliothek Zürich, E-Periodica, <https://www.e-periodica.ch>

Aus der Veterinär-chirurgischen Klinik der Universität Zürich
 Direktor: Prof. Dr. K. Ammann
 Arbeit unter Leitung von Dr. P. Suter, Oberassistent

Die Behandlung der Kreuzbandrisse beim Hund¹

Vergleichende Untersuchungen

Von H. Geyer

Einleitung

Die Kreuzbandruptur ist eine der häufigsten Lahmheitsursachen im Kniegelenk des Hundes. Die operative Behandlung hat die Heilungsaussichten dieses Leidens bedeutend verbessert.

In der Veterinär-chirurgischen Klinik der Universität Zürich wird seit dem Jahre 1961 nach der aus Schweden stammenden «Cleaning-up-Methode» operiert, worunter man die Entfernung der gerissenen Bandreste und des kranialen Teiles des medialen Meniskus versteht. Es war Aufgabe dieser Arbeit, Vor- und Nachteile dieses Operationsverfahrens zu untersuchen, wobei vor allem auf die langfristigen Heilungsergebnisse Wert gelegt wurde.

Anatomische und funktionelle Vorbemerkungen

Wir besprechen die Anatomie nur soweit, wie sie für die Gelenkmechanik und die Kreuzbandoperation von Bedeutung ist.

Das Kniegelenk ist ein zusammengesetztes Gelenk, bestehend aus Kniescheiben- und Kniekehlgelenk (vgl. Abb. 1).

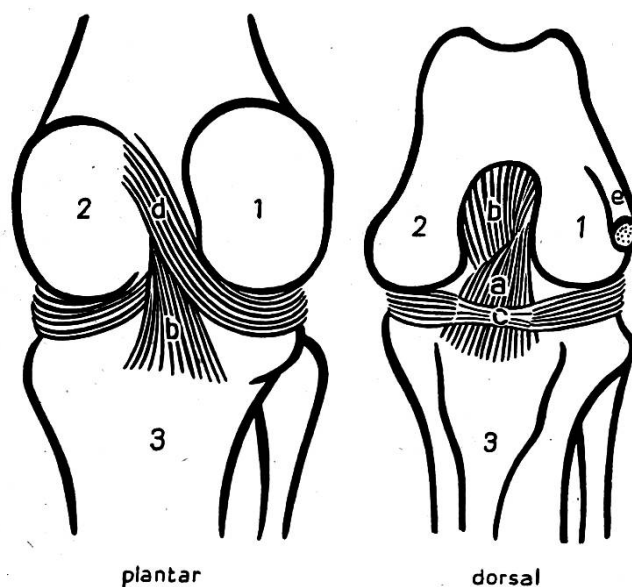


Abb. 1 Die Kreuzbänder des Kniegelenkes, nach Zahm (1964) umgezeichnet.

1 Condylus lateralis; 2 Condylus medialis; 3 Tibia; a Ligamentum decussatum laterale; b Ligamentum decussatum mediale; c Ligamentum intermeniscum; d Ligamentum femorale menisci laterale; e Ursprungssehne des M. extensor digit. ped. long.

¹ Kurzfassung der Dissertation, 1966.

Das *Kniekehlgelenk* ist funktionell vor allem ein Wechselgelenk. Zum Ausgleich der inkongruenten Gelenkflächen sind zwischen Femur- und Tibiakondylen zwei halbmond förmige *Menisken* eingelagert. Sie sollen den Druck des Oberschenkels auf eine größere Fläche verteilen und bei extremer Beugung und Streckung als sperrende Hemmkeile dienen. Durch Haltebänder sind die Menisken vorn und hinten an der Tibia verankert, das Hinterhorn des lateralen Meniskus ist noch über das Lig. femorale menisci laterale am Femur befestigt; außerdem verbindet das Lig. intermeniscum die Vorderhörner beider Menisken miteinander.

Der Bandapparat

Neben den Seitenbändern werden die Gelenkenden durch zwei Kreuzbänder zusammengehalten.

Das *laterale* oder vordere Kreuzband, Lig. decussatum laterale, entspringt kaudal an der Innenseite des lateralen Femurkondylus und setzt kraniomedial an der Eminentia intercondylica an. Durch seinen kranial gerichteten Faserverlauf läßt es sich besonders auf Zug nach vorne beanspruchen und hemmt so eine Subluxation der Tibia nach vorne. Bei Ruptur des Bandes läßt sich daher die Tibia nach kranial verschieben, dieses Symptom wird auch als Schubladenphänomen bezeichnet.

Das *mediale* oder hintere Kreuzband entspringt kranial an der Innenseite des medialen Femurkondylus, zieht nach kaudal zur Incisura poplitea tibiae und verhindert eine Verschiebung des Tibiakopfes nach hinten (Schublade nach hinten).

In jeder Gelenkstellung sind Faserzüge der Kreuzbänder in Spannung; das ist von Bedeutung, da die wichtigste Funktion der Kreuzbänder darin besteht, die Drehachse der Femurkondylen zu fixieren. Die Bewegungen des Kniekehlgelenks sind kombinierte Roll-Gleitbewegungen der Femurkondylen. Das Rollen entspricht dem Abrollen eines Rades auf rauhem Untergrund, das Gleiten dem Durchdrehen eines Rades auf Eis. Beim Beugen des Gelenks geht die anfängliche Rollbewegung der Femurkondylen durch Anspannung der Kreuzbänder in eine Gleitbewegung über.

Nach einer Kreuzbandruptur wird die Drehachse der Femurkondylen nicht mehr fixiert, und die Kondylen rollen auf den Menisken weiter und eventuell über den kaudalen Meniskusrand hinaus, was von den Besitzern als Einknicken im Gelenk beobachtet wird.

Für die Operation sind noch folgende anatomische Teile von Bedeutung:

Der Hoffasche Fettkörper: Er liegt im Dreieck zwischen Lig. rectum patellae, Tuberositas tibiae und den Bandansatzstellen kranial der Eminentia intercondylica und ist also der Gelenkkapsel kranial vorgelagert. Da er meist den Einblick ins Gelenk behindert, muß er bei der Operation teilweise reseziert werden.

Die Patella ist mit zwei seitlichen Haltebändern an den vesalischen Sesambeinen fixiert. Bei der Gelenkseröffnung wird eines dieser Bänder durchtrennt, was bei der Kapselnaht zu berücksichtigen ist.

Falls auch die Resektion des lateralen Meniskus notwendig wird, so ist dabei die Sehne des M. extensor digitalis pedis longus zu schonen, welche kranial des lateralen Seitenbandes entspringt und in den Sulcus muscularis tibiae zieht.

Die wichtigste Arterie des Kniegelenkes ist die A. genus descendens, die von medial an das Gelenk herantritt. Um sie zu schonen sollte daher bei medialer Gelenkseröffnung nicht mehr als 1 cm medial des Lig. rectum patellae geschnitten werden.

Sowohl die Kreuzbänder als auch die Menisken sind nur wenig vaskularisiert, worauf deren schlechte Heiltendenz zurückzuführen ist. Bei Kreuzbandrupturen werden die Heilungsaussichten außerdem durch die stetige Bewegung der Rißstellen noch verringert.

Die Bänder des Kniegelenks sind stark nervös versorgt im Unterschied zu den Menisken, bei denen sich Nervenlemente nur am Kapselansatz befinden. Man kann

sich also ohne weiteres vorstellen, daß flottierende Bandreste im Gelenk zu dauernden Reizungen der Nervenendigungen und somit zu Schmerzen führen.

Ätiologie

Unser Krankengut umfaßt bis 28. Februar 1966 124 Hunde. Bei 26 Tieren kam es meist nacheinander zu Kreuzbandrissen beider Kniegelenke, so daß wir die Anzahl der behandelten Gelenke berücksichtigen (1 Knie = 1 Fall) und daher 150 Fälle erhalten.

Aus diesem Krankengut konnten 144 Anamnesen ausgewertet werden. Danach waren die Ursachen der Bandläsionen bei

23% in Traumata und bei

77% in Banddegenerationen zu suchen.

Bei Boxern war eine deutliche Disposition zu degenerativ bedingten Kreuzbandrupturen zu erkennen.

Wir konnten durch histologische Untersuchungen von Operationspräparaten deutliche Abbauvorgänge in der Bandstruktur beobachten. In Übereinstimmung mit Paatsama (1952) und Zahm (1964) fanden wir eine Auflösung und Hyalinisierung der Faserbündel, der eine Nekrobiose der Zellen folgte (vgl. Abb. 2-3).

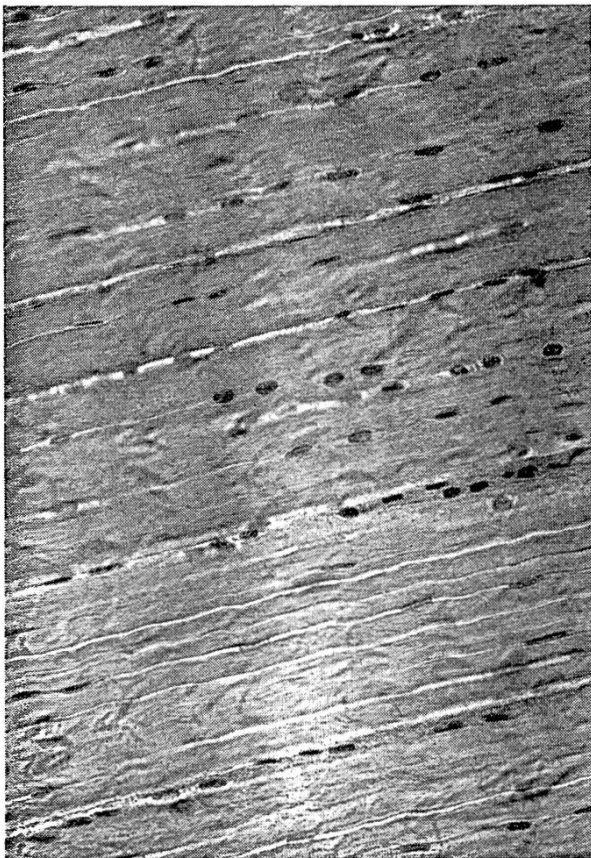

Abb. 2

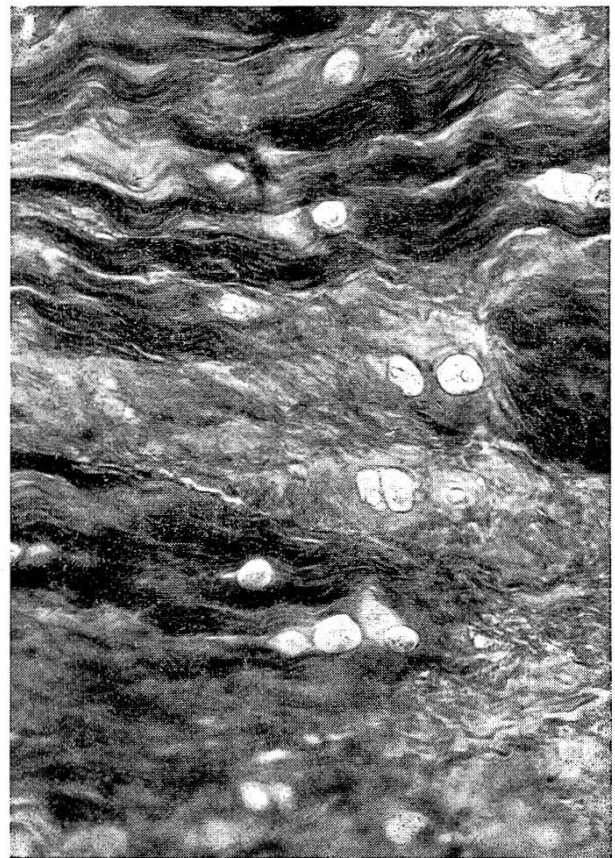


Abb. 3

Abb. 2 Normales Kreuzband einer 14 Monate alten Dogge. Van-Gieson-Färbung, Vergrößerung 250fach. Straffe, parallel angeordnete Faserbündel, dazwischenliegend Fibrozyten.

Abb. 3 Degeneriertes Kreuzband (Schäfer, 5jährig, 5 Monate nach Auftreten der Beschwerden. Azan-Färbung, Vergrößerung 250fach. Fortgeschrittene Auflösung der Faserstruktur, beginnende Zellnekrose.

Zusammenhänge zwischen Kreuzbandrissen und Arthrosen

Schon zu Beginn der Therapie waren 52% der Kreuzbandrisse von einer Arthrosis chronica deformans begleitet. Die degenerativen Prozesse der Arthrose erfassen auch die Kreuzbänder und sind häufig die Ursache ihrer späteren Ruptur.

Andererseits bedingen die Instabilität und die gestörte Gelenksfunktion nach Kreuzbandrupturen die Entstehung oder das Fortschreiten einer Arthrose.

Klinische Erscheinungen und Diagnose

Die Diagnostik der Kreuzbandruptur ist verhältnismäßig einfach und zuverlässig. Folgende Punkte sind dabei zu beachten: Wir beginnen mit einem Vorführen des Tieres in allen Gangarten; nach unseren Beobachtungen sind Kreuzbandrupturen meist von mittel- bis hochgradiger Lahmheit begleitet.

Es folgt eine genaue Adspektion der erkrankten Gliedmaße: oft ist eine Steilstellung des Kniegelenkes zu sehen; alte Kreuzbandrupturen führen größtenteils zu einer starken Atrophie der Oberschenkelmuskulatur und zu Verdickungen des Gelenks.

Bei der Palpation untersuchen wir immer die gesamte Gliedmaße, indem wir am liegenden Tier von distal nach proximal vorgehen und vor allem auch das Hüftgelenk genau kontrollieren, besonders bei Rassen, die erfahrungsgemäß zur Hüftgelenksdysplasie neigen. Am Kniegelenk achten wir zuerst auf Formveränderungen: bei alten Kreuzbandrupturen sind in der Regel Verdickungen an den Kondylen und am Ansatz der Seitenbänder festzustellen. Diese sind am medialen Tibiakondylus besonders ausgeprägt. Durch Druck in den vorderen Gelenkspalt seitlich des Ligamentum rectum patellae prüfen wir auf vermehrte Füllung des Gelenks.

Danach wird das Gelenk passiv bewegt. Bei Kreuzbandläsionen ist fast immer die Hyperextension schmerzhaft. Wir versuchen in jedem Fall die Patella zu luxieren. Anschließend prüfen wir bei passiver Bewegung auf Schneeballknirschen und Krepitation durch Auflegen des Fingers auf die Patella oder unter Verwendung des Phonendoskops. Nun umfassen wir den Oberschenkel und den Unterschenkel und untersuchen durch Ab- und Adduktion sowie durch Seitwärtsverschiebung der Tibia auf Verletzungen der Kollateralbänder. Hierauf folgen noch Rotationsbewegungen der Tibia. Die Innenrotation ist bei isoliertem Kreuzbandriß kaum, bei Kreuzbandriß und Seitenbandriß jedoch deutlich vermehrt.

Erst zum Schluß versuchen wir das Schubladenphänomen auszulösen, da diese Bewegung oft sehr schmerzhaft ist und sich der Patient dabei leicht verkrampft. Durch sanften Druck auf die Oberschenkelmuskulatur mit der Hand, die den Femur umfaßt, läßt sich ein Muskelspasmus oft überwinden (Paatsama, 1952). Man versucht am leicht abgebeugten Gelenk die Tibia nach kranial zu verschieben. Eine Subluxation der Tibia nach

vorn (*vordere* Schublade) spricht für eine Ruptur des *vorderen* oder lateralen Kreuzbandes.

Gelingt es aber, bei stark gebeugter Gliedmaße die Tibia nach *hinten* zu verschieben (*hintere* Schublade), so liegt eine Ruptur des *hinteren* oder medialen Kreuzbandes vor. Bei Kreuzbandrissen und gleichzeitigen Seitenbandrissen ist das Schubladenphänomen besonders stark ausgeprägt.

Das Fehlen des Schubladenphänomens schließt einen Kreuzbandriß nicht absolut aus, da Muskelspasmus und Gelenkergüsse das Symptom verdecken können. Zur sicheren Diagnose sollten daher alle Patienten mit mangelhafter Muskeler schlaffung sediert werden. Wir verabreichen dazu den Tranquilizer Propionylpromazin (Combelen®-Bayer-10 mg/ml) und das Analgetikum Dextromoramid (auch unter dem Namen Jetrium® oder Palfium® im Handel – 10 mg/ml) zu gleichen Teilen in einer Mischspritze. Kleine Hunde erhalten je 0,1 ml, mittelgroße je 0,2 ml und große Hunde je 0,3 ml intravenös.

Die Röntgenuntersuchung ist nur ein *Hilfsmittel* zur Beurteilung des betreffenden Gelenkes auf das Vorliegen einer Arthrose, aber keineswegs ein Diagnostikum für Kreuzbandrisse.

Differentialdiagnostisch kommen vor allem Meniskusläsionen, Seitenbandrisse, Patellaluxationen und eine selbständige Arthrosis chronica deformans in Frage. Diese Leiden sollen hier nicht besprochen werden, wir verweisen auf die ausführliche Darstellung in der Dissertation.

Die Therapie der Kreuzbandrisse

Wir wollen zuerst unsere beiden Behandlungsmethoden besprechen.

1. Die konservative Behandlung

Die konservative Behandlung möchte durch Ruhigstellung, Stützverbände und Medikamente den chronisch entzündlichen Reizzustand im Gelenk überwinden.

Wir behandeln meist während etwa 3 Wochen mit hyperämisierenden Ichtholan-Spezial®-Verbänden, die außerdem eine gewisse Ruhigstellung des Gelenks gewährleisten. Danach geben wir noch etwa 10 Tage lang Antiphlogistika, insbesondere Tanderil® (Geigy), um Reste des entzündlichen Prozesses zum Abklingen zu bringen. Bei der konservativen Therapie sollten sich Anzeichen einer Besserung spätestens innerhalb von 4 Wochen zeigen, andernfalls wird die Prognose zweifelhaft.

2. Die operative Behandlung

Unser Operationsverfahren stammt aus Schweden und geht auf Nilsson (Sevelius) zurück. Es besteht in der Exzision des gerissenen Kreuzbandes und der partiellen Resektion des medialen Meniskus. Es wird daher auch als «Cleaning-up-Methode» bezeichnet.

Grundvoraussetzung für jede erfolversprechende Gelenkchirurgie ist

strengste Asepsis; Gummihandschuhe sind daher zur Operation dringend zu empfehlen.

Wir operieren im allgemeinen in Epiduralanästhesie und verwenden dazu 2%iges Xylocain (Vifor, Genf), das wir streng nach Wirkung dosieren.

Zur Operation liegt der Hund auf der Seite mit dem kranken Bein nach oben. Dieses wird so abduziert und nach kaudal in leicht gebeugter Stellung so ausgebunden, daß der Operateur auf die Vorderseite des Kniegelenkes blickt.

Nach Scheren des Operationsfeldes und Reinigung mit Tegolan, Alkohol und Jodglycerin legen wir einen leicht bogenförmigen Hautschnitt etwa fingerbreit neben dem Lig. rectum patellae von der Tuberositas tibiae bis 2 bis 3 cm proximal der Patella. Instrumente, die zum Hautschnitt verwendet wurden, werden nachher nicht mehr gebraucht. Wir durchtrennen die Fascia genus über dem Lig. rectum patellae und eröffnen das Gelenk etwa 1 cm medial des geraden Kniescheibenbandes, wobei proximal noch 2 cm in den M. vastus med. eingeschnitten wird, der hier über der Gelenkkapsel liegt.

Durch diesen stufenweise nach medial versetzten Schnitt vermeiden wir einen direkten Zugang von der Hautwunde zum Gelenk und erschweren damit nach unserer Meinung das postoperative Eindringen von Infektionserregern, falls das Tier die Wunde nicht in Ruhe läßt.

Durch Strecken und anschließendes Beugen des Gelenks läßt sich die Patella leicht nach lateral luxieren.

Wir resezieren so viel vom Hoffaschen Fettkörper, daß wir einen guten Einblick ins Gelenk erhalten.

Die häufig stark aufgefaserten Kreuzbandreste werden sauber entfernt. Falls das vordere Kreuzband nur partiell gerissen oder degeneriert ist, so extirpieren wir trotzdem das ganze Band.

Kreuzbandrupturen sind meist von Meniskusdegenerationen oder Meniskusrissen begleitet, von welchen besonders der mediale Meniskus betroffen ist.

Wir resezieren routinemäßig mindestens den kranialen Teil des medialen Meniskus. Man durchschneidet zuerst das Lig. intermeniscum und das vordere Halteband. Danach wird der Meniskus parallel zur Gelenkkapsel in Nähe seines konvexen Randes durchtrennt. Man schneidet dabei von kranial nach kaudal bis auf Höhe des medialen Seitenbandes, das unbedingt zu schonen ist. An dieser Stelle wird das Vorderhorn quer zu seinem Faserverlauf abgesetzt.

Nach unseren Erfahrungen ist die Übersicht über die Menisken sehr spärlich, die Hinterhörner, die häufig eingerissen sind, bleiben unsichtbar. Ein Riß des Hinterhornes ist nie ganz sicher auszuschließen. Falls Verdacht darauf besteht, so empfehlen wir die etwas schwierigere Totalresektion. Sie gelingt dann zumindest, wenn das Hinterhorn von seinem kaudalen Kapselansatz abgerissen ist.

Zur Totalresektion soll ein Helfer durch Beugen und Strecken des Gelenks den hinteren Meniskusteil mobilisieren. Dieser wird dabei vom Femurkondylus überrollt und gegen das Gelenkinnere geschoben. Man löst mit einem spitzen, lanzettförmigen Skalpell den Meniskus in seiner kranialen Hälfte vom Kapselansatz. Dann faßt man den Meniskus am Vorderhorn und zieht ihn nach kranial und lateral ins Gelenkinnere, wobei das Hinterhorn, falls es degeneriert oder gerissen ist, in Fortsetzung der Schnittlinie entlang seines Faserverlaufs weiterreißt und sich ablösen läßt.

Bei einem Kapselabriß springt das Hinterhorn ohne weiteres ins Gelenkinnere, es ist nur doch das kaudale Halteband hinter der Eminentia intercondylica zu durchschneiden.

Gelingt es mit dieser Technik nicht, den ganzen Meniskus zu entfernen, so ist anzunehmen, daß der kaudale Meniskusteil zumindest keinen Längs- oder Kapselabriß aufweist. In diesem Fall genügt die partielle Resektion. Dabei muß jeder Meniskusteil, der von der Kapsel gelöst wurde, reseziert werden.

Man hüte sich aber, den Meniskus weit nach kaudal von der Kapsel zu trennen und hierauf nur das vorderste Stück zu exstirpieren. Dadurch entbehrt der Meniskusrest an seinem vorderen Ende der Ernährung und des mechanischen Haltes von seiten der Kapsel. Da der Meniskusrest ohnehin durch Rollbewegungen des Femurkondylus stärker nach kranial verschoben wird, werden Kapselabrissse und damit auch Funktionsstörungen durch die erwähnte falsche Operationstechnik geradezu provoziert.

Abschließend werden besonders große arthrotische Randwülste und Synovialiszotten abgetragen.

Wir lösen 1 Mio. I.E. kristallines Penicillin in 10 ml physiologischer Kochsalzlösung und spülen das Gelenk mit 7 bis 8 ml dieser Lösung, um Blut, Band- und Knorpelreste zu entfernen. Die übrigen 2 bis 3 ml Penicillin spritzen wir nach Verschuß der Kapsel in das Gelenk.

Wir nähen die Gelenkkapsel mit Einzelknopfheften aus chromiertem Catgut Nr. 1 oder 2 und durchstechen dabei sowohl die Synovialis als auch die Fibrosa. Die Naht wird erleichtert, wenn man zuerst den beweglicheren medialen Wundrand und danach den unbeweglicheren Rand am Lig. rectum patellae faßt. Zur Vermeidung von postoperativen Patellaluxationen legen wir bei Tieren mit minderwertigem, schlaffem Bindegewebe im Bereich des medialen Patellahaltebandes zusätzlich noch 1 bis 2 Drahtligaturen als Entlastungsnahte durch die Kapselfibrosa.

Wir verschließen die Fascia genus mit dünneren Catgutknopfheften und nähen die Haut rückläufig mit Supramid.

Wir verzichten auf eine Schiene und legen lediglich einen gut sitzenden Knieverband an. Während 2 Monaten sollen die Tiere streng geschont und nicht abgeleint werden, was für den Heilungsverlauf weit entscheidender ist als irgendwelche medikamentöse Nachbehandlung.

Nach durchschnittlich 2 bis 3 Monaten ist die Lahmheit verschwunden, in Ausnahmefällen hinken die Tiere noch etwas länger.

Behandlungserfolge

Durch Nachfragen, klinische Kontrolluntersuchungen und Sektionen informierten wir uns über das Befinden oder den weiteren Krankheitsverlauf unserer Patienten. Zur Beurteilung der Behandlungsergebnisse setzten wir mindestens eine 2monatige Beobachtungszeit voraus.

Wir erfragten bei den Besitzern die Dauer der Lahmheit post operationem oder nach Klinikeintritt, falls konservativ behandelt wurde. Außerdem erkundigten wir uns, ob die Tiere heute noch Beschwerden haben und ob die behandelte Gliedmaße auch größeren Anstrengungen gewachsen ist.

71 Hunde wurden uns zur klinischen Nachuntersuchung und Röntgenkontrolle auf der Klinik vorgestellt.

Wir beurteilten das Behandlungsergebnis nach folgenden Noten:

sehr gut: die Tiere sind völlig beschwerdefrei.

gut: die Patienten haben gelegentlich geringe, für Haltung und Gebrauch unbedeutende Beschwerden. Nach längerer, intensiver Beanspruchung tritt höchstens eine leichte Lahmheit auf.

befriedigend: die Fälle wurden durch die Behandlung nicht geheilt, jedoch gebessert; vor allem nach starker Beanspruchung lahmen die Tiere deutlich, oder es besteht dauernd eine geringe Lahmheit.

schlecht: der Zustand verschlechterte sich nach der Behandlung oder wurde zumindest nicht gebessert.

Aus unserem Krankengut von 150 Fällen wurden 36 konservativ, 111 operativ und 3 Fälle nicht behandelt.

Von 36 *konservativ* behandelten Fällen waren 27 zu beurteilen.

Gesamtwertung aller durch Nachfrage oder Untersuchung überprüften Fälle bis 31. Dezember 1965: sehr gut 8 (29,5%); gut 4 (15%); befriedigend 8 (29,5%); schlecht 7 (26%); total 27 (100%).

Wir haben bei dieser Behandlung mit 26% eine hohe Anzahl Mißerfolge zu verzeichnen. In der Mehrzahl, d.h. 55,5%, waren die Resultate befriedigend oder schlecht.

Wir vergleichen mit den *Operationsergebnissen*.

Von 111 chirurgisch behandelten Fällen wurden 104 nach der Cleaning-up-Methode von Nilsson (Sevelius) operiert.

Davon konnten 90 beurteilt werden.

Gesamtwertung aller durch Nachfrage oder Untersuchung überprüften Fälle bis 31. Dezember 1965: sehr gut 28 (31%); gut 48 (54%); befriedigend 12 (13%); schlecht 2 (2%); total 90 (100%).

Die Operationsmethode zeigt mit 85% guten und sehr guten Resultaten ein zufriedenstellendes Ergebnis.

Durch medikamentöse Nachbehandlung mit Antiphlogistika und Stoffwechselpräparaten wie dem Knorpelknochenmarkextrakt Rumalon® oder dem Phosphorpräparat Tonophosphan® waren die Ergebnisse nicht signifikant zu verbessern, auch die Heilungsdauer konnte damit nicht verkürzt werden.

Drei Sektionsbefunde bestärkten unsere Annahme, daß bei konservativer

Therapie überwiegend partielle Bandrisse völlig ausheilen; bei Totalrupturen fanden wir die Ansicht von Paatsama (1952) bestätigt, daß die Bandreste resorbiert werden. Die Hoffnung auf ein Zusammenwachsen der Bandstümpfe bleibt eine Illusion.

Außerdem kann man bei konservativer Therapie nie ins Gelenk sehen und sich genau über das Ausmaß der Verletzung orientieren. Das Risiko von Schein- oder Mißerfolgen ist daher viel größer. Zu unseren Operationsergebnissen ist zu sagen, daß es sich um keine anatomische, sondern um eine funktionelle Heilung handelt, da wir keine unmittelbare Stabilisierung erreichen und deshalb postoperativ durchweg Arthrosen auftreten. Die Frage nach den Ursachen des Heilerfolges können wir nur teilweise beantworten. Wir legen unseren Ansichten klinische Beobachtungen und einige Sektionsbefunde zugrunde.

Eine postoperative Regeneration des extirpierten Kreuzbandes ist danach auszuschließen. Wir beobachteten starke bindegewebige Zubildungen im Bereich des Hoffaschen Fettkörpers, des medialen Seitenbandes und kaudal sowie medial an der Gelenkkapsel. Diese bindegewebigen Verdickungen stabilisieren das Gelenk und schränken sicher auch das Schubladenphänomen erheblich ein, aber fast dieselben Veränderungen fanden wir auch nach konservativer Therapie mit ihren zweifelhaften Erfolgen. An Stelle des resezierten medialen Meniskus entsteht nur ein schmales Regenerat.

Von besonderer Bedeutung scheint uns die Ausräumung des Gelenkes von verletzten, irritierenden Teilen zu sein, da die Lahmheit schon längst vor Verschwinden des Schubladenphänomens nach durchschnittlich 2 bis 3 Monaten behoben ist.

Die Kreuzbänder sind stark innerviert; vermutlich entspricht die Bandexzision einer Art von «Neurektomie», denn man kann sich vorstellen, daß die Bandstümpfe durch die Bewegungen des Gelenks laufend gereizt werden.

Dieser Hypothese kann man entgegenhalten, daß nach längerdauernder konservativer Behandlung die Bandstümpfe ebenfalls resorbiert sind und die Tiere nach wie vor hinken und daß wir in zwei Fällen, wo die Kreuzbandruptur von einer Patellaluxation begleitet war, nur mit der Fixation der Patella am lateralen Sesambein ohne Eröffnung des Gelenks ein gutes funktionelles Ergebnis erhielten.

Wir haben daher bis jetzt keine sicheren Anhaltspunkte, worauf der Erfolg der Cleaning-up-Methode beruht.

Vor- und Nachteile der Cleaning-up-Methode im Vergleich zu anderen Operationsverfahren

Die Cleaning-up-Methode ist im Vergleich zu den plastischen Verfahren, welche das gerissene Band durch Faszie, Haut oder Kunststoff ersetzen, schneller und einfacher auszuführen, und die Operationswunde kann kleiner gehalten werden. Während der Nachbehandlung kann man auf eine Schiene verzichten. Die Tiere lahmen nicht länger als nach Kreuzbandersatz.

Ein Nachteil der Cleaning-up-Methode ist in der mangelnden Festigkeit des Gelenks kurz nach der Operation zu sehen, die bei größeren Hunden, falls sie anfänglich nicht geschont werden, zu Rezidiven in Form einer schmerzhaften Synovitis führen kann. Diese ist durch Ruhe und Anti-phlogistika gut zu beeinflussen und zu heilen.

Die Kreuzbandplastik dagegen bringt eine sofortige Stabilität des Gelenks. In der Literatur wird aber häufig vom Zerreißen des Transplantats, insbesondere nach Verwendung von Faszie, berichtet, wobei die Tiere später trotzdem gerade gehen. Bei lebhaften Tieren, die nach Kreuzbandplastiken nicht geschont werden, kann es durch Ruptur des Transplantats ebenfalls zu postoperativen Rückfällen kommen; diese sind allerdings im Vergleich zu Rezidiven nach der Cleaning-up-Methode etwas seltener.

Die Möglichkeit, daß eine verborgene Meniskusläsion übersehen wird, ist auch bei der Kreuzbandplastik gegeben.

Der partiellen Meniskusresektion unserer Operationsmethode haftet der Nachteil an, daß bei verstärkter mechanischer Beanspruchung unter Umständen ein späterer Kapselabriß des Meniskusrestes begünstigt wird, da dieser durch Rollbewegungen des Femurkondylus vermehrt in den freien Raum des resezierten Vorderhornes geschoben wird.

Die Entstehung deutlicher postoperativer Arthrosen ist ein Nachteil der Cleaning-up-Methode. Diese Arthrosen sind aber von geringer oder keiner praktischen Bedeutung für das Tier (vgl. Abb. 4). Zahm (1966) beobachtete

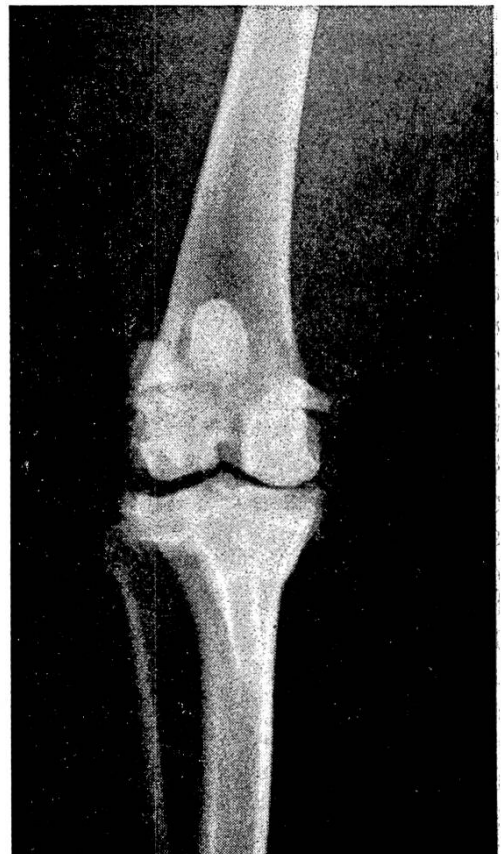


Abb. 4 Linkes Kniegelenk eines 11jährigen Schnauzers, 3 Jahre p. op. Mittelgradige Arthrosis chronica deformans: Exostosen seitlich an allen Kondylen; leichte Randwülste an den Patellarrollkämmen; Verdickung der Eminentia intercondylica; Höckerchen am Ursprung des lateralen Kreuzbandes am lateralen Femurkondylus; Operationserfolg: sehr gut.

nach Kreuzbandplastik ebenfalls arthrotische Veränderungen, die jedoch langsamer entstehen als bei unserem Verfahren.

Zusammenfassung

An Hand des Krankengutes der veterinär-chirurgischen Klinik der Universität Zürich werden Klinik und Therapie der Kreuzbandruptur des Hundes besprochen.

Die Ursache der Verletzung ist bei 77% der Fälle in degenerativen Veränderungen der Kreuzbänder zu suchen; die Bandrisse sind häufig von Arthrosen begleitet. Zur Diagnostik der Verletzung ist das Schubladenphänomen pathognostisch.

Von 150 Fällen (1 Knie = 1 Fall) wurden 36 konservativ und 111 operativ behandelt.

Die konservative Therapie befriedigte uns auf Grund von 27 beurteilbaren Resultaten nicht.

Die Cleaning-up-Methode nach Nilsson (Sevelius) wurde in 104 Fällen angewandt. Sie besteht in einer Exzision der Bandreste und des kranialen Teiles des medialen Meniskus und führt trotz starker postoperativer Arthrosen zu einem guten funktionellen Ergebnis, was an 90 beurteilbaren Fällen gezeigt wird.

Die Operationsmethode hat uns nach 5jähriger klinischer Erfahrung in ihren funktionellen Resultaten befriedigt.

Résumé

En se fondant sur le matériel pathologique de la clinique chirurgicale (Faculté vétérinaire de l'Université de Zurich) l'auteur analyse la clinique et la thérapeutique de la rupture du ligament croisé chez le chien. Dans 77% des cas l'origine de la lésion est imputée à des modifications dégénératives des ligaments croisés; les ruptures ligamentaires sont fréquemment associées à des arthroses. Dans l'établissement du diagnostic le phénomène dit «du tiroir» est pathognomonique. Des 150 cas (1 genou étant égal à 1 cas), 36 ont été traités par la méthode conservative et 111 par la méthode chirurgicale. Pour 27 résultats observés la méthode conservative n'a pas donné satisfaction. La méthode du débridement selon Nilsson (Sevelius) a été appliquée dans 104 cas. Elle consiste en une excision des restes ligamentaires et de la portion craniale du ménisque médian; malgré une forte arthrose post-opératoire, cette méthode conduit à un bon résultat fonctionnel, ce qui a pu être constaté dans les 90 cas observés. Après une expérimentation de 5 années, la méthode chirurgicale nous a donné satisfaction pour ses résultats fonctionnels.

Riassunto

Sulla scorta dei casi accertati alla clinica veterinaria di chirurgia dell'Università di Zurigo, si discutono la clinica e la terapia della rottura dei legamenti crociati del cane. La causa della lesione nel 77% dei casi è dovuta ad alterazioni degenerative dei legamenti crociati. Le ruttore sono spesso abbinate ad artrosi. Per la diagnosi della lesione è patognomonico il cosiddetto fenomeno del cassetto. Su 150 casi (1 ginocchio = 1 caso), 36 vennero curati per via conservativa, 111 per via operativa. La terapia conservativa, sulla scorta di 27 risultati giudicabili, non ci soddisfò. Il metodo Cleaning-up secondo Nilsson (Sevelius) venne adottato in 104 casi. Esso consiste nella recisione dei resti dei legamenti e della parte craniale del menisco mediale. Sebbene subentri una forte artrosi postoperativa, si ottiene un buon risultato funzionale, come potè esser comprovato in 90 casi giudicabili. Il metodo operativo, dopo 5 anni di esperienza clinica, ci ha soddisfatto per quanto concerne il risultato funzionale.

Summary

On the basis of data from the veterinary-surgical clinic of the University of Zurich, the diagnosis and treatment of cruciate-ligament rupture in the dog are discussed. In 77% of the cases the cause of the injury is to be found in degenerative changes in the cruciate-ligaments, the ruptures often being accompanied by arthroses. For the diagnosis of the injury the "drawer" phenomenon is pathognostic. Of 150 cases (1 knee = 1 case) 36 were given conservative treatment and 111 operative. The conservative therapy was not satisfactory on the basis of the 27 evaluable results. Nilssons cleaning-up method (Sevelius) was applied in 104 cases. This consists in the excision of the remains of the ligaments and the cranial parts of the medial meniscus, and in spite of severe post-operative arthroses it leads to a well-functioning result, as could be shown in 90 evaluable cases. After five years of clinical experience the operative method has satisfied us in its functional results.

Literatur

Die Literaturangaben finden sich in der Habilitationsschrift von Loeffler K.: Kreuzbandrisse im Kniegelenk des Hundes, Verlag Schaper Hannover, 1964. Außerdem verweisen wir auf das Original dieser Dissertation, die an der Veterinär-chirurgischen Klinik der Universität Zürich erhältlich ist.

Anschrift des Verfassers: Hans Geyer, Veterinär-chirurgische Klinik der Universität Zürich, Winterthurerstraße 260, 8057 Zürich oder D-703 Böblingen, Landhausstraße 8.

The Effect of Customary Finnish Heat Preparation Methods on Infestiveness of *Diphyllobothrium Latum* from Fish to Man. (Der Einfluß der verschiedenen finnischen Präparationsmethoden der Fische auf die Ansteckungsfähigkeit von *Diphyl. lat.* beim Menschen.) Von K.Salminen, H.-L.Kuosma und L.Reinius, Acta Vet. Scand. 7, 101-124 (1966).

In Finnland spielt der Bandwurm *Diphyllobothrium latum* immer noch eine wesentliche Rolle, so daß angenommen werden muß, daß die dort üblichen Bekämpfungsmaßnahmen gewisse Mängel aufweisen. Der Mensch wird beim Genuß von unrichtig zubereitetem Fisch angesteckt. Offenbar werden die Plerozerkoide bei den üblichen Zubereitungsmethoden der Fische in Finnland nicht immer abgetötet.

Die Verfasser haben sich die Aufgabe gestellt, die verschiedenen Zubereitungsmethoden zu untersuchen und abzuklären, welche Bedingungen erfüllt sein müssen, um die Plerozerkoide im Fischfleisch abzutöten. Im allgemeinen genügt eine Erhitzung der Fischstücke auf 56 Grad während 5 Minuten, auf 50 Grad während 10 oder auf 48 Grad während 20 Minuten bzw. 47 Grad während 30 Minuten, um die Entwicklungsstadien des Bandwurms abzutöten. Bei der Präparation ist zu berücksichtigen, daß ganze Fische oder große Fleischstücke die Wärme bedeutend schlechter leiten und deshalb eine längere Erhitzungszeit erfordern. Kochen scheint nach den vorliegenden Untersuchungen gute Ergebnisse gezeitigt zu haben; Backen wird ebenfalls als sichere Methode bezeichnet, während Braten offenbar eine etwas längere Präparationszeit voraussetzt. Bratmethoden bieten ebenfalls genügend Sicherheit, besonders wenn das Braten bei gedeckter Pfanne vorgenommen wird und der Fisch möglichst lange in der heißen Pfanne belassen wird. Die verwendete Fettart ist von geringerer Bedeutung; Maisöl hat sich besser bewährt als Butter.

H. Stünzi, Zürich