

Zur Röntgenologie der Speiseröhre beim Rind und Pferd

Autor(en): **Nagel, E.**

Objektyp: **Article**

Zeitschrift: **Schweizer Archiv für Tierheilkunde SAT : die Fachzeitschrift für Tierärztinnen und Tierärzte = Archives Suisses de Médecine Vétérinaire ASMV : la revue professionnelle des vétérinaires**

Band (Jahr): **110 (1968)**

Heft 6

PDF erstellt am: **11.09.2024**

Persistenter Link: <https://doi.org/10.5169/seals-592101>

Nutzungsbedingungen

Die ETH-Bibliothek ist Anbieterin der digitalisierten Zeitschriften. Sie besitzt keine Urheberrechte an den Inhalten der Zeitschriften. Die Rechte liegen in der Regel bei den Herausgebern.

Die auf der Plattform e-periodica veröffentlichten Dokumente stehen für nicht-kommerzielle Zwecke in Lehre und Forschung sowie für die private Nutzung frei zur Verfügung. Einzelne Dateien oder Ausdrucke aus diesem Angebot können zusammen mit diesen Nutzungsbedingungen und den korrekten Herkunftsbezeichnungen weitergegeben werden.

Das Veröffentlichen von Bildern in Print- und Online-Publikationen ist nur mit vorheriger Genehmigung der Rechteinhaber erlaubt. Die systematische Speicherung von Teilen des elektronischen Angebots auf anderen Servern bedarf ebenfalls des schriftlichen Einverständnisses der Rechteinhaber.

Haftungsausschluss

Alle Angaben erfolgen ohne Gewähr für Vollständigkeit oder Richtigkeit. Es wird keine Haftung übernommen für Schäden durch die Verwendung von Informationen aus diesem Online-Angebot oder durch das Fehlen von Informationen. Dies gilt auch für Inhalte Dritter, die über dieses Angebot zugänglich sind.

Chirurgische Tierklinik (Direktor: Prof. Dr. O. Dietz) mit zentraler Röntgenabteilung
(Leiter: Doz. Dr. E. Nagel) der Humboldt-Universität zu Berlin

Zur Röntgenologie der Speiseröhre beim Rind und Pferd

Ein Bildbericht

Von E. Nagel

Bei einigen Formen von Dysphagien und noch nicht funktionsbeeinflussenden perioesophagealen Erkrankungen (Emphysem [Abb. 1], Abszeß,

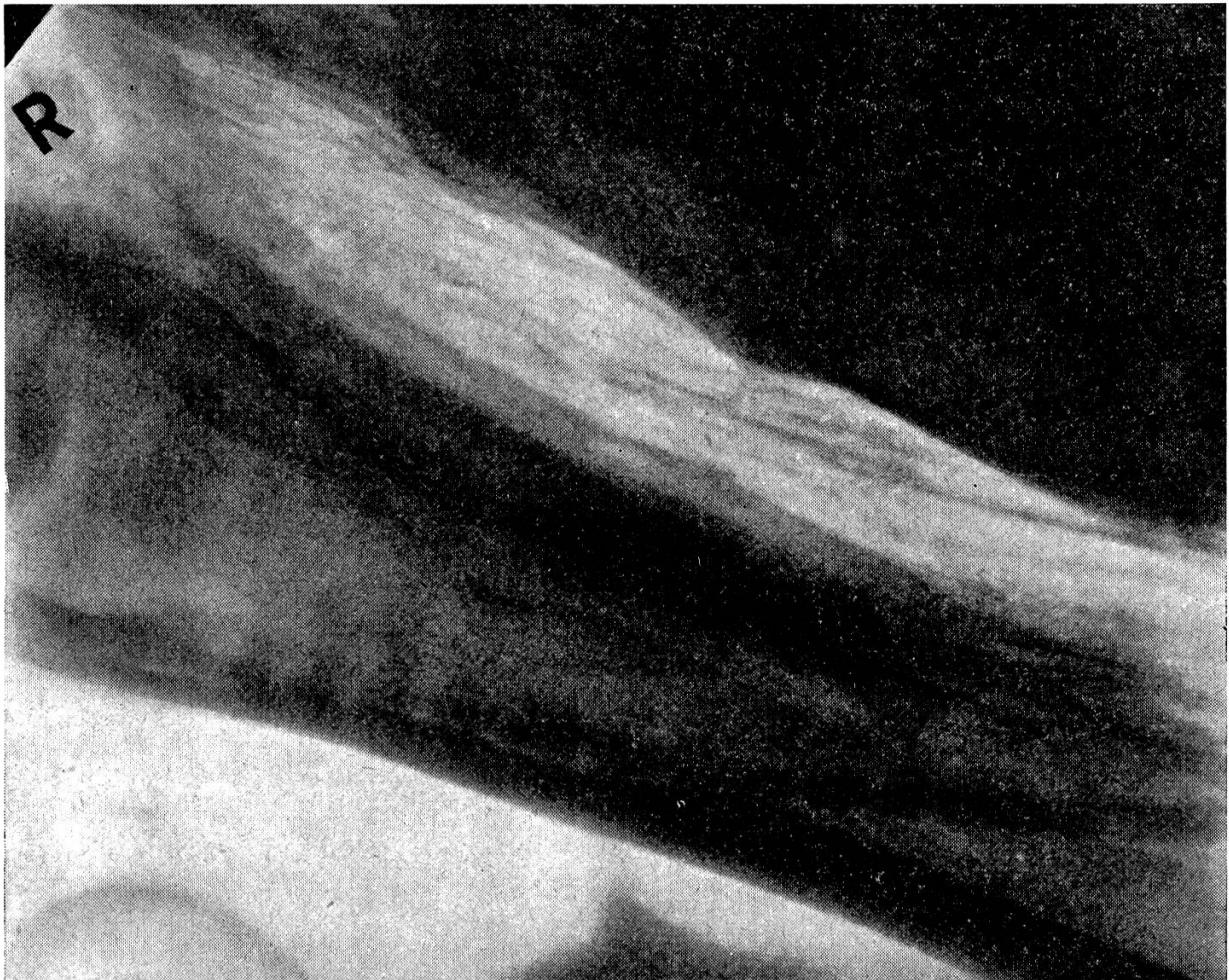

Abb. 1 Intramuskuläres Emphysem (DSR-Kuh, 9 Jahre alt).

Phlegmonen u. a.) des Pferdes und des Rindes (Gruner und Siegert 1955; Lowe 1964; Alexander 1967) kann die röntgenographische Untersuchung der Speiseröhre der Klinik brauchbare Informationen liefern. Das gilt besonders dann, wenn in Auswertung der Röntgenanamnese auf die optimale Untersuchungstechnik (Pommer 1947; Ropic, Miklausic 1954) in Form einer röntgenoskopischen und -graphischen Kombination verzichtet werden darf, eine vorsichtig dosierte orale Kontrastmittelapplikation vertretbar wird und die röntgenographischen Befunde sich als geeignet erwei-

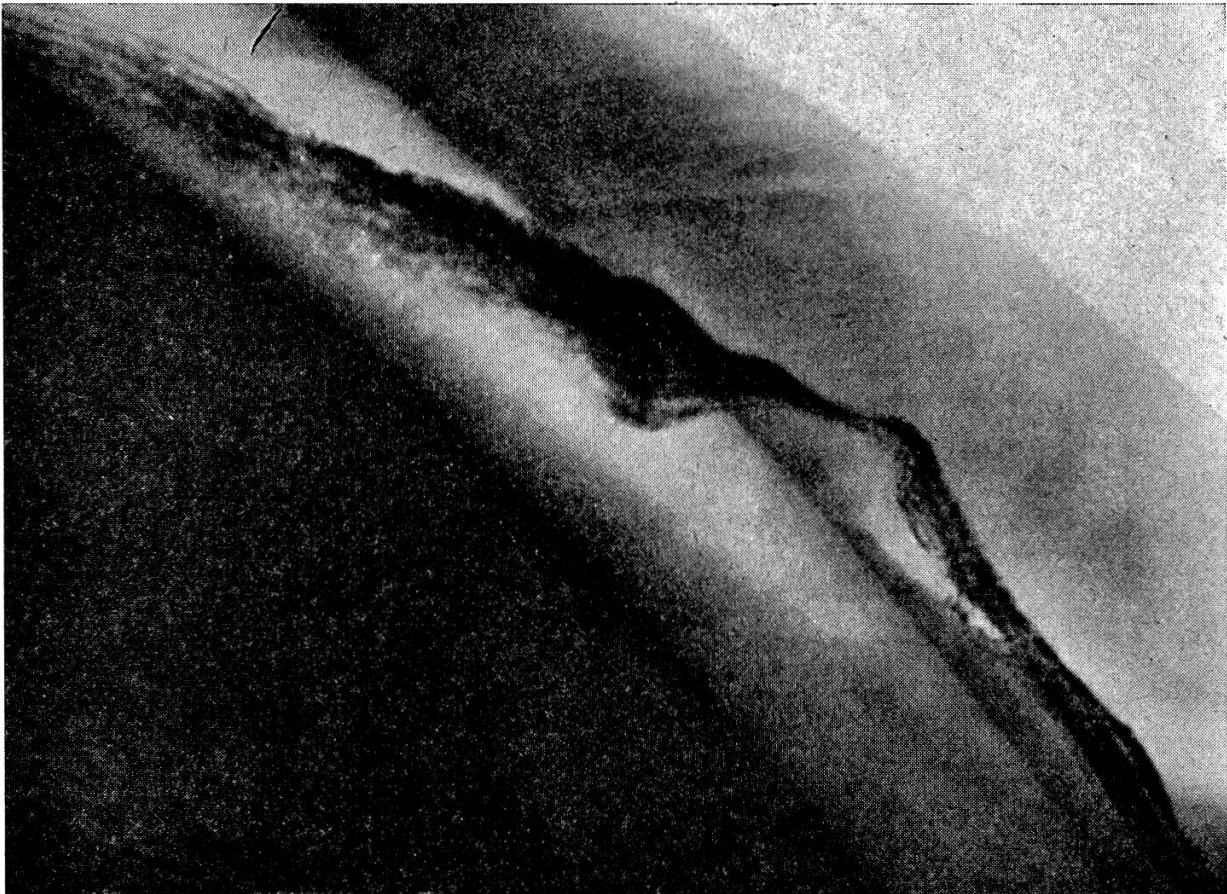

Abb. 3 Verstärkte Striktur und Schleimhautirritationen nach dem Versuch einer Strikturdehnung.

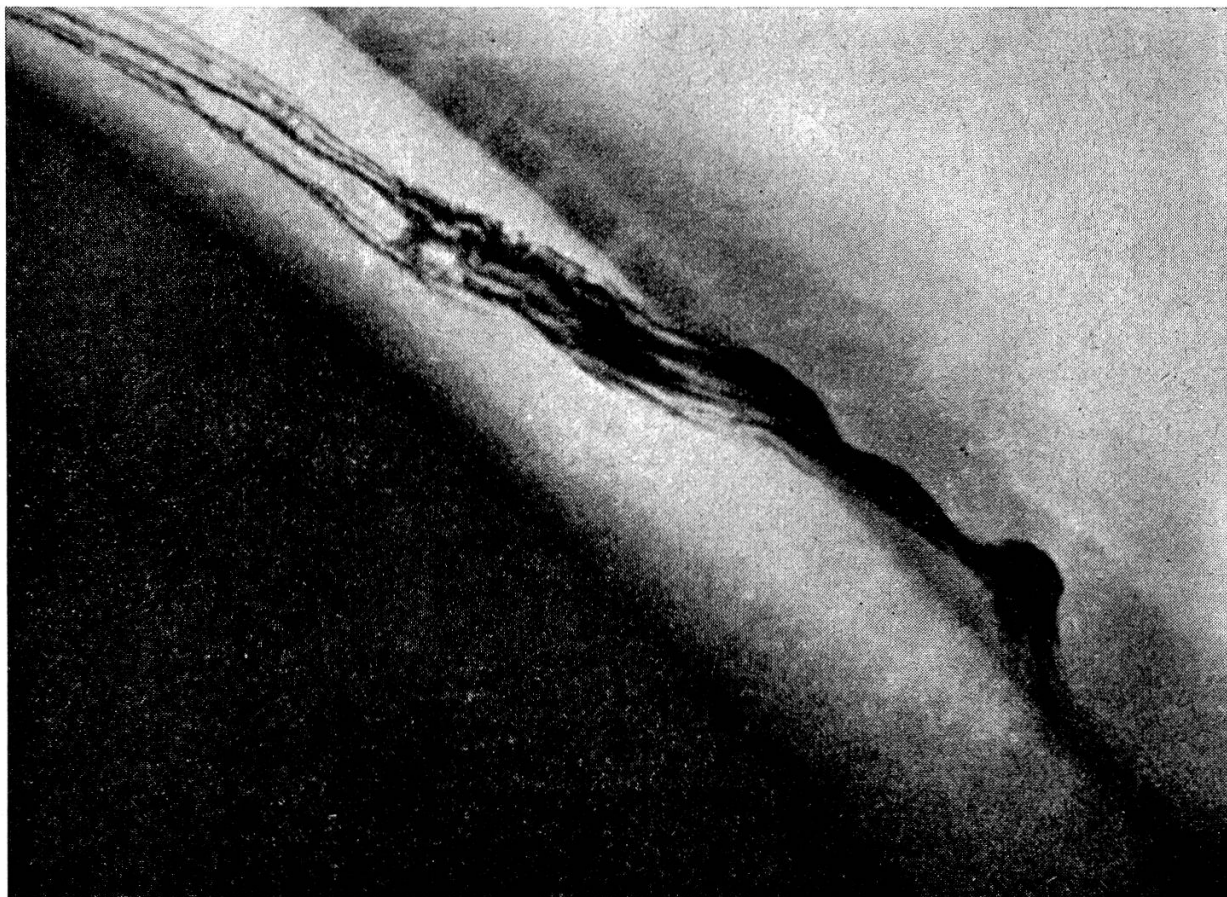


Abb. 2 Schleimhautulzeration im verengten Speiseröhrenbereich.

sen, eine anatomische Diagnose der eingangs genannten Krankheitszustände einzuleiten.

Kasuistik

Patient: Ein etwa 2 Jahre alter Traberhengst

Röntgenvorbericht: Dysphagien, die sich nach Exstirpation einer Neubildung der linken Halsseite einstellten.

Röntgenuntersuchung: Technik: Mehrmals-Positivkontrastaufnahmen am stehenden Patienten im dextro-sinistralen Strahlengang (Oesobaryt in pastöser Konsistenz, oral ohne Sondenhilfe appliziert). Befund: Speiseröhrenstriktur mit Schleimhautulzerationen (Abb. 2, 3).

Patient: Ein etwa 7 Jahre alter Warmblut-Wallach.

Röntgenvorbericht: Heftige, 4 Tage andauernde Dysphagien, danach verzögerte Nahrungsaufnahme.

Röntgenuntersuchung: Technik: Mehrmals-Positivkontrastaufnahmen (Oesobaryt) am stehenden Patienten im dextro-sinistralen Strahlengang. Befund: Konturunregelmäßigkeiten und geschlängelt verlaufende, randgezähnte Schleimhautfalten im oralen Teil der Pars thoracis oesophagi, der aborale Halsteil der Speiseröhre erscheint spastisch verengt. Die von Pommer (1947) beschriebenen Röntgenzeichen des stenosierenden, malignen Oesophagustumors finden sich nicht. Auf Grund des klinischen Verlaufes und des Sitzes der röntgenographisch nachgewiesenen Oesophagitis erscheint deren traumatische Genese wahrscheinlich (Abb. 4).

Patient: Eine etwa 6 Jahre alte DSR-Kuh

Röntgenvorbericht: Verdrängung der Speiseröhre durch einen kopfgroßen, zwischen Oesophagus und Trachea gelegenen Abszeß (Abb. 5), postoperativ sich ausbildende Fistel.

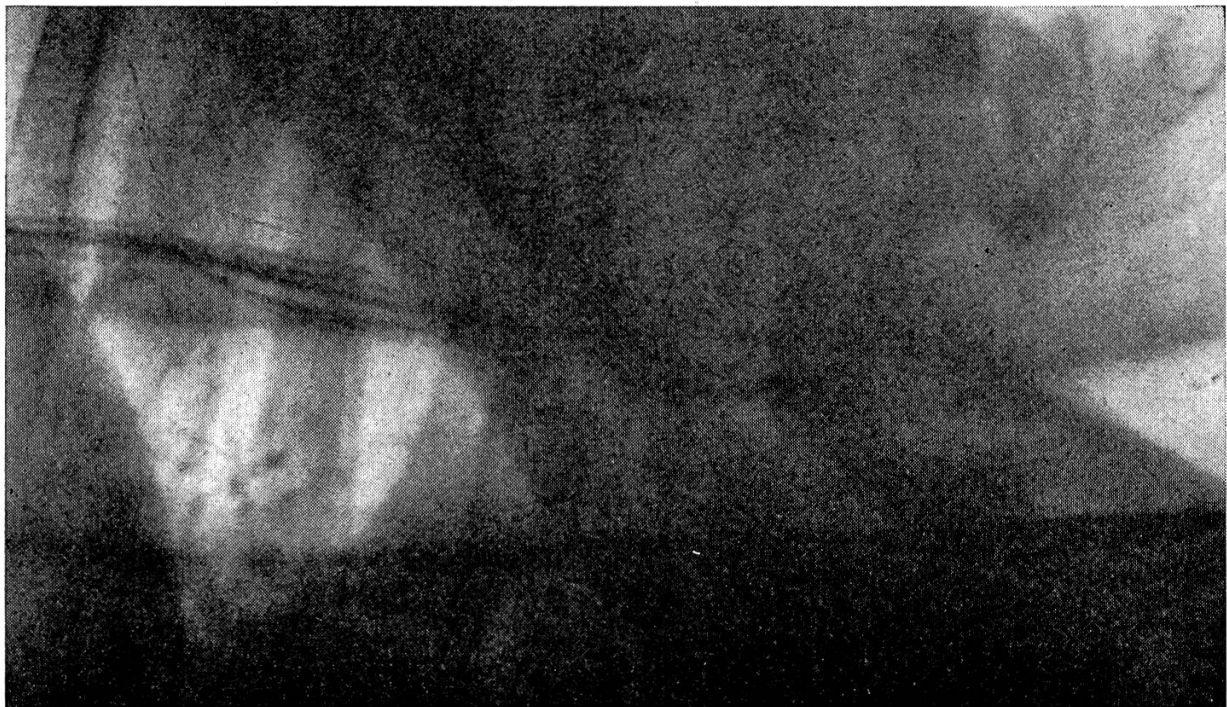

Abb. 4 Oesophagitis im Anfangsteil der Pars thoracis der Speiseröhre.

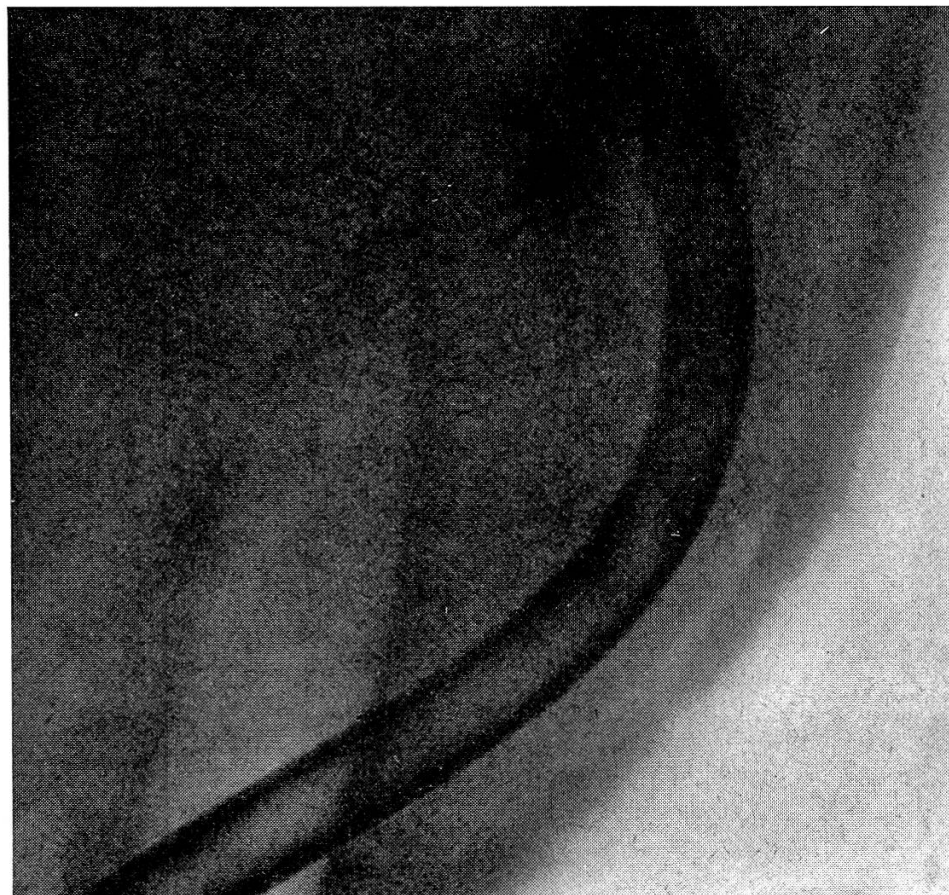
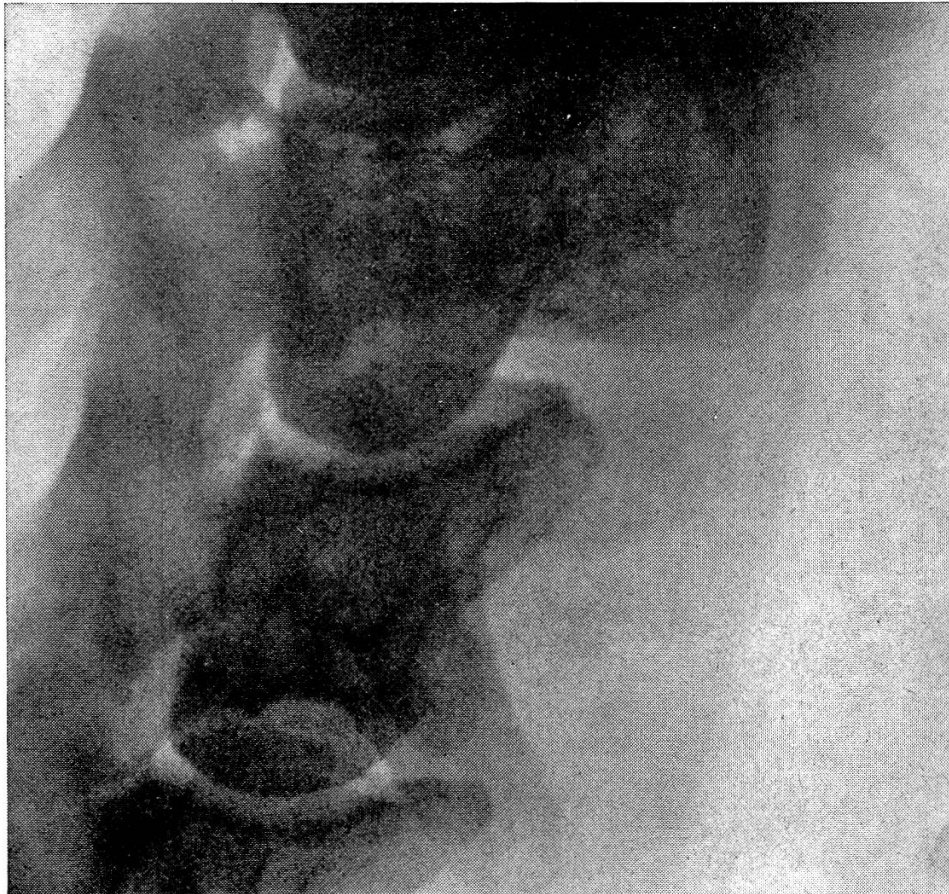


Abb. 6 Osteomyelitis tuberculosa.

Abb. 5 Verdrängung der Speiseröhre (eingelegte Sonde, Nativverfahren).

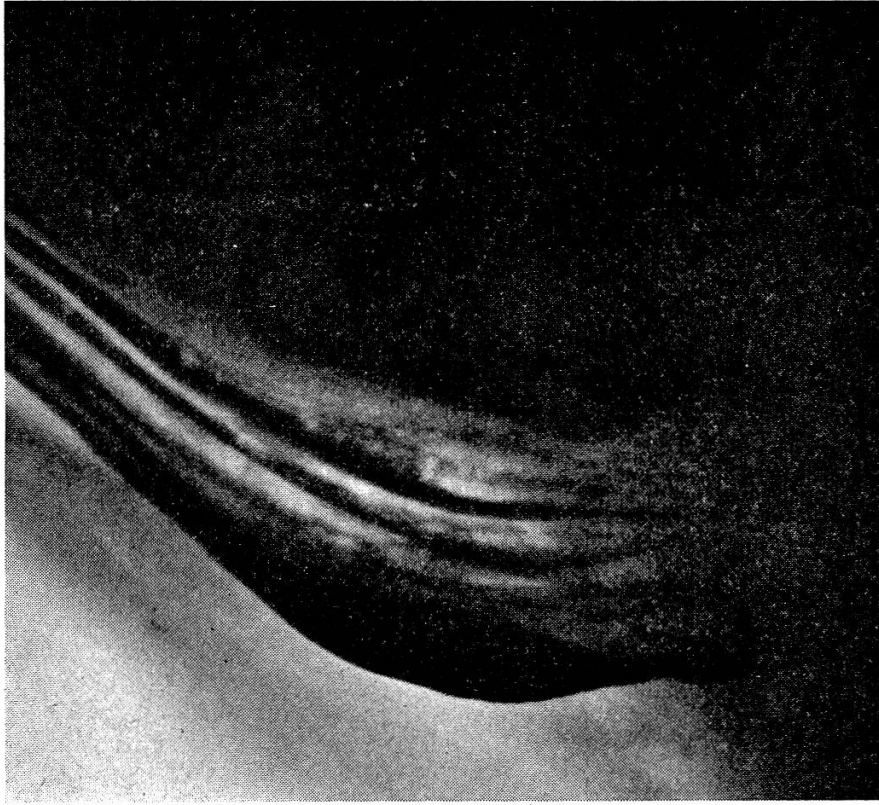

Abb. 7a Hypotonischer Speiseröhrenbereich mit «abgebrochenen» und unregelmäßig verlaufenden Schleimhautfalten.

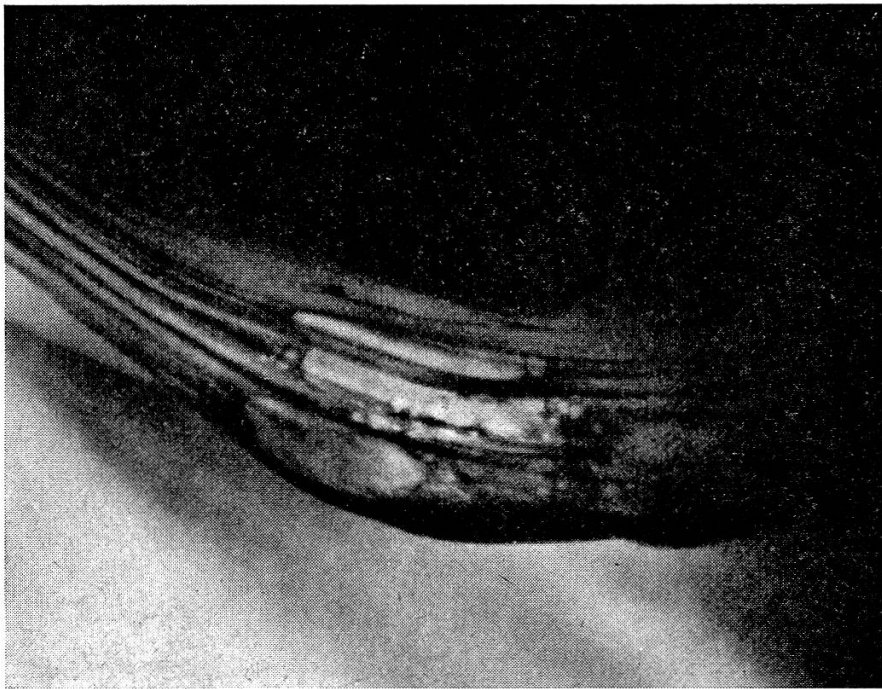

Abb. 7b Zunehmende Doppelkontrastierung durch «gärende» Ingestareste in dem unter 7a genannten Speiseröhrenbereich (kein nachweisbarer Zusammenhang mit Schluck- oder Ruktusvorgängen).

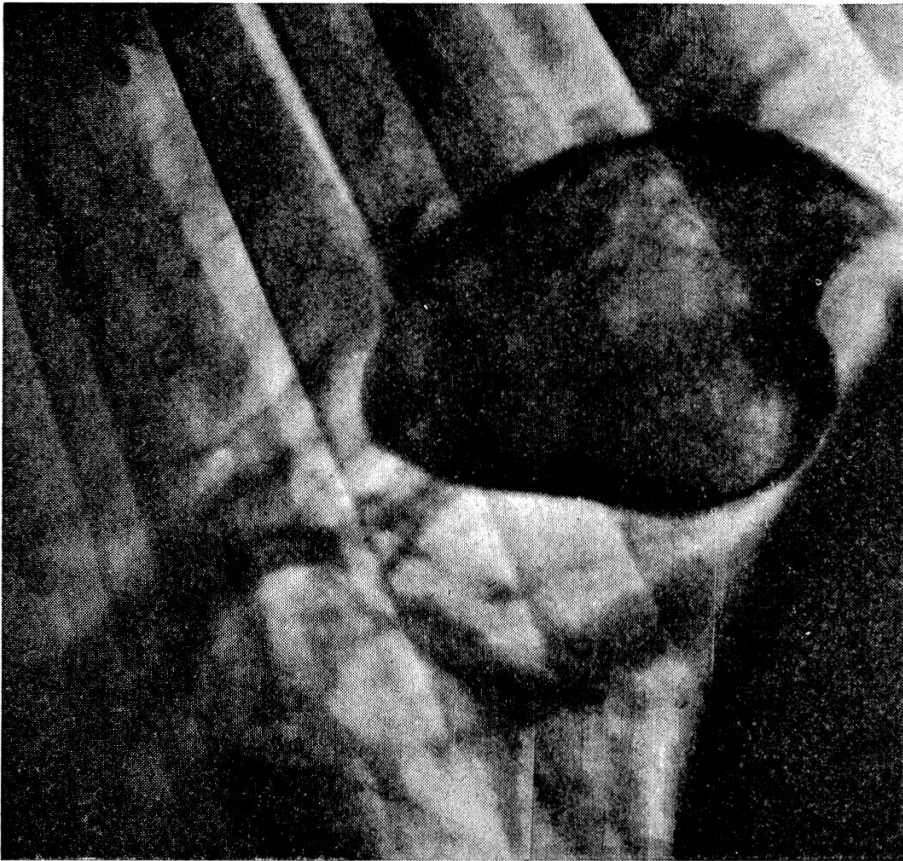


Abb. 8 Epiphrenisches Speiseröhrendivertikel.

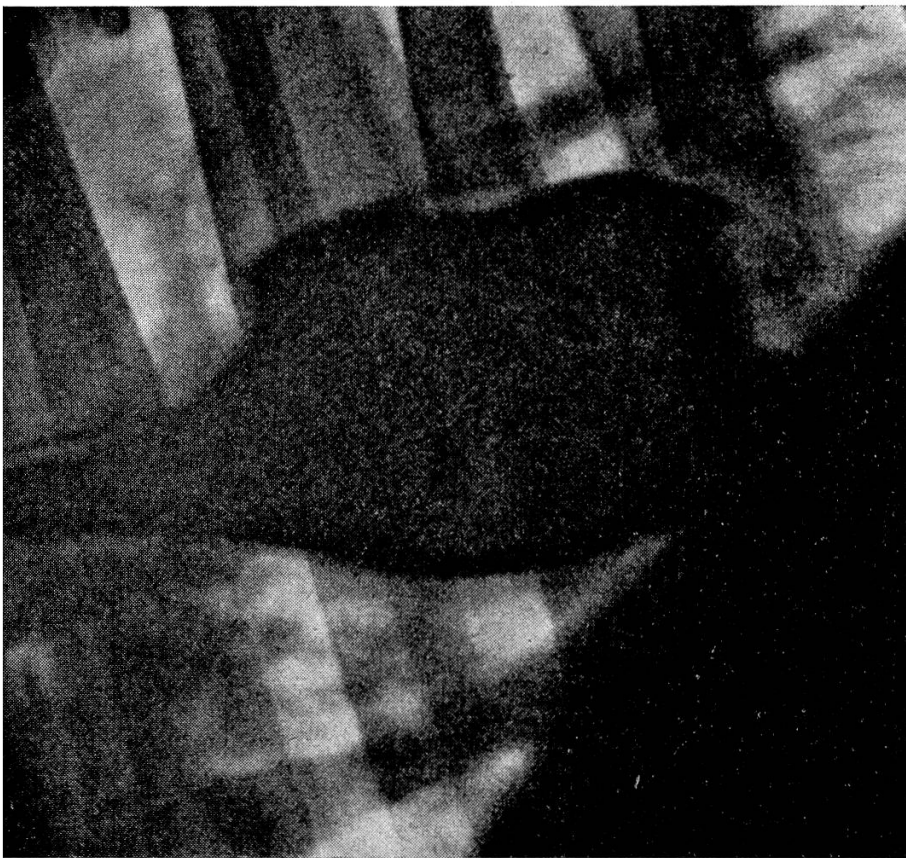


Abb. 9 Epiphrenisches Speiseröhrendivertikel.

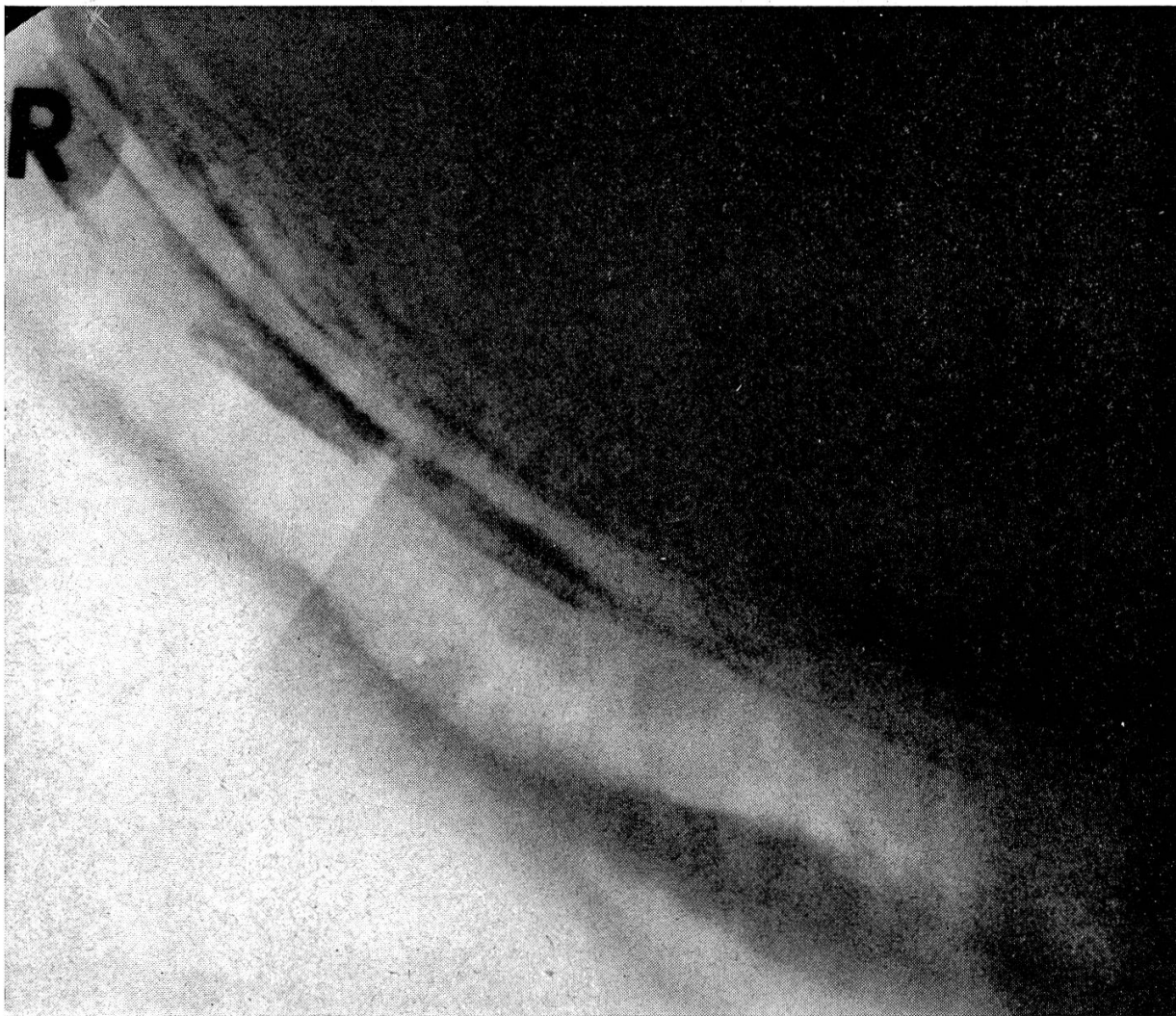


Abb. 10 Klinisch symptomlos verlaufende Oesophagitis nach instrumenteller Fremdkörperbeseitigung.

Röntgenuntersuchung: Technik: Fistulographien, Rechtslagerung. Befund: Fistelnde Osteomyelitis tuberculosa Vcc VI und VII (Abb. 6).

Patient: Eine etwa 7 Jahre alte DSR-Kuh.

Röntgenvorbericht: Dysphagien (eine vorausgegangene, spontan geheilte Obstipatio oesophagi kann nicht ausgeschlossen werden).

Röntgenuntersuchung: Technik: Nativaufnahmen und Mehrmals-Positivkontrastaufnahmen (Oesobaryt) am stehenden Patienten im sinistro-dextralen Strahlengang. Befund: Hypotonie der Speiseröhre im aboralen Drittel ihres Halsteiles mit Ingesta- bzw. Kontrastmittelretention und irritierten Schleimhautfalten (Abb. 7 a, b). Die bei gebessertem Allgemeinbefinden des Patienten etwa einen Monat nach der Klinikentlassung poliklinisch vorgenommenen Röntgennachuntersuchungen erbrachten unauffällige Schleimhautbefunde in dem noch immer hypotonisch erscheinenden oben beschriebenen Speiseröhrenbereich.

Patienten: Zwei etwa 3 Jahre alte DSR-Kühe.

Röntgenvorbericht: Dysphagien infolge: a) Zwerchfellhernie; b) FK-Verdacht.

Röntgenuntersuchung: Technik: Mehrmals-Positivkontrastaufnahmen (Oeso- bzw. Laktobaryt) an stehenden Patienten im sinistro-dextralen Strahlengang. Befunde: Epiphrenisches Speiseröhrendivertikel mit a) ventraler und b) dorsaler Ausbuchtung (Abb. 8, 9).

Diskussion

Der zur Ergänzung einer ersten Mitteilung (Dietz, Nagel 1966) ausgewählte Bildbericht demonstriert die Brauchbarkeit röntgenographischer Befunde in der klinischen Diagnostik und vor allem in der Prognostik der Speiseröhrenerkrankung des Rindes und des Pferdes. Zugleich kennzeichnet er die Bedingungen für eine röntgenographische Befunderhebung, die dann vertretbar wird, wenn

1. röntgenschwellige Veränderungen erfaßbar werden, die mit klinischen Kardinalsymptomen in Einklang zu bringen sind, und
2. in der funktionellen Deutung der Röntgenzeichen dem klinischen Krankheitsbild Rechnung getragen wird, weil z. B. auffallende Schleimhautbefunde (Abb. 10) nicht immer einem adäquaten klinischen Erscheinungsbild zu entsprechen brauchen.

Résumé

L'exposé illustré choisi, complétant une première communication de Dietz et Nagel en 1966, démontre l'utilité des examens radiologiques dans le diagnostic clinique et surtout dans l'établissement du pronostic concernant les affections de l'œsophage chez le bovin et chez le cheval. Par la même occasion, cet exposé précise les conditions pour l'interprétation des résultats de l'examen radiologique qui sont réalisées lorsque

1. les modifications atteignent un seuil décelable aux rayons X que l'on peut mettre en parallèle avec les symptômes cliniques cardinaux et
2. lorsqu'on tient compte du tableau clinique dans l'interprétation fonctionnelle de l'image radiologique, car des modifications frappantes de la muqueuse par exemple (fig. 10) ne correspondent pas toujours à un tableau clinique propre.

Riassunto

La relazione fotografica che completa una precedente (Dietz, Nagel 1966) dimostra l'uso della radiografia nella clinica diagnostica e specialmente per la prognosi delle malattie dell'esofago del bovino e del cavallo. Le condizioni per una ricerca radiografica sono date quando:

1. si trovano lesioni reperibili con i raggi Roentgen, corrispondenti al reperto clinico, e
2. nella valutazione funzionale della radiografia si tien conto del quadro clinico, poichè, per esempio, le lesioni evidenziate sulla mucosa non corrispondono sempre alle manifestazioni cliniche.

Summary

This illustrated account, chosen to complement an initial communication (Dietz, Nagel 1966) demonstrates the usefulness of radiographic findings in clinical diagnosis and still more in the prognosis of diseases of the oesophagus in cattle and horses. At the same time it outlines the conditions for a radiographic report of findings which may be advocated when

1. changes are recognisable by X-ray and may be brought into agreement with the cardinal clinical symptoms and

2. in the functional interpretation of the X-ray picture the clinical picture of the disease is taken into account, because e.g. remarkable findings of mucous membranes (fig. 10) need not always correspond to an adequate clinical appearance.

Literatur

Alexander J.E.: Radiologic Findings in Equine Choke. *J. Amer. Vet. med. Ass.* 151, 1, 47–53 (1967). – Dietz O. und Nagel E.: Zur Diagnostik, Prognostik und Therapie intrathorakaler Oesophagealstenosen beim Rind. *Mhefte Vet. med.* 21, 17, 673–678 (1966). – Gruner J. und Siegert H.: Zur Röntgendiagnostik am Thorax des Großtieres. *Tierärztl. Umschau* 10, 10, 356–359 (1955). – Lowe J.E.: Esophageal anastomosis in a horse. A case report. *Cornell vet.* LIV, 4, 636–641 (1964). – Pommer A.: Carcinomstenose des Oesophagus beim Pferd. *Wien. tierärztl. Mschr.* 34, 4, 193–197 (1947). – Ropic S. und Miklausic B.: Prilog Poznavanju Rentgenske i Klinicke Slike Epifrenalnog Pulziong Divertikula Jechnajana u Velikih Domacih Zivotinja. *Vet. Arhiv, Zagreb XXIV*, 7–8, 158–165 (1954).

Anschrift des Verfassers: Dozent Dr. E. Nagel, 104 Berlin, Hannoverschestraße 27

Anmerkung: Die Ausgleichskopien der Röntgenogramme wurden von der Zentralen Fotoabteilung der Charité, Berlin, angefertigt und zur Verfügung gestellt.

The Merck Veterinary Manual. Handbuch der Diagnose und Therapie für den Tierarzt, 3. Auflage, im Verlag der Firma Merck & Co. Inc. Rabway N. J. USA, \$ 11.25.

Das Handbuch, im Format eines Taschenkalenders, aber 5 cm dick, mit 1674 Seiten, soll dem Tierarzt auf jede Frage Antwort geben, die ihm die tägliche Arbeit stellt. Mehr als 290 führende Fachleute haben das Material zusammengetragen, das von den Redaktoren in 452 Kapitel gegliedert wurde. Die Redaktion einer neuen Auflage nimmt jeweils etwa 2 Jahre in Anspruch, so daß also letzte Neuheiten nicht darin enthalten sind.

Mehr als die Hälfte des Buches ist der Klinik gewidmet, gegliedert in 15 Abschnitte nach Organsystemen und Krankheitsursachen. Jedem Abschnitt geht ein Inhaltsverzeichnis voran. Für jede Krankheit oder Läsion steht zunächst eine Umschreibung, es folgen: Ätiologie, Symptome, zum Teil Prophylaxe und Diagnose, dann Therapie. Die letztere gibt eine oder mehrere Nummern aus dem Verzeichnis der 616 Rezepte und Therapievorschriften hinten im Buch an, die sich eignen, was den Text zweckmäßig verkürzt. Es ist klar, daß ein Taschenbuch, das die gesamte Veterinärmedizin umfaßt, nicht allzu sehr ins Detail gehen kann (beurteilt vom chirurgisch deformierten Leser, der vergeblich nach einer Radialis- oder gar Supraskapularis-Lähmung suchte).

Ein zweiter Teil umfaßt die Toxikologie, ein dritter die Krankheiten des Geflügels, ein vierter Pelz-, Labor- und Zootiere, ein fünfter die Fütterung. Im sechsten Teil sind neuere Erkenntnisse aufgeführt, ferner Themen, die in den übrigen Abschnitten nicht untergebracht werden konnten, wie Labormethoden, Röntgen, Sauerstofftherapie usw., schließlich auch noch soziales Verhalten der Tiere und Maßeinheiten. Es folgen das Rezept-Verzeichnis und ein Index.

Das dicke Buch ist durch 22 Greiffausschnitte mit Bezeichnungen maniabel gestaltet, was das rasche Auffinden einer Materie sehr erleichtert. Die zum Teil sehr kleine Schrift läßt den nicht mehr ganz jungen Tierarzt bald zur Brille greifen. Im ganzen liegt ein recht praktisches Nachschlagebuch vor, das rasch Auskunft gibt über irgendein Gebiet, das einem nicht oder nicht mehr geläufig ist.

A. Leuthold, Bern