

Zur Differentialdiagnose einer sklerotischen Kieferveränderung in der Art der infantilen kortikalen Hyperostose Caffey-Silverman

Autor(en): **Freudiger, U. / Zimmer, E.A.**

Objektyp: **Article**

Zeitschrift: **Schweizer Archiv für Tierheilkunde SAT : die Fachzeitschrift für Tierärztinnen und Tierärzte = Archives Suisses de Médecine Vétérinaire ASMV : la revue professionnelle des vétérinaires**

Band (Jahr): **111 (1969)**

Heft 3

PDF erstellt am: **05.08.2024**

Persistenter Link: <https://doi.org/10.5169/seals-588987>

Nutzungsbedingungen

Die ETH-Bibliothek ist Anbieterin der digitalisierten Zeitschriften. Sie besitzt keine Urheberrechte an den Inhalten der Zeitschriften. Die Rechte liegen in der Regel bei den Herausgebern.

Die auf der Plattform e-periodica veröffentlichten Dokumente stehen für nicht-kommerzielle Zwecke in Lehre und Forschung sowie für die private Nutzung frei zur Verfügung. Einzelne Dateien oder Ausdrucke aus diesem Angebot können zusammen mit diesen Nutzungsbedingungen und den korrekten Herkunftsbezeichnungen weitergegeben werden.

Das Veröffentlichen von Bildern in Print- und Online-Publikationen ist nur mit vorheriger Genehmigung der Rechteinhaber erlaubt. Die systematische Speicherung von Teilen des elektronischen Angebots auf anderen Servern bedarf ebenfalls des schriftlichen Einverständnisses der Rechteinhaber.

Haftungsausschluss

Alle Angaben erfolgen ohne Gewähr für Vollständigkeit oder Richtigkeit. Es wird keine Haftung übernommen für Schäden durch die Verwendung von Informationen aus diesem Online-Angebot oder durch das Fehlen von Informationen. Dies gilt auch für Inhalte Dritter, die über dieses Angebot zugänglich sind.

Aus der Medizinischen Tierklinik (Prof. Dr. U. Freudiger) der Universität Bern
und dem Röntgeninstitut Aarbergerhof (Prof. Dr. E. A. Zimmer) Bern

Zur Differentialdiagnose einer sklerotischen Kieferveränderung in der Art der infantilen kortikalen Hyperostose Caffey-Silverman

Von U. Freudiger und E. A. Zimmer

Am 6. März 1963 wurde uns ein 6½ Monate alter Scottish-Terrier-Rüde vorgestellt, weil sich das Tier seit einiger Zeit nicht mehr kämmen und vor allem am Kopf nicht anfassen lasse und Mühe beim Zerbeißen von hartem Futter, insbesondere von Knochen, zeige.

Der Patient wurde im Alter von 8 Wochen aus England importiert und zeigte sonst eine normale somatische und psychische Entwicklung. Anamnestic konnten außer den erwähnten keine Besonderheiten erhoben werden.

Als «Aufbaumittel» bekam der etwa 5 kg schwere Hund während dreier Monate jeden 2. Tag 3 bis 5 Tropfen Vitapan conc.® und anschließend noch während etwa 6 Wochen jeden 2. Tag 6 Tropfen. Mit dem Vitapan wurde Ende Februar abgesetzt. Insgesamt erhielt er auf diese Weise eine Totaldosis zwischen 267 300 bis 390 852 IE Vitamin A und 56 250 bis 82 250 IE Vitamin D. Zusätzlich wurde noch eine unbekannte Menge von «pure medical Glucose monohydrate with acetat calcium, phosphorous and Vitamin D» (250 IE pro ounce) verfüttert.

Der *Eintrittstatus* vom 6. März 1963 ergab einen normal entwickelten, aufmerksamen, handscheuen Jungrüden. Die Skelettentwicklung, mit Ausnahme der Kiefer, war normal, insbesondere waren keine Auftreibungen der Epiphysen und der Rippenfugen feststellbar. Dagegen fiel eine mehr oder weniger symmetrische Verbreiterung der Unterkieferkörper auf, die rechts etwas markanter war als links. Klinisch zeigte sich bei der Palpation eine deutlich schmerzhaft Weichteilschwellung und darunterliegend höckerige, knochenharte Verdickungen der Pars molaris lateral, vor allem ventral. Die Pars incisiva und die Kieferäste waren unverändert, die mandibularen Lymphknoten nur mäßig vergrößert. Die Haut über den geschwellenen Partien war von der Unterlage verschiebbar. Die Blutbefunde (Tabelle 1) ergaben eine leichte normochrome Anämie, normale Leukozytenzahlen sowie im Differentialblutbild einzig eine leichte Vermehrung der neutrophilen Stabkernigen bei sonst normalen Neutrophilen- und Lymphozytenwerten.

Therapeutisch ergab sich eine Besserung des Allgemeinzustandes und der Futteraufnahme durch dreimal täglich 1 Dragée Tanderil® während 5 Tagen. Nach Absetzen von Tanderil trat eine erneute Verschlechterung ein.

Im Hinblick auf das weitere therapeutische Vorgehen wurde am 26. März eine Probeexzision vorgenommen und mit der Strahlenbehandlung begonnen, um den Hund möglichst rasch aus der Schmerzphase zu bringen.

Verschiedene Überlegungen führten uns dazu, nicht sofort mit hoher

Tabelle 1 Blutbefunde

Datum	1963							1968
	6. 3.	26. 3.	29. 3.	2. 4.	22. 4.	17. 5.	19. 6.	22. 8.
ESR (mm/lh)		10	23	1	3	24	1	8
Ec. (10 ⁸ qmm)	4,45	4,7	5,2	5,85	5,42	5,38	5,37	5,4
Hb (g%)	11,3	11,4	12,1	14,5	12,5	12,0	12,6	13,3
Lc (10 ³ qmm)	10,0	9,1	7,2	8,8	7,3	9,0	6,3	5,3
Blutbild								
Stabk. N.	5	2,5	4	0,5	2,5	4	2,5	2
Segmk. N.	55,5	75	69,5	78,5	71	73	63	77,5
Eos.	2	0	0	1,5	1	0	4	5,5
Baso.	0	0	0	0	0	0	0	0,5
Monoc.	7	2	2	0,5	0,5	1	0,5	2,5
Lymphoc.	30	20,5	24,5	19	24	21,5	30	12
SAP		3,0 ¹			2,9 ¹	2,6 ¹	31 ²	25 ²
Kalzium mAeq		4,35			4,2		5,9	5,45
Phosphor mg%		6,82		5,58	4,34	4,34		5,0
Harnstoff mg%		25				25		32,1

¹ MM ² IE

Dosierung zu beginnen. Wir wollten das Ergebnis der Probeexzision und einer Röntgenuntersuchung abwarten.

Da wir klinisch an einen blande ablaufenden Prozeß dachten, haben wir die Röntgentherapie mit «Entzündungsdosen» begonnen. Der Hund erhielt fünfmal in dreitägigen Abständen (unter 150 kV, 20 mA, 0,5 Cu-Filter, 30 cm Focus-Haut-Distanz und 10/15 Feldgröße in 45sekundiger Bestrahlungszeit) je 100 r. Nach knapp 12 Tagen erneut 2 Sitzungen, dann gut 3 Wochen später, am 17. Mai 1963, nochmals eine Sitzung à 200 r. Die Gesamtdosis beträgt also 900 r.

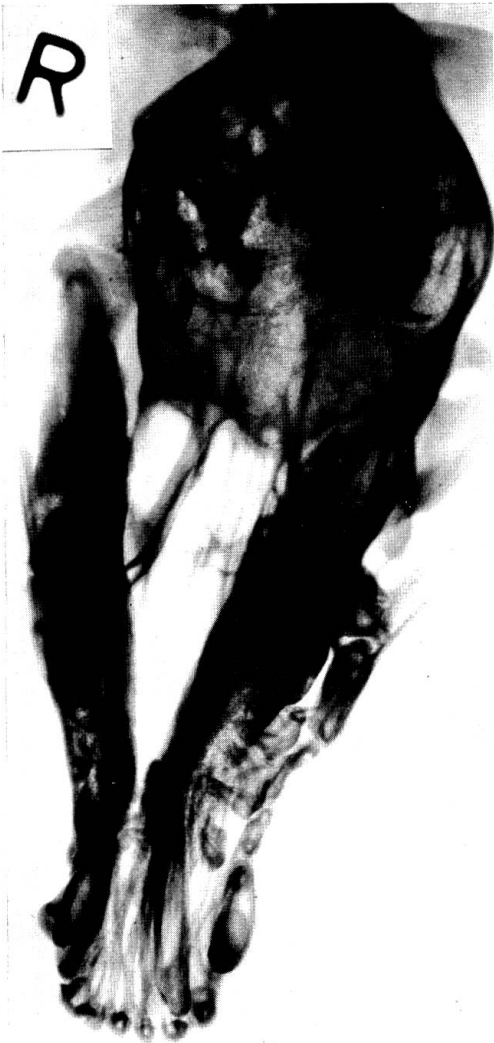Zusätzlich erhielt der Patient, da Lokalbefund und Blutsenkung an einen entzündlichen Prozeß denken ließen, dreimal täglich 1 Dragée Tanderil® bis zum 22. April und zweimal täglich 1 Kapsel Ledermycin® bis zum 9. Mai 1963.

Die weiteren Laboruntersuchungen ergaben eine mittelgradige erhöhte Senkungsgeschwindigkeit, normale Werte für Kalzium, anorganisches Phosphor, alkalische Serumphosphatase, Harnstoff und Gerinnungswert. Im Harn war eine leichtgradige Proteinurie vorhanden.

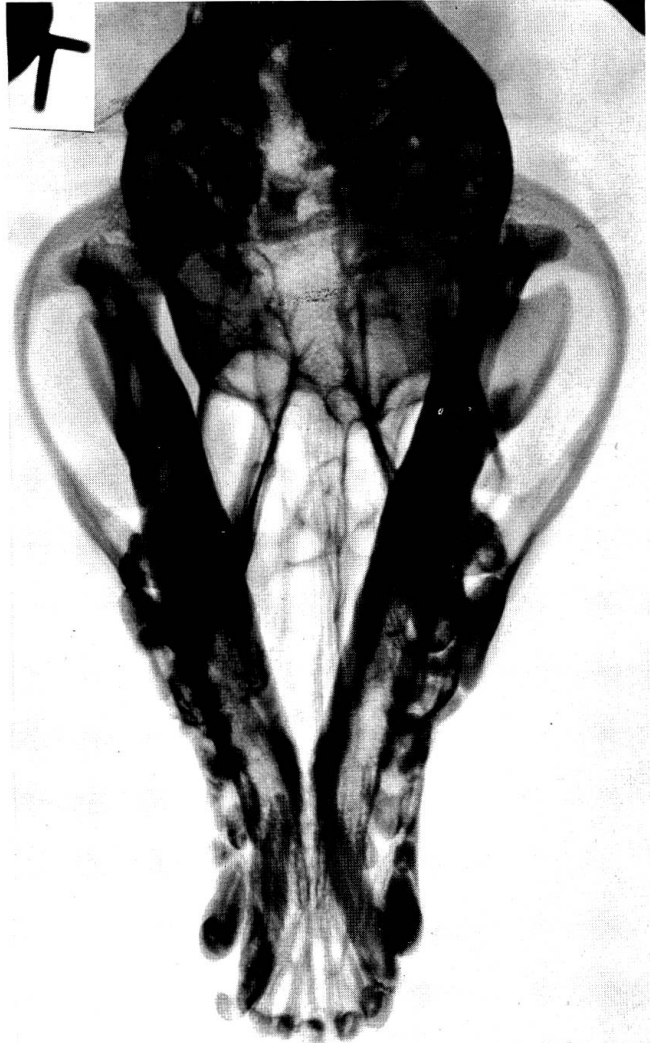
Röntgenologisch konnten folgende Befunde erhoben werden:

Auf einer *axialen Schädelaufnahme* (Abb. 1) läßt der Unterkiefer, vor allem im Gebiete des Kieferwinkels, eine recht erhebliche sklerotische Verdichtung und Verdickung erkennen, also einen ostitischen Prozeß, der fast den ganzen Horizontalast erfaßt hat. In den Spongiosaräumen ist der Prozeß bedeutend weniger markiert als in den erheblich verbreiterten Kortikalis-

1



5



6

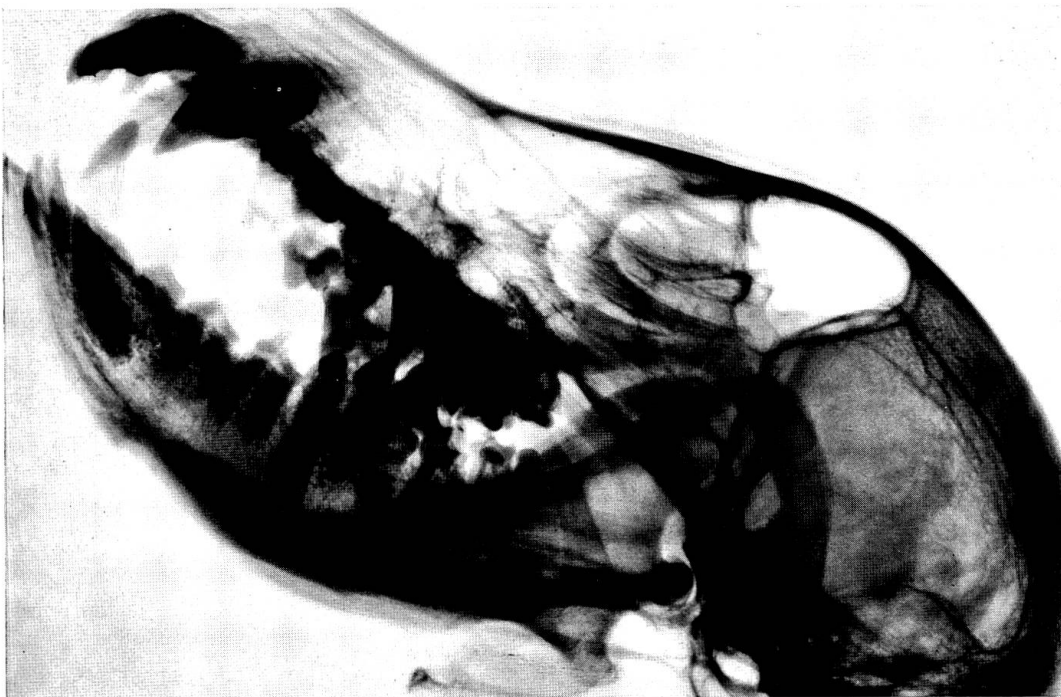

Abb. 1 Axiale Schädelaufnahme vom 22. April 1963

Abb. 5 Axiale Schädelaufnahme vom 24. August 1968

Abb. 6 Profilbild des Schädels vom 24. August 1968

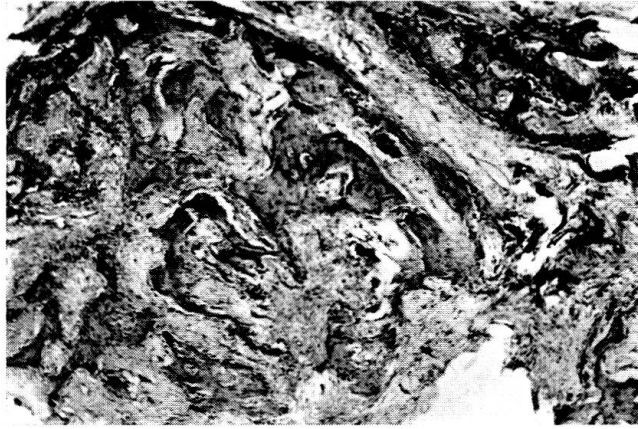

Abb. 2 Histolog. Schnitt aus der Probeexzision. Vergrößerung 35fach. Hämalaun-Eosin-Färbung

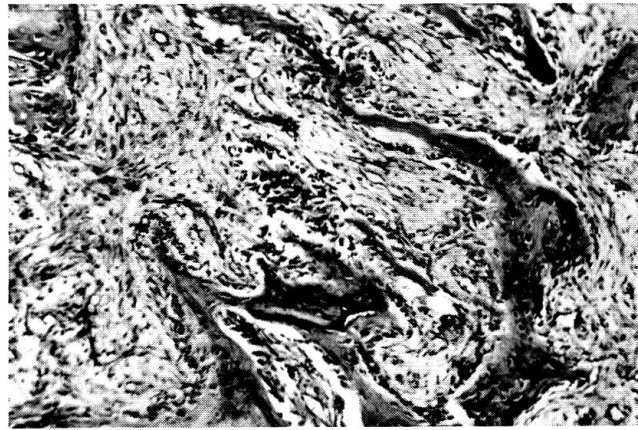


Abb. 3 Ausschnitt aus Abb. 2. Vergrößerung 100fach. Hämalaun-Eosin-Färbung

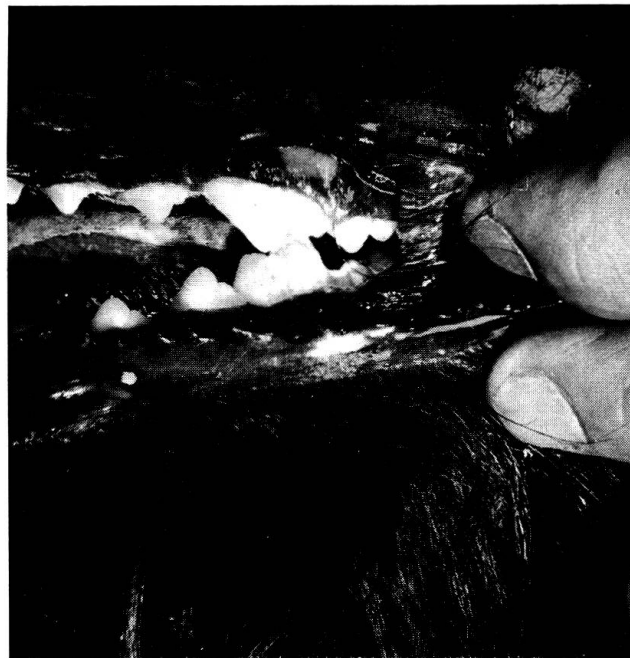

Abb. 4 Mesialbiß

partien. Der aufsteigende Teil des Unterkiefers ist unverändert, ebenso Jochbogen, Schädeldach und obere Halswirbel.

*Histologisch*¹ (Abb. 2 und 3) ließ die periostale Knochenneubildung verschiedene Etagen erkennen. In der tiefsten Etage findet man eher wenige recht plumpe und knorrige Knochenbälkchen, vorwiegend aus Faserknochen bestehend, die kein geschlossenes Geflechtwerk bilden. Anschließend folgt eine Schicht von plumpen, radiär angeordneten Faserknochenbälkchen, die gelegentlich durch Brücken miteinander verbunden sind. Subperiostal oberflächlich folgt ein eher feingliederiges Spongiosa-Netzwerk aus Faserknochen, welches gegen die Deckfläche durch eine Brücke abgeschlossen wird. Die Markräume enthalten durchwegs ein spindelzellreiches fibröses Mark, dem gelegentlich einige Leukozyten beigemischt sind. In Übereinstimmung mit dem Röntgenbild denkt Prof. Uehlinger, ein besonders guter Kenner der Knochenpathologie, an ein *Caffey-Syndrom*.

Der *weitere Verlauf* zeigte zunehmende Besserung, die Futteraufnahme normalisierte sich, und die periostalen Auflagerungen bildeten sich klinisch zurück. Senkungsgeschwindigkeit und blutchemische Befunde blieben vom 2. April an normal, die Erythrozytenwerte stiegen auf 5,8 Mio an. Allerdings war am 17. Mai die Senkungsgeschwindigkeit wiederum vorübergehend erhöht bei gutem Allgemein- und Lokalbefund. Vorsichtshalber wurde der Hund an diesem Tag nochmals röntgenbestrahlt. Eine Nachkontrolle am 19. Juni ergab erneut normale Senkungsreaktion. Am 19. Juni wurde der Patient als symptomfrei aus der Behandlung entlassen. Eine weitere Röntgenkontrolle oder gar eine höhere Dosierung wurde überflüssig.

Eine *Nachkontrolle*, 5 Jahre später, ergab, daß der Patient, der nie mehr Beschwerden gezeigt hatte, eine normale körperliche Weiterentwicklung durchmachte. Palpation und Adspektion der Kieferregion ließen keine Abweichungen vom Normalen erkennen mit Ausnahme einer Okklusionsstörung: Es besteht ein deutlicher Mesialbiß. Der untere M_1 ist um Höckerbreite nach Mesial (Abb. 3) verschoben, und die Inzisivenleiste ist parodontisch verändert. Inwieweit die Okklusionsstörung durch die Knochenkrankung bedingt ist, können wir nicht entscheiden, da wir 1963 nicht speziell auf die Kieferstellung achteten. Immerhin fiel uns damals nichts Besonderes auf. Anlässlich dieser *Spätkontrolle* am 24. August 1968 interessiert hauptsächlich die *axiale Schädelaufnahme* (Abb. 5), die beim Vergleich mit dem Bilde vom 22. April 1963, also vor 5 Jahren, einen Abbau der Sklerose am Unterkiefer auf das Normalmaß ergibt. Die spindelförmige Auftreibung des Horizontalastes der Kieferknochen beidseits hat sich erheblich verschmälert. Die Kortikalisverdichtung, die seinerzeit vor allem auf der lingualen Seite markant war, ist einem normalen Aspekt gewichen.

Das übrige Schädelskelett erscheint nach wie vor unverändert.

Auf dem *Profilbilde des Schädels* (Abb. 6) ist die Kortikalis des Unter-

¹ Herrn Prof. Dr. E. Uehlinger, Zürich, danken wir für die histologische Beurteilung bestens.

kiefers stark entwickelt, aber ohne Zeichen einer sklerotischen Verdichtung, dies auch nicht auf einer Schrägaufnahme des Unterkiefers.

Wir untersuchten noch die ganze Wirbelsäule, Thorax, Becken und Extremitäten, ohne eine Struktur- oder Konturveränderung auffinden zu können. Die Röhrenknochen sind einschließlich ihrer Metaphysen und Knorpelfugen normal entwickelt.

In der veterinärmedizinischen Literatur ist bisher wenig bekannt geworden über ähnliche hyperostotisch-sklerotische Kieferveränderungen. Ojeman sowie Klarenbeek, Wirth und Pommer beschrieben die *Osteodystrophia fibrosa juvenilis generalisata*, die zu einer hyperostotisch-porotischen Auftreibung vor allem der Oberkieferknochen und zur Hyperphosphatämie und Azidose führt.

Einen röntgenologisch dem unseren nicht unähnlichen Fall, ebenfalls bei einem 5 Monate alten Schottenterrier, beschreibt Lettow. Die Auftreibungen betrafen sowohl den Ober- wie vor allem den Unterkiefer. Beide waren aber druckindolent. Außerdem bestanden eine Hyperphosphatämie und Hypokalziämie, so daß Lettow an eine Parathyreoidea-Unterfunktion dachte.

Durch das Fehlen der Entzündungssymptome und durch die blutchemischen Veränderungen unterscheidet sich der Fall eindeutig von dem unseren.

Beim Menschen sind zahlreiche Skeletterkrankungen bekannt, die zum Teil polyostisch unter Mitbeteiligung der Kieferknochen oder monostisch nur an den Kieferknochen auftreten. Von diesen kommen differentialdiagnostisch vor allem die in der Tabelle 2 zusammengestellten in Frage.

Die klinische und röntgenologische Symptomatologie unseres Falles war geprägt durch die symmetrisch an den Unterkieferkörpern vorhandene schmerzhaft Weichteilschwellung und die darunterliegende kortikale Hyperostose, während am übrigen Skelett klinisch und röntgenologisch keine Veränderungen bestanden, ferner durch die normalen blutchemischen Befunde, die erhöhte Blutsenkungsreaktion, die plumpen und in der Mittelschicht radiär angeordneten Knochenbälkchen in einem spindelzellreichen, fibrösen nicht entzündlichen Mark und die Rückbildung der Veränderungen nach Tanderil und schwachdosierter Röntgentherapie innerhalb weniger Monate. All diese Befunde entsprechen am ehesten der *infantilen kortikalen Hyperostose Caffey-Silverman* des Kleinkindes.

In Erwägung zu ziehen ist ebenfalls eine *A-Hypervitaminosis*. Obschon die Symptome der Hypervitaminosis sehr ähnlich mit dem Caffey-Silverman Syndrom sind und die Frage noch offensteht, ob nicht auch das Caffey-Silverman Syndrom auf einer A-Hypervitaminosis beruht, bestehen zwischen den beiden Erkrankungen doch Unterschiede. Die bisher bekannt gewordenen Fälle von A-Hypervitaminosis traten beim Kind erst nach dem ersten Lebensjahr auf, während das Caffey-Silverman Syndrom früher in Erscheinung tritt, die A-Hypervitaminosis führte bei sonst ähnlicher Lokalisation bisher nie zu Veränderungen der Unterkiefer. Außerdem scheint uns die während 4½ Monaten verabfolgte Vitaminmenge mit einer Totaldosis zwischen 267 000 und 390 000 IE Vitamin A bei dem etwa 5 kg schweren Hund nicht besonders groß. Als optimaler Vitamin-A-Tagesbedarf werden für den wachsenden Hund 90 IE pro Pfund Körpergewicht angegeben (*Gaines Dog*

Tabelle 2 Differentialdiagnose

Krankheit	Manifestationsalter	Lokalisation	Klinik	Labor	Verlauf
infantile kortikale Hyperostose Caffey-Silverman	Kleinkind	oft generalisiert in Röhrenknochen, Mandibula, Humerus, Ulna	schmerzhafte Schwellung der Weichteile, kortikale Hyperostosen, subfebrile Temperaturen	ESR beschl., SAP erhöht, Kalzium, Phosphor normal	spontane Rückbildung
A. (evtl. + D.) Hypervitaminosis	über 1jährig	symmetrisch, Unterarm-, Unterschenkelknochen, evtl. kurze Röhrenknochen von Hand, Fuß, Nie Kiefer	zunehmende Störung des Allgemeinbefindens, schmerzhafte Schwellungen, periostale Knochenneubildung, Anämie, Haarausfall	Erhöhter Vitamin-A-Blutspiegel, Kalzium, Phosphor normal	spontane Rückbildung nach Absetzen von Vitamin A
Osteopathia hyperostica Camurati-Engelmann Syn.: progressive diaphyseale Dysplasie	angeboren, bei Jugendlichen in Erscheinung tretend	generalisiert in den Diaphysen der oberen und unteren Extremitäten, Schädelbasis, Unterkiefer	Verdickung der Röhrenknochen, watschelnder Gang	o.B.	progressiv, überlange Röhrenknochen
fibröse Knochen-dysplasie. Jaffé-Lichtenstein. Syn.: Osteofibrosis def. juven. Uehlinger	Jugendliche	monostisch, polyostisch, Femur, Tibia, Humerus, Ulna, Rippen, einseitig	Skeletstörungen, evtl. zusammen mit Pubertas praecox (Albright Syndr.), Knochenauftreibungen an Extr., evtl. schmerzhaft	ESR, SAP, Kalzium, Phosphor normal	gutartig, Stillstand mit der Pubertät
Sonderform: isolierte Kieferdysplasie	Jugendliche und Erwachsene	einseitig: Ober- und/oder Unterkiefer	diffuse, knochenharte Auftreibung, nicht, wenig schmerzhaft. Hypostotisch oder hyperostotisch	normal	Stillstand, spontane Rückbildung möglich
Ostitis def. Paget. Syn.: Osteofibrosis deformans	Erwachsene	polyostisch, selten monostisch, Röhrenknochen, Wirbel, Schädel	Knochenschmerzen, Verbiegung der Röhrenknochen. Auftreibung der Gesichtsknochen mit Asymmetrien Facies leontina	SAP erhöht, Kalzium, Phosphor normal	langsam progressiv

Research Centre). Möschlin gibt als kleinste Totaldosis, die zur kortikalen Hyperostosis beim Kinde führte, 75 000 IE täglich während 6 Monaten an und bemerkt, daß die Totaldosis wahrscheinlich bedeutend höher liege, nämlich bei 50 000 bis 100 000 IE pro kg Körpergewicht pro Tag. Obschon, nach diesen Angaben zu schließen, eine A-Hypervitaminose als Ursache unseres Falles nicht sehr wahrscheinlich ist, möchten wir die Frage noch offenlassen.

Eine *D-Hypervitaminosis* ist noch weniger wahrscheinlich. Wenn wir das Körpergewicht unseres Patienten mit etwa 5 kg annehmen, so ergibt sich nach den Angaben von Morris eine therapeutische Totaldosis zwischen 13 000 und 32 000 IE Vitamin D. Auch wenn wir die individuell sehr verschiedene Toleranz gegenüber dem D-Vitamin in Rechnung stellen, liegt die Totaldosis, die unser Patient erhalten hat, nicht besonders stark über der errechneten therapeutischen. Die in der Literatur (Suter, Lindt u. a.) mitgeteilten Fälle von D-Intoxikationen haben wesentlich größere Vitamin D Mengen erhalten. Ebenfalls zeigt unser Patient keine Symptome der D-Intoxikation (Erbrechen, Durchfälle, Niereninsuffizienz, Hyperkalziämie, Kalkablagerungen in den Organen), und auch die röntgenologischen Veränderungen, wie übermäßige Kalkablagerungen in den Abschlußzonen der Metaphysen und daran anschließende osteoporotische Querbänder und umschriebene Periostappositionen, fehlten.

Die polyostisch auftretende *Osteopathia hyperostica Camurati-Engelmann* nimmt einen progressiven Verlauf und führt zur Bildung überlanger Röhrenknochen. Verlauf und Lokalisation sprechen bei unserem Fall dagegen.

Die *isolierte Kieferdystrophie*, die als Sonderform der *Knochendystrophie Jaffé-Liechtenstein* aufzufassen ist, zeigt röntgenologisch und histologisch ähnliche Veränderungen wie die infantile kortikale Hyperostose *Caffey-Silverman*. Sie kommt sowohl in der hypostotischen wie auch in der hyperostotischen Form vor, ist am Unter- oder Oberkiefer lokalisiert, tritt aber im Gegensatz zum *Caffey-Silverman* nur einseitig auf, und es fehlen auch die klinischen Symptome der Entzündung. Die Laborbefunde, inklusive Senkungsreaktion, sind normal.

Ferner kann der *Cherubismus*, der infolge massiver Auftreibungen der Gesichts- und Kieferknochen zu einer an die Cherubinen der Malerei erinnernden Gesichtsdeformierung führt, ausgeschlossen werden. Dieser ist, im Gegensatz zu unserem Fall, nicht auf die Unterkiefer beschränkt und weist durch die starke Auftreibung und Verdünnung der Kortikalis und durch die infolge Kammerung entstehende Seifenblasenstruktur ein vollständig anderes Röntgenbild auf.

Die *Ostitis deformans Paget* mit ihrer Wattlestruktur kann ebenfalls ausgeschlossen werden. Sie kommt bei Kindern nicht vor, tritt in der monostischen Form vor allem am Schädeldach (Bimssteinschädel) auf und nur selten am Unterkiefer. Sie führt, wenn der Gesichtsschädel betroffen ist, zur Auftreibung der Gesichtsknochen mit Bildung einer *Facies leontina*. Histo-

logische Unterschiede sind ebenfalls vorhanden mit den Zeichen eines überstürzten Knochenumbaus, der zur Mosaikstruktur führt.

Zusammenfassung

Beschreibung einer bilateralen hyperostotisch-sklerotischen Unterkieferveränderung bei einem 6 1/2 Monate alten Scottish-Terrier-Rüden, die klinisch, röntgenologisch und pathohistologisch dem Bild der infantilen kortikalen Hyperostose Caffey-Silverman des Menschen entspricht. Eine Röntgentherapie mit «Entzündungsdosen» führte zur klinischen und röntgenologischen Abheilung. Die Differentialdiagnose gegenüber weiteren bei Tier und Mensch bekannten sklerotischen Knochenveränderungen wird besprochen.

Résumé

L'auteur décrit une modification de la mâchoire inférieure chez un scottish terrier mâle de 6 mois et demi; cette modification est bilatérale, hyperostotique et scléreuse. L'image clinique, radiologique et pathologique fait penser à l'hyperostose corticale infantile de Caffey-Silverman de l'homme. Un traitement aux rayons X à «dose inflammatoire» a amené la guérison clinique et radiologique. Pour terminer, l'auteur discute du diagnostic différentiel par rapport à d'autres maladies connues de l'homme et des animaux, présentant des modifications osseuses et sclérotiques.

Riassunto

Descrizione di una lesione bilaterale iperostotica-sclerotica della mandibola in un terrier scozzese, maschio, di 6 1/2 mesi, che per l'aspetto clinico, radiologico e patologico corrisponde al quadro dell'iperostosi infantile corticale di Caffey-Silverman, dell'uomo. Una terapia a base di raggi Röntgen con «dosi infiammatorie» portò alla guarigione clinica e radiologica. È discussa la diagnosi differenziale rispetto ad altre lesioni ossee sclerotiche dell'uomo e degli animali.

Summary

A description of a bilateral hyperostotic-sclerotic change of the lower jaw of a 6 1/2-month old Scottish Terrier dog, which corresponds clinically, radiologically and pathohistologically with the picture of the Caffey-Silverman infantile cortical hyperostosis in human beings. An X-ray therapy in "inflammation doses" led to a clinical and radiological cure. The differential diagnosis is discussed with regard to other known sclerotic bone changes in animals and humans.

Literatur

Klarenbeek A.: De Ziekten van de Hond. Stenfert Kroese, Leiden 1950. – Köhler A. und Zimmer E.A.: Grenzen des Normalen und Anfänge des Pathologischen im Röntgenbild des Skelettes. 11. Neubearbeitete Auflage. Georg Thieme Verlag, Stuttgart 1967. – Lautenbach E. und Dockhorn R.: Fibröse Kiefererkrankungen. Georg Thieme Verlag, Stuttgart 1968. – Lettow E.: Osteodystrophie beim Hund. BMT Wschr. 68, 49–52 (1955). – Lindt S.: D-hypervitaminotische Calcinose bei verschiedenen Tieren. WTMschr. 55, 148–164 (1968). – Moeschlin S.: Klinik und Therapie der Vergiftungen. Georg Thieme Verlag, Stuttgart 1959. – Ojemann: Osteodystrophia fibrosa. Diss. vet. med., Utrecht 1943. – Suter P.: Zur Gefahr der Überdosierung von Vitamin-D-Präparaten. Schweiz. Arch. Thkde. 99, 421–433 (1957). – Swoboda W.: Das Skelett des Kindes. Georg Thieme Verlag, Stuttgart 1956. – Wirth D. und Pommer A.: Ein Beitrag zur Klinik der Osteodystrophia (Ostitis) fibrosa beim Hund. WTMschr. 24, 257–262 (1937). – *Gaines Dog Res. Center*: Basic Guide to canine nutrition. New York 1965. – Morris M.L.: Vitamins – Requirements, Therapy and Toxicities in Kirk R.W., current Veterinary Therapy, W.B. Saunders, Philadelphia and London 1966.